



Fa 10/49

R36522

Digitized by the Internet Archive
in 2015

https://archive.org/details/b2190618x

HAND-ATLAS

DER

ANATOMIE DES MENSCHEN.

VON

PROFESSOR DR. C. E. BOCK.

SIEBENTE AUFLAGE.

VOLLSTÄNDIG UMGEARBEITET, VERBESSERT, ERWEITERT,
MIT ERLÄUTERNDEM ZWISCHENTEXT UND HAUPTTEXT VERSEHEN

VON

DR. ARNOLD BRASS.

ROYAL COLLEGE OF PHYSICIANS, EDINB. LIBRARY

IN 5 ABTEILUNGEN: SKELETTSYSTEM — MUSKELSYSTEM — HAUT, SINNESORGANE, NERVENSYSTEM — GEFÄSSSYSTEM — AUFNEHMENDE UND ABSCHEIDENDE ORGANE DES KÖRPERS,

MIT

303 FIGUREN AUF 90 TAFELN IN MEHRFACHEM FARBENDRUCK.

LEIPZIG, 1890.
RENGERSCHE BUCHHANDLUNG
GEBHARDT & WILISCH.

Vorwort.

Als mir seitens der Verlagshandlung dieses Werkes vor einigen Jahren der ehrenvolle Antrag gestellt wurde, den seit Jahrzehnten weit verbreiteten und rühmlichst bekannten Handatlas der Anatomie von weiland Professor Dr. C. E. Bock in 7. Auflage neu herausgeben zu wollen, lehnte ich zunächst die Übernahme der Arbeit ab, denn die Schwierigkeiten, welche sich bei einer Neubearbeitung herausstellen mussten, erschienen mir derartig, dass ich fürchtete, glänzend Fiasko zu machen, sobald ich es versuchen würde, die Kupferplatten umzugestalten. — Als dann infolge mehrfach angestellter Proben eine der 6. Auflage gleichkommende Reproduktion der Tafeln auf lithographischem Wege möglich wurde, konnte ich es wagen, den Atlas vollkommen umzugestalten.

Zunächst holte ich mir Rat bei Studierenden und praktischen Ärzten, dann bei Dozenten der verschiedensten Disziplinen medizinischer Wissenschaft und darauf begann ich, alle Ratschläge möglichst benutzend, meine Arbeit. Es wurde ein gesonderter Text, eine eigene Tafelerklärung, ein Synonymenverzeichnis, kleines Format des Atlas, gleichmässiger Farbendruck, eingedruckte Bezeichnung der Details u. s. w. allseitig verlangt, danach hatte ich mich zu richten.

Die Bearbeitung des Textes konnte mir nicht angenehm sein, denn es giebt eine so grosse Anzahl vorzüglicher Lehrbücher der Anatomie, dass es auch für den tüchtigsten Fachmann nicht leicht ist, die Zahl derselben durch ein weiteres zu vermehren; Originalität ist gerade hier nur schwer zu dokumentieren. Ich habe versucht, einen knapp gehaltenen Text zu verfassen, der an mehr denn einer Stelle meine Auffassung der Organe des menschlichen Körpers wiedergiebt, der weiterhin aber durchaus keinen Anspruch auf Vollständigkeit macht, denn der Raum durfte unter keinen Umständen weiter ausgedehnt werden, als es geschehen ist. Was dem Text mangelt, müssen die Zeichnungen ersetzen und was an diesen unklar ist, soll der Text ausdrücken.

In die Tafeln sind zahlreiche Originalfiguren eingeschaltet. Notwendige Figuren, welche nicht in die Tafeln aufgenommen werden konnten, müssen vorläufig in einem Supplement Platz finden.

Die Herstellung der Tafeln verursachte grosse Schwierigkeiten, denn die Korrekturen der verschiedenen aufeinander zu druckenden Farbeplatten sind nicht leicht auszuführen, noch schwieriger gestaltete sich aber das Korrigieren der aufgedruckten Bezeichnungen und der Leitstriche. Trotzdem die Herren Verleger und die Druckerei

das Möglichste geleistet und ich der Arbeit alle Aufmerksamkeit gewidmet habe, sind da doch vereinzelt kleine Ungenauigkeiten nicht zu vermeiden gewesen; wo ich solche bemerkt habe, sind sie auf den Erläuterungsblättern angeführt und berichtigt.

Dass die Arbeit nicht so schnell auszuführen war, als es zu Beginn derselben den Anschein hatte, war ein bedenklicher Übelstand; es lag dies zum Teil auch an dem komplizierten Verfahren, welches beim Drucke eingeschlagen werden musste, endlich war auch die Herstellung des Textes keine Arbeit, welche über das Knie gebrochen werden durfte. Dass Mängel an einigen Stellen zu Tage treten werden, ist nicht zu umgehen, denn es ist die Herstellung einer Arbeit mit Anlehnung an eine bereits bestehende schwieriger als eine voll und ganz neu zu schaffende. Mehr denn 60 Originalfiguren sind eingeschaltet, also der 5. Teil; mehr denn 100 werden als Supplement zugegeben, um später eingefügt zu werden. Die Figuren, welche eingeschaltet wurden, sind Originalzeichnungen, die wohl zeigen werden, dass ich es nicht nötig hatte, bei der Ausarbeitung des Atlas kompilierend zu verfahren. Erschwert wurde mir die Arbeit durch das mühsame Zusammensuchen des Materials.

Indem ich bitte, die Verzögerung beim Erscheinen und die etwa fühlbar werdenden Mängel gütigst entschuldigen zu wollen, richte ich im Anschluss hieran aber auch an alle, welche sich für dies Werk interessieren, die dringende Bitte, mich direkt oder durch die Verlagsbuchhandlung gütigst auf etwaige zu Tage tretende Ungenauigkeiten aufmerksam machen zu wollen. Den Herrn Verlegern statte ich an dieser Stelle meinen besten Dank dafür ab, dass sie die Arbeit durch stetes Entgegenkommen stützten und förderten; dass von Seiten derselben Nichts unterlassen wurde, um die Tafeln und den Text in nobelster äusserer Form zu geben, lehrt der Augenschein. Möge der Atlas in der neuen Gestalt voll und ganz den Bedürfnissen der Studierenden und Aerzte gerecht werden!

Marburg i. H., September 1889.

Der Herausgeber.

Das höchste und schwierigste Studium des Menschen ist und bleibt das seines eigenen Körpers. Trotzdem seit den ältesten Zeiten, aus naheliegenden Gründen, die einzelnen Teile des Körpers, sowie derselbe insgesamt, einer genauen Betrachtung und Beobachtung unterworfen worden sind, müssen wir doch auch heute noch bekennen, dass unsere Kenntnisse betreffs des eigenen Ichs absolut nicht vollkommen, keineswegs abgeschlossen sind. Sehen wir von der Geschichte des Menschen und von der geistigen Thätigkeit desselben ab, so bleiben noch zahlreiche Fragen betreffs des Aufbaues des Körpers und der Funktionen der einzelnen Teile des letzteren zu erforschen übrig.

Die Wissenschaft, welcher die letztgenannte Arbeit zufällt, bezeichnen wir allgemein als die Lehre von den Lebenserscheinungen, die Physiologie; die Wissenschaft, welche sich der erstgedachten Seite zuzuwenden hat, ist die Anatomie. Es ist nicht möglich, den Körper im Zusammenhang zu betrachten und zu erforschen, sondern derselbe muss zerlegt werden; dies Zerschnittenwerden und Zerlegen drückt sich in dem Namen unserer Disziplin aus.

Der Körper besteht weiterhin nicht aus gleichartigen Teilen, sondern aus verschiedenartigen und verschiedenwertigen. Dieselben bilden erst insgesamt den Organismus, sie sind den Teilen einer Maschine zu vergleichen, welche, für sich oder gruppenweise betrachtet, nicht thätig sein können, sondern welche erst durch ihr volles Zusammenwirken die Arbeit zu leisten im stande sind, welche verlangt wird. Der Gesamtkörper heisst Organismus, die einzelnen Teile desselben werden, soweit sie zusammengehörig sind und gleichartig funktionieren, als Organe bezeichnet, in nähere Beziehung tretende Organe führen die Benennung Organapparate oder Organsysteme. Wir sprechen von einem Kreislaufsapparat und verstehen darunter das Herz und die Blutgefässe, die Lymphräume und den Chylus-Apparat. Wir sprechen von einem Organsysteme und verstehen darunter beispielsweise das Nervensystem, also das Gehirn, das Rückenmark, die Sinnesnerven, die empfindenden Nerven, die bewegenden oder motorischen Nerven und die sympathischen Nerven mit den eingeschalteten Ganglien. Die Organe selbst hat man eingeteilt in diejenigen, welche vegetative Funktionen ausüben und in jene mit animalen. Zur ersteren Gruppe gehören die Teile des Verdauungsapparates, die Respirationswerkzeuge, der Drüsenapparat des Körpers und der Geschlechtsapparat. Zur letzteren Gruppe gehören die Sinneswerkzeuge, das Nervensystem, der Muskel- und Skelettapparat.

Die deskriptive Anatomie hat sich damit zu beschäftigen, die einzelnen Teile, aus denen sich die Organe zusammensetzen, betreffs ihres makroskopischen Baues zu schildern und dann den Aufbau der einzelnen Organsysteme und -Apparate aus diesen Teilen klar zu legen. Sie soll weiterhin Mitteilung darüber machen, in welcher Weise die Verbindung der einzelnen Teile untereinander erfolgt, in welcher Weise ausserdem die verschiedenen Organe und Organsysteme wieder miteinander verknüpft sind. Ihr zur Seite steht die mikroskopische Anatomie, die Gewebelehre oder Histologie, deren Aufgabe es ist, die einzelnen Organe auf ihre feinere mikroskopische Zusammensetzung hin zu prüfen.

Einen zweiten Teil der Anatomie bildet die topographische Anatomie.

Es ist klar, dass ein einfaches Aufzählen und Schildern der einzelnen Organteile wenig Zweck hat, sondern dass es darauf ankommt, die Lagerung der einzelnen Organteile zu einander und zu denen anderer Organe kennen zu lernen. Besonders ist es von grossem praktischen Interesse, den Körper des Menschen nach dieser Richtung hin zu erforschen, denn der Chirurg und endlich auch der praktische Arzt wird stets und ständig dazu hingeführt werden, zu fragen, wie die einzelnen Organteile zu einander liegen. Er muss dies wissen, um bei Diagnosen und Operationen keinen Kunstfehler zu begehen.

Endlich ist noch die plastische Anatomie zu erwähnen, welche die äussere Gestalt des Körpers betrachtet, bei diesen Betrachtungen aber weniger die Lagerung und Ausbildung der tiefliegenden Organteile berücksichtigt. Es wird hier hauptsächlich die Muskel- und Skelettlehre in Betracht zu ziehen sein und dann bis zu einem gewissen Grade die äussere Haut und die mit derselben in Verbindung stehenden Milchdrüsen.

Die vergleichende Anatomie stellt den Körper der Tiere in Vergleich zum Körper des Menschen; sie ist wichtig, weil wir durch dieselbe erst Aufschluss über die Wertigkeit einzelner Organe und Organteile erlangen.

Die Entwickelung des Organismus und die krankhaften Veränderungen desselben werden in der Entwickelungsgeschichte und in der pathologischen Anatomie gelehrt.

Anatomische Terminologie.

Es kann nicht umgangen werden, die einzelnen Organe des Körpers, die Richtungen, in denen sich die Organe ausdehnen, die verschiedenen Punkte, wo sie sich berühren u. s. w., besonders zu bezeichnen, um die Lagerungsverhältnisse präzis und leicht schildern zu können. Es sind für diese Bezeichnungen technische Ausdrücke gewählt worden, die zum grossen Teil den alten Sprachen entlehnt sind. Der griechischen und lateinischen Sprache ist die grösste Anzahl der Termini technici entnommen. Ausserdem aber sind durch ältere Anatomen manche hibride Bezeichnungsweisen mit eingeführt worden, daneben finden sich wenige, deren Ableitung nicht möglich ist.

Die Bezeichnungen, welche wir für die Ausdehnung und räumliche Lage unseres eigenen Körpers anwenden, werden dadurch modifiziert, dass der Mensch aufrechten Gang besitzt, dass die ungezwungene Stellung jene ist, bei welcher die Fusssohle als Stützpunkt dient, der Körper geradlinig nach oben gerichtet ist, während die Extremitäten geradlinig nach unten verlaufen. Der Arm liegt den Seitenteilen des Körpers an, die innere Handfläche ist dem Schenkel zugekehrt, so dass der Daumen nach vorne, der kleine Finger nach rückwärts steht. Die Achse, welche durch den Körper vom Scheitel zur Sohle geht, bezeichnen wir als die Vertikalachse. Jeden Schnitt, der durch die Achse oder parallel zu derselben geht, nennen wir Vertikalschnitt; die Schnittebenen heissen dann Vertikalebenen. Schnitte, welche zur Vertikalachse senkrecht stehen, sind horizontale Schnitte. Um nun die Richtung von vorne nach hinten zu bezeichnen, werden jene Schnitte, welche durch den Mittelteil des Rückens

und des Bauches, sowie durch die Vertikalachse hindurchgeführt sind, als Sagittalschnitte bezeichnet. Sagittal verlaufen auch alle zu diesem Schnitt parallelen Schnitte. Diejenigen, welche auf dem Sagittalschnitte senkrecht stehen und durch die Vertikalachse verlaufen oder zu derselben parallel sind, heissen Frontalschnitte. Die Sagittalebene, welche durch die Vertikalachse geht, heisst auch Medianebene, Mittelebene. Sie ist die Symmetrieebene für den Körper und infolgedessen eine wichtige Ebene. Eine Richtung nach der Medianebene hin bezeichnen wir mit medianwärts. Die Flächen, einerlei ob gekrümmt oder geradlinig, spitz u. s. w. der verschiedenen Organe, welche nach der Medianebene, vom Organ an gerechnet, gekehrt sind, heissen mediale Flächen, Kanten, Ecken u. s. w. Der Gegensatz zu medial ist seitwärts, lateral oder lateralwärts. Es kann daher auch für medial die Bezeichnung innen, internus, für lateral die Bezeichnung aussen, externus, gebraucht werden.

Nach der Meridianebene werden auch die übrigen Bezeichnungen gewählt. Die Richtung nach dem Scheitel zu heisst «oben», nach der Sohle «unten», die nach der Bauchfläche zu vorne, ventral, nach der Rückenfläche hinten, dorsal, nach rechts und links seitlich, lateral.

An der Wirbelsäule, resp. an den Extremitäten führt die vom Kopf, resp. Körper abgehende Richtung die Bezeichnung distal, die hinführende die Bezeichnung proximal. So liegt also am Arm die Hand distal, der Humeruskopf proximal. An der Wirbelsäule der Atlas proximal, das Os sacrum distal u. s. w. Ausserdem werden bei verschiedenen Organen einzelne Teile, Flächen u. s. w. nach den nebenliegenden Organen bezeichnet.

Die Organe.

Die letzten Elemente des Körpers, welche als Zellen bezeichnet werden, legen sich zu sog. Geweben aneinander; je gleichartige Zellen bilden ein einheitliches Gewebe, jedoch finden wir solche einheitliche Gewebe nur in geringer Ausdehnung, denn die einzelnen Teile desselben müssen durch Teile anderer Gewebe in ihren Funktionen unterstützt werden, so dass wir hin und wieder bei einer Gewebsform ganz verschiedene Zellarten haben können. Unter den Begriff des Knorpelgewebes beispielsweise fällt eine ganze Anzahl verschiedener Bindegewebe, ebenso haben wir unter den Begriff Epithelgewebe eine grosse Menge verschiedenartiger Gewebe zusammenzufassen, auch die Epithelien eines bestimmten Organteiles, beispielsweise einer einzelnen Drüse, sind nicht gleichartig, sondern in den verschiedenen Drüsenteilen schon wieder verschieden. Deshalb ist es eigentlich nicht korrekt, wenn behauptet wird, dass ein Gewebe gleichartige Zellen besässe. Jene Zellen, denen die Hauptfunktionen zukommen, bestimmen die Funktionen eines Gewebes und sind als die wichtigeren aufzufassen. Haben wir beispielsweise Muskelgewebe, so sind in denselben neben den eigentlichen Muskelzellen, welche auch die Hauptmasse des Gewebes bilden und die Hauptfunktionen ausüben, noch Bindesubstanzen und Nervenelemente vorhanden, die mit den Muskelfasern so innig verknüpft sind, dass sie nicht vollständig getrennt werden können, sondern gleichzeitig mit den Muskelfasern besprochen werden müssen.

Die Organe setzen sich ihrerseits wieder aus einer mehr oder minder grösseren Anzahl von Geweben zusammen. In jedem Organe überwiegt die Funktion eines Gewebes und nach diesen Funktionen bezeichnen wir dann auch den Charakter des Organes.

Es stellt das Organ einen bis zu einem gewissen Grade in sich abgeschlossenen Teil des Organismus dar, welchem eine Hauptfunktion des Organismus zuerteilt ist.

Entsprechend der Ausbildung ihrer einzelnen Elemente sind aber die Organe keineswegs selbständig nebeneinander zu betrachten, wie dies wohl unter Umständen geschieht; sondern es muss bei der Besprechung eines jeden Organes immer berücksichtigt werden, dass seine Funktionen zwar besondere sind, dass diese Funktionen aber durch solche nebenliegender Organe bestimmt und unterstützt werden, dass sie in keinem Falle selbständig oder unabhängig sein können. Bei einer oberflächlichen anatomischen Betrachtung, bei der die einzelnen Organe nur nebeneinander aufgeführt werden, ist es oft der Fall, dass derjenige, der sich mit dem Studium der Organe befasst, dieselben als etwas Selbständiges betrachtet. Es ist dies eine Schwäche, die dadurch bedingt ist, dass sich die Anatomie an den Universitäten als eine nur die Morphologie berücksichtigende Disziplin repräsentiert, und dass erst dann, wenn die Anatomie bereits gelernt und gelehrt worden ist, das Verständnis für eine tiefere physiologische Betrachtung des Körpers anfängt.

Die einzelnen Organe, welche unseren Körper aufbauen, sind nun ausserdem nicht zu allen Zeiten gleich gebaut, sondern ihre Entwickelung schreitet erst im Laufe des Lebens vorwärts und geht dann eventuell auch wieder zurück. Der kindliche Körper zeigt eine grosse Anzahl von unvollkommenen Organen. Dieselben bilden sich während der Jugendzeit weiter aus und erst zur Zeit der Reife sind die Organe und Organsysteme als normal gebaut und normal funktionierend anzusehen. Auf dieser Stufe verharren sie nicht lange, sondern gehen, nachdem sie eine Zeitlang in Funktion gewesen sind, wieder zurück und werden im Alter anders, als in der Jugend und in der Zeit der Reife, sie degenerieren zum Teil. Der Anatom hat auf diese Verhältnisse Rücksicht zu nehmen.

Schliesslich muss noch bedacht werden, dass bei den einzelnen Individuen die gleichen Organe nicht immer gleichartig gebaut sind. Wenn wir wollen, können wir ruhig den Satz aufstellen, dass es nicht zwei Individuen giebt, bei denen sämtliche Organe vollständig gleichartig gebaut sind. Mehr oder minder grosse Unterschiede im Bau treten überall hervor. Werden diese Unterschiede sehr beträchtlich, so sprechen wir von einem Variieren. Als normalen Bau eines Organes bezeichnen wir die Ausbildung desselben dann, wenn die meisten der zur Untersuchung kommenden Individuen Übereinstimmung zeigen. Als nicht normal gebaut werden jene Organe angeführt, deren Bau von dem der Mehrheit verschieden ist. Diese stärker abweichend gebauten Teile bezeichnen wir dann als Varietäten.

Die Gestalt des Körpers bedingt durch die Aneinanderlagerung der Organe.

Es ist schon erwähnt worden, dass der Bau des menschlichen Körpers von dem der übrigen Säugetiere verschieden ist. Die Verschiedenheit wird durch die eigentümliche Stellung des Körpers bedingt. Derselbe ruht nicht mehr mit vier Stützpunkten auf der Unterlage, sondern er hat sich in die Höhe gerichtet und berührt den Boden nur mit zwei Punkten resp. Flächen. Die Hinterextremitäten sind hier, wie ja auch meist, die eigentlichen Propulsions-Werkzeuge geworden, während die Vorderextremitäten ausschliesslich Greifapparate repräsentieren. Zunächst wurde durch eine solche Ausbildungsweise das Skelett und die Muskulatur beeinflusst und dann der Bau der übrigen Organe. Während bei den Säugetieren im allgemeinen der Körper seitlich komprimiert erscheint, sind die Verhältnisse beim menschlichen Körper und auch schon bei dem der höheren Affen andere geworden, indem hier der Breitendurchmesser grösser ist, als der Dickendurchmesser. Diese Umgestaltung der Höhen und Dickenverhältnisse hat natürlich auf die Lagerung der einzelnen Organe einen bedeutenden Einfluss ausgeübt. Ausserdem ist bei den meisten Säugetieren die Bauchlinie horizontal geneigt, während sie beim Menschen vertikal steht. Dadurch ruhen die inneren Organe zum Teil auf schüsselförmigen Teilen der Muskulatur, resp. des Skeletts. Der Hauptdruck liegt im Becken, welches sich muldenförmig erweitert hat. Wie sich die einzelnen Unterschiede zwischen den Organen des Menschen und des übrigen Säugetierkörpers darstellen, kann hier selbstverständlich nicht näher erwähnt werden, weil dies Sache der vergleichenden Anatomie ist.

Das Nervensystem ist in seinem Zentralteile mächtiger ausgebildet und infolgedessen ist der Teil, welcher es umschliesst, auch anders gestaltet, als bei Säugetieren. Wir haben einen runden Schädelteil, an welchen sich nach vorn und unten der Gesichts- und Kieferteil ansetzt. Die Kiefer sind in ihrer Entwickelung zurückgeblieben, dadurch tritt der gesamte Kopf mehr in einer ovalen oder rundlichen Gestalt hervor. Der Hals ist cylindrisch oder konisch, der Brustkasten im Querschnitt nierenförmig, ebenso der Bauch und das Becken. Die Extremitäten sind frei am Körper befestigt, infolgedessen erscheinen besonders die unteren Extremitäten in ihrem Schenkelteile breit. Die Hand ist eigentümlich gebaut, ebenso der Fuss; bei der ersteren kann der Daumen den übrigen Fingern gegenübergestellt werden, der letztere tritt mit breiter Sohle auf. — An den betreffenden Stellen werden noch kurze Hinweise auf die hauptsächlichen Unterschiede gemacht werden, weshalb hier nicht darauf eingegangen zu werden braucht.

Die Organe ihrem physiologischen Werte nach.

Der Gesamtorganismus des Menschen stellt, ebenso wie derjenige der übrigen Säugetiere und in letzter Instanz der Wirbeltiere im allgemeinen, einen Komplex verschiedener Gewebe vor, welche sich in dem Umkreis eines Kanalsystems, des Verdauungsapparates, angelegt haben. Alle die verschiedenen Teile dienen dazu, Nahrung aufzunehmen, die Nahrung zu verarbeiten, die verarbeiteten Stoffe den verschiedenen Körperteilen zuzuführen, worauf dann der aufgespeicherte Überschuss dazu verwandt wird, neue Individuen zu bilden, während die Aufnahme der Nahrung durch den Bewegungsapparat ermöglicht wird. Die Verarbeitung der Nahrungssubstanzen innerhalb der einzelnen Zellelemente geht unter Zuhilfenahme des Sauerstoffs vor sich und dieser Sauerstoff wird in einem besonderen Organe aufgenommen und daselbst gegen Kohlensäure, welche ein Zersetzungsprodukt darstellt, umgetauscht.

Dementsprechend wären die Organe des Körpers in dieser Reihenfolge zu geben:

Verdauungsapparat: Mundhöhle, Geschmacksorgan und Kauapparat, sowie die Vorrichtungen zum Schmecken; Speiseröhre, Magen, Zwölffingerdarm mit verschiedenen Anhängen, Dünndarm, Dickdarm, Enddarm. Mit dem Enddarm im Zusammenhang wäre der Harn- und Geschlechtsapparat zu besprechen, wenngleich auch der menschliche Organismus den Zusammenhang dieser beiden Teile weniger erkennen lässt.

Zur Aufnahme der verarbeiteten Stoffe aus dem Darm dient das Chylusgefässsystem, dieses führt über in das Lymphgefässsystem. Von hier aus ist es ein Schritt weiter zum eigentlichen Blutgefässsystem mit seinen verschiedenen Teilen, wie Herz, Venen, Arterien und eingeschalteten Kapillaren. Das Blutgefässsystem steht mit dem Respirationsapparat in engster Verbindung.

An diese eben erwähnten sogenannten vegetativen Organe schliessen sich dann jene an, welche als die animalen bezeichnet werden, es sind: der Bewegungsapparat, also Muskel- und Skelettsystem, sowie Nervensystem. In Verbindung mit diesem zur Unterstützung der Funktionen des Bewegungsapparates dienen dann die Sinnesorgane, Sehorgane, Gehörorgane, Riechorgane und Gefühlssinnes-Apparat.

Wollen wir den Körper des Menschen in einer logischen Aufeinanderfolge besprechen, so müsste das eben Angedeutete als Disposition zu Grunde gelegt werden. Durch die Art und Weise aber, wie die Anatomie auf den Hochschulen gelehrt werden muss, wird in allen Lehrbüchern der Anatomie der eben angedeutete Weg nicht verfolgt, sondern der Organismus willkürlich auseinander genommen und die einzelnen Theile ohne innere Verbindung nebeneinander betrachtet. Mit einer gewissen Berechtigung kann man sagen „leider", denn das Verständnis für den Organismus wird dadurch erschwert. Es ist unangenehm, dass auch hier, der einmal herrschenden Richtung entsprechend, der letztgenannte Weg eingeschlagen werden muss, vielleicht kann später einmal eine Umarbeitung der Anatomie in dem obengedachten Sinne vorgenommen werden und zwar dann, wenn erst durch die weitere Ausdehnung der Physiologie das Studium des Körpers zu einem interessanteren und übersichtlicheren gemacht worden ist. Die Reihenfolge, in welcher die einzelnen Organe in diesem Atlas besprochen werden, ist diejenige, bei der von den festesten Gebilden, dem Skelett ausgegangen wird; an die Besprechung des Skelettes reiht sich diejenige der Bänder und dann die der Muskulatur an. Auf diese folgt der Nervenapparat, auf den Nervenapparat der Sinnesapparat und endlich zum Schluss der Verdauungs-, Respirations- und Geschlechtsapparat.

A. Das Skelettsystem.

I. Allgemeine Bemerkungen.

Unter dem gedachten System sind ganz allgemein jene bindegewebigen Teile des Körpers zu verstehen, welche dazu dienen, den Muskeln Ansetzstellen zu geben, die Bewegungen derselben zweckmässig zu gestalten, so dass eine Fortbewegung des Körpers und eine willkürliche Bewegung einzelner Teile desselben stattfinden kann. Ausserdem haben die Skelettteile noch den Zweck, um verschiedene empfindliche Organe herum schützende Wände zu bilden, die Sinnesorgane werden zum Teil in feste Höhlen des Skelettes eingelagert, so die Augen in die Orbitalhöhle, das Riechorgan in die Nasenhöhle, das Gehörorgan in das Felsenbein, der Zentralteil des Nervensytems wird vollständig von Knochenmassen der Schädelkapsel umgeben und geschützt. Der Wirbelkanal für das Rückenmark ist auf gleiche Weise zu erklären. Endlich dienen auch noch Skelettteile zum Festhalten, Zerkleinern und Schlucken der Nahrung: es sind das die Kiefer und der Zungenbeinapparat. Die Gehörknöchelchen funktionieren als schallleitende Apparate.

Stärkere Knochen und besonders die Röhrenknochen sind nicht massiv, sondern bestehen aus einer zusammenhängenden peripheren Schicht und aus einer von dieser umhüllten schwammartig ausgebildeten Knochenmasse (Spongiosa), falls nicht grössere Höhlen im Knochen auftreten (Sinus, Markhöhlen). Die Markhöhlen und die Räume zwischen den Stäbchen und Plättchen des spongiösen Knochengewebes sind beim Menschen mit dem fettreichen Knochenmark erfüllt.

Dort, wo Enden der Knochen zusammenstossen, finden sich bindegewebige Massen (faseriges Bindegewebe und Knorpelgewebe), welche teils zur Aneinanderheftung der sich naheliegenden Knochenteile, teils zur Konstruktion von Gelenkflächen (Gelenkknorpel) benutzt werden (vergl. Nähte und Gelenke). Freie Knochenmassen benachbarter Skelettteile dürfen niemals aufeinanderstossen, weil sich die berührenden Flächen schnell abnutzen oder miteinander verschmelzen würden.

Die Muskeln sind durch Bindesubstanzen, Sehnen u. s. w. an das Periost der Knochen befestigt, das Periost wird seinerseits wieder durch zahllose Bindegewebsfasern, welche in die Knochensubstanz hineinziehen, dem Knochen fest angeheftet.

Anmerkung. Die Höhlenbildung im Knochen und die Entwickelung der Spongiosa ist höchst interessant; sie ist darin begründet, dass der Organismus die Tendenz besitzt, das immerhin kostbare und dabei auch specifisch schwere, anorganische Knochenmaterial nur in minimalster Menge abzuscheiden. Dabei darf aber die Festigkeit der Skelettteile nicht beeinträchtigt werden, deshalb ist die Spongiosa nicht regellos entwickelt, sondern sie stellt ein System von Knochenlamellen und -Säulchen dar, welches in ganz regelrechter Weise, entsprechend den Richtungen der drückenden und ziehenden Kräfte, welche auf den Knochen wirken, angeordnet ist. Besonders sind die Enden der grossen Röhrenknochen, z. B. der Femurkopf, sehr instruktiv gebaut; Schnitte, welche durch den Kopf, den Trochanter majus und den Röhrenteil geführt sind, lassen die in verschiedenen Kurvensystemen angeordneten Bälkchen der Spongiosa am klarsten erkennen.

Das Skelettsystem besteht zum Teil aus Bindegewebe, welches in feinen Fasern ausgebildet ist und dann in der Form von Bändern zur Verbindung der einzelnen festeren Skelettstücke dient. Diese letzteren setzen sich der Hauptsache nach aus einer knorpelartigen Grundsubstanz und einer in diese eingelagerten, anorganischen Masse, den verschiedenen Kalksalzen zusammen. Diese festesten Teile des Körpers bezeichnen wir als Knochen. Mit den Knochen treten, besonders an freien Enden derselben, Knorpelmassen in Verbindung, denen verschiedene Funktionen zukommen. Im ersten Teile der nun folgenden Besprechung werden die Knochenmassen mit den anhaftenden Knorpeln Erwähnung finden müssen, an dieselben reihen sich dann die Besprechungen der verbindenden Bänder an.

Am vollständig entwickelten Individuum stellen sich die verschiedenen Knochen verschieden dar, je nachdem dieselben im frischen Zustande oder im getrockneten und präparierten betrachtet werden. Der frische Knochen wird äusserlich von einer feinen Haut überzogen, der Beinhaut (Periost). Unter dieser liegt die eigentliche Knochensubstanz, in welcher zahlreiche Hohlräume und Blutgefässe vorhanden sind.

Die eigentliche Gestalt der Knochen tritt erst dann vollständig zu Tage, wenn sie von dem Periost, den anliegenden Bindesubstanzen, Blutgefässen u. s. w. befreit sind. Es treten dann besonders die auf der Oberfläche der Knochen sichtbaren Vertiefungen und Erhabenheiten deutlich hervor. Die ersteren werden zum Teil durch die Blutgefässe und durch die über den Knochen sich hinziehenden Nerven bedingt, die letzteren durch die Anheftung der Muskulatur durch den Sehnenapparat und das Periost des Knochens.

Ganz allgemein betrachtet, stellen sich die Knochen entweder als Röhren (Röhrenknochen) oder als solide Säulen und Platten dar. Nur in wenigen Fällen haben sie eine vollkommen unregelmässige, schwer zu definierende Form. Man unterscheidet an einem jeden Knochen die freien Flächen (Superficies), die Ränder (Margines), die Winkel (Anguli), Fortsätze (Processus s. Apophyses), von denen grössere Höcker als Tubera, kleinere Höcker als Tubercula unterschieden werden. Dünne, spitzere Fortsätze heissen Stachel (Spinae), rauhe Erhabenheiten, welche in Linien verlaufen, werden als Lineae benannt; treten sie stärker hervor, so haben wir es mit Kämmen oder Leisten (Cristae) zu thun. Diejenigen Teile der Knochen, welche mit nebenliegenden Knochen in eine Gelenkverbindung eintreten, heissen Gelenkflächen. Ist diese Fläche beinahe kugelförmig, so haben wir den Gelenkkopf (Caput); ist sie halbkugelförmig, den Gelenkknopf (Condylus) vor uns. Setzt sich an die letztgenannten Teile ein dünnerer, halsartiger Teil, so wird dieser als Knochenhals (Collum) benannt. Eine stärkere Vertiefung heisst Grube (Fossa), eine kleine Vertiefung Grübchen (Fovea s. Fossula s. Foveola). Eine grössere Höhle, welche von Knochenwänden (Lamellen) umgeben wird, heisst Sinus oder Antrum. Die Vertiefung an einem Knochen, welche dazu bestimmt ist, den Gelenkhöcker des nebenliegenden Knochens aufzunehmen, wird als Gelenkpfanne oder Gelenkgrube (Fossa s. cavitas glenoidea) bezeichnet, oder als Fossa condyloidea. Ausserdem führen auch noch die Lücken in den Knochenflächen verschiedene Bezeichnungen. Ist der Knochenrand an einzelnen Stellen ausgebuchtet, so wird dies als Einschnitt (Incisura) bezeichnet. Fissura

ist eine längliche Spalte, Canalis ein länglicher Gang, und Foramen ein vollständiger Durchbruch von geringer Kürze im Knochen. Die Knochenmasse selbst ist im Innern niemals vollständig kompakt gebaut, sondern es ist der zentrale Teil der Knochen entweder hohl oder mit Mark und Spongiosa gefüllt. (Vergl. Anmerkung Seite 8.)

Die Gefässe, welche in den Knochen eintreten, sind die sog. Knochenarterien, ihre Eintrittsstellen sind die Foramina nutritia ossium. Neben den Arterien laufen die meist doppelten Venen wieder aus dem Knochen heraus zur Oberfläche desselben.

Wesentlich anders stellen sich die Knochen im kindlichen Körper dar. An Stelle vieler, welche sich im ausgebildeten Organismus finden, sind im Körper des Neugeborenen nur Knorpelmassen angelegt, die erst nach und nach Knochensubstanz in sich ablagern und fest werden. Ausserdem ist die äussere Struktur des kindlichen Knochens anders als diejenige des vollkommen entwickelten. Ein Blick auf die Tafeln, welche den kindlichen Schädel und den Schädel eines Erwachsenen wiedergeben, zeigt die Unterschiede ohne weitere Erläuterungen. Vor allen Dingen sehen wir an dem kindlichen Knochen stets noch jene Teile deutlich hervortreten, welche die Vergrösserung, das Wachstum des Knochens zulassen. Über dieses Wachstum kann an dieser Stelle gleich weitergesprochen werden. In der Regel treten beim Foetus zunächst lockere Bindesubstanzen auf, dann an Stelle dieser Bindesubstanzen meist Knorpelmassen; erst spät lagern sich in die Knorpelmassen Kalksalze ab, meist in den sog. Kernen, Knochenkernen, von denen die verschiedenen Knochen eine verschiedene Anzahl aufzuweisen haben. Es gehört dies in das Kapitel der Entwickelungsgeschichte und ist hier nicht näher zu erörtern. Die verschiedenartigen Skelettstücke wachsen noch in verschiedener Weise: einmal durch Auflagerung von Knochensubstanz, diese erfolgt von den unteren Periostschichten aus und weiterhin noch durch Einlagerung von Knochensubstanz, diese geht innerhalb des Knochens selbst vor sich.

Dort, wo sich zwei Knochen später berühren und eventuell miteinander verwachsen, wie dies beispielsweise bei vielen Schädelknochen der Fall ist, finden sich breitere bindegewebige Stellen, welche als Suturen bezeichnet werden.

Die einzelnen Kopfknochen z. B. setzen sich aus zahlreichen Stücken zusammen, die nach und nach miteinander verschmelzen. Die Knochenmasse wird hier, von dem inneren Kern ausgehend, vornehmlich an den Rändern der bereits abgeplatteten Knochen abgeschieden. Bei den Knochen der Schädelkapsel geht die Anlagerung zum Teil radiär vor sich und hieraus erklären sich die Bilder auf Tafel 5, Fig. 1—5.

Innerhalb der grossen Röhrenknochen kommen auch stets verschiedene Verknöcherungspunkte vor, von denen aus Kalksalze abgeschieden werden; erst spät tritt eine vollkommene Verschmelzung der einzelnen verknöcherten Stellen ein. Als Beispiel wollen wir den Oberarmknochen nehmen, der beim ausgewachsenen Individuum scheinbar ein zusammenhängendes Stück repräsentiert. Beim sich entwickelnden Menschen entsteht der Oberarm aus mehreren Stücken. Nach der Geburt ist an demselben das mittlere Stück, die sog. Diaphyse, verknöchert, die diesem aufsitzenden Stücke, welche auch Epiphysen genannt werden und später die Gelenkflächen tragen, sind noch knorpelig. Im ersten Jahre entsteht in der oberen Epiphyse und darauf in der unteren je ein Kern, zu denen noch weitere in den verschiedenen Vorsprüngen des Knochens bis zum 12. Jahre hinzutreten, und zwar finden sich Knochen-

kerne im 1. Jahre im Capitulum, im 2. Jahre in dem Tuberculum majus, später im Tuberculum minus; im 5.—10. Jahre im Condylus ulnaris und Condylus radialis; im 12. Jahre in der Trochlea. Die Epiphysen des Armes verschmelzen mit den Diaphysen zwischen dem 16. und 20. Jahre. Zwischen diesen Kernen ist Knorpelmasse entwickelt; erst wenn die Abscheidung der Kalksalze soweit vorgeschritten ist, dass die Knorpelmasse verschwindet, tritt eine vollkommene Verkalkung des Knochens ein; solange als dies nicht der Fall ist, können, und das ist wichtig, die Knochen wachsen, sowohl im Röhrenteil, als auch in den Gelenkteilen. Sowie die Knochenkerne sich mit ihren Rändern berühren und sowie die Knorpelmassen, die Suturen zwischen diesen Rändern, verschwinden, tritt ein Starrwerden des Knochens ein, derselbe nimmt seine definitive Gestalt an.

Die Platten, welche den Gelenkflächen aufliegen, bleiben ständig knorpelig; scheiden sich in ihnen Kalksalze ab, so hören die normalen Funktionen des Gelenkes auf.

Im ganzen sind 223 Knochen im Körper des Erwachsenen zu konstatieren. Davon entfallen 28 auf den Kopf, 51 auf den Rumpf, 74 kommen den oberen Extremitäten, 70 den unteren zu. 95 Knochenpaare verteilen sich auf die rechte und linke Hälfte symmetrisch, 33 Knochen bleiben unpaar.

II. Die Aneinanderlagerung der Knochen.

Es kommt darauf an, ob die Knochen Höhlen bilden sollen, welche andere Organe aufzunehmen bestimmt sind, oder ob sie in den Dienst des Bewegungsapparates zu treten haben. Nach diesen verschiedenen Bestimmungen sind sie verschieden aneinander gelagert. Dort, wo Kapseln resp. Höhlen gebildet werden sollen, ist die Aneinanderlagerung eine sehr innige. Dort, wo die Knochenstücke mit der Muskulatur zusammen der Bewegung dienen, ist die Berührung eine lockere. Wir bezeichnen die verschiedenen Verbindungen als unbewegliche (Synarthrosis) und als bewegliche (Gelenk, Articulatio s. Diarthrosis).

I. *Synarthrosis.* Die einfachste Verbindung ist die Naht (Sutura), wobei die aufstossenden Ränder der Knochen mit Vorsprüngen, Zacken (Incisuren) ineinandergreifen und durch eine sehr schmale Lage dünnen Bindegewebes verbunden werden. Unterarten der Naht sind:

Sägenaht, Sutura serrata: beide Platten sind mit Reihen kurzer, zahnförmiger Fortsätze versehen.

Zahnnaht, Sutura dentata: die Fortsätze sind lang, spitz.

Saumnaht, Sutura limbosa: die Knochenränder greifen mit grösseren Zacken ineinander. Die Ränder der Zacken sind wieder mit grösseren Zacken besetzt.

Falsche Naht, Sutura spuria: die aneinanderstossenden Flächen besitzen nur kurze, hervorspringende Rauhheiten.

Schuppennaht, Sutura squamosa: ein Knochenrand liegt über dem andern.

Aneinanderlagerung, Harmonie, Harmonia: zwei feste, gerade Knochenränder lagern sich aneinander. Das Periost geht hier, wie bei all den ebengenannten Nähten, über die Bindesubstanz der Naht herüber und ist mit dieser fest verwachsen.

Fuge, Symphysis: die aufeinanderstossenden Knochen werden durch eine breitere Lamelle von Faserknorpel verbunden.

Knorpelhaft, Synchondrosis: es werden die Knochenstücke durch Hyalin-Knorpel verbunden.

Bandhaft, Syndesmosis: zwei nebeneinanderliegende Knochenstücke werden durch kräftige, kürzere oder längere Bindegewebsbänder zusammengehalten.

II. *Diarthrosis.* Diese Verbindung ist insofern wichtig, als zu ihr die mannigfachen Gelenke gehören, welche daher hier besprochen werden müssen.

Bei der Gelenkbildung kommt es darauf an, die sich berührenden Knochen so zu verbinden, dass sie zweckmässige Bewegungen ausüben können. Es ist daher selbstverständlich, dass sich die Art des Gelenkes nach der Art der Bewegung richten muss. Es entstehen die Gelenke infolge der Bewegungen und nicht etwa die Bewegungen erst infolge der Gelenkbildung.

Es kommt weiterhin darauf an, die einzelnen Skelettstücke verschieden ausgiebig gegeneinander beweglich zu machen. Die ausgiebigste Bewegung kann beispielsweise der Oberarm ausführen, während der Unterarm gegen den Oberarm nur eine Bewegung machen kann. Die zweite Bewegung des Unterarmes ist die Rollbewegung um seine Längsachse. Wieder andere Gelenke sind in der Hand: die Fingerglieder können sich nur in einer Ebene bewegen. Die Mittelhandknochen und Handwurzelknochen beschreiben auch nur ganz begrenzte Bewegungen.

Um die Knochen für Gelenkbildungen geeignet zu machen, dürfen deren freie Enden nicht aufeinanderstossen, weil dieselben sonst innerhalb kurzer Zeit abgenutzt sein würden, sondern es müssen sich zwischen diese freien Enden andere Bindesubstanzen zwischenlagern, entweder Knorpelmassen oder festeres Bindegewebe. Im einfachsten Fall legt sich Bindegewebe zwischen die Gelenkflächen, es entsteht dann die allerdings seltene Bandscheibe (Meniscus interarticularis [Kiefergelenk]) oder es finden sich sogen. Zwischenknorpel (Fibrocartilagines interarticulares), Scheiben oder Streifen von Faserknorpel, welche frei zwischen je zwei Gelenkflächen der Knochen liegen. Endlich treten die echten Gelenkknorpel (Cartilagines articulares) auf. Dieselben überziehen in einer $^1/_2$ bis 2 mm. dicken Schicht eine jede Gelenkfläche, hauptsächlich die Gelenke, bei denen es auf grosse Beweglichkeit und auf beträchtliche Arbeitsleistung ankommt. Die Gelenkflächen selbst werden durch den Luftdruck gegeneinander gepresst. Der Raum zwischen ihnen ist luftleer, er enthält eine klebrige Flüssigkeit, die Gelenkschmiere (Synovia). Die Bewegungen der Gelenke werden, falls sie nicht durch die Knochenstücke selbst begrenzt sind, durch die Gelenkbänder, Kapselbänder (Ligamenta capsularia) beschränkt. Dieselben stellen, indem sie sich von einem Knochen an den andern anheften, eine Kapsel um das Gelenk dar, Gelenkkapsel, Faserkapsel (Ligamenta capsularia fibrosa). Ausser den Kapseln finden sich noch Hilfsbänder oder Hemmungsbänder (Ligamenta accessoria articulationum), welche aus parallelen Bindegewebsbündeln zusammengesetzt sind; auch sie verlaufen von einem Knochen zum andern. Vornehmlich finden sie sich an jenen Seiten der Gelenke, nach welchen hin gar keine Bewegungen ausgeübt werden und heissen dann Seitenbänder (Ligamenta collateralia).

Die Innenfläche der Gelenkkapseln wird von der Synovialmembran ausgekleidet, sie gehört zur Faserkapsel und dient vermöge ihrer glatten Innenseite zur Verminderung der Reibung bei den Bewegungen.

Mit der Gelenklehre muss demnach die Lehre von den Bändern Hand in Hand gehen; die Lehre von den Gelenken heisst Arthrologie, die Bänderlehre Syndesmologie.

An die oben besprochenen Verbindungen schliessen sich die unvollkommenen Gelenke, Berührungsgelenke, an: es stossen nur kleine Knochenpartieen aneinander, infolgedessen ist keine feste Drehungsachse vorhanden.

Schleifgelenke würden solche sein, bei denen zwei Ebenen, das heisst also die beiden freien Flächen zweier Knochen, gegeneinander beweglich sind, so dass sie nach verschiedenen Richtungen aufeinander hingezogen werden können. Die Ebenen sind entweder plan oder leicht gebogen. — Vollkommener sind die Doppelgelenke. Es liegen zwischen den sich berührenden Knochen eine bis mehrere Faserknorpelscheiben (Menisci). Doppelgelenke finden sich an sehr vielen Körperstellen dort, wo zwei nebeneinanderliegende Knochen mit nebenliegenden Knochenstücken verbunden werden sollen: Kniegelenk, Handgelenk, erstes Fussgelenk und das Acromial-Clavicular-Gelenk.

Nach der Anzahl der Achsen, um welche sich die untereinander berührenden Skelettknochen zu drehen vermögen, unterscheidet man mehrachsige, zweiachsige und einachsige Gelenke. Die mehrachsigen gestatten die ausgiebigste Bewegung, die zweiachsigen weniger ausgiebige und die geringste die einachsigen Gelenke. Dazu kommen noch solche, deren Bewegungsrichtung nicht an bestimmte Achsen gebunden ist.

1. Mehrachsige Gelenke:

Das beweglichste derselben ist das Kugelgelenk (Arthrodia). Das Ende eines Skelettstückes stellt eine kopfförmige Masse dar, welche einen mehr oder minder grossen Teil eines kugelförmigen Körpers repräsentiert. Vollständig kugelig ist die Oberfläche eines solchen Kopfes wohl in keinem Falle. Dieser Gelenkkopf passt dann in eine napfförmig vertiefte Fläche des nebenliegenden Stückes, Gelenkpfanne. Zu diesen Gelenken gehört beispielsweise das Schultergelenk, sowie das Hüftgelenk. Die oberen Enden des Humerus und Femurs bilden den Gelenkkopf, an welchen sich dann der Hals ansetzt, von dem aus die Kapselbänder ausgehen und mit dem Hals die Bewegungen einschränken. Die Achse, welche durch den Mittelpunkt des Gelenkkopfes gelegt werden kann, steht bei der Bewegung nicht fest, sondern verschiebt sich in der Gelenkpfanne hin und her.

2. Zweiachsige Gelenke.

a. Ellipsoidgelenke, Walzengelenk, Condylarthrosis. Der Gelenkkopf stellt einen kleinen Teil eines kurzen Cylinders dar, dessen Seiten noch ellipsoidische Flächen aufgesetzt sind.

b. Sattelgelenk. Die beiden Gelenkflächen greifen so übereinander, wie der Sattel und die Schenkelfuge eines auf dem Sattel Sitzenden. Die Knochen können nicht rotieren, sondern sich nur in der Richtung der Sattelfläche bewegen, also nach zwei Ebenen hin.

3. Zu den einachsigen Gelenken sind eine grössere Anzahl zu zählen:

a. Das Kegelgelenk. Der Gelenkkopf ist als Spitze oder Stück eines Kegels aufzufassen, durch seine Spitze geht ein Band, Spitzband, welches den Kegel festhält.

b. Das Drehgelenk Der Gelenkkopf ist ein cylindrisches Stück oder schwach kegelförmig. Die nebenliegende Fläche ist ausgehöhlt. Solche Gelenke finden wir am oberen Teile von Ulna und Radius. Die Ulna trägt den cylindrischen Kopf, der Radius die Gelenkpfanne.

c. Cylindergelenk oder Charniergelenk, Winkelgelenk (Ginglymus). Der Kopf stellt einen liegenden Cylinderteil dar, die Pfanne ist dementspechend rinnenförmig vertieft. Je grösser der Pfannenteil im Verhältnis zum Kopfteil ist, um so weniger ausgiebig ist die Bewegung. Die Phalangen der Zehen und Finger besitzen Cylindergelenke.

d. Schraubengelenke. Es ist nur eine Bewegung um eine feste Achse möglich, es findet aber in der Richtung der Rotationsachse eine Verschiebung statt, welche man auf eine kurze Schraubenlinie zurückführen kann. Die Schraube ist rechts gewunden und links gewunden, rechtes Ellenbogengelenk und linkes Ellenbogengelenk. Es gehören hierher die Gelenke zwischen Atlas und Epistropheus, Ellenbogengelenke, erstes Fuss- und Kniegelenk.

Unbestimmte Achsen besitzt das straffe Gelenk (Amphiarthrose). Die beiden Gelenkflächen sind beinahe plan oder nur schwach gebogen. Es kann dadurch ein Aneinanderreiben ermöglicht werden. Eine solche Gelenkverbindung ist beispielsweise die Articulatio sacro-iliaca.

Es muss hier bemerkt werden, dass, wenn in den obigen Besprechungen mathematische Bezeichnungen gewählt wurden, wie Cylinderwand, Kugelfläche u. s. w., diese trotz alledem in keinem Falle bei den Gelenken auftreten. Denn eine ganz reine Bewegung, also eine solche, welche sich nach mathematischen Achsen bestimmen liesse, findet bei den Gelenken nicht statt. Sowohl die Gelenkköpfe, als auch die Gelenkpfannen zeigen Unregelmässigkeiten, welche schwer zu definieren sind, so dass es in vielen Fällen ebenfalls schwer hält, die eben aufgestellten Gelenkformen scharf von einander trennen zu können. Zum Teil sind diese Unregelmässigkeiten wohl dadurch bedingt, dass Skelettstücke, welche sich vermittelst der Gelenke nach mehreren Richtungen hin bewegen können, die möglichen Bewegungen nicht alle mit der gleichen Energie auszuführen brauchen. Wir können mit dem Oberarm effektvoller pendelnde Bewegungen machen, als seitliche oder rotierende; die ersteren Bewegungen werden am häufigsten ausgeführt und deswegen ist auch das Gelenk für diese Bewegungsart am vollkommensten ausgebildet.

Die Gestalt der Knochen und Gelenke wird bis zu einem gewissen Grade durch Gebrauch und Nichtgebrauch beeinflusst.

III. Das knöcherne Skelett.

Die oben erwähnten 223 verschiedenen Knochen des menschlichen Körpers lagern sich nun in der verschiedensten Weise aneinander an. Als die ursprünglichsten haben wir die in dem Rücken verlaufende Wirbelsäule aufzufassen, denn es ist dies derjenige Teil des Skelettes, welcher keinem Wirbeltiere fehlt, wenngleich er auch oft nur in knorpeliger oder bindegewebiger Form vorhanden ist.

Die Wirbelsäule selbst setzt sich aus einer bestimmten Anzahl von Abschnitten zusammen, deren vordere wir als den Kopf bezeichnen. An dem Kopf sind ausserdem noch die Schädeldeckknochen und die Gesichtsknochen, Visceralknochen, vorhanden. Es folgt nun beim Menschen der Halsabschnitt der Wirbelsäule, bestehend aus 7 Wirbeln, wie bei den allermeisten Säugetieren, dann der Brustabschnitt, welcher

spangenartige Fortsätze der Rippen trägt, die zum Schutz der Lunge und des Herzens dienen, gleichzeitig aber auch bei der Respiration eine wesentliche Rolle spielen. Die Rippen werden vorne durch das Brustbein, Sternum, verbunden. Auf den Brustabschnitt folgt der Lendenabschnitt der Wirbelsäule und auf diesen der Beckenteil, während nach hinten zu einige wenige Wirbel den Schwanzteil repräsentieren.

An den Brustteil setzt sich der Gürtel der vorderen Extremität an, bestehend jederseits aus Schulterblatt und Schlüsselbein. In der Beckenregion lagert sich der jederseits aus 3 Teilen bestehende Beckengürtel an. Die Gürtel dienen dazu, den Extremitäten Anheftungspunkte zu bieten.

Die Skelettteile der Extremitäten bezeichnen wir als Extremitätenstiele, Oberarm-, Unterarm-, Oberschenkel-, Unterschenkelknochen und Extremitäten-Endstücke, Hand- und Fuss-Wurzelknochen, Mittelhand- und Mittelfussknochen und Endglieder, Finger resp. Zehen.

Dem eben Gesagten entsprechend mag mit einer Schilderung des Kopfes begonnen werden.

---

a. Das Kopfskelett.

Am Kopfskelett lassen sich, wenn die Entwickelung in Berücksichtigung gezogen wird, mehrere Teile unterscheiden, einmal solche, welche aus dem sog. Primordialcranium des Embryo hervorgehen, dann die Teile, welche als Deckknochen sekundär erscheinen und endlich jene, welche das Visceral-Skelett des Kopfes ausmachen.

Es ist schon seit längerer Zeit versucht worden, den knöchernen Kopf als modifizierte Wirbel zu deuten. Zahlreiche Thatsachen bestätigen die Richtigkeit einer solchen Annahme, jedoch lässt es sich zur Zeit absolut nicht sicher feststellen, aus wieviel Wirbeln der Kopf hervorgegangen ist und ob wirklich die Knochen, wie sie augenblicklich bei den höheren Wirbeltieren resp. dem Menschen auftreten, zum Teil als modifizierte Wirbelteile aufgefasst werden dürfen.

Mit einem gewissen Recht hat man die Basis des Hinterhauptsbeines und die verschmolzenen Keilbeinkörper als die den Wirbelkörpern der Wirbelsäule gleichzusetzenden Teile modifizierter Wirbel aufgefasst. Es sprechen dafür eine ganze Reihe von Thatsachen, so der Umstand, dass beim Embryo die Rückensaite (Chorda dorsalis) bis in den vorderen Teil dieser Schädelknochen hineingeht. — Dadurch, dass sich in den Schädel die Sinnesorgane einlagern und dass gleichzeitig der Kieferapparat mit denselben in engere Beziehungen tritt, sind die einzelnen Schädelknochen beträchtlich modifiziert worden, bedeutend mehr, als dies von den übrigen Wirbeln gesagt werden kann, selbst wenn man den Schwanzteil der Wirbelsäule oder das Os sacrum in Betracht zieht.

Hier ist es nun von Interesse, zu verfolgen, wie der Schädel des Neugeborenen nach und nach zu demjenigen des ausgebildeten Menschen übergeht. Die Tafel V zeigt den Schädel des Neugeborenen von verschiedenen Seiten. Die auffälligsten Unterschiede mit dem Schädel des Erwachsenen liegen erstens darin, dass die Knochen noch glatt sind, nicht jene Erhabenheiten und Rauheiten zeigen, welche durch

Muskelwirkung hervorgebracht werden, oder welche eine Folge der Eindrücke von Gefässen und Nerven sind. Weiterhin stossen die grossen Schädelknochen nicht vollkommen zusammen, sondern zwischen ihnen liegen noch mehr oder minder breite Suturen. Das Stirnbein zeigt überall seine Zusammensetzung aus zwei Hälften. Ebenso lässt das Hinterhauptsbein noch deutlich eine Zusammensetzung aus mehreren Stücken erkennen. Allerdings ist die Basis desselben bereits mit dem Zitzenteil verschmolzen. Der Annulus tympanicus ist mit dem Felsenbein noch nicht verwachsen, sondern liegt demselben als hufeisenförmig gestalteter Knochen jederseits auf. Der Unterkiefer lässt noch deutlich seine Zusammensetzung aus zwei Hälften erkennen; ebenso fehlen selbstverständlich den Kiefern die weit ausgebildeten Alveolen für die später hervortretenden Zähne.

Beim ausgebildeten Schädel legen sich die Nähte eng aneinander, die Teile des Hinterhauptsbeines, Stirnbeines und des Unterkiefers verschmelzen, so dass wir dann ein Hinterhauptsbein, ein Keilbein, zwei Schläfenbeine, zwei Scheitelbeine und ein Stirnbein haben, welche zusammen die eigentliche Schädelkapsel darstellen, also das Gehirn umschliessen, ausserdem für das Gehörorgan schützende Hüllen abgeben und einen Teil der Augenhöhle bilden.

An diese Teile der Schädelkapsel setzt sich zunächst ununterbrochen die eigentliche Nasenregion fort, wovon das Siebbein zum Teil noch in das Schädelinnere hineinsieht. An das Siebbein grenzt der in der Medianebene verlaufende Vomer. Nach vorn lagern sich die Thränenbeine und Nasenbeine an; durch dieselben wird die äussere Nasenwand gebildet. Im Innern der Nase finden sich noch die gesonderten Muscheln.

Endlich tritt zu den genannten Knochen noch der Kieferapparat und das Jochbein hinzu. Das Jochbein bildet den seitlichen Teil der Augenhöhle und giebt dem Oberkiefer die notwendige seitliche Stütze. Mit den Oberkiefern verbinden sich am unteren Teile der Nasenhöhle die Gaumenbeine und endlich legt sich als vollständig gesonderter Knochen der Unterkiefer, vom Felsenbein ausgehend, vorn an den unteren Rand des Oberkiefers an.

Gesondert von diesen Knochen sind dann noch jederseits die drei Gehörknöchelchen vorhanden, welche in den Dienst des Gehörorgans treten und am zweckmässigsten bei diesem besprochen werden. Der Kehlkopf und die Zunge finden ihre Stütze durch das Zungenbein, welches beim Menschen auch einen vollständig gesonderten Knochen repräsentiert.

Entwickelungsgeschichtlich sind zahlreiche von diesen Knochen erst durch Verschmelzung ursprünglich gesonderter Knochen entstanden: so schalten sich zwischen die Oberkieferbeine zwei Stücke ein, die sogenannten Zwischenkiefer. Der Unterkiefer besteht ebenfalls aus zwei miteinander verschmolzenen Stangen und ebenso setzt sich das Keilbein aus mehreren Knochen zusammen. Ein Blick auf die Kinderschädel der Tafel V zeigt, wie hier die Verhältnisse wesentlich anders liegen als wie beim ausgebildeten Schädel. Das Stirnbein ist zum grossen Teil getrennt, das Hinterhauptsbein zerfällt in mehrere Abschnitte, während die übrigen Knochen schon ihre bestimmtere Aneinanderlagerung zeigen.

Wird ein Medianschnitt durch die Schädelkapsel betrachtet, so erscheint die Schädelbasis gegen eine gedachte Horizontallinie geneigt, in ihrem hinteren Abschnitt etwas nach innen und unten einspringend. Das Schädeldach besitzt ungefähr eine halbkreisförmige Gestalt. Diese Lagerung der einzelnen Teile ist sowohl durch die

sich entwickelnde Gehirnmasse als auch durch den aufrechten Gang des Menschen, welcher eine Neigung des Kopfes gegen die Wirbelsäule bedingt, entstanden.

1. Die Schädelbasis und die mit ihr verwachsenen Knochen der Schädelkapsel.

Die mittlere Partie der unteren Fläche der Schädelkapsel wird auch als Schädelbasis bezeichnet; sie ist nicht einheitlich, denn es treten ganz verschiedenwertige Knochen und Knochenteile in derselben auf. Tafel VI, Fig. 1 zeigt die Schädelbasis von der Schädelkapsel aus gesehen. Es gehen in dieselbe im hinteren Teile die verschiedenen Stücke des Hinterhauptsbeines, welche das Hinterhauptsloch umschliessen, ein. Vor dem Hinterhauptsbeine liegt der Körper des Keilbeines mit den sich an ihn anschliessenden Flügeln. An den Körper des Keilbeines reiht sich das Siebbein an; neben diesem liegt der Orbitalteil des Stirnbeines, vor ihm der Nasenteil desselben Knochens. Die Spalten zwischen Keilbein und Hinterhauptsbein werden durch die beiden Schläfenbeine ausgefüllt. Im Grunde genommen sind es nur die Körper des Hinterhauptsbeines und Keilbeines, welche die schmale Basis der Schädelkapsel darstellen. Sie sind den Körpern der Wirbel gleich zu setzen, während die Gelenkteile des Hinterhauptsbeines und die Flügelbeine des Keilbeines Wirbelfortsätzen entsprechen würden.

Hier sollen zur Schädelbasis das Hinterhauptsbein, das Keilbein sowie die Schläfenbeine gerechnet werden, während das Siebbein mit dem Vomer bei der Nasenregion und das Stirnbein bei den Deckknochen der Schädelkapsel besprochen werden müssen.

Anmerkung. Das Primordialcranium und die aus ihm entstehenden Teile sollen kurz auf dem Erläuterungsblatt zu Tafel V berücksichtigt werden.

a. Das Hinterhauptsbein (Os occipitale).

(Tafel I; Tafel VI, Fig. 1; Tafel VII, Fig. 1A und 1B; Tafel V, Figg. 2, 3.)

Entwickelungsgeschichtlich entsteht das Hinterhauptsbein aus vier resp. fünf Knochenpartien: einer nach vorn gelagerten (Körper), zwei sich nach hinten und seitlich an diese anlagernden (Gelenkteile) und der muschelförmig nach hinten und oben sich ausbreitenden Partie (Schuppenteil). Beim Neugeborenen sind diese Teile noch zu unterscheiden, besonders ist der Schuppenteil scharf von den Gelenkteilen getrennt. Überdies ist der Schuppenteil, wie weiter unten auseinanderzusetzen ist, nicht einheitlich, sondern entsteht aus zwei verschiedenwertigen Knochen.

1. Der Körper (Pars basilaris). Er geht entwickelungsgeschichtlich aus dem Primordialcranium hervor. Während er beim Neugeborenen deutlich von dem Körper des Keilbeines getrennt ist, zeigt er sich beim ausgebildeten Schädel eng mit diesem verwachsen. Die Verwachsung findet erst gegen das 20. Lebensjahr statt. — Seine allgemeine Gestalt ist kurz, dick. Der hintere Rand umschliesst das Hinterhauptsloch (Foramen occipitale magnum) nach vorne. Seitwärts setzen sich die Gelenkteile des Hinterhauptsbeines an. Die vordere Fläche ist rauh, verschmilzt mit der hinteren Fläche des Keilbeines. Die obere Fläche sieht gegen die Schädelhöhle

zu; sie ist schwach rinnenförmig ausgebildet; die Rinne setzt sich auf den Körper des Keilbeines fort, steigt auf der Oberfläche des letzteren zum Clivus hinan; zu jeder Seite der Rinne verläuft nach vorne eine flache Furche (Semisulcus petrosus inferior). Die seitlichen Flächen sind rauh. Die untere Fläche enthält in der Mitte eine kurze Leiste (Crista basilaris); zu Seiten derselben liegen zwei flache Vertiefungen; nach den Gelenkteilen ziehen zwei schräg verlaufende Leisten (Cristae musculares).

2. Gelenkteile (Partes condyloideae). Sie sind in ihren vorderen Abschnitten dick zapfenförmig, grenzen mit denselben an den Körperteil, mit dem sie verwachsen. Ihre hinteren Abschnitte sind schwächer und verbinden sich mit der Schuppe. — Die Innenränder bilden die äusseren Wandungen des Hinterhauptsloches. Nach unten entspringt von ihnen je ein Gelenkhöcker (Processus condyloideus). Die Längsachse derselben verläuft schräg gegen die Hinterhauptsbasis zu. Die Gelenkfläche ist gewölbt, überknorpelt. Hinter jedem Gelenkhöcker liegt eine Grube (Fossa condyloidea). Von dieser führt das Foramen condyloideum posterius zu einem variablen Kanal (Canalis condyloideus), der sich nach der Innenfläche zu öffnet. Vor seiner Ausmündung über dem Gelenkhöcker liegt jederseits im Innern das Foramen condyloideum anterius, welches zu dem Canalis hypoglossus führt. — Jede Aussenseite zeigt einen Ausschnitt (Incisura jugularis), an dessen vorderem Teil eine kleine Zacke (Proc. intrajugularis) vorspringt. Diese Incisur stellt die seitlichen Teile des Drosselloches (Foramen jugulare) her (vergl. S. 22); auf sie passt ein Ausschnitt im Pyramidenteil des Felsenbeines (s. daselbst). Neben der Incisur erhebt sich, jederseits nach aussen vorspringend, ein zapfenförmiger Fortsatz (Proc. jugularis). Der Seitenrand des Processus ist rauh und verbindet sich mit dem Felsenteil des Schläfenbeines. Hinter diesem Fortsatz nach dem Schuppenteil zu läuft je eine Furche (Sulcus jugularis).

3. Hinterhauptsschuppe (Pars squamosa). Entwickelungsgeschichtlich stellt sie zum Teil einen Deckknochen dar.*) Sie entsteht aus vier Knochenkernen, zwei unteren und zwei oberen; sie verschmilzt später nach vorne zu mit den Gelenkteilen. Der obere Rand der Schuppe (Margo lambdoideus) verbindet sich mit dem hinteren Rand der Scheitelbeine. Jeder Seitenrand der Schuppe (Margo mastoideus) tritt an den Zitzenteil der Schläfenbeine heran. — Von der Mitte der äusseren Fläche ragt eine rauhe Erhabenheit (Protuberantia occipitalis externa) hervor. Von dieser verlaufen jederseits bogenförmig nach aussen und vorne zwei rauhe Erhabenheiten (Lineae semicirculares superiores). Die beiden Erhabenheiten treten in der Mitte zusammen, von hier zieht sich gegen das Hinterhauptsloch zu ein scharfer Kamm (Crista occipit. externa). Sehr häufig sind die Seitenteile dieser oberen Linie breit ausgezogen, so dass sie ein glattes Feld darstellen, dessen obere Grenzen dann die angeführten Bezeichnungen haben, während die unteren Grenzen als Lineae semicirculares mediae benannt werden. Ungefähr von der

*) Anmerkung. Die Schuppe geht in ihrem untersten Teile, wie der Körper, aus dem knorpeligen Primordialcranium hervor. Der obere Teil, welcher zwischen den Scheitelbeinen liegt, bildet einen Deckknochen, der während des dritten Fötalmonates mit dem unteren Schuppenteil verschmilzt. Es wird dies Stück als Interparietale bezeichnet. In sehr wenigen Fällen bleibt das Stück gesondert und wird dann wohl Inkabein (Os Incae) genannt, weil es öfters bei peruanischen Mumien gefunden wurde. Beim Neugeborenen findet sich zwischen den beiden Teilen jederseits eine Naht (Sutura transversa squamae ossis occipitis). Dieser Teil darf nicht mit den Schaltstücken verwechselt werden, welche sich oft zwischen Schuppenteil und Scheitelbein einschalten.

Mitte des Hinterhauptskammes läuft weiterhin jederseits halbkreisförmig nach vorne und aussen die Linea semicircularis inferior; sie tritt stellenweise sehr stark hervor und ist ausserdem rauh. Die Felder zwischen den hinteren und vorderen Linien zeigen meist zahlreiche Rauheiten. — Die Innenfläche ist der Aussenfläche entsprechend vertieft. Genau unter der oben erwähnten Protuberantia occipit. ext. findet sich hier ein Vorsprung (Protuberantia occipitalis interna). Es ist dies der Kreuzungspunkt für vier kreuzförmig verlaufende Linien (Lineae cruciatae). Diese Vorwölbungen bilden insgesamt die Eminentia cruciata. — Die obere und die seitlichen Linien sind breit, sie werden durch flache Furchen rinnenförmig vertieft; die obere ist der Sulcus longitudinalis (s. sagittalis), nach rechts und links verläuft jederseits der Sulcus transversus (fehlt oft der linken Kreuzlinie). Die von der Protuberantia ext. nach dem Hinterhauptsloche zu verlaufende Erhabenheit ist kammartig (Crista occipitalis interna). — Diese Erhabenheiten bilden die inneren Grenzen von vier napfförmigen Gruben; die beiden oberen (Fossae occipitales superiores) nehmen die Hinterlappen des Grosshirns, die beiden vorderen (Fossae occipitales anteriores) das Kleinhirn auf.

Dickwandig (14—20 mm) ist dieser Knochen in der Gegend der Protuberanzen, papierdünn im unteren Teile der unteren Gruben.

β. Keilbein (Os sphenoideum).

(Tafel II, Figg. 2 und 3; Tafel III, Fig. 1.)

Dieser, seiner Gestalt nach, auch Wespenbein genannte Knochen bildet die Mitte der Schädelbasis; entwickelungsgeschichtlich entsteht er aus mehreren getrennten Teilen, welche während des Fötallebens verschmelzen. — Am ausgebildeten Knochen werden unterschieden: Keilbeinkörper und Keilbeinflügel.

1. Der Keilbeinkörper lässt beim Neugeborenen auf der unteren Seite eine quergestellte, durch Knorpelmasse ausgefüllte Furche erkennen, sie markiert die Verschmelzungslinie des anfänglich doppelten (vorderen und hinteren) Körperstückes. Der hintere Teil des Keilbeinkörpers grenzt an den Körper des Hinterhauptbeines, wird aber von diesem zunächst noch durch einen Knorpel getrennt. — Ausgebildet besitzt der Keilbeinkörper eine cuboidale Form. Die hintere Fläche ist schräg von oben nach unten und vorn geneigt, sie verschmilzt zwischen dem 12. und 13. Jahre mit der Hinterhauptsbasis. Die obere Fläche liegt in der Mitte der Schädelbasisfläche, sie zeigt mehrere Hervorragungen, welche den sogen. Sattel darstellen. Die Sattelmitte ist die querverlaufende Sattelgrube (Sella turcica), welche sich bis in die Flügel hinein erstreckt. Hinten steht über dieser Grube die quergestellte, nach vorn und oben gerichtete Sattellehne (Dorsum ephippii), eine Knochenplatte, deren freier Rand seitlich in zwei Höcker (Processus clinoidei posteriores) ausläuft. Die Hinterfläche der Lehne verläuft als geneigte Ebene (Clivus) nach der oberen Fläche der Hinterhauptsbasis. Vor der Sattelgrube liegt eine Hervorwölbung, Sattelknopf (Tuberculum ephippii); seitlich von demselben springen zwei Höcker, lateral und rückwärts gebogen, vor, die Processus clinoidei medii, sie können fehlen. Vor dem Tuberculum zieht transversal der Sulcus chiasmatis hin, welcher nach vorne durch den Limbus sphenoidalis begrenzt wird. Vor dem letzteren liegt der vordere Teil der oberen Körperfläche, das Jugum sphenoidale; es grenzt mit zackigem Rande an das Siebbein.

Die seitlichen Flächen des Keilbeinkörpers gehen in die Flügel über, welche gleich besprochen werden. — Die vordere Fläche des Keilbeinkörpers liegt gegen die Nasenhöhle zu, trägt median einen senkrechten Kamm (Crista sphenoidalis), welcher sich nach vorne und abwärts in einen Fortsatz (Rostrum sphenoidale) auszieht. Jederseits der Crista führt eine unregelmässige Öffnung (Foramen sphenoidale) zu den Sinus sphenoidales. Den medianen Rand der Foramina bilden die dreiseitigen, gebogenen Keilbeinhörner (Cornua sphenoidalia s. Ossicula Bertini), welche zum Siebbein gehören; vergl. Seite 28. — Die untere Fläche des Keilbeines liegt ebenfalls nach der Nasenhöhle gekehrt, sie zeigt einen in das Rostrum verlaufenden Vorsprung. Gegen die Flügel wird sie durch eine Furche abgegrenzt.

2. Die grossen Flügel des Keilbeines (Alae temporales, Alae magnae s. laterales) setzen sich an den unteren, seitlichen Teil des hinteren Körperstückes an, zuerst schmal, dann schmetterlingsflügelartig breiter werdend. An der Ansatzstelle (Wurzel, Radix) liegt nach vorne zu das Foramen rotundum, an der hinteren Ecke der oberen Fläche die Lingula. Von der Wurzel und einem kleinen Teile der Flügel springt nach unten jederseits der Processus pterygoideus vor.

An einem jeden Flügel werden zwei Teile unterschieden: der nach vorn und oben gerichtete Abschnitt, sowie der mehr horizontal nach hinten vorspringende Teil, die Lamina triangularis, welche an der unteren Seite durch die Crista alae magnae von dem Vorderabschnitt getrennt wird. Hinten läuft dies Dreieck in eine Spitze, Processus spinosus (Spina angularis) aus. — An jedem Flügel sind drei Flächen zu unterscheiden: 1) die Superficies cerebralis, welche einen Teil der Basis der Schädelkapsel bildet, 2) die Superficies temporalis, welche glatt, etwas ausgehöhlt ist und im vorderen Teile der Schläfengrube liegt, 3) die Superficies orbitalis, welche als ebene, rhombische Fläche den hinteren Abschnitt der seitlichen Augenhöhlenwand darstellt. — Die Superficies cerebralis zeigt zahlreiche Impressiones digitatae und Juga cerebralia. Am hinteren Rande liegt das Foramen ovale; von ihm führt eine seichte Furche nach dem Processus spinosus zum kleinen Foramen spinosum. — Die Ränder sind verschieden gestaltet. Der Vorderrand ist breit, beinahe dreiseitig, sein Innenteil bildet die hintere Begrenzung der Fissura orbitalis, welche einen länglichen, innen breiten, aussen schmalen Einschnitt darstellt. An der Grenze zwischen diesem äusseren und inneren Teile springt oft vom Vorderrande eine Zacke (Spina orbitalis superior) vor. Der Aussenrand ist gebogen, vorne scharf, hinten breit und zackig. Der hintere Rand ist scharf. Dort, wo die temporale und die orbitale Fläche zusammenstossen, erhebt sich eine stärkere Leiste, die Crista jugalis, welche sich mit dem Jochbeine verbindet.

An der Unterfläche, von der Wurzel abspringend, setzen sich die absteigenden Flügelfortsätze (Processus pterygoidei) an; sie sind schräg gegen den Körper des Keilbeines gerichtet, bilden je zwei etwas divergierende Blätter, Laminae. Die Blätter werden durch die Incisura pterygoidea getrennt, welche sich nach innen gegen den Körper zu in die Fossa pterygoidea fortsetzt. — Die Lamina externa s. lateralis ist breit, der hintere Rand scharf; die Lamina medialis s. interna ist dicker, läuft in eine stumpfe Spitze aus, welche hakenförmig gebogen ist, Hamulus pterygoideus. — Die gegen den Körper zugekehrte Ecke stellt sich als platter, dreiseitiger Fortsatz, Processus vaginalis s. ad vomerem dar. An der Wurzel der inneren Platte liegt lateral der Sulcus hamuli pterygoidei; an der Hinterfläche über der Fossa pterygoidea zieht nach oben und aussen der breite, flache Sulcus

pro tuba Eustachiana s. pterygoideus. An der Vorderfläche, dort wo die beiden Blätter zusammenstossen, zieht vom Canalis Vidianus herab der Sulcus pterygopalatinus. An der Übergangsstelle der Flügelfortsätze in den Körper befindet sich der Canalis Vidianus; er stellt einen schräg nach hinten verlaufenden circa 15 mm langen Kanal dar, welcher an der Vorderfläche mit weiter Öffnung beginnt, aber mit enger Öffnung neben der Lingula sphenoidalis endet. Als Canaliculi pterygoidei (medialis et lateralis) werden zwei kurze Kanälchen beschrieben, welche vor dem Foramen ovale und dem Sulcus tubae Eustachii liegen, das äussere geht zur Schädelfläche, das innere zum Canalis Vidianus.

3. Die kleinen Flügel (Alae parvae s. orbitales) entspringen mit zwei Wurzeln, welche das Sehnervenloch (Foramen opticum) umschliessen, vom vorderen Körperteil. Sie treten spitz, dreieckig nach vorn und aussen zu vom Körper ab. Der Vorderrand ist rauh, der Hinterrand glatt, nach der Schädelhöhle gerichtet, wo er gegen den Sattel in den Processus clinoideus anterior ausläuft. Die nach vorn und aussen gerichteten Spitzen sind platt, gekrümmt, sie bilden die Säbelfortsätze, Processus ensiformes. — Oft verbindet sich der Processus clinoideus anterior mit dem Processus clinoideus medius oder posterior, seltener verschmelzen alle drei miteinander. Das bei der erstgenannten Verschmelzung entstehende grössere Loch wird als Foramen clinoideocaroticum bezeichnet.

γ. Das Schläfenbein (Os temporis).

Tafel IV, Fig. 2, 3, 4.; Tafel V, Fig. 3.

Die beiden Schläfenbeine schieben sich in den freien Raum ein, welcher zwischen dem Hinterhauptsbein und dem Keilbein jederseits vorhanden ist. Auch das Schläfenbein ist wie die oben beschriebenen Knochen entwickelungsgeschichtlich aus mehreren Teilen entstanden; einige sind noch beim Neugeborenen getrennt und verschmelzen erst später vollständig. Die einzelnen Teile sind der Felsenteil (Pars petrosa), der Paukenteil (Pars tympanica), der Schuppenteil (Pars squamosa), von welchem auch noch der Zitzenteil (Pars mastoidea) getrennt werden kann. Zu diesen kommt noch der nach unten griffelartig vorspringende Processus styloideus, welcher gesondert aus dem zweiten Kiemenbogen des Embryo entsteht und später mit dem Felsenbein verwächst.

1. Felsenteil (Pars petrosa). Seine Entwickelung geht aus mehreren Knochenkernen, zum Teil im Primordialcranium vor sich. Er umschliesst das Gehörorgan, bildet gleichsam einen Hilfsapparat für dasselbe. Seiner Gestalt nach wird er als Pyramide (Pyramis) bezeichnet. Die nach vorn und innen gerichtete Spitze des Felsenbeins verbindet sich durch straffe Bindegewebe mit der Seite der Hinterhauptsbasis und dem hinteren Abschnitt des Keilbeinkörpers. Das Bindegewebe überdeckt eine grössere Lücke (Foramen lacerum anterius) (Tafel VII, Fig. 1 A).

Der Pyramidenteil lässt vier Flächen unterscheiden: die vordere und hintere sind gegen die Schädelhöhle gerichtet, die dritte ist nach der Schädelbasis zugekehrt, die vierte liegt nach aussen und verbindet sich mit dem Tympanicum, welches sie eigentlich vollständig bedeckt und, weil es mit ihr in innige Beziehung tritt, auch im Zusammenhang betrachtet wird. Die Pyramide springt nach innen dreiseitig, oder besser gesagt, zapfenförmig vor; sie besteht aus sehr festem Knochengewebe, welches besonders im Umkreis des Gehörorgans eine sonst nicht wieder auftretende Dichtigkeit erlangt.

Die obere und die hintere Fläche liegen nach dem Innern der Schädelhöhle zu; sie stossen mit einem kammartigen Vorsprung (Angulus superior) zusammen, welcher frei in die Schädelhöhle hineinragt und hier die mittlere Schädelgrube von der hinteren trennt. Auf der Kante verläuft von der Mitte nach aussen eine Furche (Sulcus petrosus superior).

Die obere Fläche ist von der Kante etwas schräg nach vorne zu geneigt. Sie besitzt einige Juga cerebralia, dazwischen die Impressiones digitatae, ausserdem eine Hervorwölbung (Eminentia arcuata) gegen die Mitte der Fläche zu, unter welcher ein halbkreisförmiger Kanal des inneren Gehörorganes gelegen ist. Die obere Fläche verläuft in den horizontal gelegenen Teil der Schuppe. Die Grenze bildet die nur schwach angedeutete Fissura petroso-squamosa. Vorn und unten stösst sie mit dem Angulus anterior an die untere Pyramidenfläche. An der Spitze der Pyramide liegt eine sehr unregelmässige Öffnung (Foramen caroticum internum), die zu dem kurzen, kniefömig nach aussen und unten gebogenen Canalis caroticus führt. Von dem Foramen caroticum zieht sich quer nach innen über die Spitze der Pyramide eine flache Vertiefung (Impressio nervi trigemini) hin. Das Foramen springt an der oberen Fläche nach innen zu ein. Gegen diese Einbuchtung verläuft eine flache Rinne, welche nach seitwärts zu einer Spalte, dem Hiatus canalis Falloppiae führt, welche den Eingang zu dem Canalis facialis darstellt. Neben dieser Rinne liegen seitwärts zwei kleine Öffnungen, an die sich feine Canälchen Canaliculi petrosi anschliessen.

Die hintere Fläche ist lang, schmal, nach vorn zu etwas gebogen, vorspringend. Ihre gesamte Richtung geht nach der oberen Fläche der Hinterhauptsbasis. An der Grenze des vorderen Drittteiles, nahe an dem oberen Rande liegt eine grosse, länglichrunde Öffnung (Porus accusticus internus); ihre Ränder sind abgerundet, sie führt zum inneren Gehörgang (Meatus auditorius internus). Von der Stelle, von welcher aus der Sulcus petrosus superior über die Kante nach aussen verläuft, führt eine Spalte (Hiatus subarcuatus) in einen Canalis diploicus. Schräg nach unten und aussen von dieser Spalte liegt (ziemlich in der Mitte der hinteren Fläche) eine weitere, enge, oftmals undeutliche Spalte, die Apertura aquaeductus vestibuli. Am unteren Rande der hinteren Fläche zeigt sich ein Ausschnitt (Incisura jugularis), welcher mit dem des Hinterhauptsbeines korrespondiert und mit ihm das grosse Drosselloch (Foramen jugulare) bildet; von dem Felsen- und Hinterhauptsbeine springt in diese Öffnung je ein spitzer Fortsatz vor (Processus intrajugularis partis petrosae und Proc. intrajug. oss. occ.), wodurch Trennung in eine vordere, enge und hintere, weite Öffnung erzielt wird. — Der untere Rand wird, da er durch Zusammentritt der unteren und hinteren Fläche entsteht, als Angulus inferior bezeichnet. Es vereinigt sich hier das Felsenbein mit der Pars basilaris des Hinterhauptsbeines. Längs dieser Vereinigung läuft eine Furche: der Sulcus petrosus inferior.

Die untere Fläche besitzt einen sehr komplizierten Bau: sie ist breit, rauh, durch verschiedene Vertiefungen und Erhabenheiten ausgezeichnet. Durch die nach vorne gelegene Fissura Glaseri wird sie von dem Schuppenteil getrennt. Nach hinten zu wird die untere Fläche durch den Angulus posterior abgegrenzt. Die untere Fläche selbst enthält nun die folgenden Teile. Eine Öffnung (Foramen stylomastoideum), nahe dem hinteren Rande, führt in den Falloppschen Kanal; gleich vor demselben springt der griffelförmig gebogene Processus styloideus vor. Es

ist dies eine gekrümmte Knochenplatte, welche entwickelungsgeschichtlich nicht zum Felsenbein gehört, sondern ebenso wie die Gehörknöchelchen mit andern Bildungen in Zusammenhang zu bringen ist. Nach innen, von diesem Processus aus, liegt eine Grube, die Fossa jugularis. Vor derselben am medialen Rande ist weiterhin eine dreiseitige Vertiefung, von ihr zur Schnecke des Labyrinths führt der Aquaeductus cochleae. Weiter nach vorn tritt der weite Canalis caroticus mit dem Foramen caroticum externum zu Tage; ausserdem liegt noch zwischen dem Aquaeductus cochleae und dem Foramen caroticum ein Grübchen Fossula petrosa, aus welchem ein enges Loch zum Canaliculus tympanicus führt.

2. Die Pars tympanica legt sich der äusseren Fläche der Pyramide auf, sie besteht beim Neugeborenen zunächst nur aus einem hufeisenförmigen Ringe (Annulus tympanicus). Später stellt dieser Teil eine, den äusseren Gehörgang nach vorne, hinten und unten begrenzende, gebogene Lamelle dar, indem der hufeisenförmige Ring an verschiedenen Stellen weiter wächst. Der hintere Teil lagert sich dem Processus styloideus an und zeigt hier eine Spalte: die Fissura tympanica mastoidea, an welcher der Canaliculus mastoideus mündet. Auf der, dem äusseren Gehörgange zugekehrten Fläche liegt eine Furche (Sulcus tympanicus), in welche das Trommelfell eingelassen ist. Die hinter dem Processus styloideus gelegene Zacke wird oft als Crista petrosa bezeichnet; sie umgibt den Griffelfortsatz halbscheidenförmig.*)

3. Der Zitzenteil (Pars mastoidea) schliesst sich an die hintere Fläche des Trommelfellteiles und an die hintere Fläche des Pyramidenteiles an. Er stellt eine muschelförmig gebogene Knochenplatte dar, welche nach unten und aussen zu in einen starken, rauhen Fortsatz (Processus mastoideus) ausläuft. Das Innere des Zitzenfortsatzes enthält zahlreiche Hohlräume, die sog. Zellen (Cellulae mastoideae). An seiner inneren Seite findet sich ein tiefer Einschnitt, die Incisura mastoidea. Die nach innen vorspringende Wand der Incisura tritt kammartig scharf hervor. An ihrer medialen Fläche dicht am Rand des unteren Zitzenteiles verläuft eine seichte Furche (Sulcus arteriae occipitalis). An dem rückwärts gerichteten Teile der Aussenfläche liegen über dem Processus mehrere Foramina mastoidea. Vor dem Processus an der Grenze des Trommelfellteiles verläuft die spaltenförmige Fissura petroso-mastoidea. Die Innenfläche des Zitzenteiles wird durch eine tiefe Grube (Fossa sigmoidea) gegen den Pyramidenteil abgegrenzt. In der Mitte dieser Grube am hinteren Rande öffnet sich ein grosses Foramen mastoideum, welches zur Aussenfläche des Knochens führt.

4. Der Schuppenteil (Pars squamosa) stellt einen Belegknochen dar. Er gleicht in seinem Bau den weiter unten zu besprechenden Schädeldeckknochen, ist muschelförmig nach vorne und oben gebogen, dient dementsprechend als Deckstück für die Seitenwand des Schädels. An ihm wird eine grössere, obere Fläche und eine kleinere, untere unterschieden. — Die grössere, Schuppe (Squama), ist platt, ihr Rand bogenförmig, schwach gezackt und scharf auslaufend. Die Aussenfläche ist wellig gebogen. Die Innenfläche zeigt Impressiones digitatae und Juga cerebralia; in ihr läuft ein tiefer Sulcus meningeus. Am unteren Teile der Aussenfläche springt der

*) Anmerkung. Die Aussenfläche des Pyramidenteiles, welche von dem Trommelfellteile überdeckt wird, muss später noch bei Besprechung des Gehörorgans ausführlichere Erwähnung finden und kann deshalb hier füglich übergangen werden.

spangenförmig nach vorn gerichtete Processus zygomaticus vor; sein freies Ende ist breit, nach hinten abgeschrägt und gezackt. — Die untere Partie des Schuppenteiles zeigt vor allem die von aussen nach innen gehende, horizontal gerichtete, tiefe Fossa mandibularis; sie ist überknorpelt und bildet die Gelenkfläche für den Unterkiefer. Vor ihr liegt der niedrige, überknorpelte Höcker (Tuberculum articulare), dessen äussere Teile sich in den Processus zygomaticus fortsetzen und so eine Wurzel dieses Vorsprunges bilden. Gegen den Trommelfellteil ist die untere Partie durch die Fissura Glaseri abgegrenzt. — Der obere Rand der Schuppe verbindet sich mit dem Scheitelbein, der vordere untere Rand des Schuppenteiles mit den grossen Flügeln des Keilbeines, der Processus zygomaticus tritt mit seinem vorderen Rand an das Jochbein heran.

---

2. Die Knochen des Schädeldaches.

Die hierher zu zählenden Hartgebilde sind platte Knochen, welche ebensowenig wie die Schuppenteile des Hinterhaupts- und Schläfenbeines aus dem Primordialcranium hervorgehen, sondern nur auf bindegewebiger Grundlage als Deckknochen entstehen und eine schützende Hülle um das Gehirn herum abgeben. Das Stirnbein schliesst die Hirnkapsel vorne, die Scheitelbeine liegen in der Mitte, gewölbartig nach oben, während die übrigen Teile durch das Hinterhauptsbein und durch die besprochenen Schuppen der Schläfenbeine geschlossen werden. — Der Knochen ist eigentümlich ausgebildet, seine äussere, glatte Seite wird durch ein dünnes Knochenblatt gebildet (Lamina externa). Unter dieser liegt ein an verschiedenen Stellen verschieden dickes, mittleres Knochengewebe, welches spongiös ist, hier aber als Diploë bezeichnet wird. Im Innern liegt wieder eine feste Knochenlamelle, die Glasplatte (Lamina vitrea); ihr ist die Dura mater des Gehirns angelagert. Durch die Diploë ziehen sich die venösen Canales diploici hin, welche an der Aussen- resp. Innenfläche durch kleine Foramina s. Emissaria diploica münden. Das Periost, welches sich über die Schädelkapsel hin erstreckt, wird als Pericranium bezeichnet.

δ. Das Stirnbein (Os frontis).

(Tafel III, Fig. 2; Tafel II, Fig. 1; Tafel IV, Fig. 1.)

Platt, muschelförmig legt sich dieser Knochen vorne an die grossen Flügel des Keilbeines an und springt dann gewölbartig nach hinten vor, um sich seitlich mit den Scheitelbeinen zu verbinden. Entwickelungsgeschichtlich treten zwei Knochenplatten auf. Nur in wenigen Fällen bleibt die zwischen ihnen befindliche, mediane Naht, die Sutura frontalis, zeitlebens bestehen. Figg. 1 und 4, Tafel V, zeigen das Auseinanderweichen der Stirnbeine beim Neugeborenen und die hauptsächlich da durch bedingte Bildung der grossen Fontanelle.

Es lassen sich vier Teile unterscheiden, welche eine verschiedene Lagerung besitzen: der Stirnteil, zwei Augenhöhlenteile und der Nasenteil.

1. Stirnteil (Pars frontalis). Er repräsentiert das nach oben gerichtete, grosse, muschelförmige Stück. Die äussere Fläche ist stark convex, sie zeigt in der

Mitte die grössere, glatte Stirnfläche (Superficies frontalis), welche jederseits von der Crista frontalis begrenzt wird. Die unter diesen Leisten gelegenen Teile werden als Schläfenflächen (Superficies temporales) bezeichnet. Der untere Rand der Stirnfläche tritt als Doppelbogen vor. Jeder Bogen (Arcus superciliaris) endet über der Augenhöhle mit einem scharfen Rande (Margo supraorbitalis). In jenem, dem Nasenteile zugekehrten Abschnitt derselben liegt oft ein Einschnitt (Incisura supraorbitalis). — Die Fläche zwischen den beiden Bögen und etwas nach oben ist die Stirnglatze (Glabella). Nach oben von ihr, an den Seitenteilen des Stirnteiles, springt jederseits ein Höcker (Tuber frontale) vor. — Die Innenfläche zeigt in der Mitte, von hinten nach vorn gehend, eine flache Rinne (Sulcus longitudinalis), an die sich unter dem Stirnteil ein scharfer Kamm (Crista frontalis) fortsetzt. Derselbe ist hinter der Glabella gelegen. Ausserdem finden sich an der Innenfläche noch Eindrücke, welche als kleine Grübchen (Foveola Pacchionii) auftreten und wahrscheinlich pathologischen Bildungen ihr Dasein verdanken. Die Arteria meningia anterior lässt mehrere Eindrücke zurück.

2. Die Augenhöhlenteile (Partes orbitales). Jederseits ist einer derselben entwickelt; sie liegen horizontal und bilden den vorderen Teil der Hirnschalenbasis; sie sind dünn, ungleichseitig, viereckig, ebenfalls muschelförmig gebogen. Der obere Augenhöhlenrand (Margo supraorbitalis) zieht sich nach aussen zu in einen kurzen, gezackten Fortsatz (Processus zygomaticus) aus. Der Innenteil dieses Randes geht in den Nasenabschnitt über. Neben der schon oben erwähnten Incisura orbitalis liegt nach innen im Orbitalteile ein kleines Loch (Foramen supraorbitale). An den Jochfortsatz grenzt eine flache Grube (Fovea glandulae lacrymalis). Ebenso liegt an der dem Nasenteil zugekehrten Fläche je ein Grübchen (Fovea trochlearis); oft springt von ihm oben ein kleiner Stachel (Spina trochlearis) ab. — Die obere Fläche (Tafel VI, Fig. 1) zeigt tiefe Impressiones digitatae und Juga cerebralia. — Der hintere Rand verbindet sich mit den grossen Flügeln des Keilbeines, der äussere seitliche Rand mit den Jochbeinen, der hintere seitliche Rand mit den kleinen Keilbeinflügeln. Der nach vorn gelegene, innere Rand besteht aus zwei dünnen Knochenblättern, welche durch feine Lamellen verbunden sind, die den Raum zwischen den Blättern in hintereinandergelagerte Zellen teilen. Das Siebbein, welches an diesen Rand angrenzt, ist nicht eng geschlossen, sondern es bleiben mehrere Foramina bestehen, die sogenannten Foramina ethmoidea, anterius und posterius. Dies letztere kann fehlen, ebenso kann event. ein drittes auftreten. (Tafel VI, Fig. 3.)

3. Der Nasenteil (Pars nasalis) stellt einen Vorsprung dar, welcher zwischen den Orbitalteilen gelegen ist und nach oben in den Stirnteil verläuft. Hinter dem Nasenteil liegt zwischen den Orbitalteilen im Innern eine breite Spalte (Incisura ethmoidalis). Vorn besitzt der Nasenteil einen rauhen Rand, von welchem sich in der Mitte nach vorn zu eine Spitze (Spina nasalis) abhebt. An die Basis dieses Nasenstachels lagern sich zwei Blätter an (Alae spinae nasalis). Hinter dem vorderen Rand münden die grossen, doppelten Stirnhöhlen (Sinus frontales) aus; sie werden durch eine mittlere Scheidewand, die oft durchbrochen sein kann, getrennt. Sie reichen über die Stirnglatze hinaus; ihre Wandungen sind dünn und durchscheinend. Nach dem Innern führen von den Stirnsinus oft enge Kanälchen nach einem kleinen Loch (Foramen coecum), welches an der Basis der Crista frontalis gelegen ist. — An den Nasenteil setzen sich vorn die beiden Nasen-

beine und der Nasenfortsatz des Oberkiefers an. Dort, wo der Rand des Nasenteiles und der innere, vordere Rand des Orbitalteiles zusammenstossen, liegt der obere Rand des Thränenbeines.

ε. Scheitelbeine (Ossa parietalia).

(Tafel III, Fig. 3; Tafel IV, Fig. 1; Tafel V, Figg. 1, 2, 5.)

Es sind zwei Scheitelbeine vorhanden, welche sich als Deckknochen in die Lücken einschieben, welche zwischen den bisher erwähnten Knochen an der Schädelkapsel bleiben. Ein jedes Scheitelbein besitzt eine unregelmässige, sechskantige Gestalt. Die sechs Flächen grenzen je an verschiedene Knochenstücke. Der obere Rand (Margo sagittalis) verbindet sich mit dem gleichen des angelagerten Scheitelbeines, er bildet die Scheitelnaht (Sutura sagittalis). Der vordere Rand bildet mit dem hinteren Rand der Stirnbeinschuppe die Sutura coronaria. Der untere Rand lässt sich in drei verschiedene Teile trennen; an den Vorderrand grenzt ein kurzes Stück, welches sich mit dem grossen Flügel des Keilbeins verbindet; dann folgt ein ausgebuchtetes, längeres Stück, welches an die Schuppe des Schläfenbeines herantritt; ein drittes Stück, welches bis zum hinteren Rande zieht, setzt sich an den Zitzenteil des Schläfenbeines an; die entstehende Naht wird als Sutura mastoidea bezeichnet. Der hintere Rand (Margo lambdoideus) verbindet sich mit dem Schuppenteil des Hinterhauptsbeines. Die Naht zwischen diesen Knochen heisst Sutura lambdoidea. — Die äussere Fläche ist der Hauptsache nach glatt, zwischen dem unteren und oberen Rand verläuft ungefähr durch die Mitte die bogenförmige Linea semicircularis, welche die Fortsetzung der dem Stirnbein zugehörigen Crista frontalis externa bildet. Die Mitte der äusseren Fläche tritt höckerartig als Tuber parietale hervor. — Die Innenfläche zeigt zahlreiche Impressiones digitatae und Juga cerebralia, nahe dem oberen Rand mehrere Pacchionische Grübchen (Foveolae Pacchionii). Vom unteren Rande gehen nach oben hin sich baumartig verästelnde Sulci meningei ab. Besonders ist der vorn gelegene Sulcus sehr tief, er endet in jenem Rande, welcher sich mit dem Keilbeinkörper verbindet, häufig mit einem Foramen. Dort wo die beiden Scheitelbeine zusammentreten und die Sutura sagittalis bilden, verläuft an der Innenfläche eine breite, flache Furche (Sulcus sagittalis). In der dem Zitzenteil des Schläfenbeines zugekehrten Ecke verläuft eine breitere Rinne (Sulcus transversus).

Anmerkung. Ein Emissarium diploicum durchdringt oft im hintern Viertel des Sulcus sagittalis als Foramen parietale den gesamten Knochen oder eine Tafel; es fehlt öfter.

---

3. Die Nasenregion.

Es ist ein ziemlich willkürliches Verfahren, wenn der Kopf weiterhin nach verschiedenen Regionen eingeteilt wird; nur bis zu einem gewissen Grade lässt sich eine solche Einteilung befürworten. — Die Nasenregion hat den Zweck, eine schützende Hülle für das Riechorgan zu bilden und ausserdem den Eingang zum Respirationsapparat zu fixieren. Es entstehen paarige Luftwege, deren Wandungen von Knochen und Schleimhäuten gebildet werden. Sie führen in den Rachenraum hinein, an welchen sich dann vorn die Mundhöhle mit dem Kieferapparat ansetzt. Es sind verschieden-

wertige Knochen, welche in die Nasenregion eingehen: einmal sind es Abkömmlinge des Primordialcraniums, dann sind es auch wieder Deckknochen, die sich miteinander verbinden und zum Teil noch durch Knorpelmassen gestützt und in nähere Beziehung gebracht werden. An die Schädelbasis grenzt das Siebbein an, es schiebt sich in die Incisura ethmoidalis des Stirnbeines ein, erstreckt sich dann paarig nach vorn, bildet einen Teil der Nasenscheidewand, einen Teil der Muscheln und einen Teil der Augenhöhlenwand. Dem Siebbein schliesst sich median gelegen der Vomer an, auf welchen sich vorne eine Knorpelplatte anheftet, welche die Nase in der Symmetrieebene teilt. Nach oben legt sich auf die Nasenregion vor dem Stirnbein jederseits ein Knochen, das Nasenbein, an. Weiter wird die Nasenhöhle noch seitlich von den Innenflächen der Oberkiefer gebildet; zwischen diesen und der äusseren Siebbeinplatte finden sich dann äusserlich die Thränenbeine. Gegen die Mundhöhle wird die Nasenregion durch die unteren Partieen der Oberkiefer und nach hinten durch die Gaumenbeine abgeschlossen. Die Oberkiefer, welche die Nase mit bilden helfen, gehören entwickelungsgeschichtlich nicht zur eigentlichen Schädelregion, ebensowenig wie die Unterkiefer und Jochbeine.

ζ. Siebbein (Os ethmoideum).

(Tafel II, Figg. 4, 5; Tafel VI, Figg. 1, 2, 3.)

Das Siebbein schliesst sich vorn an das Keilbein an. Es besteht aus einer in der Mittelebene des Schädels verlaufenden, senkrechten Knochenplatte, welche nach der Schädelhöhle zu vorragt; an diese Knochenplatte setzen sich nach der Schädelhöhle hin horizontale Teile und nach den Seiten hin die komplizierteren seitlichen Teile an. — Jene Platte, welche die Incisura ethmoidalis ausfüllt, ist die Siebplatte (Lamina cribrosa). Mit ihrer hinteren Fläche grenzt sie an den vorderen, oberen Rand des Keilbeinkörpers. Genau in der Mittellinie von ihr erhebt sich ein Kamm (Crista galli); gegen die Schädelhöhle hin, nach vorn zu, läuft diese Crista in ein etwas verdicktes Ende aus, welches oft zwei flügelförmige Ansätze (Processus alares) besitzt. Die Seitenteile der nach der Schädelhöhle hin gerichteten Siebplatte werden von den, in je zwei unregelmässige Reihen gestellten Löchern (Foramina cribrosa) durchbrochen. Diese Löcher führen in die Nasenhöhle hinein, sie sind die Durchtrittsstellen für den Riechnerven. An die Siebplatte schliesst sich jederseits ein sogenanntes Labyrinth an. In der Mitte verläuft unter der Crista galli nach vorn die Lamina perpendicularis. Sie entsteht durch Verknöcherung der ursprünglich knorpeligen Nasenscheidewand. Von der Seite gesehen ist sie ungleich vierseitig, ihre hintere Fläche grenzt an das vordere Ende der Crista sphenoidalis; die obere Seite liegt unter der Crista galli; die untere Seite grenzt an die vordere, obere des Vomer an; die vordere Seite setzt sich unten in die knorpelige Nasenscheidewand fort; der obere Teil des Vorderrandes grenzt an einen Vorsprung der Nasenbeine. In der Nähe der Siebplatte ist sie fein gestreift, die Streifen ziehen sich als Furchen von den zunächst liegenden Siebbeinlöchern herab, treten aber auch öfter als kanalartige Fortsetzungen derselben auf.

Jedes Labyrinth (Labyrinthus) ist mit dem Seitenrand der Lamina cribrosa verwachsen. Zahlreiche dünne, zarte Knochenblättchen treten zusammen und bilden die weiten Siebbeinzellen (Cellulae ethmoidales, deren man anteriores, mediae und posteriores unterscheidet). Sie sind nur unvollkommen getrennt, zum Teil offen,

höchstens an den mittleren und seitlichen Flächen geschlossen, während die oberen und unteren Flächen Öffnungen besitzen. Die vorderen und hinteren Flächen sind vollkommen durchbrochen. Auf die Siebbeinzellen lagern sich vorn Teile des Oberkiefers und Thränenbeins, sowie des Nasenteils des Stirnbeins an, hinten der Körper des Keilbeins und der Augenhöhlenteil des Gaumenbeines. Von aussen betrachtet, ist das Labyrinth länglich viereckig; es wird durch eine zarte, glatte Knochenlamelle (Lamina papyracea) geschlossen. Unter dieser liegen die Siebbeinzellen. Vorne verbindet sich die Lamina mit dem Thränenbein, oben mit dem Stirnbein, hinten mit dem Keilbein und dem oberen Teil des Gaumenbeines, unten mit dem Oberkieferbein. Am oberen Teile finden sich zwei flache Einschnitte, welche mit dem Augenhöhlenteile des Stirnbeines die Foramina ethmoidea bilden. Die Aussenfläche bildet einen Teil der inneren Wand der Orbitalhöhle.

Anmerkung. Häufig werden nur die unter der Papierhaut gelegenen Hohlräume als die eigentlichen Siebzellen betrachtet, während die diesen anliegenden, an verschiedene Knochen grenzenden, dann nach ihren Begrenzungen als Cellulae frontales, lacrymales, sphenoidales, palatinae, maxillares bezeichnet werden. Die Cellulae frontales kommunizieren teilweise mit den Sinus frontales.

Die Innenfläche des Labyrinths trägt die knöchernen Muscheln und zwar die obere Muschel (Concha superior) und die mittlere Muschel (Concha media). — Die obere Muschel ist klein, stellt eine dünne, auf der Oberfläche rauhe Lamelle dar, welche schräg nach hinten und abwärts verläuft. Ihr freier Rand ist gegen die Lamina perpendicularis konvex eingebogen und verdickt. Nicht selten findet sich über dieser oberen Muschel noch eine kleine, muschelartige Knochenplatte (Concha suprema s. Santoriniana). — Die Concha media ist grösser, ebenfalls äusserlich rauh und, wie die obere Muschel, hin und wieder fein durchbrochen. Sie verläuft schräg von vorn nach hinten, ihr freier Rand biegt sich stark nach innen ein, ist auch konvex gegen die Nasenscheidewand zu gerichtet. Der hintere Teil tritt an das Gaumenbein heran; der freie Rand der mittleren ist dick. Die Substanz der Muscheln lässt sich als schwammig bezeichnen. — Auf dem Siebbein liegt zwischen den beiden Muscheln eine längliche Vertiefung, welche zu den mittleren und hinteren Siebbeinzellen führt. Ebenso findet sich unter der mittleren Muschel eine Vertiefung, die zu einem Gang hinleitet, welcher mit dem Stirnsinus und den hinteren Siebzellen in Verbindung steht. Am hinteren Labyrinthteile findet sich häufig eine dreieckige Knochenplatte, welche sich vor die Keilbeinsinus lagert und als Ossiculum Bertini beschrieben wird; vergl. Seite 20. An der nach innen gelegenen Wand des Siebbeines findet sich im vorderen Abschnitte ein nach hinten gebogener unregelmässiger dünner Fortsatz (Processus uncinatus); er geht zur unteren Muschel, verdeckt das Antrum Highmori zum Teil.

η. Die untere Muschel (Concha inferior).

(Tafel VI, Fig. 2.)

Sie mag hier gleich besprochen werden, weil sie mit den oberen Muscheln im Zusammenhang steht, wenngleich sie auch von vielen Anatomen isoliert betrachtet wird. Es stellt dieselbe ebenfalls eine gebogene Knochenplatte dar, welche ähnlich gebaut ist, wie die mittlere Muschel, nur nicht so schräg gestellt erscheint wie diese. Die seitliche Wand derselben liegt der Nasenwandung an. Drei Fortsätze gehen von ihr ab, von denen der obere sich mit dem schon besprochenen Processus uncinatus

verbindet. Er führt die Bezeichnung Processus ethmoidalis. Vor demselben erhebt sich der Processus lacrymalis, der oft bis zum unteren Rand des Thränenbeines geht; nach unten springt der Processus maxillaris vor, welcher an die Innenwand des Oberkiefers herantritt und das Foramen Highmori zum Teil bedeckt. Es verbindet sich demnach die untere Muschel vorn mit dem Oberkieferbein, nach oben mit dem Thränenbein und Siebbein und in ihrem letzten Abschnitt mit dem Gaumenbein. (Weiteres ist unter Artikel «Geruchsorgan» zu vergleichen.)

Das gesamte Siebbein entsteht aus einer Fortsetzung des Primordialcraniums, der sog. knorpeligen Nasenkapsel. Diese wird aus einer mittleren senkrechten und zwei seitlichen Lamellen gebildet; von den seitlichen Lamellen springen nach innen drei Erhabenheiten vor, welche die Basis für die drei Muscheln abgeben. Die Muscheln verknöchern jede für sich. Die Entstehung des Labyrinths geht durch Bildung von gesonderten Knochen und gleichzeitige Resorption der knorpeligen Nasenkapsel vor sich. Die später zu besprechenden Nasen- und Thränenbeine und das Pflugscharbein sind als Deckknochen der Nasenkapsel aufzufassen. Der letzte Rest derselben findet sich in den Knorpelmassen der äusseren Nase (vergl. Seite 30 u. f.).

9. Thränenbeine (Ossa lacrymalia).

(Tafel VI, Fig. 3.)

Diese zwei kleinen, viereckigen Knochen schliessen die Spalte, welche in der vorderen Nasenhöhle jederseits zwischen dem Stirnbein, dem Oberkiefer und dem Siebbein bleibt. Der obere Rand grenzt an den Nasen- und Orbitalteil des Stirnbeines, der hintere Rand an den vorderen der Lamina papyracea des Siebbeines, der untere Rand an die Orbitalfläche des Oberkiefers und der vordere Rand an den Nasenfortsatz desselben Knochens. Die Aussenfläche, welche nach der Augenhöhle zu liegt, wird durch einen, nahe am vorderen Rande gelegenen, parallelen Vorsprung (Crista lacrymalis posterior) in zwei Flächen zerlegt. Die vordere, schmale, rinnenartige, ist der Sulcus lacrymalis; er stösst mit dem gleichnamigen des Oberkieferfortsatzes (s. das.) zusammen. Diese Rinne bildet dann die Thränengrube (Fossa lacrymalis), die am unteren Ende zum Canalis naso-lacrymalis führt, der sich im Innern der Nase am vorderen Ende des Meatus narium inferior öffnet. Das untere Ende der Crista wird als Hamulus lacrymalis bezeichnet; es legt sich in den winkelförmigen Ausschnitt, welchen der Nasenfortsatz und die Orbitalfläche des Oberkiefers bilden. Die Innenfläche des Thränenbeines ist vertieft, sie deckt den vorderen Abschnitt des Labyrinthes, also die Cellulae ethmoidales anteriores. Die Thränenbeine sind Belegknochen auf der knorpeligen Nasenkapsel.

10. Nasenbeine (Ossa nasi).

(Tafel II, Fig. 1; Tafel IV, Fig. 1.)

Es sind kleine, paarige, in der Medianebene des Schädels zusammentretende, starke Knochen. Sie grenzen mit ihrem oberen Rand an den Nasenteil des Stirnbeines. Die seitlichen Ränder legen sich an den Nasenfortsatz des Oberkiefers. Die unteren Ränder bleiben frei und setzen sich an die Cartilagines triangulares an. Durch ihr Zusammenlagern bilden sie mit dem Stirnbein einen sattelartigen Vor-

sprung: den Nasenrücken. Den Zusammentritt von Stirnbein und Nasenbein bezeichnen wir als Nasenwurzel. — Dem eben Gesagten entsprechend, ist die vordere Fläche etwas geschweift und dabei glatt, übrigens sehr verschieden gestaltet. Die Innenfläche ist uneben. Zwischen die beiden Hälften schiebt sich im Innern die Spina nasalis des Stirnbeines ein. Ausserdem finden sich oft auf der Innenfläche rinnenartige Vertiefungen; eine tiefere wird als Sulcus ethmoidalis bezeichnet. — Die Nasenbeine stellen Belegknochen der Nasenkapsel dar.

ϰ. Das Pflugscharbein (Vomer).

(Tafel VII, Fig. 1 A.)

Der Vomer bildet einen platten, von der Seite gesehen, viereckigen Knochen, welcher genau in der Medianebene der Nasenhöhle liegt (oft wie die gesamte Nase nach einer Seite etwas abweichend); er stellt einen Teil der knöchernen Nasenscheidewand her. Der obere Rand ist kurz, breit, in zwei Blätter (Alae vomeris) gespalten. Sie treten an die Vomerfortsätze der Flügelteile des Keilbeines und an die Keilbeinfortsätze der Gaumenbeine heran, hier eine längliche Vertiefung (Incisura vomeris) bildend. Der hintere Rand des Vomer ist etwas ausgebogen, glatt und frei. Der vordere Rand stösst oben an die Lamina perpendicularis des Siebbeines; vorne setzt sich an ihn die knorpelige Nasenscheidewand; der Vorderrand ist rauh, rinnenartig ausgehöhlt. Der untere Rand stösst an die Gaumenfortsätze des Oberkiefers und Gaumenbeines. In Tafel VII Fig. 1 A und 1 B zeigt sich der freie Hinterrand des Vomer und die von diesem ausgehenden Seitenteile, welche seitlich von dem verbreiterten oberen Rand abgehen. Das Pflugscharbein ist ebenfalls ein Belegknochen des Primordialcraniums. Die sich an dasselbe fortsetzende knorpelige Nasenscheidewand stellt den letzten knorpeligen Rest des Primordialcraniums dar.

λ. Die Knorpel der Nasenregion.

Da einzelne dieser Knorpel schon erwähnt wurden, ist es wünschenswert, dass sie hier im Zusammenhange betrachtet werden. Mit dem Primordialcranium in Verbindung zu bringen ist der sich an die Lamina perpendicularis, an den oberen Rand des Vomer und an den Oberkiefer ansetzende, knorpelige Teil der Nasenscheidewand, das Septum nasi, welches vorne bis unter den Nasenrücken verläuft und sich an der Spitze etwas abrundet. Am Nasenrücken schliesst sich ihm jederseits, vom Nasenbein abgehend, die Cartilago triangularis an, eine dreiseitige Knorpelplatte, welche ebenfalls noch zur knorpeligen Nasenkapsel zu zählen ist, und in veränderlicher Gestalt ungefähr von der Grösse des Nasenbeines auftritt. Gesonderte Knorpel finden sich als Cartilagines alares in den sogenannten Nasenflügeln; sie gehen von der Nasenspitze, jederseits sich nach oben hin verbreiternd, nach hinten zum Nasenwinkel zu; oft bestehen sie aus mehreren, hintereinanderliegenden einzelnen Knorpelstücken. Zwischen der knorpeligen Nasenscheidewand und diesen Flügelknorpeln bleibt ein freier Raum, in dem sich ein bis mehrere Sesamknorpel (Cartilagines sesamoideae) entwickeln können. Beim Foetus findet sich noch am oberen Rand der knorpeligen Nasenscheidewand jederseits ein längliches Knorpelstück: der Jacobson'sche Knorpel; beim Menschen bedeutungslos, bei Säugetieren umschliesst er das Jacobson'sche Organ. (Abbildung der Knorpel vergl. Tafel «Sinnesorgane».)

4. Knochen der Kieferregion und des visceralen Skeletts.

Die nun zu besprechenden Hartgebilde gehören zum Teil zusammen, denn sie entstehen aus den sogenannten Kiemenbögen des Embryo oder sie sind zum Teil Deckknochen auf den Knorpeln dieser Bögen. Der vorderste derselben wird bekanntlich in zwei Fortsätze geschieden: den Oberkiefer- und den Unterkieferfortsatz. Der erstere tritt unter der primitiven Schädelkapsel, gegen die Nasengrube zu, vorne an den sogenannten Stirnfortsatz des Embryo heran. Dieser Stirnfortsatz bildet später einen Teil der Nasenscheidewand. Vor ihm verschmelzen die beiden Hälften des Oberkieferfortsatzes miteinander. Der später knöcherne Oberkiefer bildet sich zum Teil als Deckknochen im Oberkieferfortsatze, auf den Nasenflügelknorpeln des Primordialcraniums. Sowie sich die knorpelige Nasenhöhle geschlossen hat, entstehen die Gaumenbeine und die äussere Platte der Flügelbeinfortsätze des Keilbeines als sogenannte Schleimhautknochen, längs der seitlichen Nasenknorpel, unterhalb der Muscheln und auf dem knorpeligen Processus pterygoideus. Als Deckknochen legt sich dem Oberkieferfortsatze noch das Os zygomaticum an. Am vorderen Abschnitte des Septum narium entwickeln sich zwei selbständige sogenannte Zwischenkieferknochen, welche frühzeitig mit den Oberkieferknochen in Verbindung treten und die Schneidezähne in sich entwickeln. — Der Unterkieferfortsatz entwickelt sehr frühzeitig Knorpel. Aus den Knorpelmassen entstehen ganz verschiedene Bildungen: einmal der Hammer und Ambos der Gehörknöchelchen und dann der sogenannte Meckel'sche Knorpel, welcher von der primitiven Rachenhöhle jederseits bis zum vorderen Rand der Unterkieferbögen hinzieht. — Die Gehörknöchelchen ossifizieren um die Mitte des Fötallebens, jedoch bleiben sie stellenweise noch knorpelig. Der Hammer enthält zum Teil zeitebens kleine Knorpelteile. — Die hinteren Abschnitte des Meckel'schen Knorpels verkümmern nach dem 6. Monat und finden sich später als Reste noch in dem Ligamentum sphenomaxillare. Die vorderen Partieen dieses Knorpels verknöchern alsbald und verschmelzen mit dem Unterkiefer als Deckknochen. Auf dem Meckel'schen Knorpel bildet sich der Unterkieferknorpel vom 2. Monat an. Vorn verschmilzt er mit den verknöchernden Teilen des Meckel'schen Knorpels. Nach hinten legen sich zwei Knorpel an, welche aus sich den Angulus und den Processus condyloideus hervorgehen lassen. — Das zweite Kiemenbogenpaar bildet wahrscheinlich zum Teil das dritte Gehörknöchelchenpaar: die Steigbügel. Die vorderen Enden lassen aus sich die kleinen Hörner des Zungenbeines und das Ligamentum stylohyoideum entstehen. Ausserdem geht aus dem rückwärts gelegenen Teile dieses Kiemenbogens der Processus styloideus hervor, welcher sich mit dem Os temporum verbindet. — Das dritte Kiemenbogenpaar bildet den Körper und die grossen Hörner des Zungenbeines.

a. Oberkieferbeine (Ossa maxillaria superiora).

(Tafel II, Fig. 1; Tafel III, Figg. 4, 5; Tafel IV, Fig. 1; Tafel V, Figg. 3, 4; Tafel VI, Figg. 2, 3; Tafel VII, Fig. 1.)

Die beiden in der Medianebene des Kopfes zusammentretenden Knochen bilden einen Teil der unteren und äusseren Nasenwandung, einen Teil der Gaumendecke und dann ausserdem noch die Alveolen der oberen Zähne. Ein jederseitiger Oberkiefer setzt sich embryonal aus 2 Stücken zusammen: dem Zwischenkiefer (Praemaxillare)

und dem eigentlichen Kieferteil (Maxillare). Wie schon kurz erwähnt, gehört das Praemaxillare, welches die Schneidezähne trägt, als Deckknochen zur knorpeligen Nasenscheidewand. Jeder Oberkiefer stellt einen unregelmässigen Knochen dar, welcher einen Körper, zahlreiche Fortsätze und diesen entsprechend auch zahlreichere Flächen unterscheiden lässt. — Der Körper (Corpus) ist unregelmässig, von drei Flächen begrenzt, die äussere, Superficies facialis, die innere, Superf. nasalis, die obere, Superf. orbitalis. Die Hauptmasse des Körpers liegt im vorderen Teile, während der obere hintere im Innern den grossen Sinus maxillaris (Antrum Highmori) aufweist. Der Sinus stellt sich als eine Nebenhöhle der Nase dar. — Die äussere Fläche (Superficies externa s. facialis) ist ungefähr vierseitig. Von der Mitte derselben erhebt sich nach aussen der Processus zygomaticus; er teilt die Fläche in einen vorderen und einen hinteren Abschnitt. Der vordere Abschnitt trägt neben dem oberen Rande und vor der Ursprungsstelle des Proc. zygomaticus ein grösseres Loch (Foramen infraorbitale). Nach unten zu zieht von diesem eine flache Grube (Fossa maxillaris) hinab. An der hinteren Fläche finden sich die grösseren Foramina maxillaria superiora — ebenfalls Zugänge zu Gefäss- und Nervenkanälen. Vom Foramen infraorbitale aus zieht nach der Orbitalfläche der Canalis infraorbitalis. Von diesem Kanale aus, und auch von jenen Kanälchen, welche durch die Foramina maxillaria superiora ausmünden, senken sich zahlreiche Kanälchen für Blutgefässe und Nerven durch das Innere der Knochensubstanz hindurch und treten dann zu den weiter unten zu besprechenden Alveolen heran. Sie führen die Zahnnerven und Blutgefässe und werden als Canales alveolares posteriores, medii und anteriores bezeichnet. Der vordere Rand der Gesichtsfläche bildet zum Teil die Grenze der äusseren Nasenwandung, zum Teil stösst er an denjenigen des nebenliegenden Oberkiefers. Die übrigen Ränder gehen allmählich in die Fortsätze über. Nur der obere Rand bildet einen Teil der Margo infraorbitalis. An dem hinteren Teil der Aussenfläche findet sich eine Vorwölbung (Tuber maxillare). — Die Orbitalfläche verläuft schräg von innen und oben nach unten und aussen, sie bildet einen Teil des Bodens der Augenhöhle. Ihr medianer Rand tritt an das Thränenbein und an die Lamina papyracea. Der Vorderrand hilft die Margo infraorbitalis bilden, setzt sich seitwärts an die Verbindungsstelle mit dem Jochbein fort. Im vorderen Teil der Orbitalfläche senkt sich der Canalis infraorbitalis ein, zu ihm führt vom Vorderrande her eine flache Furche; äusserlich mündet er mit dem Foramen infraorbitale aus. — Die Nasenfläche (Superficies nasalis) ist eben, in ihr findet sich die grosse zum Antrum Highmori führende Öffnung. Vor dieser Öffnung verläuft der Sulcus lacrymalis als weite Furche. Von dieser Furche zieht die Crista turbinalis nach aussen. Oft wird die Furche durch ein Knochenplättchen (Lunula lacrymalis) vom Eingange des Antrums her überwölbt.

Die Fortsätze, welche sich an den Körper anschliessen, sind der Zahnfortsatz, Gaumenfortsatz, Jochfortsatz und Nasenfortsatz.

Der Zahnfortsatz (Proc. alveolaris) legt sich unter dem Körper an; er ist gebogen, durch die Zahnfächer (Alveoli) ausgehöhlt. Diese münden auf dem breiten unteren Rande (Limbus alveolaris), sie sind durch Scheidewände voneinander getrennt; entsprechend den Zahnwurzeln finden sich in den ersten drei Aveolen nur je ein Grübchen, in den folgenden vielfach zwei und in den letzten drei. Aus dem Boden der Grübchen führt je ein Loch zu den sich weiter fortsetzenden Canales alveolares. Nach aussen bilden sich auf diesem Processus, entsprechend den Zahnwurzeln, die Juga alveolaria. Die Innenfläche ist rauh. Sowohl die äussere wie die

innere Fläche wird von zahlreichen feinen Poren durchsetzt. Hinten geht der Processus alveolaris in den Tuber maxillare, vorn in den Processus palatinus über. — Der Gaumenfortsatz (Processus palatinus) schliesst sich, wie eben erwähnt, vorn dem Processus alveolaris an, geht dann etwas nach vorn und oben, und springt plattenartig nach hinten und innen vor, er bildet den vorderen Teil des harten Gaumens. Die aneinander stossenden Processus der beiden Kiefer verbinden sich durch die median verlaufende Sutura palatina, die sich zwischen die Gaumenbeine weiter fortsetzt. Nach oben trägt der Gaumenfortsatz eine scharfe Leiste (Crista nasalis); sie ist die Verbindung mit dem Vomer; vorn springt von ihr die Spina nasalis anterior ab. Neben dieser Crista nasalis geht im vorderen Teile ein Kanal durch den Gaumenfortsatz hindurch und öffnet sich an der Innenseite als Canalis incisivum; erst durch Aneinanderlagerung der beiden Oberkiefer wird der Kanal geschlossen, er mündet dann nach unten hinter dem Processus alveolaris aus und gabelt sich im oberen Teile. An seiner unteren Ausmündungsstelle findet sich beim Neugeborenen eine jederseits seitlich verlaufende Furche, die Verschmelzungslinie der Praemaxillaria mit den Kiefern. Diese Furche ist die Sutura incisiva; sie endet zwischen Eckzahn und Schneidezahn, sie besteht bei Erwachsenen nur noch zum Teil. Hinten legt sich der Processus palatinus der wagerechten Platte des Gaumenbeines an. — Der Jochfortsatz (Processus zygomaticus) springt nach seitwärts, etwas nach rückwärts gerichtet, hervor, er stellt ein dreiseitiges, kurzes, an der Spitze breites Knochenstück dar, seine Wände begrenzen das Foramen Highmori. An das Jochbein tritt er mit dreieckiger, rauher Fläche heran; nach hinten zu springt von dieser Fläche ein Stachel (Spina zygomatica) ab. — Der Nasenfortsatz (Processus nasalis), erhebt sich von der vorderen, oberen Ecke des Körpers schräg nach oben; er bildet, wie erwähnt, einen Teil der vorderen, äusseren Nasenwand, legt sich nach oben mit schmaler Fläche an den Nasenfortsatz des Stirnbeines an. Der vordere Rand grenzt an das Nasenbein. Der nach hinten vorspringende Rand legt sich dem Thränenbein an; er zeigt eine breite, tiefe Furche (Sulcus lacrymalis) [vergl. S. 29]. Die äussere Fläche ist glatt, zeigt zahlreichere kleine Foramina nutritia, sowie hin und wieder eine seichte Furche (Sutura longitudinalis imperfecta). Die innere Fläche liegt dem vorderen Siebbeine auf; etwas unter ihrer Mitte findet sich eine schwach vorspringende Leiste (Crista ethmoidalis).

r. Gaumenbeine (Ossa palatina).

(Tafel VI, Figg. 4, 2; Tafel V, Fig. 3; Tafel VII, Figg. 1A und 1B.)

Diese Teile stellen zwei platte, unregelmässige, zarte Knochen dar, welche sich hinter die Gaumenfortsätze der Oberkiefer und vor die Flügelfortsätze des Keilbeines anlagern. Es kann ein senkrecht stehender Teil (Pars nasalis s. perpendicularis) und ein horizontal verlaufender Teil, Gaumenteil (Pars palatina s. horizontalis) unterschieden werden. Weiterhin treten an diese Teile drei Fortsätze heran, der Processus orbitalis, sphenoidalis und pyramidalis.

1. Die Pars nasalis ist ein senkrecht gestelltes, dünnes Knochenblatt, welches den hinteren Teil der seitlichen Nasenwandung bildet. Auf jener, der Nasenhöhle zugekehrten Seite finden sich zwei quer verlaufende Leisten (Crista turbinalis superior und inferior) (Tafel VI Fig. 4). Die obere ist kurz, sie ist die Ansatzstelle für das hintere Ende der Concha media. Die untere ist länger und dient der Concha in-

ferior als Ansatzstelle. Die nach aussen gerichtete Fläche legt sich der Nasenfläche des gleichseitigen Oberkiefers eng an und schliesst teilweise das Foramen Highmori, oftmals durch eine Zacke (Processus nasalis), welche nach vorn gerichtet ist. Auf dieser äusseren Fläche findet sich weiterhin eine Furche (Sulcus pterygoideus); sie verläuft näher dem hinteren Rand von oben nach unten; in ihr öffnen sich einige kleine Kanälchen (Canales palatini posteriores). Diese Furche beginnt am oberen Rande mit einem weiten Ausschnitt (Incisura spheno-palatina), im unteren hinteren Teil wird sie mehr kanalartig, weil die Seitenwandungen stärker über sie hervorspringen; ihre untere Öffnung bildet mit dem anstossenden Oberkieferteile das grosse Foramen palatinum majus. — Vom oberen Rande springen zwei Fortsätze ab. Nach vorne zu der Processus orbitalis; er setzt sich mit einem dünnen Halsteil der senkrechten Wand auf und verbreitert sich etwas. Seine innere Fläche ist einfach oder doppelt ausgehöhlt, sie legt sich an die hinteren Siebbeinzellen an; die äussere Fläche ist glatt, nach der Orbita zu gerichtet, sie bildet den hinteren, inneren Teil des Bodens dieser Höhle. — Der hintere Fortsatz (Processus sphenoidalis) hebt sich als dünnes Knochenplättchen vom Gaumenbeine nach innen zu ab. Er legt sich an die untere, vordere Fläche des Keilbeinkörpers, vor die Öffnung des Sinus sphenoidalis. — Zwischen beiden Fortsätzen liegt die Incisura sphenopalatina; über sie legt sich das gleichseitige Cornu sphenoidale, dadurch entsteht das grosse Foram. sphenopalatinum.

2. Der Gaumenteil (Pars palatina) stellt sich als Fortsetzung des Gaumenvorsprungs des Oberkiefers dar. Der Vorderrand desselben grenzt an den hinteren Rand des Processus palatinus des Oberkiefers, die mittleren Ränder stossen zusammen. Der hintere Rand bildet zum Teil den unteren der Choane. Die Verbindung mit dem Oberkiefer führt die Bezeichnung Sutura palatina transversa. Der Vorderrand ist breit, der hintere dünn, glatt. Auf die Crista nasalis eines jeden Oberkiefers folgt nach hinten zu eine ähnliche Leiste des Gaumenbeines, welche in der Spina palatina endet. — Nach aussen geht vom hinteren Gaumenteil der Pyramidenfortsatz (Processus pyramidalis) seitlich ab, derselbe ist dreiseitig. Die hintere Fläche bildet die Fossa pterygoidea; sie liegt zwischen den beiden Blättern der Flügel fortsätze des Keilbeines und schliesst die zwischen diesen auftretende Fissura pterygoidea ab. Die Aussenfläche legt sich über den dritten Praemolarzahn an die Innenfläche des Oberkieferbeines. Die untere Fläche liegt nach der Rachenhöhle zu. In dieser münden drei Foramina palatina posteriora. Dieselben führen zu Canales palatini und münden durch die oben erwähnten Öffnungen im Sulcus pterygo-palatinus.

ξ. Jochbeine (Ossa zygomatica).

(Tafel II, Fig. 1; Tafel IV, Fig. 1; Tafel V, Figg. 3, 4, 5; Tafel VII, Figg. 1A, 1B.)

Die Joch- oder Wangenbeine sind zwei starke, platte Knochen, welche entwickelungsgeschichtlich als Deckknochen am Oberkieferfortsatz auftreten. Sie schliessen sich an den Oberkiefer, das Stirnbein und an das Schläfenbein an, je an den Processus zygomaticus der betreffenden Knochen. Ein jedes Jochbein bildet demnach den vorspringenden Teil der Backe seitlich und unterhalb der Augenhöhlen. Am Jochbein lässt sich vorn eine Orbitalfläche und eine faciale unterscheiden; die beiden Flächen stossen in der Margo orbitalis zusammen; hinten liegt zwischen ihnen die konkave, dreiseitige Superficies temporalis. Durch den Knochen hindurch zieht sich ein doppelter

enger Kanal (Canalis zygomaticus). — Die Pars orbitalis stellt sich als dreiseitige Platte dar, sie bildet die äussere und nach vorne gerichtete Wandung der Augenhöhle. Ihre hinteren Ränder sind zackig, verbinden sich oben mit dem Orbitalteile des Stirnbeines, nach hinten zu mit der Orbitalfläche der grossen Keilbeinflügel. Es wird oft von einem Teile des Randes die Fissura orbitalis mitgebildet. Die Fläche zeigt nach der Augenhöhle zu den einfachen oder doppelten Eingang zum Canalis zygomaticus, das Foramen zygomaticum orbitale. — Die Pars facialis ist viereckig, auf der vorderen Fläche, Superficies facialis, zeigt sich ein kleines Foramen zygomaticum faciale, das zum Canalis zygomaticus führt. — Die Superficies temporalis (Tafel VII Fig. 1b.) ist nach der Schläfengrube zu gerichtet, sie besitzt ebenfalls ein Foramen zygomaticum temporale, den zweiten Ausgang des Canalis zygomaticus. — Wie schon oben erwähnt, haben wir drei Verbindungsstellen und dementsprechend drei Fortsätze: oben den Stirnfortsatz (Processus frontalis), welcher an den Proc. zygomaticus des Stirnbeines herantritt; nach unten und vorn den Kieferfortsatz (Processus maxillaris), der zum Proc. zygomaticus des Oberkiefers tritt; seitlich den Schläfenfortsatz (Processus temporalis), der sich hinten mit dem Processus zygomaticus des Schläfenbeines verbindet und mit diesem den starken Jochbogen (Arcus zygomaticus) (vergl. Tafel IV, Fig. 1; Tafel VII, Fig. 1A und 1B) bildet. Der Jochbogen ist vorn breit, er verschmälert sich nach hinten zu; vor dem Processus zygomaticus des Schläfenbeines verdickt er sich etwas.

Der Unterkiefer, das Zungenbein und die Gehörknöchelchen werden als eigentliches Visceralskelett oft den Oberkiefern und Jochbeinen gegenübergestellt, aber wohl mit Unrecht, denn erstere gehen auch aus embryonalen Kiemenbögen hervor.

o. Der Unterkiefer (Os mandibulare).

(Tafel III, Figg. 6 und 7; Tafel V, Figg. 6 und 4; Tafel II, Fig. 1; Tafel IV, Fig. 1.)

Er stellt einen sprenkelförmig gebogenen Knochen dar, welcher sich entwickelungsgeschichtlich aus zwei Hälften zusammensetzt, die in der Mittellinie des Kopfes, bald nach der Geburt, verschmelzen. Die Verschmelzungsstelle ist vorne durch eine mediane feine Furche, Sulcus medianus, hinten durch eine, in der Mitte einfach oder doppelt vortretende Spina mentalis markiert. Am Unterkiefer werden der Körperteil und die Fortsätze unterschieden. Als Körper gilt das bogenförmige untere Stück. An dasselbe setzt sich nach hinten zu, im Angulus maxillare winkelförmig gebogen, ein Ast (Ramus) an, dessen oberer Teil in zwei Fortsätze ausläuft: einen vorderen, Processus coronoideus, und einen hinteren, Processus condyloideus. Am vorderen Rande trägt der Körper den Processus alveolaris, entsprechend demjenigen des Oberkiefers.

Der Körper ist am unteren Rande verdickt, springt vorn im Kinn (Mentum) etwas vor. Die Seitenteile des Kinnes sind höckerartig (Tubera mentalia). Im vorderen Drittel liegt an der Aussenfläche das Foramen mentale. Von diesem aus zieht nach oben und hinten die Linea obliqua externa nach dem Processus coronoideus hin. Circa 1 cm vor dem Foramen mentale liegen nach der Medianlinie zu zwei seichte Vertiefungen (Fossae mentales). — Die Innenfläche zeigt nur wenige Eigentümlichkeiten. Die Spina mentalis interna wurde erwähnt. Durch die Mitte

des Körpers verläuft ein Vorsprung (Linea mylo-hyoidea) ebenfalls nach dem Proc. coronoideus hinauf und den Processus alveolaris abgrenzend. Die Vertiefung unter demselben wird als Sulcus mylo-hyoideus bezeichnet. — Der Zahnfortsatz ist ebenfalls in einzelne, hintereinanderliegende Fächer gegliedert, welche einen ähnlichen Bau zeigen wie die Fächer des Oberkiefers und die Wurzeln der unteren Zähne aufnehmen. Äusserlich sind nur wenige Juga alveolaria entwickelt. Die Praemolaralveolen sind ungeteilt. — Der Ast (Ramus), welcher, wie erwähnt, schräg nach hinten und oben aufsteigt, gabelt sich, wobei die grosse Incisura maxillae inferioris entsteht. — Der Processus coronoideus springt zipfelartig nach vorn vor; er ist dünn, seine vordere Kante setzt sich in die Linea obliqua externa fort. Neben dem vorderen Rande zieht sich die Crista buccinatoria an der Innenseite hinauf. — Der Gelenkfortsatz (Processus condyloideus) ist in seinem Halsteil platt gedrückt. Die Gelenkfläche selbst sitzt einem quergestellten Knopfe auf. Im Collum findet sich, nach vorn gelagert, eine Vertiefung (Foveola condyloidei). Dort, wo der Hals nach innen in den Astteil übergeht, mündet das Foramen maxillare inferius. Von dem nach vorn es umgrenzenden Rande springt ein zipfeliger Fortsatz (Lingula) vor. Vom unteren Rande des Foramens verläuft der Sulcus mylohyoideus in der Mitte des Ramus schräg nach vorne. Durch das Foramen treten Blutgefässe und Nerven in den Canalis mandibularis, welcher sich unter den Alveolen hinzieht und nach denselben kleine Kanälchen entsendet, entsprechend den abgehenden Ästen der Nerven und Gefässe. Er mündet durch das Foramen mentale an der Vorderfläche, jedoch gehen feine Kanälchen im Innern noch weiter zu den vorderen Zähnen.

π. Die Gehörknöchelchen (Ossicula auditus).

Es sind drei kleine, zierlich gebaute Knochenstückchen, deren Entwickelung schon Seite 31 erwähnt wurde. Wie die Nasenmuscheln in den Dienst des Geruchsapparates und die Kiefer in den Dienst des Verdauungsapparates hineintreten, so treten die Gehörknöchelchen in den Dienst des Gehörorgans. Sie sind schallleitende Apparate. Entsprechend ihrer Lagerung von aussen nach innen werden sie als Hammer, Ambos und Steigbügel bezeichnet. Der Hammer liegt zu äusserst dem Trommelfell auf, ihm folgt der Ambos, der an seinem Ende den Steigbügel trägt, welcher sich dann in das sogenannte ovale Fenster der Aussenfläche des Pyramidenteiles des Felsenbeines hineinlegt.

1. Der Hammer (Malleus) ist keulenförmig; er besitzt einen Stiel (Manubrium), einen knopfartigen Körper (Corpus) und zwei seitlich gerichtete Fortsätze: einen kürzeren, Processus brevis, und einen längeren, Processus longus. Der erstere der letztgenannten Knochen entsteht als Belegknochen auf dem Meckel'schen Knorpel. Der Hammergriff liegt in dem Trommelfell.

2. Der Ambos (Incus) besteht aus einem Körper und zwei Fortsätzen, welche ungefähr rechtwinkelig gegeneinandergestellt sind. Der obere Fortsatz ist stark kegelförmig und kurz, Processus brevis; der untere, Processus longus, ist weniger stark, seine Spitze erscheint nach innen umgebogen, sie trägt eine knopfförmige Verdickung (Apophysis lenticularis). Bei Neugeborenen ist diese Verdickung ein gesonderter Knochen (Ossiculum lenticulare), welcher sich an den Steigbügel ansetzt. Die Oberfläche des Kopfes trägt die überknorpelte Gelenkpfanne, die dem gelenkkopfartig gestalteten Teil des Hammerkopfes anliegt.

3. Der Steigbügel (Stapes). Er legt sich mit einem kleinen, kopfartigen Gebilde (Capitulum) dem ebenerwähnten Ambosteile an. Von diesem Capitulum entspringen bogenförmig zwei dünne Spangen (Crura), welche unten durch die platte, ovale Basis geschlossen werden. Die Basis legt sich in die Fenestra ovalis ein.

(Weiteres, wie auch Abbildungen, s. Gehörorgan.)

ϱ. Das Zungenbein (Os hyoideum).

(Tafel VI, Fig. 5.)

Der Gesamtknochen besteht ebenfalls wieder aus einem Körper und vier sich diesem anheftenden Fortsätzen, welche hier die Bezeichnung Hörner (Cornua) führen. Es werden zwei grosse und zwei kleine Hörner unterschieden. Die ersteren setzen sich dem Körper derartig an, dass eine ◡ Form entsteht. Die Hörner sind am Körper durch Knorpel angefügt, so dass fünf verschiedene Stücke isoliert werden können. — Das Corpus ist länglich, liegt quergestellt in der Mitte; auf Durchschnitten ist es flach, der untere Rand nach innen etwas eingebogen, die vordere Fläche gewölbt, schräg nach oben gerichtet, die innere Fläche ausgehöhlt. An den Enden liegen Gelenkflächen; an sie setzen sich die grossen Hörner (Cornua majora) an. Sie verlaufen horizontal nach hinten, sind platt, lang und dünn, endigen mit einem stumpfen Knöpfchen. — An den vorderen und oberen seitlichen Rand des Körpers lagern sich die kleinen Hörner (Cornua minora, s. trititia); sie sind schräg nach aufwärts und hinten gerichtet, kurz zapfenförmig, meist 5—7 mm, selten einige cm lang. Die kleinen Hörner stehen, wie bereits früher erwähnt, mit dem Lig. stylo-hyoideum in Verbindung. Dies Band ist in die Fascia cervicalis eingelagert und wird vielfach für einen Teil derselben angesehen; es ist entwickelungsgeschichtlich mit den Kiemenbögen in Verbindung zu bringen.

---

b. Die Wirbelsäule (Columna vertebralis).

Die Wirbelsäule, das Rückgrat, ist die Fortsetzung des Schädels, an dessen Hinterhauptsbein sie sich anschliesst, um mehrfach gekrümmt durch den Körper hindurch zu ziehen und im letzten Abschnitt des Rumpfes mit einigen rudimentären Teilen, den sogenannten Schwanzwirbeln, zu enden. Sowohl in der Tierreihe, als auch beim menschlichen Embryo ist sie wie alle Skelettteile zunächst bindegewebig und dann teilweise knorpelig vorgebildet. Die Knorpelmassen gehen bei höheren Wirbeltieren, also auch beim Menschen, in Knochen über, jedoch findet die Verknöcherung so statt, dass immer zwischen niedrigen Knochenpartieen knorpelige und bindegewebige Massen zurückbleiben. Zunächst entstehen, entsprechend dieser späteren Gliederung, um die bindegewebige Wirbelsäulenanlage herum, hintereinander gelegene Knorpelwirbel mit Bögen und Fortsätzen. Je zwei werden durch den Rest der bindegewebigen Chordascheide voneinander getrennt. Diese Reste werden wir später als Ligamenta intervertebralia kennen lernen. Auch das bindegewebige Perichondrium ist noch ein wenig veränderter Abkömmling der ursprünglich rein bindewebigen Wirbelanlage. Es ist nach früher Gesagtem selbstverständlich, dass sich auch die Wirbel

im Umkreis der Rücksaite (Chorda dorsalis) anlegen. Während bei vielen niederen Wirbeltieren noch in einem jeden Wirbel (und zwar in den Körpern derselben und zwischen den einzelnen Wirbeln) Reste der Chorda gefunden werden, gehen diese Reste beim Menschen schon frühzeitig verloren. Von der fünften Woche an geht beim Embryo die Verknorpelung der Wirbelsäule vor sich, nach der achten Woche stellt sich ein Wirbel als eine nach oben offene Spange dar. Es ist an ihm dann ein Querfortsatz und die Bogenanlage schon deutlich zu erkennen. Im vierten Monat schliesst sich die Spange dorsal; schon vorher, in der siebenten Woche, treten innerhalb der Bögen je Verknöcherungspunkte auf. Zu diesen kommt später einer im Wirbelkörper und zwar über der sogenannten Chorda. Zunächst verknöchert das Gewebe im Umkreis des Chordarestes, sodass dieselbe sehr bald vollständig verdrängt wird und einschrumpft. Es finden sich ihre Reste aber noch als Gallertkern im Zentrum der Ligamenta intervertebralia. Nach dem fünften Monat zeigen die Fortsätze ebenfalls schon Verknöcherungspunkte, so dass dann die Wirbel ziemlich vollkommen angelegt sind. An jedem derselben können mehrere Teile unterschieden werden. Zentral gelagert ist der Wirbelkörper; derselbe ging aus dem mittleren Verknöcherungspunkte hervor. Zu Seiten des Körpers nach dem Rücken zu springen die zuerst verknöchernden Bögen ab, an welche sich die Fortsätze anschliessen. Es sind diese drei verschiedenen Partieen anfänglich noch durch Knorpelmassen voneinander getrennt, ebenso sind die oberen Bögen durch eine Knorpelmasse miteinander verbunden; die letztere wird später zu den Dornfortsätzen, indem sie nach dem ersten Lebensjahre verknöchert und mit den Bögen verschmilzt. Erst einige Jahre nach der Geburt tritt eine vollständige Verknöcherung der Wirbel ein. In verschiedenen Regionen ist übrigens die Verknöcherung nicht gleichartig.

Die Wirbelsäule selbst lässt sich nun beim ausgebildeten Menschen in verschiedener Weise betrachten; da sie, wie es leicht ersichtlich ist, durch mancherlei Regionen des Körpers hindurch zieht, so wird sie auch im allgemeinen nach diesen Regionen gegliedert. Die Gliederung ist aber eine willkürliche; es finden sich zahlreiche Variationen, welche mehr als deutlich zeigen, dass die verschiedenen Abschnitte nicht so fest zu bestimmen sind, wie es geschieht.

An den Kopf setzt sich der Halsabschnitt fort, bestehend aus den sieben Halswirbeln; auf den Halsabschnitt folgt der Brustabschnitt, in welchen zwölf Wirbe eingehen; auf diesen der Lendenabschnitt mit fünf Wirbeln, dann der Becken- oder Sacralabschnitt mit fünf Wirbeln und schliesslich der Schwanzabschnitt mit vier Wirbeln; die ersten 24 Wirbel heissen Vertebrae verae, die letzten 9 Vert. spuriae.

In den verschiedenen Abschnitten sind die Wirbel verschieden gebaut und zwar ganz entsprechend den wechselnden Funktionen, welche sie auszuüben haben.

Die Wirbelsäule gibt insgesamt eine Stütze für den Körper ab, deshalb fehlt sie auch bei jenen Tierformen nicht, denen z. B. die Extremitäten fehlen können. Sie durchzieht säulenförmig den Rückenteil des Körpers und bildet die festen Anlagerungspunkte für den grössten Teil der Rumpfmuskulatur; ausserdem gibt sie den Extremitäten Stütze und Festigkeit dadurch, dass sich an sie die Extremitätengürtel anlegen. Ursprünglich fand die Muskulatur noch weitere Stützen in den Rippen, welche sich der Wirbelsäule anlagern und sich bei vielen niederen Tieren, bei Fischen und Reptilien, in zahlreicher Menge vorfinden. Bei den Säugetieren und beim Menschen sind die Rippen zum grossen Teile rudimentär geworden, sie sind nur noch vollständig ausgebildet in der oberen und mittleren Brustregion, während sie in der

Hals- Lenden- und Beckenregion wieder verkümmern. In der Hals- und Lendenregion sind nur geringe Rippenrudimente vorhanden; im Becken sind sie als breite Platten zur stärkeren Befestigung der Darmbeine an die Wirbelsäule verwandt; in der Schwanzregion fehlen sie vollständig.

Die Rippen gehören also in erster Linie zur Wirbelsäule, beim Menschen bilden sie den Brustkorb und umschliessen die Lungen und das Herz, geben diesen Organen zum Teil Schutz und unterstützen weiterhin die Funktionen der Lunge, indem sie den Rauminhalt des Brustkorbes zu ändern vermögen, je nachdem durch eine besondere Muskulatur eine Hebung oder Senkung der gesamten Rippen stattfindet. Diejenigen Teile der Wirbel, welche als Stütze für den Körper dienen, sind die nach dem Bauch zugekehrten Wirbelkörper, sie bilden eigentlich die Hauptmasse der Säule. An die Wirbelkörper schliessen sich, nach dem Rücken zu gerichtet, die Bögen (Neurapophysen) an, sie umschliessen einen niederen Kanal (Foramen vertebrale), in welchem das Rückenmark geborgen ist. Die Foramina vertebralia liegen sämtlich übereinander und bilden den Rückenmarkskanal. An jenen Stellen, wo die Bögen an die Körper angeheftet sind, treten noch seitliche Fortsätze (Processus transversi, Pleurapophysen) ab, die vielfach der Muskulatur als Anheftungspunkte dienen, oder wie in der Brustregion den Rippen Ansatzpunkte bieten. Weiterhin gehen jederseits von den Bögen Fortsätze nach oben und unten, es sind dies die Gelenkfortsätze (Processus obliqui s. Processus articulares ascendentes et descendentes). Es greift immer der untere Processus obliquus eines Wirbels hinter den oberen Fortsatz des folgenden (nach unten gelegenen) Wirbels. An die Bögen setzen sich dann noch die, genau in der Medianebene liegenden Dornfortsätze (Processus spinosi) an, welche ebenfalls der Muskulatur Ansatzpunkte bieten. Im Halsteil, im Becken und im Schwanzteil sind die Verhältnisse dadurch modifiziert, dass im ersten Abschnitt zwei Wirbel vorhanden sein müssen, welche die Nick- und Drehbewegungen des Kopfes ermöglichen; zu diesem Zweck sind der erste und zweite Halswirbel modifiziert; in der Sacralgegend müssen die Wirbel die Knochen der Hüftbeine stützen und mit diesen die feste Basis für den gesamten Rumpf abgeben; in der Schwanzgegend endlich werden die Wirbel vollkommen rudimentär und haben nur noch wenig Funktionen.

Anmerkung. Bei vielen niederen Wirbeltieren finden sich neben den Neura- und Pleurapophysen noch ventral (vor den Wirbelkörpern) gelegene Fortsätze, die Hämapophysen, welche ein Blutgefäss umschliessen. Sie werden ventral durch die Processus spinosi ventrales geschlossen.

1. Die Wirbel der Halsregion.

Beim Menschen, wie bei den meisten Säugetieren, finden sich mit ziemlicher Konstanz sieben Halswirbel vor. An dieselben treten noch Rippenrudimente heran, welche sich an die Processus transversi und an die Körper ansetzen. Jederseits findet sich je ein solcher Rippenfortsatz (Processus costarius), der nach vorn gelagert ist, der hinter ihm liegende Processus transversus wird hier als Processus lateralis bezeichnet; häufig kann der erstere des siebenten Wirbels deutlich hervortreten und dann einen rippenartigen Charakter annehmen; es kann auch hin und wieder eine Anheftung an das Brustbein erfolgen. Auch beim sechsten Wirbel bleibt der Processus costarius sehr häufig isoliert. Demnach scheint eine Reduktion der

Rippen vom ersten Halswirbel nach dem letzten zu vorgeschritten zu sein. Zwischen dem Processus costarius und dem eigentlichen Processus transversus bleibt eine Öffnung bestehen: das Foramen transversarium. — Weiteres Interesse bieten die beiden ersten Halswirbel, welche ziemlich gesondert betrachtet werden müssen. Von ihnen dient der erste, Träger (Atlas), zur Stütze des Kopfes; er ermöglicht die Nickbewegungen; der zweite, der Dreher (Epistropheus), verbindet sich eigentümlich mit dem Atlas und gestattet die Drehbewegung des Kopfes, welche ja in ziemlich ausgedehnter Weise vollzogen werden kann.

1. Der Atlas (Tafel VIII, Fig. 1, 2, 5, 6) stellt ein bogenförmiges Knochenstück dar, an dem die Fortsätze eine eigentümliche Lageveränderung erlitten haben, an welchem ausserdem der Körper fehlt. Es muss hier gleich erwähnt werden, dass der Körper mit demjenigen des folgenden Wirbels, des Epistropheus, verschmolzen ist. Vorn liegt beim Atlas eine Knochenspange, der vordere Bogen (Arcus inferior); an diesen schliesst sich nach hinten jederseits eine stärkere Knochenmasse (Massa lateralis) an; auf ihr liegen die Gelenkflächen; nach jeder Seite setzt sich an dieselbe der Processus transversus mit dem Processus costarius an. Die Massae werden dorsal durch den Arcus posterior verbunden. — Von drei Punkten aus geht die Verknöcherung des Atlas vor sich, zwei in dem hinteren Bogen, der dritte im vorderen Bogen, während um die Chorda herum zunächst Knorpel und dann Knochen auftritt, worauf das Stück, welches dem Zentrum des Körpers entsprechen würde, mit dem zentralen Stück des Epistropheus verschmilzt. — Der Arcus anterior ist kurz, flach, springt vorn mit einem Höcker (Tuberculum anticum) vor, geht seitlich in die Massae laterales über. An der Innenseite liegt median eine Gelenkfläche (Superficies glenoidalis) für den Zahn des Epistropheus. — Jede Massa lateralis springt nach innen mit einem Tuberculum laterale vor; oben liegt auf jeder Massa die Fossa condyloidea, welche den jederseitigen Processus condyloideus des Hinterhauptsbeines aufnimmt. Die beiden Fossae sind lang, oval; werden ihre Längsachsen verlängert, so schneiden sie sich, einen spitzen Winkel bildend, vor dem Arcus anterior. Hinter der jederseitigen Fossa condyloidea liegt ein Einschnitt, die Incisura vertebralis, sie findet sich an dieser Stelle nur beim ersten und zweiten Halswirbel, während sie bei allen folgenden vor dem Gelenkfortsatz gelegen ist. Eine gleiche Incisura liegt an entsprechender Stelle auf der Unterseite, hinter dem unteren Gelenkfortsatz. Der untere Fortsatz ist sehr niedrig und trägt eine Gelenkfläche von mehr rundlich ovaler Form. Jede Gelenkfläche ist gegen die Medianebene schräg von oben und innen nach unten und aussen geneigt. Jederseits findet sich ein Processus transversus, vor demselben lagert sich ein wenig deutlicher Processus costarius. Das Foramen transversarium zwischen beiden ist oval. — Der Arcus posterior tritt stark bogenförmig nach hinten zurück, die beiden Bogenhälften, welche ihn zusammensetzen, vereinigen sich in der Mitte, zeigen hier einen kleinen Höcker (Tuberculum atlantis posticum). Das Foramen vertebrale wird aber nicht etwa durch den gesamten freien Raum, welchen ein isolierter Atlas zeigt, begrenzt, sondern es legt sich zwischen die Massae laterales auf den Arcus anterior beim Menschen zunächst der zum Atlas gehörige Dens epistrophei und über diesen noch nach innen zu ein Bindegewebsband (Ligamentum transversum). Das letztere bildet die vordere Seite des Foramen vertebrale.

2. Der zweite Halswirbel, Dreher, Epistropheus (Tafel VIII, Fig. 3, 5, 6), stellt sich isoliert betrachtet ebenfalls in eigenartiger Form dar. — Der Körper ist hoch,

tief nach unten vorspringend; oben trägt er den bereits erwähnten Zahn (Dens epistrophei), derselbe setzt sich mit einem halsartigen Stücke dem Körper an, verbreitert sich in der Mitte etwas und endet mit einer stumpfen Spitze (Apex). Das Mittelstück des Zahnes besitzt vorne eine Gelenkfläche, welche sich derjenigen des Arcus anterior des Atlas anlegt. — Der Bogen ist am oberen Körperteile angesetzt, er trägt einen kurzen, platten Processus spinosus, der sich an der Spitze etwas gabelt. — Die Processus transversi sind klein, schräg nach hinten und unten gerichtet; dementsprechend sind auch die Foramina transversaria schräg gerichtet. — Die oberen Gelenkfortsätze sind niedrig, dem Körper zum Teil an- und aufgelagert. Die Gelenkflächen erscheinen als dachförmig schräg gestellte, beinahe ebene Flächen. — Die unteren Gelenkhöcker sind etwa in die Mitte einer jeden Bogenhälfte gerückt. Die Gelenkflächen verlaufen schräg von vorne und oben nach unten und hinten. Auch beim Epistropheus verläuft, wie beim Atlas, die Incisura vertebralis hinter der Gelenkfläche hin. — Die Halswirbel, welche auf den Epistropheus folgen, besitzen untereinander denselben Bau, nur in den Fortsätzen treten Abweichungen ein. Die Körper sind gleichmässig gebaut, niedrig, die Verbindungsflächen sind etwas ausgehöhlt; die unteren von vorne nach hinten konkav, während die lateralen Partien leicht konvex sind; die oberen in transversaler Richtung konkav, vorne und hinten konvex gewölbt (also je sattelförmig). Das Foramen vertebrale ist weit, ungefähr dreieckig. Die Querfortsätze gehen seitlich von dem Körper ab, vor den Gelenkfortsätzen. Der obere Gelenkfortsatz trägt eine konvexe, der untere eine konkave Gelenkfläche. Die Processus spinosi ragen verschieden weit nach aussen hervor; an der Spitze sind sie etwas gespalten; am kürzesten ist der des dritten Halswirbels, am längsten der des siebenten. Der Fortsatz des letzteren lässt sich durch die äussere Haut hindurch fühlen, daher auch die Bezeichnung Vertebra prominens für den letzten Halswirbel.

---

2. Die Brustwirbel, Rückenwirbel (Vertebrae dorsales.)

(Tafel VIII, Fig. 7; Tafel X, XI, Fig. 1.)

Sie treten in der Zwölfzahl auf. Wie schon erwähnt, sind sie durch den Besitz von Rippen ausgezeichnet. Die Körper sind ungleich hoch, sie werden um so höher, je weiter wir uns der Lendenregion nähern. Ihr Querschnitt ist bei den ersten Brustwirbeln ungefähr nierenförmig, wird dann bei den folgenden beinahe herzförmig und schliesslich wieder bei den letzten nierenförmig. Die Verbindungsflächen sind eben; die Foramina vertebralia eng, oval. Die Fortsätze sind verschieden gestaltet. Die Processus transversi nehmen ihren Ursprung zwischen den Processus obliqui, sie sind lang, kräftig, weil sie den Rippen als Stütze dienen müssen; ihr Ende ist stumpf, dorsal rauh, ventral trägt es eine vertiefte Gelenkfläche, die Fossa transversalis; sie kann den beiden letzten Wirbeln eventuell fehlen. Die Processus obliqui gehen beinahe gerade nach oben und unten ab. — An den Seitenflächen des Körpers, dort, wo der Bogen abgeht, liegen kleine Gelenkflächen (Superficies articulares laterales); die neun ersten Wirbel besitzen jederseits zwei, eine obere und eine untere, die obere ist grösser, die untere kleiner; sie liegen am Rande und zwar passt die untere des einen Wirbels auf die obere des folgenden. Der zehnte Wirbel besitzt jederseits nur eine obere Gelenkfläche, der elfte und zwölfte jederseits eine an der

Seite. Sie dienen zur Anlagerung der Rippen. Die Processus spinosi sind lang, blattförmig, nach unten geneigt; ihre Enden sind rauh.

3. Die Lendenwirbel (Vertebrae lumbales).

(Tafel VIII, Fig. 8; Tafel IX, Fig. 1; Tafel X, XI, Fig. 1.)

Fünf starke, kräftige Wirbel bilden die Lendenregion. Der Körper jedes Wirbels ist hoch und breit, sein Querschnitt oval oder nierenförmig, die Verbindungsfläche eben. Das Foramen vertebrale besitzt eine dreieckige Gestalt. Von den Bögen treten vor den Processus obliqui die Processus transversi ab, sie sind dünn, platt, etwas nach hinten gerichtet; ein Teil ihrer Masse ist wie bei den Halswirbeln den Rippen zu homologisieren. An der Hinterfläche der Wurzel erhebt sich eine kurze Zacke oder Leiste (Processus accessorius). Ein Foramen transversarium, wie bei den Halswirbeln, fehlt. Die Processus obliqui richten sich fast senkrecht in die Höhe, die obere Gelenkfläche ist konkav, die untere konvex. An dem oberen Gelenkfortsatz findet sich dorsal ein weiterer Fortsatz, der Processus mamillaris, und zwar am hinteren seitlichen Rande. Die Processus spinosi sind fast horizontal gerichtet, breit, platt, am Ende aufgewulstet; oft springt die untere Kante ihres Endes hakenförmig nach unten vor.

4. Die Wirbel der Sacral- und Caudalregion.

α. Heiligenbein, Kreuzbein, Os sacrum (Vertebrae spuriae ossis sacri).

(Tafel VIII, Fig. 11; Tafel X, XI, Fig. 1; Tafel XV, Figg. 3, 4, 5.)

Die einzelnen Wirbel sind beträchtlich modifiziert, denn sie gehen mit dem Gürtel der unteren Extremität und dem Steissbeine eine eigentümliche Bildung ein: das knöcherne Becken. Es stellt dasselbe den schlüsselförmigen Apparat dar, auf welchem die verschiedenen inneren Organe gleichsam ruhen, der weiterhin besonders bei der Schwangerschaft das Gewicht der Frucht zu tragen hat und dementsprechend wieder modifiziert ist. Die Wirbel, welche das Os sacrum zusammensetzen, sind untereinander verschmolzen, meist treten fünf Wirbel zusammen, der letzte Wirbel wird beträchtlich rudimentär und führt zu dem weiter unten zu besprechenden Schwanzabschnitte über. Die oberen Wirbel sind die breiteren und grössten, die unteren die niedrigsten und schmalsten, es stellt daher das Kreuzbein eine dreiseitige Platte dar. Zwischen dem 16. und 30. Lebensjahre fangen die Wirbel an vollkommener miteinander zu verschmelzen, weil die Zwischenwirbelknorpel durch Knochensubstanz ersetzt werden. Zuerst verschmelzen die letzten Wirbel, so dass der erste und zweite Sacralwirbel noch getrennt werden kann, wenn die übrigen schon eine Knochenmasse darstellen. Auf diesen Wirbeln treten Bögen und Fortsätze auf und ausserdem, wie bei den Cervical- und Lumbalwirbeln, Rippenrudimente. Dort, wo sich bei anderen Wirbeln die Querfortsätze zeigen, finden sich bei den Sacralwirbeln breite Knochenstücke, die von der Grenze zwischen Körper und Bogenteil abgehen, sich verbreitern und untereinander verschmelzen; diese Skelettteile bestehen an der vorderen Seite

aus den untereinander seitlich verschmolzenen Rippenrudimenten, während dorsal die Processus transversi gleichfalls zusammentreten, überdies findet zwischen diesen Teilen noch in der Frontalebene eine vollständige Verschmelzung statt, weil keine Foramina transversaria vorhanden sind. Dadurch lagern sich jederseits zwei zusammenhängende Knochenplatten an, welche von dem Körperteile durch je vier Öffnungen getrennt bleiben; letztere sind die Foramina sacralia und zwar werden die Öffnungen der vorderen Seite als die anteriora, die an der Dorsalseite als die posteriora bezeichnet; die Öffnungen stellen kurze Kanäle dar, die vorne breiter sind als hinten. Am ersten Sacralwirbel treten auf dem Bogenteil noch zwei Gelenkfortsätze hervor, welche zur Anheftung des fünften Lumbalwirbels dienen. Gleichzeitig sind die Querfortsätze bei diesem Wirbel am stärksten verbreitert, ohrenförmig nach oben gebogen. Auf der Rückseite des Kreuzbeines treten median vier kurze Processus spinosi spurii hervor. — Die obere Kreuzbeinfläche (Basis) besitzt selbstverständlich eine ovale Verbindungsstelle für den fünften Lendenwirbel; hinter ihr liegt der Eingang zum Wirbelkanal, derselbe ist dreikantig, führt die Bezeichnung Canalis sacralis. Vor den nach oben vorspringenden Processus obliqui superiores verlaufen die Incisurae vertebrales. An der vorderen Fläche des Os sacrum treten die Wirbelgrenzen linienförmig hervor, Liniae transversae, sie stossen auf die Mitte der Foramina sacralia. Auf der hinteren Fläche ist noch eine jederseitige Vorwölbung zu erwähnen, welche median neben jeder Reihe der Foramina sacralia liegt: es ist die Crista sacralis lateralis, im Gegensatz zu der Crista sacralis media, welche durch die vorspringenden Processus spinosi gebildet wird. Am unteren Ende der hinteren Seite verläuft eine dreieckige Rinne (Hiatus canalis sacralis); an ihrem Ende tritt jederseits ein Vorsprung, das Cornu sacrale, hervor. Die Seitenränder des Kreuzbeines sind breit, besonders im oberen Teil, sie bilden eine S förmig gestaltete Fläche, Superficies auricularis (zur Anlagerung der Darmbeine, vergl. Becken); am unteren Ende sind sie schmaler. Unter dem letzten Processus transversus befindet sich ein Einschnitt (Incisura sacro-coccygea). Dorsal grenzt an jede Superficies auricularis eine sehr rauhe Fläche (Tuberositas ossis sacri), welche zur Anheftung von Ligamenten dient. Die untere Fläche des Kreuzbeines ist kurz oval, sie legt sich dem ersten Steissbeinwirbel auf.

β. Das Steissbein (Os coccygis).

(Tafel VIII, Figg. 9, 10; Tafel X, XI, Fig. 1.)

Das Ende der Wirbelsäule setzt sich aus vier, in seltenen Fällen fünf kleinen Knochen zusammen. Es sind Wirbelrudimente, nur die Körper sind noch erhalten, die Bögen fehlen und von den Fortsätzen sind nur einige wenige angedeutet. Der erste, sich an das Kreuzbein ansetzende Wirbel ist am breitesten und am höchsten; neben der Verbindungsfläche mit dem Kreuzbein ragen zwei kurze Fortsätze (Cornua coccygea) nach oben; an ihrer Basis geht jederseits ein rudimentärer Processus transversus ab. Zwischen diesen und den Fortsätzen des letzten Kreuzbeinwirbels liegt die Incisura sacro-coccygea. Die folgenden drei resp. vier Wirbel besitzen nur noch kurze, konische, seitliche Vorragungen, welche den Processus transversi entsprechen. Die Wirbel werden untereinander durch Knorpelscheiben verbunden. In ihrer Gesamtheit sind sie nach innen eingebogen.

c. Die freien Rippen der Brustregion.

(Tafel IX, Figg. 2, 3, 1; Tafel X, XI, Fig. 1.)

Entsprechend jenen, bei den verschiedenen Regionen bereits erwähnten Rudimenten, finden sich in der Brustregion vollkommen knöcherne Bögen, die mit den Wirbeln in Verbindung treten und sich zum Teil nach vorn zu durch Knorpel an eine median gestellte Platte, das Brustbein, anheften, um insgesamt den Brustkorb darzustellen, welcher die bereits früher erwähnten Funktionen zu übernehmen hat und dementsprechend bis zu einem gewissen Grade beweglich gebaut sein muss.

Jede Rippe (Costa) stellt einen sichelförmigen, dünnen Knochen dar, dieselben sind aber in den verschiedenen Abschnitten nicht gleich lang und nicht gleich gebildet. Die erste Rippe ist ziemlich kurz, die folgenden werden dann allmählich länger, am längsten sind die Rippen des fünften bis siebenten Wirbels, von da aus nehmen sie dann wieder langsam ab, so dass die zwölfte Rippe nur noch als kurze Knochenspange auftritt. An jeder einzelnen Rippe wird unterschieden der Kopf (Capitulum), welcher den Wirbelkörpern in den seitlichen Gelenkpfannen anliegt. Auf diesen folgt ein Hals (Collum); dort wo derselbe zu Ende geht, erhebt sich, dorsal gelegen, ein kleiner Fortsatz (Tuberculum), welcher mit einer Gelenkfläche ausgestattet ist und sich der entsprechenden Fläche des Processus transversus anlegt. Vom Tuberculum ab springt der eigentliche Rippenkörper zunächst stark bogenförmig nach aussen, dann wird der Bogen schwächer, geht nach vorn und schliesslich endet die Rippe mit einer rauhen Fläche (Extremitas sternalis), an welche sich die noch gleich zu erwähnenden Rippenknorpel ansetzen. Die Stelle der Rippen, wo der höchste Punkt des hinteren starken Bogens liegt, wird als Angulus bezeichnet. Am unteren Rande des Mittelstückes verläuft an der Innenfläche der Sulcus costalis vom Tuberculum an bis zum vorderen Teile.

Ganz allgemein werden zwei Arten von Rippen unterschieden. Die sogenannten wahren Rippen (Costae verae), zu welchen die sieben oberen gehören, und die falschen Rippen (Costae spuriae), also die fünf unteren. Die Unterschiede zwischen denselben beruhen in der Art und Weise der Anheftung. Die wahren Rippen treten direkt mit Knorpeln (Cartilagines costales) an das Brustbein heran. An die falschen Rippen legen sich ebenfalls Knorpel an, sie verbinden sich aber nicht direkt mit dem Brustbein, sondern nur indirekt mit dem Knorpel der letzten wahren Rippe. Die Knorpel der beiden letzten Rippenpaare treten auch hier nicht mehr zusammen, sondern sind isoliert.

---

d. Das Brustbein (Sternum).

(Tafel IX, Fig. 1; Tafel XII Fig. 4.)

Das Brustbein ist ein aus mehreren Teilen zusammengesetzter und teilweise verschmolzener Knochen. Am ausgebildeten Sternum lässen sich drei Abschnitte unterscheiden: ein oberer, achteckiger, der Handgriff (Manubrium); ein mittlerer langgestreckter, oben schmaler, unten etwas breiterer Knochen, Körper (Corpus), und ein an diesen sich ansetzender kurzer Knochen, der Schwertfortsatz (Processus

xiphoideus). — Der Körper selbst ist durch Verschmelzung von fünf übereinanderliegenden Knochen entstanden. Je, wo sich die 2.—7. Rippe anfügt, ist eine Naht sichtbar. Am Manubrium sind vier Gelenkflächen vorhanden: zwei nach oben gerichtete, seitlich gelegene (die Incisurae claviculares), welche die Claviculae aufnehmen, und zwei seitlich nach aussen gerichtete, die Incisurae pro costis I. Weiterhin sind dort, wo das Manubrium sich mit dem Corpus vereinigt, noch kleine Flächen, sie bilden mit gleichartigen des Körpers jederseits einen Einschnitt, die Incisura pro costa II.

Am Körper finden sich jederseits dann noch drei Incisurae costales und zwischen je zweien eine bogenförmige Ausbuchtung des Seitenrandes; letztere Ausbuchtungen werden als Incisurae semilunares bezeichnet. Werden die Mitten der symmetrisch gelegenen Incisurae costales verbunden, so markieren diese Linien die Verschmelzungslinien der ursprünglich getrennten Stücke; sie sind als Erhabenheiten kenntlich und werden Lineae transversae genannt. Die Knorpel der sechsten und siebenten wahren Rippe treten an die unteren Flächen des Corpus, neben der Ansatzstelle des Schwertfortsatzes schräg von unten heran.

Das Brustbein entsteht embryonal durch Verschmelzung zweier Knorpellamellen, welche sich an die Knorpel der Rippen ansetzen und median zusammentreten; sind sie verschmolzen, so bilden sich in der Masse eine Reihe von Knochenkernen, und zwar einer im späteren Manubrium und mehrere in dem Körper, meist oben einer, dann zwei nebeneinanderliegende, darauf noch zwei nebeneinanderliegende und im untersten Teile wieder ein Knochenkern. Der Processus xiphoideus entsteht getrennt und legt sich erst später mit dem Körper zusammen. Die Rippen sind ursprünglich bindegewebig vorgebildet, werden dann knorpelig und schliesslich treten in ihnen Verknöcherungspunkte auf. Zuerst verknöchert von einem mittleren Knochenkern aus der Rippenkörper, erst später bildet sich je ein Knochenkern im Capitulum und im Tuberculum. Kurz vor Eintritt der Pubertät verschmelzen die Knochenmassen miteinander.

Nach diesen speziellen Bemerkungen lässt es sich verstehen, warum die Wirbelsäule so eigentümlich in ihren einzelnen Teilen gestaltet ist. Da durch die Masse des Kopfes und Rumpfes der Schwerpunkt nach vorne verlegt wird, ist es begreiflich, dass die Wirbelsäule in der Brustregion eine Krümmung nach dem Rücken zu ausführt; in der Lendenregion wird dann die Krümmung eine entgegengesetzte, nach vorne; schliesslich in der Beckenregion wieder eine Krümmung nach hinten und zwar so, dass der letzte Lendenwirbel und der erste Sacralwirbel einen Vorsprung bilden, das beim Becken noch zu erwähnende Promontorium. Die Schwerpunktslinie geht ungefähr von der Stelle, wo die Scheitelbeine an das Stirnbein herantreten, durch den Körper des Hinterhauptsbeines hindurch, vor den Halswirbelkörpern her, schneidet dann an der unteren Körperspitze den ersten Lumbalwirbel, geht durch die Lumbalwirbelkörper, so dass sie den dritten an seinem hinteren Ende trifft und tritt am ersten Sacralwirbel durch das Becken hindurch. Die Verbindung der einzelnen Wirbel untereinander kann est verstanden werden, wenn die Extremitätengürtel mit berücksichtigt wurden.

---

e. Die obere Extremität.

Sie besteht aus dem Schultergürtel (Schulterblatt und Schlüsselbein), dem Extremitätenstiel (Oberarmbein und Unterarmknochen) und den Extremitätenendstücken (Handwurzel-, Mittelhand- und Fingergliederknochen). Ihre Verbindung mit der Wirbelsäule, resp. mit den Rippen, ist keine sehr innige, weil die Gürtelknochen nur lose dem Brustkorbe auf- und angelegt sind.

---

1. Der Gürtel der oberen Extremität.

Jederseits treten zwei Knochen zusammen, welche sich dem Brustkasten anlagern, so dass der eine Knochen dorsal liegt, der andere ventral. Seitlich springen sie mit einem Winkel vor; an diesen Winkel inseriert sich die obere Extremität. Die Knochen des Gürtels sind die Schulterblätter und die Schlüsselbeine; jederseits findet sich je eines derselben.

α. Das Schulterblatt (Scapula).

(Tafel X, XI, Figg. 1, 2, 3; Tafel XII, Fig. 1; Tafel IX, Fig. 1.)

Dasselbe stellt, von vorn oder hinten gesehen, einen dreieckigen, platten Knochen dar, an dessen äusserem, oberen Rande ein eigenartiger Fortsatz auftritt und an dessen hinterer Fläche sich eine hohe Leiste erhebt, die nach aussen zu mit einem Fortsatz endet. — Die vordere Fläche des Schulterblattes (Superficies anterior) repräsentiert eine flach muldenförmig gebogene, grössere Fläche; sie wird von drei bis vier niederen Linien (Lineae eminentes) durchzogen, welche vom medianen Rande schräg von unten nach oben und aussen verlaufen. Die Vorderfläche wird medianwärts durch die Margo posterior, unten und lateralwärts durch die Margo anterior und oben durch die Margo superior begrenzt. Nach unten zu stossen die beiden erstgenannten Seiten in dem Angulus inferior zusammen; die obere Grenze und die hintere Grenze trifft sich ihrerseits im Angulus superior. Der Angulus inferior ist der tiefste Punkt, und der letztgenannte der höchste Punkt des Schlüsselbeines. Der erste legt sich ungefähr der achten Rippe an, der letzte liegt zwischen erster und zweiter Rippe. Also nach aussen zu springt, wie schon erwähnt, von dieser Superficies anterior oben ein starker, hakenförmig nach vorn und aussen gebogener Fortsatz ab, der Processus coracoideus (bei vielen Wirbeltieren bleibt derselbe selbständig); an seiner Wurzel erhebt sich weiterhin ein kurzer Gelenkhöcker, der Condylus scapulae; er bildet gleichzeitig die vordere Ecke (Angulus anterior) und trägt eine breitere, vertiefte Gelenkfläche (Cavitas glenoidalis). Der Rand derselben (Supercilium) ist etwas aufgewulstet. In diese Gelenkfläche passt der Oberarmkopf hinein. — Von der hinteren Fläche erhebt sich im oberen Drittel die stark leistenförmig vorspringende Spina scapulae; sie teilt zunächst die hintere Fläche in zwei Teile; nach oben und innen zieht von ihr aus die Fossa supraspinata; nach unten und innen Fossa infraspinata. An ihrem Wurzelteile ist die Spina breit, wird dann dünner und wulstet sich am Rande schliesslich wieder auf;

an dem Rande unterscheidet man ein Labium superius und ein Labium inferius. Von ihrer äusseren Ecke erhebt sich ebenfalls ein kräftiger Fortsatz (Acromion); er ist nach aussen und schräg nach vorn gebogen 5—7 cm lang; seine obere Seite ist rauh, die untere glatt; an seiner stumpfen Ecke liegt eine Gelenkfläche, die Superficies articularis acromii; sie ist flach, oval. Dort, wo sich die Spina von dem eigentlichen Schulterblattteile abhebt, liegt unter dem Acromion ein Einschnitt (Incisura colli scapulae); nach vorn wird diese Incisur durch den Gelenkhöcker begrenzt. Sie wird durch das Ligamentum transversum scapulae inferius überbrückt.

β. Das Schlüsselbein (Clavicula)

(Tafel IX, Fig. 1; Tafel XII, Figg. 2, 3.)

Jedes Schlüsselbein stellt einen schwach S förmig gebogenen Knochen dar. Der Körper (Corpus) ist auf dem Querschnitt in der Mitte ungefähr dreiseitig, die Ecke abgerundet, gegen die Enden zu wird er beinahe oval; gegen das vordere Ende (Extremitas sternalis) erscheint er nach vorn, gegen das hintere Ende (Extremitas acromialis) stark nach hinten gebogen. — Das erstere Ende ist dick, klobig, es trägt eine Gelenkfläche von unfähr dreiseitiger Gestalt; die Fläche wölbt sich vor und legt sich in die Incisura clavicularis des Brustbeines. Nach unten zu springt eine höckerartige Erhebung (Tuberositas costalis) hervor; sie ist gegen die erste Rippe gerichtet. — Das Acromialende ist weniger regelmässig gebaut, scheint platt gedrückt, auch etwas verbreitert; an der unteren Fläche ist es rauh (Tuberositas scapularis), ebenso an den Rändern, in dem Umkreis der Gelenkfläche. — Die Clavicula ist, wie schon erwähnt wurde, der zuerst verknöchernde Teil des Skeletts. Sie legt sich knorpelig an und besitzt schon im dritten Monat Knochenkerne.

---

2. Der Stiel der oberen Extremität.

Wie bei allen vierfüssigen Wirbeltieren besteht der Stiel der oberen Extremität auch beim Menschen aus drei Knochen, welche sich vollkommen der eigenartigen Bewegung, welche sie auszuführen haben, anpassen. Infolge der Ausbildung der Hand wird von dem Stiel der oberen Extremität verlangt, dass er möglichst vielseitige Bewegungen auszuführen im stande sei; deswegen kann der Oberarmknochen, wie der erste der drei Knochen genannt wird, Bewegungen beschreiben, welche so vielseitig sind, wie bei keinem anderen Skelettteile; er vermag sich nach allen Richtungen zu heben resp. zu senken, welche innerhalb eines Raumes liegen, der als Halbkugel gedacht werden kann, welcher noch kleine Kugelausschnitte nach hinten und vorn angelagert sind. Die beiden unteren Knochen des Stiels der oberen Extremität vermögen sich ihrerseits nun wieder gegen den Oberarm einzuschlagen und zwar ist diese Bewegung um einen Winkel von 160° möglich. Die Drehungen des gesamten Armes werden am Schlusse der Beschreibung der Hand ausführlicher mitgeteilt (vergl. Seite 50, 51).

a. Der Oberarmknochen (Humerus).

(Tafel XII, Fig. 5; Tafel XIII, Fig. 1.)

Er stellt einen Röhrenknochen dar, derselbe besitzt einen dünneren langgestreckten Körper (Corpus s. diaphysis), und zwei an diesen sich ansetzende Endstücke (Epiphyses). — Der Körper, auch wohl das Mittelstück genannt, erscheint auf Durchschnitten dreiseitig, besonders in seinem unteren Teile; dementsprechend lassen sich an dem Körper drei Winkel unterscheiden: ein Angulus lateralis, nach aussen und seitwärts gelegen, ein Angulus medialis, der medial und nach hinten gerichtet ist, und ein Angulus anterior, der flach nach vorn vorspringt. Die dorsal gelegene Fläche des Mittelstückes ist breit, in ihrem oberen Drittel findet sich eine flache, rauhe Stelle, die Tuberositas humeri, dicht unter derselben ein grosses Foramen nutritium, das durch den Knochen hinab zu den Markhöhlen steigt. — Die Endstücke tragen die obere und untere Gelenkfläche und sind diesen entsprechend verschieden gebaut. Die obere sitzt mit einem kurzen Hals (Collum ossis brachii) der Diaphyse auf. Der Gelenkkopf ist beinahe ein Kugelabschnitt, glatt, mit Knorpel überzogen; seine Lagerung ist nicht in der Mitte des Knochens, sondern er ist an die mediale Seite gerückt, entsprechend den Schulterblattflächen. Ausser dem Gelenkkopf treten an dem Halsteil noch zwei Vorsprünge hervor. Die Oberarmbeinhöcker, von denen ein äusserer, das Tuberculum majus s. externum und ein innerer, Tuberculum minus s. internum, unterschieden wird. Das Tuberculum majus ist etwas nach hinten gerichtet, das Tuberculum minus sieht nach vorn. An ersterem lassen sich drei Flächen unterscheiden, welche als flache Muskeleindrücke (Impressiones musculares) anzusehen sind; einer liegt nach vorn, einer in der Mitte und einer nach hinten gekehrt. Von dem vorderen Teile des Tuberculum majus, sowie vom Tuberculum minus laufen niedrige Leisten in der Längsrichtung des Knochens auf das Mittelstück hin; eine derselben, die Spina tuberculi majoris, liegt an der Aussenseite, die andere, Spina tuberculi minoris, verläuft längs der Innenseite der Diaphyse. Zwischen den beiden Höckern befindet sich nach unten zu eine Rinne, der Sulcus longitudinalis s. intertubercularis; dieselbe ist im oberen Teile überknorpelt. — Das untere Endstück ist nicht allgemein verdickt, sondern nur nach den beiden Seiten (nach innen und aussen) verbreitert, während es in der Mitte sogar dünn ist und hin und wieder durchbrochen sein kann. Es treten am unteren Endstück zwei rauhe Höcker hervor: der Condylus internus und der Condylus externus. Diese beiden Höcker, besonders der Condylus internus, lassen sich am Oberam durchfühlen. Unter und zwischen den Höckern liegt auf dem Processus cubitalis die quergestellte, mehr nach vorn als nach hinten gerichtete Gelenkfläche. Die hintere Fläche des Condylus internus besitzt eine seitliche Vertiefung Sulcus ulnaris, welche an dem Rand der gleich zu erwähnenden Trochlea herabzieht. Die Gelenkfläche, welche den Processus cubitalis überzieht, lässt zwei Abschnitte unterscheiden, einen inneren, an den Condylus internus grenzenden, welcher sattelförmig ausgebildet ist und als Trochlea bezeichnet wird, und einen äusseren (Rotula s. Capitulum). Letztere ist rund, nicht soweit vorspringend wie die Trochlea, sie liegt dem Condylus externus nach vorn an, zieht aber nicht bis zu der hinteren Fläche wie die Trochlea. An der Hinterfläche der letzteren liegt eine tiefe, beinahe dreiseitige Grube (Fossa posterior) und über ihrer Vorderfläche ein kleines

Grübchen (Fossa anterior major), während über der Rotula nach vorn zu eine kleine Grube (Fossa anterior minor) gelegen ist. Zwischen Fossa anterior major und Fossa posterior ist der Knochen dünn, und wie oben erwähnt, hin und wieder durchbrochen. (Die Durchbrechung ist eine häufige bei den Oberarmknochen nicht zivilisierter und ausgestorbener Völkerstämme.)

β. Vorderarmknochen.

Der Vorderarm besteht aus zwei Knochen, Ellenbogenbein (Ulna) und Speiche (Radius). Da eine Drehung des Radius um die Längsachse des Unterarmes stattfinden kann, ist es nötig die Richtung genau zu bezeichnen, welche die einzelnen Teile der beiden Knochen haben. Es wird zu diesem Zweck der Unterarm in der hängenden Ruhestellung angenommen, wobei der Daumen nach vorn, der kleine Finger nach rückwärts gerichtet ist. Die nach dem Daumen zugerichteten Teile der beiden Knochen werden als die radialen, die nach dem kleinen Finger zu gerichteten Knochenteile als die ulnaren bezeichnet. Flächen, welche nach dem Körper hinsehen, also nach der Richtung der Innenhand, heissen volare Flächen und jene, die nach aussen, nach dem Handrücken hinsehen, heissen laterale, oder auch dorsale. Die letztere Bezeichnung ist insofern nicht glücklich gewählt, als dorsal eigentlich nur für die nach der Rückenfläche des Körpers hingekehrten Teile gelten sollte.

1. Ellenbogenbein (Ulna s. cubitus). (Tafel XII, Fig. 6; Tafel XIII, Fig. 2.) Die Ulna ist ein langer Röhrenknochen, der etwas gebogen erscheint und an seinem oberen Ende verdickt und eigentümlich umgeformt ist, während sein unteres Ende nur wenig dicker ist als das Mittelstück. Das letztere, das Corpus, ist dreiseitig; die schmale Seite liegt nach der ulnaren Richtung, die beiden andern breiteren nach der volaren und lateralen Seite. Der radiale Winkel springt als Crista ulnae vor, sie ist nach dem Radius zu gelegen und verbindet sich mit demselben, wie später auseinander zu setzen ist, durch Bandmassen. Das obere Ende ist, wie oben erwähnt, stark verbreitert, es trägt ausserdem an der nach hinten gerichteten Seite einen kräftigen, hakenförmig gekrümmten, breiten Fortsatz, das Olecranon. Die vordere Seite des letzteren ist glatt, etwas ausgehöhlt, überknorpelt, sie legt sich in die Trochlea des Humerus ein; die hintere Seite ist rauh. Nach vorn, vor dem Olecranon und etwas nach unten liegt der Processus coronoideus; die Fläche desselben, welche sich auf das Olecranon hinzieht, ist gleichfalls überknorpelt und glatt, während seine Aussenfläche rauh erscheint. Im allgemeinen ist die Fläche, welche zwischen diesen beiden Fortsätzen liegt, stark gebogen; die Ausbuchtung wird als Fossa sigmoidea major bezeichnet, zum Unterschiede von einer kleineren, ebenfalls überknorpelten, welche seitlich vom Processus coronoideus gelegen ist und die Bezeichnung Fossa sigmoidea minor führt. Vom Processus coroneideus herab zeigt sich eine kurze, rauhe Stelle (Tuberositas ulnae); weiter unten liegt dann ebenfalls ein Foramen nutritium. Das untere Endstück, das Capitulum, ist, wie erwähnt, nur wenig verbreitert; seine nach unten gelegene Fläche und sein Umfang (Circumferentia articularis ulnae) sind überknorpelt; von der ulnaren Ecke springt nach hinten ein kurzer, abgerundeter, zapfenförmiger Fortsatz (Processus styloideus) herab.

2. Speiche (Radius). (Tafel XII, Fig. 7; Tafel XIII, Fig. 3.) Sie ist ebenfalls ein Röhrenknochen, ungefähr von derselben Dicke wie das Ellenbogenbein, nur kürzer

und an dem Ende wesentlich anders gebaut. Der Körper stellt sich gleichfalls wieder als dreiseitiges Stück dar, die schmalste Seite liegt nach vorn, die beiden andern Seiten bilden einen scharfen Winkel, welcher gegen die Ulna zu gerichtet ist und als Crista radii bezeichnet wird. Am oberen Ende befindet sich ein charakteristisch gebauter Gelenkkopf (Capitulum). Zunächst ist seine breite proximale Fläche ein wenig vertieft und rund; an sie grenzt eine ringförmige, seitlich den Kopf umgebende Gelenkfläche, welche gleichfalls überknorpelt ist (Circumferentia articularis radii); sie rotiert an der Rotula und an der Seite der Trochlea. An den Kopf schliesst sich ein kurzer cylindrischer, etwas dünnerer Hals an (Collum radii). Auf ihn folgt am Körper, vorn und ulnarwärts gelegen, eine breitere Tuberositas radii. Das distale Ende der Speiche ist breiter, als das eben besprochene proximale; schon das Mittelstück verbreitert sich allmählich. Die volare Fläche des unteren Teiles ist glatt, etwas ausgehöhlt. Dorsal auf der Daumenseite erhebt sich eine grössere radiale und eine kleinere ulnare Leiste (Eminentiae radii); durch dieselben wird die Innenseite in drei Rinnen geteilt. — Am unteren Ende liegt die Cavitas glenoidalis; dieselbe lässt zwei Abschnitte unterscheiden: einen radialen, von dreieckiger Gestalt und einen viereckigen ulnaren. Von der radialen Ecke der Gelenkfläche springt nach unten der kurze, breite, stumpf endende Processus styloideus radii vor. Am ulnaren Teil des Endstücks liegt eine überknorpelte, der Ulna zugekehrte Ausbuchtung (Incisura semilunaris radii).

3. Das Endstück der oberen Extremität.

27 Knochen treten zusammen um das Endstück*) zu schaffen; sie liegen in mehreren Reihen übereinander. Die zwei proximalen Reihen enthalten je vier Knochen, welche insgesamt die Handwurzel bilden und welche durch Gelenke so untereinander verbunden sind, dass sie nach mehreren Richtungen hin geringe Verschiebungen gegeneinander ausführen können. — Auf die Handwurzelknochen folgen die fünf kurzen Röhrenknochen der sogen. Mittelhand; sie sind mit Gelenkflächen an die distalen Flächen der unteren Handwurzelknochen angefügt, vermögen aber nur geringe Bewegungen auszuführen. — An jeden Mittelhandknochen setzen sich distal drei kurze Röhrenknochen an, die Fingerglieder (das erste des Daumens, ist mit dem anstossenden Mittelhandknochen verwachsen), welche gespreitzt und eingeschlagen werden können, doch nur so, dass die aufeinanderfolgenden Knochen der Finger nur in der Dorso-volar-Ebene bewegt werden können, während ihre Verbindung mit den Mittelhandknochen eine freiere ist. — Sehr ausgiebige Bewegungen vermag die Hand gegen die Unterarmbeine auszuführen, sie kann sich in einem Winkel von 180° dorsal und volar bewegen. Hieraus folgt, dass der oberen Extremität die freieste Bewegung zukommt. Erstens vermag sich der Humerus innerhalb eines weiten Kegelausschnittes zu bewegen, zweitens kann sich sein distales Ende um beinahe 180° um die Längsachse

*) Anmerkung. Die Endstücke der Extremitäten sind entwickelungsgeschichtlich (innerhalb der Wirbeltierreihe) wahrscheinlich als die Reste zahlreicherer Knochenstücke aufzufassen, denn bei fossilen Fischen und Reptilien finden sich letztere sehr häufig vor. Eine Reduktion trat ein, als sich die Tierformen dem Landleben anpassten und je ausschliesslicher ein Tier die Extremitäten zur Fortbewegung auf dem Lande benutzt, je schneller und ausdauernder die Bewegung sein muss, um so mehr ist eine Rückbildung dieser Knochen zu konstatieren, z. B. bei Wiederkäuern und Pferd, Laufvögel u. s. w.

drehen; die Unterarmknochen können sich gegen den Humerus einschlagen und sich umeinander drehen, dadurch kann die Hand insgesamt eine Drehung von 360° um die Längsachse des Armes beschreiben; werden hierzu noch die vielfachen Bewegungen gerechnet, welche die Hand auszuführen vermag, so zeigt es sich deutlich, welchen Lagen sich die Fingerenden anzupassen vermögen, und wie sehr sie als die brauchbarsten Werkzeuge des Körpers anzusehen sind.

a. Die Handwurzelknochen (Ossa carpi).

(Tafel XII, Fig. 8; Tafel XIII, Figg. 4—9.)

Um die Bewegung der Finger in der notwendigen Weise zu ermöglichen, finden sich eine grosse Anzahl von Knochen vor, die teils als Handwurzelknochen und teils als Mittelhandknochen bezeichnet werden. Hier sind die ersteren zu besprechen. Im ganzen besteht die Handwurzel aus acht kleinen, sehr unregelmässig gestalteten Knochen; dieselben sind an den Dorsal-Volar-Flächen uneben, während die proximalen und distalen und auch zum Teil ulnaren und radialen Seiten glatte Gelenkflächen darstellen. Sie liegen in zwei Reihen, die obere Reihe (Ordo superior ossium carpi) enthält vier Knochen, ebenso die untere Reihe (Ordo inferior ossium carpi).

Die obere Reihe wird von den vier Knochen: Schiffbein, Mondbein, Pyramidenbein und Erbsenbein gebildet, von denen das Schiffbein dem Daumen, das Erbsenbein dem kleinen Finger zugekehrt ist.

1. Das Schiffbein oder Kahnbein (Os naviculare). Dasselbe stellt ein niedriges, in die Breite gezogenes Knochenstück dar, an welchem vier Gelenkflächen unterschieden werden können. Eine obere, konvexe, ungefähr von der halben Breite des Gesamtknochens, legt sich dem Radius an; die untere konkave dient zur Verbindung mit dem Os capitatum. An der Ulnarseite gegen das Os lunatum liegt eine kleine Gelenkfläche; endlich noch eine an der unteren Seite, radial gelegen, sie ist konvex und grenzt an das Os multangulum majus und minus. Auf der volaren Fläche tritt eine grössere Rauhigkeit (Tuberositas ossis radialis carpi) hervor.

2. Mondbein oder Zwischenbein (Os lunatum). Es ist ungefähr halbmondförmig gestaltet. An ihm treten ebenfalls vier Gelenkflächen hervor, eine obere konvexe, die sich an den Radius anlegt, eine untere konkave, die in zwei Abschnitte getrennt werden kann, welche sich mit dem Capitatum und Hamatum verbinden. Dem Schiffbein zugekehrt liegt eine radiale Gelenkfläche und dem Hakenbein zugekehrt eine ulnare.

3. Pyramidenbein (Os triquetrum). Im allgemeinen dreiseitig, pyramidenförmig gebaut, mit drei kleinen Gelenkflächen: einer konvexen, oberen, einer konvex-konkaven unteren und einer radialen Fläche versehen. Die obere Gelenkfläche grenzt an einen Meniscus, welcher zum ersten Handgelenk gehört und der Ulna aufliegt.

4. Das Erbsenbein (Os pisiforme). Es ist rundlich, nur mit einer Gelenkfläche, welche dem eben genannten Knochen anliegt, versehen, es ist diese Gelenkfläche nach dem Handrücken zu gerichtet.

Die zweite untere Reihe besteht ebenfalls aus vier Knochen:

1. Trapezbein, grosses vieleckiges Bein (Os multangulum majus s. Os carpale I). Dasselbe ist unregelmässig, sechsseitig, an ihm treten mehrere Gelenkflächen auf und zwar zunächst proximal eine schwach konkave für das Schiffbein, dann distal eine sattelförmige, an welche sich der später zu erwähnende Mittelhandknochen des

Daumens ansetzt. Weiterhin findet sich noch eine längliche, ebenfalls konkave, in zwei Teile zerlegte Gelenkfläche an der Ulnarseite, sie grenzt in ihrem oberen Teil an das kleine Trapezbein und in ihrem unteren Teil an den Handwurzelknochen des zweiten Fingers. Nach der Handfläche zu erhebt sich vor dem Trapezbein eine längliche Erhabenheit (Tuberositas ossis carpalis I); sie wird von einem nach der Ulnarseite gerichteten Sulcus ossis carpalis I durchzogen.

2. Trapezbein, kleines vieleckiges Bein (Os multangulum minus, s. os carpale II) gleicht im allgemeinen dem eben besprochenen, ist nur kleiner. Die proximale Gelenkfläche ist schwach konkav, sie grenzt an das Kahnbein; die distale Gelenkfläche ist konkav-konvex und bildet mit der angrenzenden, des obengenannten Trapezbeines die volle Gelenkfläche für den zweiten Mittelhandknochen. An der Radialseite liegt eine länglich konvexe Gelenkfläche für das Carpale I. und an der Ulnarseite eine schwach konkave für das Carpale III. Die Dorsalfläche ist rauh.

3. Das Kopfbein (Os capitatum s. os carpale III) ist gross, länglich; es führt seinen Namen von einem proximal gelegenen, rundlichen Kopf (Caput), an welchem zwei stark konvexe, überknorpelte Flächen für das Schiffbein und Mondbein zu unterscheiden sind. Die distale Gelenkfläche ist dreieckig, auf ihr ruhen Teile des zweiten, dritten und vierten Mittelhandknochen. Radial ist eine kleine Gelenkfläche für das Os carpale II und ulnar eine etwas grössere für das Os carpale IV entwickelt. Auf der Volarseite findet sich ebenfalls eine Tuberositas ossis carpalis III.

4. Das Hakenbein (Os hamatum, s. os carpale IV) ist gross, keilförmig, der scharfe Rand proximal gekehrt. An diesem Rand setzt sich gegen die Ulnarseite hin eine grosse konvex-konkave Gelenkfläche an, an welche sich das Mondbein und Pyramidenbein anlegen; radial liegt eine überknorpelte Fläche für das Os carpale III, distal eine wieder aus zwei Partien bestehende Gelenkfläche von konvex-konkaver Gestalt für die Ossa metacarpi IV und V; der Teil der Gelenkfläche, welcher das fünfte Mittelhandknochenstück aufnimmt, ist sattelförmig, in der ulnar-radialen Richtung ist sie konvex, vom Handrücken gegen die Innenhand zu konkav gebogen. Seinen Namen führt dieser Knochen von einem auf der Volarfläche hervortretenden, platten, gekrümmten Fortsatz (Processus hamatus), dessen Spitze nach dem Innern der Handfläche zugekehrt ist.

Was nun die Anlagerung der ebengenannten Handwurzelknochen insgesamt anlangt, so ist davon zu bemerken, dass die erstgenannte Reihe stark gekrümmt ist; sie bildet an ihrer proximalen Seite eine breite Gelenkfläche; besonders ist das Kahnbein und das Mondbein, weniger das Pyramidenbein, an ihrer Bildung beteiligt. Die Gelenkfläche springt stark konvex hervor, sie dient zum Anheften der Handwurzel an die Knochen des Unterarmes und zwar setzt sich an den Radius das Kahnbein und Mondbein an, zum kleinen Teil geht die obere Gelenkfläche des Mondbeines mit der gesamten des Pyramidenbeines an einen Meniscus heran, welcher der Ulna aufgelagert ist. Derselbe führt die Bezeichnung Meniscus interarticularis carpi. Distal besitzt die erste Handwurzelknochenreihe eine doppelte Gelenkfläche. Nach der Radialseite hin findet sich eine länglich konvexe, auf sie stossen die Ossa Carpale I und II. In der Mitte findet sich dann eine weitere, ebenfalls konkave, längliche Gelenkfläche für die Ossa carpi III und IV. Auf der Volarfläche der unteren Reihe tritt die Tuberositas ossis radialis und das Os pisiforme hervor; das letztere hat keinen Anteil an der Bildung der grösseren Gelenkflächen. — Entsprechend dem Erwähnten, besitzt die proximale Fläche der unteren Reihe zwei

Gelenkflächen, eine radial gelegene, länglich konkave und eine ulnar gelegene, konvexe. Distal findet sich zunächst eine konvex-konkave Fläche für das Os metacarpi pollicis, und an diese angrenzend, mehrere konkav-konvexe Gelenkflächen zur Anheftung der übrigen vier Gelenkflächen der Ossa metacarpi II—V.

β. Die Mittelhandknochen (Ossa metacarpi).

Sie werden durch fünf kleine Röhrenknochen repräsentiert, welche sich dem Carpus anlagern und dazu bestimmt sind, die Finger zu tragen. Ihre Beweglichkeit gegen den Carpus und die Phalangen ist eine sehr verschiedene; am gelenkigsten ist das Os metacarpi pollicis, ganz entsprechend den eigentümlichen Funktionen, welche der Daumen beim Menschen (ebenso wie bei den Affen) erlangt hat; es liegt der Daumen mit den übrigen Fingern nicht in einer Ebene, sondern ist um einen Winkel von ungefähr 60° gegengestellt, besitzt ausserdem eine freie seitliche Beweglichkeit in seinem Metacarpalteile, er vermag zu rotieren. Diese Beweglichkeit geht den übrigen Fingern ab. Die Ossa metacarpi derselben können nur beschränkte Bewegungen ausüben, sie werden durch Ligamente zusammengehalten, wie später noch auseinanderzusetzen ist.

Im allgemeinen besteht jeder Mittelhandknochen aus einem Körperteil und zwei an diesen sich ansetzenden Gelenkteilen. Jene Gelenkteile, welche sich dem Carpus anlagern, werden als Bases ossium metacarpi bezeichnet. Diese Basisteile sind entweder dreiseitig oder vierseitig entwickelt, sie tragen proximale Gelenkflächen; die mittleren auch ulnar und radial gelegene. Das mittlere Stück ist auf dem Querschnitt dreieckig, nach dem Handrücken zu der Länge nach schwach konvex, nach der Handfläche zu schwach konkav gebogen. Während der dem Daumen zugehörige Mittelhandknochen nach der ulnaren Seite zu konvex gebogen ist, zeigen die übrigen Mittelhandknochen eine schwach konkave Krümmung nach der radialen Richtung hin. Die distal gelegenen Endstücke, die Capitula ossium metacarpi bilden stark gekrümmte Gelenkflächen, welche den Fingern Bewegungen gegen die dorsale und volare Fläche, sowie nach den Seiten zu gestatten; die Finger können in diesen Gelenken rotieren. — Die Knochen werden auch der Reihe nach als Ossa metacarpi I—V bezeichnet.

1. Os metacarpi I s. pollicis ist der kürzeste der fünf Mittelhandknochen, etwas platt gedrückt, sonst aber stärker als die übrigen Mittelhandknochen. Die Basis besitzt eine konvex-konkave Gelenkfläche, seitliche Gelenkflächen fehlen. Das Capitulum ist konvex, aber nur in beschränktem Masse, sodass das sich ihm ansetzende Fingerglied nur geringe einschlagende Bewegungen ausüben kann.

2. Os metacarpi II s. indicis ist lang, die proximale Gelenkfläche weist drei Partien auf, die mittlere ist stark konkav, sie wird von zwei seitlichen, kleinen Gelenkflächen durch scharfe Ränder getrennt. Weiterhin findet sich an der Ulnarseite eine kleine Gelenkfläche. Die Gelenkfläche des Kopfteiles ist stark konvex, wie die der übrigen Mittelhandknochen.

3. Os metacarpi III s. digiti medii ist nur um ein geringes kürzer als das eben genannte. An der Basis liegt eine schwach konkave, viereckige Gelenkfläche. Ausserdem ist eine radiale und eine ulnare vorhanden. Nach dem Handrücken zu erhebt sich von der Basis ein Fortsatz (Processus styloideus ossis metarcarpi III) als kurze, breite Zacke.

4. Os metacarpi IV s. digiti annularis. Kürzer und dünner als der ebengenannte Mittelhandknochen. Die Basis ist schmal, mit nur wenig ausgebildeter halbmondförmiger, sehr schwach vertiefter, oberer Gelenkfläche. Radial und ulnar liegen kleinere Gelenkflächen; die der Radialseite ist in zwei Teile getrennt, entsprechend der doppelt geteilten, ulnar gelegenen des dritten Mittelhandknochens.

5. Os metacarpi V s. digiti auricularis. Wieder etwas kürzer als der vorhergehende Mittelhandknochen. Die proximale Gelenkfläche ist konkav-konvex, radial liegt eine flache Fläche, ulnar springt die Tuberositas ossis metacarpi V nach aussen vor.

Das Metacarpale des Daumens ist entwickelungsgeschichtlich dadurch interessant, dass in ihm auch die erste Phalange des Daumens zu suchen ist. Es entspricht die Basis dem eigentlichen Mittelhandknochen, während das Mittelstück mit dem Kopfteil der Phalange entsprechen würden.

γ. Die Fingerglieder (Phalanges digitorum manus).

Die fünf Finger bestehen aus einzelnen, den Mittelhandknochen säulenartig aufgesetzten Gliedern. Der Daumen besitzt nur zwei, der zweite bis fünfte Finger je drei derselben, sodass im ganzen 14 Fingerglieder zu konstatieren sind. Im allgemeinen haben dieselben einen ähnlichen Bau wie die Mittelhandknochen; sie bestehen auch aus einem Mittelstück und je einem proximalen und distalen Gelenkende (letzteres fehlt den Endphalangen). Die erste Phalange ist jedesmal die längste, kürzer ist die zweite und am kürzesten die dritte. Am längsten sind die Phalangen des Mittelfingers, dann folgen die des Ringfingers, darauf die des Zeigefingers, endlich die des kleinen Fingers und des Daumens. Im allgemeinen sind die einzelnen Fingerglieder im Mittelstück platt gedrückt und konkav gegen die Handfläche zu gebogen.

1. Die erste Phalange (Phalanx prima) setzt sich dem Kopfteile des Mittelhandknochens mit einer Gelenkfläche auf. Auf diese Gelenkfläche folgt ein dickeres Endstück, welches nach den Seiten mit kurzen Höckern etwas vorspringt. Das Mittelstück ist schmaler, lässt jederseits einen ulnaren und radialen Rand unterscheiden. Es läuft am distalen Ende wieder in eine kleine Verdickung aus, auf welcher sich die Gelenkfläche für das folgende Fingerglied befindet: es ist dies eine Trochlea, welche das ihr entsprechend geformte Glied der zweiten Phalange aufnimmt und nur eine einfache Einknickung der Phalangen gestattet.

2. Die zweite Phalange (Phalanx secunda) ist kürzer und dünner als die erste Phalange; diejenige des Daumens besitzt ein etwas verbreitertes, proximales Ende, während das distale vorn abgerundet ist und die sonst für die dritten Phalanxenden charakteristischen Rauheiten zeigt. Die proximale Gelenkfläche besteht je aus 2 Grübchen, welche durch eine mittlere Erhabenheit voneinander getrennt sind. Sie passen in die Trochlea der ersten Phalange hinein. Das distale Ende besitzt eine schwächer entwickelte Trochlea, sowie Grübchen an der ulnaren und radialen Seite.

Die dritte Phalange, Nagel-Phalange (Phalanx tertia s. unguicularis) ist kurz, in ihrem oberen Ende stark verbreitert und daselbst mit der Gelenkfläche versehen, welche derjenigen der zweiten Phalange angepasst ist. Das distale Ende ist etwas verbreitert und platt gedrückt, es trägt nach der Volarseite einen vorspringenden rauhen Höcker (Tuberositas unguicularis).

Die entwickelungsgeschichtlichen Notizen betreffs des Gürtels und der Knochen der oberen Extremität vergl. man im Zusammenhang mit jenen bei der unteren Extremität.

δ. Sesamknochen der Hand (Ossa sesamoidea manus).

(Tafel XIII, Fig. 9.)

Zwischen den Gelenkbändern und in den Sehnen der volaren Handseite liegen neben resp. unter einigen Fingergliedern kleine Knochen von linsenförmiger Gestalt, oft durch Knorpelmassen (Sesamfaserknorpel) ersetzt. Zwei liegen, durch das Ligamentum transversum volare verbunden, am ersten Daumengelenk; ein weiteres liegt am zweiten Daumengelenk; zwei liegen je am ersten Gelenk des Zeigefingers und des kleinen Fingers.

---

f. Die untere Extremität.

Entsprechend dem Gürtel der oberen Extremität und den sich an diesen ansetzenden Knochenstücken, treten auch bei der unteren Extremität eine Reihe von Knochen zusammen; sechs davon bilden den Gürtel. An diesen heften sich dann die Beinknochen an; von denselben entsprechen: dem Oberarmknochen das Oberschenkelbein, dem Ellenbogenbein das Schienbein, der Speiche das Wadenbein. Das jederseitige Endstück der unteren Extremität zeigt in seinem Bau Abweichungen von dem der oberen Extremität; dieselben sind durch die Verschiedenartigkeit der Funktionen bedingt.

---

1. Der Gürtel der unteren Extremität und das knöcherne Becken.

Beim embryonalen Skelett lassen sich die sechs Gürtelteile noch vollkommen voneinander trennen; sie bestehen jederseits aus einem Darmbein (Os ilei), einem Sitzbein (Os ischii) und einem Schambein (Os pubis). Der erste dieser Knochen entspricht der Scapula der oberen Extremität, der zweite dem Processus coracoideus scapulae, der dritte der Clavicula. Die Knochen des unteren Extremitätengürtels treten jederseits in einem Punkte zusammen; um diesen Punkt herum legt sich die Gelenkpfanne für den Oberschenkelknochen an, später verschmelzen die drei Knochen jederseits, dadurch entstehen dann zwei schaufelförmige Knochenplatten: die Hüftbeine.

α. Hüftbein (Os coxae).

(Tafel XV; Tafel VIII, Fig. 11; Tafel X, XI, Fig. 1.)

Jedes Hüftbein (Seitenbeckenknochen) stellt sich als grosser, platter Knochen dar, dessen oberer Teil schaufelförmig verbreitert ist und sich mit einem kürzeren halsartigen Stück an einen unteren, resp. vorderen, ringförmigen Abschnitt anlehnt. Der obere Teil legt sich dem Heiligenbein der Wirbelsäule an, die vorderen unteren Teile treten in der Medianebene des Körpers zusammen; es bildet sich dadurch aus den

beiden Hüftbeinen und den Endteilen der Wirbelsäule das knöcherne Becken. Erst zur Zeit der Pubertät findet eine vollkommene Verschmelzung der jederseitigen drei Knochen statt und dann erst ist die Gelenkpfanne vollständig entwickelt. Das Os ilei liefert zu derselben den oberen seitlichen Teil, das Os ischii den hinteren und unteren Teil, das Os pubis den vorderen Teil.

1. Die Gelenkpfanne (Acetabulum) stellt sich als rundliche, tiefe Grube dar, sie liegt an der äusseren Seite der Hüftbeine, etwas nach vorn gerichtet; oben wird sie durch einen breiten Rand (Supercilium acetabuli) begrenzt, am unteren Teile fehlt derselbe; an seiner Stelle findet sich ein weiter Einschnitt (Incisura acetabuli). Im Grunde der Incisur ist weiterhin eine tiefe, rauhe Grube (Fossa acetabuli s. Fossa pro ligamento terete) entwickelt. Unter dem Supercilium erstreckt sich nun ein hufeisenförmig gekrümmtes, kugelschalenartig nach innen vertieftes Feld: die glatte, überknorpelte Gelenkfläche (Superficies lunata); nach vorn und oben liegt eine Ecke, das Cornu anterius, nach unten und hinten die zweite Cornu posterius; hinter dem Gelenkflächenteil ist der Knochen dick, dünn hingegen unter der Fossa acetabuli.

2. Das Darmbein (Os ilei). Seine Gestalt lässt sich einzig verstehen, wenn es in der richtigen Lage am Gesamtbecken fixiert ist. Es tritt dann nach oben, aussen und hinten ein breiter, muldenförmiger, flacher Teil hervor, an welchen sich nach unten hin ein kurzer, halsartiger Abschnitt ansetzt, der vorn und aussen in die Gelenkpfanne übergeht. Der hintere Teil des oberen Randes grenzt beinahe an das Heiligenbein; es verläuft dann der obere Rand zunächst etwas bogenförmig nach hinten gekrümmt und gleichzeitig nach oben, biegt dann nach aussen, vorn und unten hin um; der Rand wird als Crista ossis ilei bezeichnet, ihr letzter Punkt, welcher sich fast an das Os sacrum anlehnt, ist die Spina ilei posterior superior; der äusserste vordere Punkt ist die Spina ilei anterior superior; beide Höcker sind an der Hüfte hinten im Kreuz, vorne über der Leistengegend jederseits durchzufühlen. An der Crista lassen sich drei Lippen unterscheiden: das Labium internum, welches nach innen sieht, das Labium medium, welches nach oben zugekehrt ist, und das Labium externum, welches nach aussen gerichtet erscheint. Der Vorderrand ist doppelt konkav ausgebuchtet, er springt ungefähr in der Mitte seiner Länge mit der Spina anterior inferior vor; über der Spina liegt die Incisura semilunaris anterior, unter ihr die Incisura semilunaris inferior. Der untere Rand legt sich vorn über das Os pubis, hinten an das Os ischii an. Der hintere Rand springt sichelförmig nach innen ein, er ist hier durch die Incisura ischiadica major eingeschnitten. An dem Os sacrum tritt er dann wieder bogenförmig nach hinten. An seinem oberen Teile ist er etwas eingebuchtet, es bildet sich hier die Incisura semilunaris posterior; sie wird oben von der Spina ilei posterior superior begrenzt. — Über der Incisura ischiadica major liegt eine ohrförmig gestaltete Fläche, die Facies auricularis, es ist diejenige, welche sich dem Os sacrum anlegt. Von ihrem vorderen Teil verläuft gegen die untere Anheftungsstelle des Os pubis hin eine schräge Leiste, die Linea arcuata interna, sie setzt sich auf den oberen Rand des Heiligenbeines fort. Nach oben und hinten von der Facies auricularis bildet die Innenfläche die sog. Tuberositas ossis ilei, sie ist rauh und hebt sich nach vorn zu mit einer etwas hervortretenden leistenartigen Erhabenheit von der schüsselförmig vertieften Fossa iliaca ab, welche den grössten Teil der Innenfläche des Darmbeines darstellt. — Die Aussenfläche ist rauh; auf ihr verläuft im hinteren Drittel eine Erhabenheit,

die Linea arcuata externa; im unteren Teil setzt sich an die Aussenfläche die schon oben besprochene Gelenkfläche an; zum Darmbein gehört der obere Teil des Supercilium acetabuli. Die vorderen und mittleren Teile der Hüftbeinkämme bilden die äussersten Vorsprünge der Hüfte; sie sind deutlich von aussen durchfühlbar.

3. Das Sitzbein (Os ichii) stellt einen hakenförmig gebogenen Knochen dar, welcher sich mit seinem breiten Ende am unteren, hinteren Teil des Darmbeines anlehnt, die hintere Ecke der Pfanne bildet, dann schräg nach unten und etwas nach hinten verläuft, darauf nach vorn gegen die Medianebene zu umbiegt, um sich mit seiner vorderen, schräg gestellten Fläche mit dem Schambein zu verbinden. Der Teil, welcher die Gelenkpfanne bilden hilft, wird als Körper bezeichnet, er bildet den hinteren Rand des Foramen obturatorium. Von der hinteren unteren Ecke springt eine Hervorwölbung vor, welche als Tuber ischii bezeichnet wird. Dieser Sitzhöcker dient teils zur Anheftung der Muskulatur, teils aber auch als Stützpunkt für den gesamten Oberkörper beim Sitzen. Hinter ihm liegt ein Einschnitt, die Incisura ischiadica minor; der obere Rand derselben wird von einer spitzen Vorwölbung, der Spina ossis ischii gebildet. Von dieser verläuft dann der hintere Rand beinahe senkrecht zum hinteren Rande des Darmbeines, er hilft hier die unter der Facies auricularis liegende Incisura ischiadica major bilden. Der vom Tuber nach oben verlaufende Teil des Knochens wird auch wohl als Ramus descendens bezeichnet, der nach vorn gehende als Ramus adscendens. Der letztere ist dünn, schräg nach aufwärts und vorwärts geneigt. Die äussere Fläche ist eben, die innere konvex, der vordere Rand erscheint breit, etwas abgerundet, der obere Rand bildet die hintere und untere Begrenzung des Foramen obturatorium; er ist scharf.

4. Das Schambein (Os pubis) stellt einen winkelförmig gebogenen Knochen dar, welcher sich nach vorn an das Darmbein, sowie an den Ramus adscendens des Sitzbeines anlegt und mit der Spitze des Winkels gegen die Medianebene des Körpers zu gerichtet ist. Der obere Schenkel des Winkels wird als Ramus horizontalis bezeichnet, der untere als Ramus descendens. Der Ramus horizontalis bildet in seinem äusseren, hinteren Abschnitte den vordersten Teil der Gelenkpfanne, beteiligt sich gleichzeitig wenig an der Bildung der Fossa acetabuli; nach vorn und oben ist dieser Ast scharf, er bildet die Crista pubis, welche vorn, einige Centimeter von der Medianebene entfernt, in einen stumpfen Höcker (Spina pubis) ausläuft und nach hinten und aussen zu in die Linea arcuata interna des Darmbeines übergeht. Im allgemeinen ist der Ramus horizontalis dreiseitig, die hintere Fläche ist flach, die obere ist dreieckig, etwas gewölbt, die untere hinwiederum ausgehöhlt. Wo die hintere und untere Fläche zusammenstossen, entsteht eine Leiste, welche den vorderen, oberen Teil der Begrenzung des Hüftbeinloches ausmacht. Nach der Medianebene zu wird der Ramus horizontalis breiter und platter; seine vordere Fläche ist schwach ausgehöhlt, die hintere gewölbt; neben der Medianebene liegt dann die schräg von vorn, oben nach hinten und unten gerichtete Superficies symphyseos pubis, sie stellt eine etwas gewölbte Gelenkfläche dar, die durch einen Knorpel mit der nebenliegenden verbunden ist. Am vorderen oberen Teil ist sie breiter, im hinteren unteren verschmälert sie sich. Von dem letztgenannten Abschnitt steigt dann das Schambein mit einem dünneren, kurzen Ast (Ramus descendens s. inferior) nach hinten und aussen gegen das Os ischii herab. Der Innenwinkel dieses Astes bildet die vordere, untere Begrenzung des Foramen obturatorium. Der Aussenwinkel steigt beim Manne steil von der Medianlinie nach aussen und etwas nach hinten nieder, während er beim

weiblichen Becken weniger schräg verläuft. Durch das Aneinanderstossen dieser beiden Winkel entsteht der Arcus ossium pubis. Derselbe bildet beim männlichen Becken ungefähr einen Winkel von 70 — 80 °, beim weiblichen Becken einen solchen von 100 °. — Das Foramen obturatorium s. ovale ist gross, 4—6 cm lang, es liegt als ovales Loch schräg von vorn und oben nach hinten und unten geneigt, oben ist es weiter, unten enger; vorn, wo das Sitzbein und Darmbein zusammenstossen, verläuft an seinem oberen Rande eine breitere, abgerundete Furche, Incisura obturatoria. Geschlossen wird das Foramen durch Bindegewebsbündel, welche quer verlaufen und insgesamt als Membrana obturatoria bezeichnet werden, sie gehen ins Periost des Knochens über und lassen nur ein oberes, unter der Incisura obturatoria gelegenes Stück frei. Diese Öffnung, welche also nach oben und hinten vom Scham- und Sitzbein begrenzt wird, führt die Bezeichnung Canalis obturatorius.

Das Becken (Pelvis).

In praktischer Beziehung hat die Vereinigung der Hüftbeine, des Os sacrum, des Os coccygis und des fünften Lendenwirbels eine gewisse Bedeutung. Es stellen diese Knochen, mit Bändern und Knorpeln einen ringartigen Apparat dar, welcher die schon früher genannten Funktionen besitzt, dessen Eigentümlichkeiten aber genau durchstudiert worden sind, weil besonders die Geburtshilfe darauf angewiesen ist, eine möglichst genaue Kenntnis des Beckens zu erlangen, indem seine Gestalt den Akt der Geburt in nicht unwesentlicher Weise beeinflusst. — Es wurde schon erwähnt, dass im Becken die inneren Organe und so auch die weiblichen Geschlechtsapparate mit der event. Frucht gleichwie in einem schüsselförmigen Gebilde ruhen. Es kommt nun nicht allein darauf an, eine Stütze abzugeben, sondern es muss auch das Becken so beschaffen sein, dass der Enddarm mit dem Harn- und Geschlechtsapparat aus ihm frei austreten kann und dass ausserdem der Embryo bei der Geburt keine grösseren Widerstände vorfindet. Daher sehen wir denn, dass das gesamte Becken einen kanalartigen Körper repräsentiert. Allerdings wird der Kanal nicht allein durch die Knochenmassen gebildet, sondern es sind auch die Weichteile, die Muskeln, Bänder u. s. w. bei seiner Betrachtung voll zu berücksichtigen. — Es kann dies mit Erfolg erst später geschehen, wenn bereits die Lagerung der verschiedenen Organe, der Muskulatur u. s. w. besprochen wurde. Deshalb sollen hier nur einige allgemeine Bemerkungen über das knöcherne Becken, seine Dimensionen u. s. w. gemacht werden.

Im allgemeinen unterscheidet man an dem kanalartigen Apparat einen oberen und einen unteren Teil, der obere führt die Bezeichnung: das grosse Becken, der untere die des kleinen.

Die Dimensionen, welche die Knochen dieser beiden Teile besitzen, d. h. die Entfernung der Wandungen des Kanals von einander und die Entfernungen zwischen einzelnen Knochenteilen sind verschieden, weil das weibliche Becken in seinem unteren Teile im allgemeinen weiter gebaut ist, als das männliche Becken. Nur wenige Dimensionen bleiben sich gleich, so ist die Entfernung zwischen den inneren Labien der Hüftbeinkämme beiderseits dieselbe, sie beträgt ungefähr 256 mm. Ebenso ist die Entfernung zwischen den vorderen Hüftbeinstacheln die gleiche: im Durchschnitt 244 mm. Wird eine Linie vom oberen Rande der Symphyse nach der Spina anterior-

superior des Darmbeines gezogen, so ist diese beim Mann ca. 149 mm, beim Weibe 142; ausserdem sind nur noch die Höhenzahlen für die Beckenwände und das Kreuzbein beim Manne grösser als beim Weibe.

1. Das grosse Becken (Pelvis major) ist ungefähr schalenartig, flach, seine Wandungen werden durch die oberen Hüftbeinflächen, durch die oberen, vorderen Flächen des Kreuzbeines und des fünften Lendenwirbels und durch die Lig. ileolumbalia gebildet, seine Wandungen verlaufen direkt in die der Bauchhöhle hinein. Im weiblichen Körper erscheint es niedriger, flacher, breiter, als im männlichen.

2. Das kleine Becken (Pelvis minor) stellt eine weite, nach hinten gebogene, oben und unten offene Höhle dar, die vordere Wand ist niedrig, die hinteren und seitlichen Wände sind höher, der obere Rand bildet den Beckeneingang (Apertura pelvis superior); er geht andrerseits in den Boden des grossen Beckens über, er wird gebildet durch die Linea terminalis s. innominata, im Kreuzbein durch den vorspringenden Körper des ersten Kreuzbeinwirbels. Dieser Vorsprung wird als Promontorium bezeichnet.

Der Raum, welcher vom kleinen Becken mit seinen Bändern umschlossen wird, führt die Bezeichnung Beckenhöhle, mittlerer Beckenraum (Cavum pelvis). Er ist derjenige Teil des Beckens, welcher für den Gynäkologen die grösste Bedeutung hat. Seine hintere Wand wird gebildet durch die letzten Ausläufer des Ligamentum longitudinale anticum, durch die neben diesen liegenden Teile des Kreuzbeines, durch die Ligamenta sacro-coccygea antica, sowie durch die Ligamenta spinoso-sacra und tuberoso-sacra. Die letzteren bilden gleichzeitig einen Teil der äusseren Wand der Beckenhöhle; überdies geht in die äussere Wand noch die Fläche der Hüftknochen über, welche unter dem Acetabulum gelegen ist; ausserdem liegt seitlich die Innenfläche des Os ischii. Nach vorne zu ist die Wand der Beckenhöhle am niedrigsten, sie wird hier gebildet durch die Ligamenta arcuata superius et inferius, sowie durch die an die Symphyse angrenzenden Teile der Schambeine. Auf der Grenze zwischen vorderer und seitlicher Wand spannt sich jederseits das Ligamentum foraminis obturatorii aus. Beim Manne ist der Querschnitt, den die Beckenhöhle im oberen Teile zeigt, herzförmig mit tiefem Einschnitt und stark vorspringendem Promontorium. Beim weiblichen Becken ist der Querschnitt mehr oval, das Promontorium springt nur wenig vor.

Um für die klinischen Untersuchungen Anhaltspunkte zu haben, ist der Eingang zum kleinen Becken durch vier Linien bestimmt, welche von verschiedener Länge sind; die eine geht vom äussersten Punkte des Promontoriums zum oberen Rand der Symphyse: es ist dies der gerade Durchmesser, Conjugata vera s. superior. Als Querdurchmesser (Diameter transversa) gilt im Beckeneingang eine Linie, welche die obengenannte schneidet, senkrecht auf ihr steht und die am weitesten voneinander entfernten Teile der Linea innominata verbindet. Werden weiterhin wechselseitig die am weitesten in den Beckeneingang vorspringenden Punkte des Tuberculum ileopectineum und der Amphiarthrosis sacro-iliaca verbunden, so entstehen zwei schräg verlaufende Linien, welche sich ungefähr mit den obengenannten in einem Punkte schneiden: es sind dies die schrägen Durchmesser (Diameter obliqua). Innerhalb des kleinen Beckens werden dann mehrere gerade Durchmesser unterschieden, die in einer Medianebene übereinander liegen; der oberste derselben ist der Diameter anterior-posterius; er verbindet den Mittelpunkt des inneren Symphysenrandes und die Vereinigung des zweiten und dritten Kreuzbeinwirbels. Ihn schneidet der vordere

Querdurchmesser, welcher zwischen den nach innen vorspringenden Teilen der beiden Böden der Gelenkpfannen gelegen ist. Als Normal-Conjugata wird die Linie in der Medianebene bezeichnet, welche vom oberen Symphysenrande zur Mitte der vorderen Körperfläche des dritten Kreuzbeinwirbels geht. Beim Beckenausgang werden zwei gerade Durchmesser angenommen, der untere geht von der Spitze des Steissbeines zum unteren Rand des Ligamentum arcuatum inferius, der obere von der Mitte der Symphysis sacro-coccygea zu dem Ligamentum arcuatum inferius. Zu ihnen kommt ein Querdurchmesser, welcher zwischen den inneren Rändern der Tubera ischii gelegen ist. Der Gynäkologe unterscheidet noch die Conjugata gynaekologica, welche vom Promontorium zum unteren Rand der Symphyse reicht. Die an der Lebenden in gleicher Richtung zu messende Conjugata wird als Diagonal-Conjugata bezeichnet. Als Conjugata vera inferior bezeichnet der Gynäkologe die Linie vom oberen Symphysenrande zu dem Punkt des oberen Kreuzbeinwirbels, welcher in der Beckeneingangsebene gelegen ist. — Die Diagonal-Conjugata misst ungefähr 13 cm.

Das Becken besitzt nun, wie schon gesagt wurde, bei Männern wesentlich andere Dimensionen als bei Frauen; wie aus der unten angeführten Tabelle ersichtlich ist. Überdies sind aber auch die weiblichen Becken nicht alle gleich gebaut, sondern lassen unter Umständen bedeutende Abweichungen erkennen.

Mittelwerte der Durchmesser im kleinen Becken.

		Mann		Weib	
Beckeneingang:	Conjugata vera	108	Millimeter,	116	Millimeter
	Querdurchmesser	128	„	135	„
	Schräger Durchmesser	122	„	127	„
Beckenhöhle:	Diameter anterior-posterior	108	„	122	„
	Normalconjugata	137	„	139	„
	Querdurchmesser	122	„	135	„
	Durchmesser zwischen den Spinae ischii	85	„	110	„
Beckenausgang:	Unterer gerader Durchmesser	74	„	90	„
	Oberer gerader Durchmesser	95	„	116	„
	Querdurchmesser	81	„	108	„

Diagonal-Conjugata: Mann 122 Millimeter; Weib 129 Millimeter.

---

2. Der Stiel der unteren Extremität.

Ganz entsprechend dem der oberen, findet sich auch an der unteren Extremität ein jederseits aus drei Knochen gebildeter Stiel, der sich mit dem distalen Ende dem Beckengürtel anlegt, an dem proximalen Ende das Endstück der unteren Extremität trägt. — Dem Humerus entspricht der Oberschenkelknochen (Femur), der Ulna und dem Radius entsprechen das Schienbein (Tibia) und das Wadenbein (Fibula). Da die untere Extremität wesentlich Propulsionsapparat ist, so sind die Bewegungen, welche diese drei Knochen gegeneinander und gegen den Körper ausführen können, beschränkter Natur; es muss aber auch hier gleich vorausgeschickt werden, dass sie,

durch Übung von früh auf, beinahe ebenso ausgiebig sind, wie die Bewegungen des oberen Extremitätenstiels. Als Beispiel dafür mag bloss an die Gelenkigkeit dieser Skeletteile bei den Clowns im Cirkus erinnert werden.

Die Muskulatur, welche sich diesen Knochenstücken anheftet, ist beträchtlich voluminöser als die der oberen Extremität, und infolgedessen sind auch die Knochen länger und stärker gebaut. Vor allen Dingen ist das Femur der längste und stärkste Röhrenknochen des gesamten Skeletts; als zweitstärkster gilt dann die Tibia, während die Fibula schwächer ist, als der Unterarmknochen.

a. Der Oberschenkelknochen (Femur).

(Tafel XVI, Fig. 1; Tafel XVII, Fig. 1.)

Seine Gestalt ist dadurch modifiziert, dass er sich äusserlich am Becken ansetzt, dass von oben her kräftige Muskeln an ihn herantreten müssen und dass weiterhin seine Lagerung nach der Medianebene zu geneigt ist, so dass die inneren Teile des unteren Endes bei stehender Haltung im Knieteil in Berührung gebracht werden können. Es stellt jedes Femur einen ungleichschenkeligen, winkelförmig gebogenen Knochen dar; der längste Schenkel wird von dem Mittelstück gebildet. Der obere stumpf winkelförmig nach innen abspringende Teil besteht aus dem kurzen Hals, dem sich der Gelenkkopf ansetzt. Das Mittelstück (Corpus s. Diaphysis) erscheint nicht vollständig gerade, sondern ist etwas nach innen und vorn gebogen. Sein Querschnitt ist ungefähr dreikantig; die vordere Fläche ist konvex, die beiden seitlichen nach hinten gerichteten Flächen sind beinahe eben, sie stossen dorsal in einer rauhen Linie zusammen (Linea aspera femoris s. crista femoris); an dieser Linie lassen sich zwei Lippen unterscheiden, welche sich sowohl im oberen, wie auch im unteren Teile des Stückes sprenkelförmig voneinander trennen. Nach aussen liegt das Labium laterale, nach innen das Labium mediale. In der Mitte der Linea aspera liegt ein grösseres Foramen nutritium. — Das obere Endstück trägt den Kopf (Caput femoris); derselbe stellt ungefähr einen mehr als halbkugeligen Kugelabschnitt dar; seine Oberfläche ist überknorpelt. Werden der oberste und der unterste Punkt des Randes miteinander verbunden, so schneidet diese Gerade die Medianebene etwas unter der Symphyse. Es ist also die Gelenkfläche schräg geneigt, sie trägt ungefähr in ihrer Mitte, etwas medianwärts gerichtet, ein kleines Grübchen (Fossa pro ligamento terete). An den Kopf setzt sich ein kurzer Hals an; derselbe ist zunächst unter dem Kopf etwas verbreitert, wird dann dünner, um sich gleich darauf wieder zu verbreitern. Er ist schräg von oben nach unten gerichtet und wird vom Mittelstück durch zwei grosse Hervorragungen getrennt, welche besonders dorsal deutlich sichtbar sind; die äusserste, am weitesten nach oben vorspringende, ist der grosse Rollhügel (Trochanter major); nach unten und innen liegt der kleine Rollhügel (Trochanter minor). Dorsal werden dieselben durch eine Hervorwölbung (Linea intertrochanterica posterior) verbunden; an der vorderen Seite liegt zwischen beiden eine niedrigere Leiste, die Linea intertrochanterica anterior; über der ersteren findet sich eine Grube (Fossa trochanterica). Der Trochanter major ist breit, derselbe läuft nach hinten und oben in eine stumpfe Spitze aus; der Trochanter minor ist länglich platt, an seiner Spitze abgerundet. Das Labium laterale zieht sich von der hinteren Fläche des Trochanter major herab,

das Labium mediale von der medialen unteren Seite des Trochanter minor; im oberen Drittel des gesamten Femur verschmelzen die Labien, im unteren Drittel teilen sie sich wieder und umschliessen am distalen Ende ein dreiseitiges Feld (Planum popliteum femoris). — Das untere Ende trägt zwei Gelenkhöcker, einen äusseren (Condylus femoris lateralis) und einen inneren (Condylus femoris medialis s. internus); letzterer springt, wenn er als einfache Verlängerung des Mittelstückes betrachtet wird, bis sieben mm weiter nach unten vor, als der Condylus lateralis; es ist dies die Folge der schrägen Richtung, welche das gesamte Femur normal am Körper einnimmt, denn die vier Gelenkhöcker beider Oberschenkelknochen liegen in richtiger Stellung auf einer Horizontalebene. Nach aussen und der vorderen Fläche zu findet sich auf jedem Gelenkhöcker eine rauhe Hervorwölbung (Tuberositas condylus externus et internus); nach hinten und unten ist jeder Condylus überknorpelt. Die Condylen erscheinen von den Seiten her platt gedrückt, stark konvex vorspringend; zwischen ihnen liegt, unter dem Planum popliteum, eine breitere Grube, die sich auf die untere Seite fortsetzt (Fossa poplitea); vorne werden die Gelenkhöcker durch eine Gelenkfläche für die Kniescheibe verbunden, die ungefähr die Gestalt einer halben, in der Medianebene durchschnittenen Sattelfläche besitzt, es ist die Fossa patellaris, sie tritt als überknorpelte Grube auf.

β. Unterschenkel.

1. Schienbein (Tibia). (Tafel XVI, Fig. 2; Tafel XVII, Fig. 2.) Das Schienbein ist ein an den Enden aufgewulsteter, gerader Röhrenknochen, an welchem auch Mittelstück und Endstücke unterschieden werden; von den letzteren legt sich das proximale mit doppelter Gelenkfläche an das Femur, das distale trägt die Fusswurzelknochen. — Das Mittelstück ist lang, auf dem Querschnitt dreikantig; seine drei Flächen, zwei vordere und eine hintere, stossen in stark vorspringenden Winkeln zusammen. Die grösste Fläche ist die vordere mediale (von aussen durchfühlbar), sie ist glatt, schwach konvex, mit der schmäleren, vorderen, lateralen, etwas ausgehöhlten stösst sie in der Crista tibiae zusammen; die Crista springt stark vor, ist vorn am Unterschenkel der ganzen Länge nach durchfühlbar. Die hintere Fläche ist oben schwach konvex; in ihrem oberen Drittel verläuft schräg von oben und aussen nach unten und innen die vorspringende Linea obliqua tibiae, neben dieser liegt nach aussen ein grosses Foramen nutritium; der Winkel, den die hintere Fläche mit der vorderen medialen Fläche bildet (Angulus medialis) ist abgerundet, derjenige, den sie mit der lateralen Fläche bildet (Angulus lateralis), ist scharf. — Das obere Endstück ist stark verbreitert, es setzt sich aus zwei seitlichen verschmolzenen Gelenkhöckern zusammen (Condylus tibiae externus et Condylus tibiae internus); vorne springt zwischen beiden und in der Verlängerung der Crista tibiae die Tuberositas s. spina tibiae höcker- oder zackenförmig hervor; oben wird auf den Höckern die Fläche durch eine median verlaufende Doppelleiste (Eminentia intercondyloidea) in zwei Teile getrennt, diese bilden die Gelenkflächen für die Oberschenkelcondylen (Superficies s. Cavitas glenoidalis superior — interna et externa —). Jede Gelenkfläche ist halboval; der die Gelenkfläche begrenzende Knochenrand wird als Margo infraglenoidalis bezeichnet. An die innere Seite der hinteren Gelenkfläche grenzt der Sulcus horizontalis tibiae. Weiterhin findet sich

am hinteren und lateralen Teile des äusseren Condylus eine kleine Gelenkfläche, welche schräg nach hinten und unten gerichtet und von ebener, runder Gestalt ist (Superficies glenoidalis peronaea), sie nimmt die Fibula auf. — Das untere Endstück ist bedeutend schmäler als das eben genannte; es besitzt am distalen Teile eine längliche, querliegende, ungefähr viereckige Gelenkhöhle (Cavitas s. Fossa glenoidalis inferior tibiae); sie geht auf einen zapfenförmig, nach aussen und unten vorspringenden Fortsatz über (Malleolus internus); dieser ist als Knöchel an der Innenseite über dem Fuss durchzufühlen; seine äussere Fläche ist konvex rauh, die nach der Gelenkhöhle zugekehrte glatt überknorpelt. Hinter dem Malleolus liegt eine flache Furche (Sulcus malleoli medialis). An der lateralen Fläche der unteren Anschwellung ist ein länglicher Ausschnitt bemerkbar (Incisura fibularis s. peronaea).

2. Wadenbein (Fibula s. Perone). (Tafel XVI, Fig. 3; Tafel XVII, Fig. 3.) Dieser dünne Knochen ist etwas länger als das obengenannte Schienbein, dem er lateral, wenig nach hinten gekehrt, anliegt. Die Fibula stellt einen schlanken, schmalen Röhrenknochen dar, der etwas nach aussen und hinten gebogen ist; seine Enden sind verdickt. — Das Mittelstück (Corpus) ist ebenfalls dreiflächig, die Flächen verlaufen schwach spiralig gedreht von oben nach unten. Tafel XVI, Fig. 3 zeigt die hintere Fläche mit dem Foramen nutritium. Im oberen Teile liegt ein Stück der lateralen Fläche, im unteren Teile ein Stück der medialen. Nach vorn stossen zwei Flächen in einen scharfen Winkel (Crista fibulae) zusammen. Das obere Endstück (Capitulum fibulae) ist rundlich, knopfförmig, zeigt medial und etwas nach oben gelagert eine kleine, ebene Gelenkfläche (Superficies articularis); lateral springt vom Capitulum eine zackenförmige Hervorragung ab, der Apex capituli fibulae; das sich an den Kopf ansetzende Stück wird als Collum fibulae bezeichnet. Das untere Endstück legt sich in die Incisura fibularis der Tibia hinein und bildet, nach aussen zu vorspringend, den äusseren Knöchel, welcher ebenfalls oberhalb des Fusses durchfühlbar ist; dieser Malleolus externus s. lateralis besitzt eine rauhe, konvexe äussere Fläche, er legt sich der Incisura mit einer ebenen, teilweise überknorpelten Fläche an und endet mit einer stumpfen Spitze (Processus styloideus); medial und hinten trägt diese Spitze eine Furche (Fovea malleoli lateralis), von welcher aus der Sulcus malleoli lateralis als seichte Furche in die Höhe steigt.

3. Kniescheibe (Patella). (Tafel XVI und XVII, Fig. 4.) Dem Femur und der Tibia legt sich vorne, wo sie zusammentreten, ein rundlicher platter Knochen auf, die Kniescheibe. Sie besitzt eine schwammige Struktur, in der Mitte ist sie beinahe zwei cm stark, an den Rändern dünn, abgerundet; der untere Rand springt stumpf, spitzenartig vor (Apex patellae). Die Vorderfläche ist konvex, rauh, wird von zahlreichen kleinen Löchern durchbohrt. Die Hinterfläche besitzt im grösseren oberen Teile eine ungefähr sattelförmig gestaltete Gelenkfläche (Superficies articularis). Dieselbe wird durch eine Erhabenheit in der Medianlinie in zwei Abschnitte getrennt; nach der Margo externus hin liegt der grössere Abschnitt, nach der Margo internus zu der kleinere; der obere Rand wird als Basis der Spitze gegenüber gestellt.

3. Das Endstück der unteren Extremität.

(Tafel XVII, XVIII.)

Die Endstücke der unteren Extremität bilden im Ganzen eine breite Fläche, auf welcher der gesamte Körper ruht. Die Knochen sind nicht, wie bei der oberen Extremität, dem distalen Ende des Stieles in einer Ebene angeheftet, sondern senkrecht gegen die Unterschenkelknochen gestellt, so dass diese der Oberfläche eines Knochens aufgesetzt sind. Da ausserdem noch der Fuss bei der Fortbewegung des Körpers eine äusserst wichtige Rolle spielt, so muss ein Knochen desselben so beschaffen sein, dass sich an ihn die Muskeln ansetzen können, welche die Fussspitzen herunterdrücken, es bildet daher die gesamte Reihe der Knochen des Endstücks eine Platte, auf welche die Knochen des Unterschenkels so angesetzt sind, dass von der Platte nach hinten ein kurzes Stück übersteht und von dort aus durch einen Muskel nach oben gezogen werden kann.

Auch beim Endstück der unteren Extremität sind dieselben Knochen zu unterscheiden wie beim Endstück der oberen Extremität. An Stelle der Handwurzelknochen treten hier sieben Fusswurzelknochen, an Stelle der Mittelhandknochen die Mittelfussknochen, an Stelle der Fingerglieder die Zehenglieder. Die Aneinanderlagerung dieser einzelnen Teile ist aber an verschiedenen Stellen eine wesentlich andere als bei den entsprechenden Knochen der Hand. Die ersten drei Fusswurzelknochen liegen nicht in einer Reihe, ferner kann die grosse Zehe den übrigen nicht gegengestellt werden, sondern sie liegt mit denselben in einer Ebene.

Als erste Reihe der Fusswurzelknochen gelten das Sprungbein, das Fersenbein und Kahnbein; zur zweiten Reihe zählen drei Keilbeine und ein Würfelbein. Im allgemeinen sind diese Knochen kurz, dick, im Innern vollkommen spongiös gebildet.

1. Sprungbein (Talus s. Astragalus). Es schliesst sich den Unterschenkelknochen an und ist dementsprechend gebaut. Ganz allgemein betrachtet, erscheint es in seinem hinteren Teile breiter, von oben gesehen ungefähr fünfeckig. An diesen hinteren Abschnitt setzt sich dann ein schmäler werdender vorderer an, welcher wohl als Hals bezeichnet wird und nach vorn zu wieder einen etwas verbreiterten Teil, den Kopf trägt. Da dieser Knochen mit drei anderen Knochen in Berührung tritt, besitzt er dementsprechend auch verschiedene Gelenkflächen: eine, welche vom hinteren Abschnitt nach oben gerichtet ist, legt sich der Tibia an; es ist die grösste Gelenkfläche, sie ist breit, ihr Umriss ist unregelmässig, an verschiedenen Stellen eingebogen. Diese Fläche wird als Superficies articularis intermalleolaris bezeichnet; sie ist überknorpelt, von vorn nach hinten konvex, von rechts nach links ein wenig konkav ausgehöhlt. Für die überknorpelte Fläche der Malleoli an Tibia und Fibula sind zwei Gelenkflächen entwickelt, welche sich der obengenannten direkt anlagern: die eine nach innen, medial, die andere nach aussen, lateral; die nach innen gekehrte verbindet sich mit dem Malleolus internus, sie ist dreieckig, langgestreckt, von vorne nach hinten geschweift, schwach konkav; die äussere laterale Fläche ist ebenfalls dreieckig, aber grösser, wenig konkav; sie tritt auf einen Fortsatz über, der nach aussen auf die Oberfläche des Fersenbeines vorspringt und als Processus lateralis tali bezeichnet wird. Insgesamt wird diese Knochenfläche als die Talusrolle benannt. Der Kopf trägt vorn eine breite, quergestellte, stark kon-

vex vorspringende, überknorpelte Gelenkfläche zur Verbindung mit dem Kahnbein, es ist dies die Superficies articularis navicularis. Neben dieser liegt eine kleine, wenig konvexe Gelenkfläche, die Superficies articularis calcanea anterior. An der Plantarseite finden sich zwei Gelenkflächen, eine hintere grössere, konkave und eine medial gelagerte, vordere, flache (Superficies articularis calcanea posterior et media). Die vordere ist dreieckig, die hintere lang gestreckt, schmal, beinahe oval; sie werden durch eine Furche von einander getrennt, den Sulcus s. Fovea tali.

2. Das Fersenbein (Calcaneus) stellt einen grossen, sehr unregelmässig gebauten Knochen dar, welcher nach hinten vorspringt, dann längs der äusseren und unteren Seite des Sprungbeines verläuft und nach unten und vorn zu noch etwas über die vordere Grenze des letzteren vorragt. Es lassen sich an dem Fersenbein mehrere Teile unterscheiden. Der hintere Teil wird als Körper bezeichnet, er bildet den knöchernen Abschnitt der Ferse (Calx), er springt höckerartig vor (Tuber calcanei), seine Aussenfläche ist rauh; am oberen Ende derselben liegt eine etwas überknorpelte Fläche. Diejenige Seite, welche nach dem Fussrücken zu gelegen ist, zeigt ganz verschiedene Bildungen, einmal zwei Gelenkflächen, welche sich den unteren des Sprungbeines anlegen, die hintere derselben (Superficies articularis posterior lateralis) ist länglich konvex, vorspringend, schräg von hinten und innen nach vorn und aussen verlaufend; vor ihr liegt die zweite Gelenkfläche (Superficies articularis posterior medialis), welche durch eine Rinne (Sulcus calcanei) von der vorigen getrennt wird. Nach innen liegt neben der ersten Gelenkfläche, etwas nach vorn gerichtet, ein glatter Fortsatz (Processus lateralis s. Sustentaculum tali); seine Oberfläche ist überknorpelt und bildet z. Th. die zuletzt genannten Gelenkflächen. Am vorderen Ende der nach dem Fussrücken zugekehrten Seite tritt noch eine kleine, nach oben gerichtete Gelenkfläche auf (Superficies articularis anterior superior), welche sich an die erwähnte Gelenkfläche des Caput tali anlegt. Der vordere Teil des Fersenbeines ist dünner, er endet mit einer sattelförmigen, schräg von oben nach unten und innen gestellten Gelenkfläche (Superficies articularis anterior inferior); sie dient zur Anheftung an das Würfelbein. Die untere Fläche des Fersenbeines ist rauh, sie trägt keine weitere Gelenkfläche mehr; der Tuber hebt sich von dem vor ihm gelegenen Teile mit einem tiefen Einschnitt (Incisura calcanei) ab; ausser dem hinten gelegenen Tuber tritt an der Unterfläche noch ein nach vorn gelagerter Höcker auf. Die Seitenflächen sind etwas glatter.

3. Kahnbein (Os naviculare s. scaphoideum) legt sich vor das Sprungbein. Es stellt einen einfachen, dick scheibenförmig gebildeten Knochen dar, der nach rückwärts eine vertiefte und nach vorn eine vierfach geteilte Gelenkfläche zeigt. Die erste verbindet sich mit dem Caput tali; die vordere wird durch drei Linien in vier Facetten getrennt; diese vier Facetten legen sich an das Ectocuneiforme, Mesocuneiforme, Entocuneiforme und eine an das Os cuboideum. Die erste Fläche ist dreieckig, konvex, die zweite dreieckig flach, die dritte unregelmässig, fast viereckig, ebenso ist die vierte unregelmässig viereckig. Die dorsale und die volare Fläche ist rauh. An der Innenseite springt eine rauhe Tuberositas ossis navicularis vor unter welcher nach der Fusssohle hin eine flache Rinne (Sulcus ossis navicularis) verläuft.

Die folgenden vier Knochen werden gewöhnlich als Ossa tarsalia bezeichnet und zwar dann einfach mit I—IV. Die Ossa tarsalia I—IV s. cuneiformia sind

keilförmig, daher ihr Name Keilbeine; sie werden vom medialen Fussrande aus gezählt, so dass jenes, welches die grosse Zehe trägt, als das Os tarsale primum bezeichnet wird oder auch wohl als Os ectocuneiforme. Es ist das grösste der drei ersten Knochen; die Plantarfläche ist rauh, breit; nach oben ist der Knochen schmal, medial konvex, lateral konkav und überknorpelt; ebenso ist die hintere Fläche konkav überknorpelt, sie verbindet sich mit dem Os naviculare; die laterale Fläche grenzt an die mediale des Os tarsale secundum s. Os mesocuneiforme, mit einer vorderen, dreieckigen Gelenkfläche dient es zur Anheftung an das Os metatarsum I; das Os tarsale II ist der kleinste Knochen dieser Reihe; von oben gesehen viereckig, die obere Fläche ist breit, die untere Fläche schmal, die Seitenflächen sind überknorpelt, die hintere grenzt an das Os naviculare, die vordere an das Os metatarsum II, die mediale an das Os ectocuneiforme, die laterale an das Os entocuneiforme. Das dritte, Os tarsale tertium s. Os entocuneiforme ist etwas grösser als das zweite, liegt auch mit breiter Fläche nach oben, mit schmaler nach der Fusssohle zugekehrt; die hintere Fläche verbindet sich mit dem Os naviculare, die vordere trägt das Os metatarsum III. Die mediale Fläche grenzt an das Os mesocuneiforme, die laterale an das Os cuboideum.

4. Würfelbein (Os tarsale IV s. Os cuboideum). Es ist das letzte der unteren Reihe und auch das grösste in derselben; seine Gestalt ist unregelmässig, von oben gesehen ungefähr vierseitig, von unten fünfseitig. Die obere Fläche ist schräg nach aussen geneigt, die untere Fläche rauh, mit einer länglichen Tuberositas ossis tarsalis IV versehen; vor ihr läuft eine überknorpelte Rinne (Sulcus ossis cuboidei); das laterale Ende der Tuberositas ist oft z. Th. überknorpelt. Die hintere Fläche ist überknorpelt und grenzt an die Vorderfläche des Calcaneus. Die mediale Fläche ist ebenfalls überknorpelt und grenzt mit ihrem hinteren Abschnitt an das Os naviculare, mit ihrem vorderen Abschnitt an das Os ectocuneiforme. Die vordere Fläche ist überknorpelt und in zwei Facetten geteilt, welche die Metatarsalknochen IV und V aufnehmen.

α. Die Mittelfussknochen (Ossa metatarsi).

(Tafel XVIII, Figg. 1—4.)

Ebenso wie bei der Hand werden auch die Mittelfussknochen durch fünf Röhrenknochen repräsentiert, welche allerdings der Fusswurzel etwas anders aufgesetzt sind, als die Mittelhandknochen der Mittelhand. Das Mittelstück aller Knochen ist gebogen, so dass nach unten eine konkave, nach oben eine konvexe Wölbung bemerkbar ist. Die Endstücke sind ebenfalls wieder aufgetrieben; jene, welche sich den Fusswurzelknochen anlegen, werden als Bases bezeichnet, die, an welche die Phalangen angelagert sind, als Capitula.

Der erste Mittelfussknochen (Os metatarsi hallucis s. primum) ist der stärkste, wenn auch kürzeste; seine Basis trägt eine grosse, halbmondförmige Gelenkfläche, welche mit dem Os tarsale primum artikuliert; seitliche Gelenkflächen fehlen. Das Capitulum ist rundlich, dick; die Gelenkfläche überzieht dasselbe von der dorsalen Seite nach der plantaren zu. An der Basis springt plantar oft ein rauher Höcker (Tuberculum plantare) hervor.

Die Basis des zweiten Mittelfussknochens ist keilförmig, dorsal breit, plantar schmal. An der lateralen Seite findet sich eine Gelenkfläche für das dritte Keilbein,

vor ihr zwei kleinere für das Metatarsale III; an der medialen Seite eine für das erste Keilbein.

Die Basis des dritten Mittelfussknochens ist ebenfalls keilförmig, sie besitzt die Gelenkfläche für das Os cuneiforme III; schräg an der medialen Seite liegen zwei Gelenkflächen für das zweite und an der lateralen Seite eine grössere Gelenkfläche für das dritte Metatarsale. Die Basis des vierten ist ebenfalls mit drei Gelenkflächen ausgestattet: einer proximalen, einer medialen und einer lateralen, während das fünfte Metatarsale eine schräg gestellte proximale und eine mediale besitzt. Ausserdem springt lateral von der Basis dieses Knochens ein Höcker (Tuberositas metatarsi V) nach aussen und hinten vor. — Die Capitula der letztgenannten vier Metatarsalia sind bedeutend kleiner, als jenes des ersten Metatarsale; sie tragen nach vorn zu stark konvexe Gelenkflächen, welche weit auf die Plantarfläche herunterreichen und nur wenig dorsal gelegen sind.

β. Die Zehenglieder (Phalanges).

Die Phalangen sind bedeutend kleiner im Verhältnis zur gesamten Fusslänge, als die Phalangen der Hand zur Handlänge; im übrigen sind sie ganz ähnlich gebaut wie die der Hand. Die stärksten Phalangen trägt die grosse Zehe (Hallux); auch hier ist die eigentliche erste Phalange mit dem Os metatarsi hallucis verschmolzen, so dass die Zehe nur zwei Phalangen besitzt. Die mittleren Phalangen der folgenden Zehen sind bedeutend kleiner und kürzer als die entsprechende Phalange der grossen Zehe, die der fünften Zehe ist meist nicht länger als breit. Es ist also augenscheinlich, dass die Phalangen des Fusses eine Reduktion erfahren; diese Reduktion ist eine Folge der veränderten Funktionen des gesamten Fusses. Derselbe ruht mit dem Tuber calcanei und ausserdem mit den Gelenken, welche sich zwischen den ersten und fünften Mittelfussknochen und Phalangenknochen finden, auf der Unterfläche. Im Grunde genommen liegt das Hauptgewicht des Körpers eigentlich nur auf dem Tuber calcanei und der Verbindung, welche zwischen Astragalus, Os naviculare, Os ectocuneiforme und dem Metatarsus und den Phalangen der grossen Zehe besteht. — Erwähnt mag werden, dass die Zehen bei vielen wilden Völkern ausgebildeter sind, als bei den zivilisierten, weil sie dort noch zum Teil als Greifapparate funktionieren; ebenso kann durch Gewöhnung einer Reduktion der Phalangen und einer gleichzeitigen Reduktion der Muskulatur bis zu einem gewissen Grade noch Einhalt gethan werden.

γ. Sesamknochen des Fusses (Ossa sesamoidea pedis).

(Tafel XVIII, Figg. 3, 4.)

Wie die Hand, so besitzt auch das Fufsskelett kleinere, in Bänder eingewebte, platte Sesamknochen. Zwei sind oft durch Knorpel ersetzt, sie liegen am Ende des ersten Gliedes der grossen Zehe und am lateralen Rande der Tuberositas ossis tarsalis IV. Zwei weitere, konstant auftretende, legen sich dem Capitulum des Os metatarsi hallucis an; letztere sind länglich oval, platt, auf der Plantarfläche rauh, auf der Dorsalfläche glatt und überknorpelt.

Die Entwickelung der Extremitätengürtel mit ihren Ansätzen.

Weil sich viel Übereinstimmungen ergeben, mag die Entwickelung beider Extremitäten hier im Zusammenhange betrachtet werden.

Schon sehr frühzeitig zeigen sich auf dem Embryo die ersten Anlagen der Extremitäten als stummelartige Fortsätze hinter dem Kopf und vor dem Schwanzende. Eine Gliederung ist selbstverständlich innerhalb derselben nicht zu konstatieren, sondern vorläufig treten die Extremitäten als Ausstülpungen des Ectoderms und Mesoderms auf. Die Mesodermanlage innerhalb derselben zeigt central bindegewebigen Charakter, später wird sie knorpelig. Sie tritt zum Rande der sog. Visceralplatten heran, welche aus den Urwirbeln, Spinalnervenanlagen und Muskelplatten längs der Seiten des Embryo gebildet sind. Die Streckseiten der beiden Extremitäten sind nach oben gerichtet, die Radial- resp. Tibialseite nach dem Kopfe zugekehrt. Später erfolgt eine Verschiebung gegen die Ventralseite hin und ausserdem erfährt die Extremität selbst eine Drehung. Nun schnüren sich die Extremitätenendstücke von den Extremitätenstielen ab, aber erst später tritt eine Knickung der Stiele im Ellenbogen- und Kniegelenk ein. Beim Arme ist die Knickung konvex nach hinten, beim Bein konvex nach vorne. Die Knorpel bilden sich vom Rumpf gegen die Endglieder zu, das Knorpel-Blastem liegt central innerhalb der Extremität; es entwickelt sehr schnell neuen Knorpel. Die Gelenke sind zunächst von dem übrigen Skelett nicht zu unterscheiden, bei ihrer Bildung zeigt die Kapselanlage vorläufig nur einfache Gewebsmassen, ganz ähnlich der Art, wie sie zwischen den Wirbeln der Wirbelsäule liegen. Diese Gelenkmassen nehmen scheibenförmigen Charakter an. Die Scheiben lagern sich zwischen die Knorpel, überragen dieselben nach aussen und verdicken sich gleichzeitig am Aussenrand; im Centrum wird der Knorpel ständig dünner, endlich rückt er auseinander; es bildet sich nun eine Spalte zwischen den aufeinanderstossenden Knorpeln der Extremitäten. Damit ist die Höhle des Gelenkes angelegt. Aus dem umliegenden Bindegewebe bilden sich die Bänder, welche von einem Knorpel zum anderen ziehen und zunächst in das Perichondrium, später in das Periost der Knochen übergehen. Die Umwandlung des Knorpelskeletts in das knöcherne geht von verschiedenen Knochenkernen aus vor sich, welche zu verschiedenen Zeiten in den einzelnen Knochenpartien auftreten und zum Teil Wichtigkeit haben, weil sie als Bestimmungsmittel für das Alter der Embryonen dienen können. Von den Gürteln bildet sich der erste Knochen innerhalb der Clavicula. Ob sich die Clavicula auf knorpelartiger Grundlage bildet, oder aus vollkommenen Knorpeln entsteht, ist noch ein strittiger Punkt. Die Ossifikation geht vom Hauptteil der Clavicula rasch vorwärts; das Sternalende bleibt am längsten knorpelig, hier entsteht erst zwischen dem 15. und 20. Lebensjahre ein Knochenkern, der nach fünf weiteren Jahren mit dem Hauptknochen verwächst. Die Scapula legt sich im dritten Monat mit einem mittleren Kerne an. Ein Kern entsteht dann im Processus coracoideus, je einer im Acromion, in der Clavicula und der Gelenkpfanne. Das Becken lässt im dritten bis vierten Monat des embryonalen Lebens einen Kern je im Darmbein erkennen, im dritten bis fünften einen im Sitzbein, im fünften bis siebenten zwei im Schambein, dazu treten dann noch später weitere Knochenkerne. Zuerst verschmelzen die Kerne des Arcus pubis im siebenten bis achten Jahre; vom 14.—18. Jahre tritt eine Verschmelzung der drei Knochen ein, wodurch dann der Beckengürtel fixiert

ist. — Die Röhrenknochen verhalten sich gleichmässiger; da sie ja aus einem Mittelstück (Diaphyse) und den Endstücken (Epiphysen) bestehen, so sind die Spannungsverhältnisse in diesen Teilen ähnlich und dementsprechend auch die Verknöcherungen. Zunächst bilden sich Knochenkerne in den Diaphysen und erst später solche in den Epiphysen; die letzteren zeigen ein stärkeres Vorschreiten der Verknöcherung gegen die Gelenkflächen, als ein solches gegen die Diaphyse zu. Am Humerus ist die Diaphyse zur Zeit der Geburt bereits verknöchert (vom dritten Monat an), während die Epiphysen noch knorpelig sind; im ersten Jahre bildet sich anfänglich in der oberen und dann in der unteren je ein Knochenkern; weiterhin treten Kerne auf im Capitulum erstes Jahr, Tuberculum majus zweites Jahr, etwas später im Tuberculum minus, Condylus ulnaris, Condylus radialis fünftes bis zehntes Jahr, in der Trochlea im zwölften Jahre. Im Unterarm verknöchern zunächst die Diaphysen, dann die Epiphysen: im fünften bis sechsten Jahre die unteren; im fünften bis siebenten die obere im Radius, im elften die obere in der Ulna; Verschmelzung der Diaphysen mit den Epiphysen tritt zwischen dem 16.—20. Jahre ein. Handwurzelknochen enstehen vom ersten bis zwölften Jahre: bei Embryonen liegt — dem Centrale der Säugetiere entsprechend — noch ein neunter Kern zwischen dem Carpale I, II und III und dem Naviculare, er geht wahrscheinlich durch Resorption wieder zu Grunde (vierter Monat); die Ossifikation des Carpale III erfolgt im ersten Lebensjahre, Carpale IV im folgenden, darauf bis zum achten Jahre der Reihe nach: Ulnare, Intermedium, Radiale, Carpale II und Carpale I; das Os pisiforme beginnt im zwölften Jahre zu verknöchern. Die Metacarpalien und Phalangen verknöchern vom vierten Monat an in der Reihenfolge II, III, I, IV, V; in ihren Epiphysen entstehen in den ersten Lebensjahren Knochenkerne. — Die Ossifikation des Femur geht vom zweiten Monat an vor sich, kurz vor der Geburt tritt ein Knochenkern in der unteren Epiphyse auf (gerichtsärztlich wichtig!), kurz nach der Geburt einer in der oberen Epiphyse; der Trochanter major erhält einen Kern ca. im fünften (schwankt zwischen dem dritten und elften) Jahre, der Trochanter minor im 13.—14. Jahre; letzterer verschmilzt am ehesten mit der Diaphyse; die untere Epiphyse verbindet sich nach der oberen mit der Diaphyse (20.—25. Jahr). Die Unterschenkelknochen ossifizieren vom $3^1/_2$. Monat an; nach der Geburt treten im 1.—3. Jahre Kerne zunächst in den Epiphysen der Tibia, dann in jenen der Fibula auf; im 18.—20. Jahre verschmelzen Epi- und Diaphysen. Die Fusswurzelknochen verknöchern: Calcaneus im sechsten Embryonalmonat, Talus im siebenten und Cuboideum im siebenten bis achten Embryonalmonat, im ersten Jahr Tarsale III, Tarsale I, Tarsale II; Tuber calcanei im sechsten bis zehnten Jahr. Metatarsus und Phalangen verknöchern wie die betreffenden Knochen der Hand.

Anmerkung. Dass bei verschiedenalterigen Individuen die gleichen Skelettteile oft beträchtliche Strukturunterschiede aufweisen, ergibt sich aus dem vorhergehenden von selbst. Biegsam und elastisch sind die knorpeligen Skelettteile; je mehr Knochensubstanz in ihnen abgelagert wird, um so spröder werden sie. Gebrauch und Nichtgebrauch bestimmt die Art der Ausbildung einzelner Skelettstücke, denn — darüber ist wohl nicht zu streiten — die Bindegewebe (faseriges Bindegewebe, Knorpel und Knochen) treten hauptsächlich dort auf, wo Gewebe Zug resp. Druck auszuhalten haben, also speziell innerhalb der Muskulatur; eine Steigerung von Druck und Zug verstärkt ihre Bildung, mit dem Nachlassen des Zuges werden sie rudimentär. Es ist gewiss interessant, die einzelnen Skelettstücke vergleichend anatomisch zu studieren und Homologien aufzustellen, aber ein volles Verständnis dafür, „warum die Skelettstücke so und so entstanden", gibt uns die vergleichende Anatomie nicht; um diese Fragen lösen zu können, bedürfen wir anderer Disziplinen, vor allem einer ausgebildeten Physiologie der Zelle und der Gewebe.

III. Die Gelenke und Bänder des Skeletts.

Syndesmologie ist der technische Ausdruck für eine Disziplin der Anatomie, welche die Lehre von der Gestalt und Anlagerung jener Apparate umschliesst, durch welche die eben besprochenen Skelettstücke zusammengehalten werden. Streng genommen müssten die Bänder und Gelenke, welche die gedachten Apparate repräsentieren, mit den einzelnen Knochen im Zusammenhange besprochen werden, damit das Verständnis für diese Bildungen ein tieferes würde, dann wäre es aber auch nur eine Forderung der Logik, dass gleichzeitig jene Teile eine Besprechung erführen, welche die Bildung des Skeletts, sowie die der Gelenke und Bänder veranlassen, es sind dies die Muskeln mit ihren zugehörigen Nerven und Gefässen. Trennen wir einmal diese zusammengehörenden Teile, welche nur mit- und durcheinander normal zu funktionieren vermögen, so müssen wir auch hierin konsequent verfahren und deswegen sind die Gelenke und Bänder in diesem gesonderten Kapitel zusammengefasst.

Das mittlere Keimblatt des Embryo liefert Knochen, Bänder und Muskeln (nebst den Gefässen), ohne dass es möglich erscheint, zu Anfang eine streng morphologische Trennung der Gewebe vornehmen zu können. Entsprechend ihren Funktionen, müssen sich die Muskeln eine bestimmte Selbständigkeit wahren, ebenso wie die Bänder und Knochen ihrerseits wieder in innigere Beziehungen treten. Letztere entstehen auch aus demselben Muttergewebe, aus bindegewebigen Zellsträngen, die im Umkreis der Chorda dorsalis auftreten und sich von hier aus an verschiedenen Stellen weiter verbreiten (Kopfskelett, Rippen- und Extremitätenskelett). Die Chorda selbst stellt bei der gesamten Knochenbildung kein aktives Gewebe mehr dar, sondern sie scheint mit grosser Wahrscheinlichkeit nur noch den Rest einer Bildung aus untergegangenen Tiergruppen zu präsentieren. Das Gewebe, welches in ihrem Umkreis auftritt, die Chordascheide und die Bindesubstanzen, welche sich an diese anheften, liefern die embryonalen Gewebe für die einzelnen Teile des Skeletts. Dabei zeigt es sich, dass diese Gewebe in keinem Falle streng voneinander getrennt werden können, dass sie aber auch ebensowenig von den anhaftenden Muskeln losgelöst gedacht werden dürfen. Darüber, wie wir die Bindesubstanzen als solche auf der einen Seite und die Muskulatur auf der andern Seite im Speziellen aufzufassen haben, kann an dieser Stelle weiter nichts berichtet werden.

Bei der Bildung der Gelenke entstehen zunächst Verknorpelungspunkte in der faserigen Bindegewebsanlage; haben sich diese Verknorpelungspunkte weiter entwickelt, so findet an einer bestimmten Stelle eine Differenzierung des Knorpelgewebes statt. Aus dieser Differenzierung geht einmal das spätere Knochenstück hervor und andererseits der Knorpel der Gelenkflächen und das Bindegewebe der Kapselbänder. Durch Entartung von Bindegewebe entsteht zwischen den Skelettstücken eine klebrige Flüssigkeit, die schon früher erwähnte Synovia. Sie verhindert als neutrale Substanz das Aufeinanderlagern lebender Gewebe, denn sowie ein solches stattfindet, tritt auch eine Verwachsung resp. Verschmelzung ein.

Ganz kurz wurden früher schon die Gelenkflächen geschildert. Hier muss nun noch auf einige Eigentümlichkeiten der Gelenke selbst etwas näher eingegangen werden, denn die Gelenke sind wichtige Apparate des Körpers, wichtig sowohl für den praktischen Arzt, als auch für den denkenden Anatomen.

In ein jedes Gelenk müssen mindestens zwei Knochenstücke eingehen, ausserdem

können auch mehrere Knochenstücke in ein Gelenk eintreten, wie beispielsweise bei den Hand- und Fusswurzelknochen. — Mögen aber immerhin zwei oder mehrere Knochen ein Gelenk bilden, niemals dürfen zwei derselben direkt in Berührung kommen, sondern werden durch jederseitige und zwischenliegende Gelenkknorpel von einander getrennt. Die Gelenkknorpel haben überdies noch einen andern Zweck: Lägen zwei feste, spröde Knochenmassen direkt aufeinander, so würden von aussen wirkende (nicht senkrechte) Stösse im Gelenk leicht eine Splitterung der Knochen veranlassen können; durch die Zwischenlagerung sehr elastischer Gewebe wird jede Stosswirkung abgeschwächt (ebenso schützen bekanntlich die aufliegenden Muskel- und Bindesubstanzen gleichfalls die Knochenmassen); wie die Gummiringe am Wagenrad das Stossen des Wagens beim Fahren abschwächen, so verhindern die Gelenkknorpel die nicht unbeträchtlichen Stosswirkungen, welche der niedersinkende Körper beim Springen, Tanzen, Laufen z. B. auf die Fuss- und Unterschenkelknochen u. s. w. ausübt.

Die eigenartige Ausbildung der Gelenkflächen ergibt sich zweifelsohne aus dem Druck, den ein Gelenk bei den Bewegungen auszuhalten hat und aus dem Zug, den jene an die Gelenkteile inserierten Muskeln ausüben; dass die Übung — Gebrauch und Nichtgebrauch — die Gelenke beträchtlich beeinflusst, ist sicher; ausserdem wird bei jugendlichen Individuen der Bandapparat und gleichzeitig die zugehörige Muskulatur mit beeinflusst.

Schon Seite 11—14 wurden kurze Notizen über die Struktur der Gelenke gegeben, hier können dieselben eine Erweiterung erfahren.

Entwickelungsgeschichtlich betrachtet erscheint es wahrscheinlich, dass alle die verschiedenen Bindegewebe, welche zur Gelenkbildung herangezogen werden, auseinander abzuleiten sind; ihre verschiedene definitive Ausbildung ist nur eine Folge der späteren verschiedenen Funktionen, wobei Ernährung, Druck und Zug die bestimmenden Momente sind. Histologisch ergeben sich höchst eigentümliche, noch nicht hinreichend gewürdigte und aufgeklärte Übergänge innerhalb der verschiedenen Teile.

Ebenso wichtig wie die überknorpelten, im Gelenk zusammenstossenden Knochenenden sind die Bänder und die zwischen den Gelenken auftretenden Bindegewebe. Sie regeln die Funktionen der Gelenke und vergrössern ihre Leistungsfähigkeit, sie wurden schon als Zwischenknorpel, Bandscheiben, Kapsel- und Hemmungsbänder bezeichnet. — Die Zwischenknorpel bestehen aus faserigem Bindegewebe, zwischen dem zerstreut oder reihenweise Knorpelkörperchen eingelagert sind; insgesamt bilden sie plankonkave oder bikonkave, gelblich-weisse Scheiben zwischen zwei Knochenenden, welche sie vollständig (Acromioclavicular-, Sternoclavicular-Gelenk) oder unvollständig (Kniegelenk) trennen. — Die Bandscheiben sind von den Zwischenknorpeln durch das Fehlen der Knorpelkörperchen unterschieden, sie trennen auch die Gelenke vollständig (Kiefergelenk) oder nur teilweise (Meniscus zwischen Ulna und Oss. lunat. und triquetr.). Die Entwickelung dieser Einschaltungen geht mit jener der Gelenkhöhlen Hand in Hand. Die Anlage des Gelenkes ist beim Embryo eine knorpelige und bindegewebige. Knorpelig sind die später knöchernen Teile und die ihnen aufliegenden Gelenkknorpel, bindegewebig sind: die Anlage des Perichondriums resp. Periosts, die Kapsel und die von dieser aus sich zwischen die Knorpel schiebende sogen. intermediäre Gewebemasse. Letztere wird zum Teil an den Oberflächen der Gelenkknorpel in Knorpelmasse übergeführt, zum Teil bleibt sie als Zwischenknorpel (Meniscus) oder als Gelenklippe (Labium glenoidale) bestehen. — Die Gelenkhöhle

hildet sich als feine Spalte zwischen den Gelenkknorpeln und der intermediären Substanz; nach und nach vergrössert sie sich nach dem Rande zu und tritt dann oft über den Rand hinaus unter der Kapsel weiter bis auf die knöchernen Skelettteile. Wo vollständige Zwischenknorpel vorhanden sind, müssen sich natürlich zwei Abschnitte der Gelenkhöhle bilden. — Die Gelenkkapsel zeigt ein aus straffem, faserigem Bindegewebe bestehendes äusseres Blatt und ein mit Endothel überzogenes, inneres Blatt. Letzteres ist die Synovialmembran, sie besteht aus lockerem Bindegewebe, das mit elastischen Fasern untermischt ist; gegen die Gelenkhöhle zu besitzt sie eine glatte Fläche, welche, wie erwähnt, mit Endothelzellen bekleidet ist; letztere setzen sich bis auf den Rand der Gelenkknorpel fort, fehlen aber dort, wo letztere sich berühren. Die Synovialhaut enthält Blutgefässe und Nerven, erstere bilden enge, polygonale Capillarnetze, letztere sind Gefässnerven oder enden in Vaterschen Körperchen (vergl. Sinnesorgane) u. s. w. Oft ziehen von der Synovialmembran kleine Falten oder Zotten zwischen die Gelenkstücke (an jenen Stellen, wo diese nicht direkt aufeinander liegen; gross sind sie im Knie- und Ellenbogengelenk). Durch die Synovialmembran tritt eine klebrige, aber tropfbar flüssige Masse (Gelenkschmiere, Synovia) in die Gelenkhöhle ein; sie vermindert die Reibung. — Die Bandmassen, welche als Hemmungsbänder bezeichnet wurden, sind nur Differenzierungen der Faserkapsel, welcher sie auf- oder angelagert sind. Sie gehen ebenso wie die Faserkapsel in das Periost der Knochen über. Letzteres stellt sich im Grunde genommen auch als ein Band dar, welches die Knochen insgesamt überzieht, seine inneren Schichten sind osteogene Gewebe, welche das Dickenwachstum des Knochens veranlassen.

Auch Sehnen, welche zur Muskulatur übergehen, können in dem Umkreis der Gelenke auftreten und für die Festigkeit und Beweglichkeit der Gelenke bestimmend sein.

Im Folgenden werden nur die Bänder betrachtet, welche als Hilfsapparate für das knöcherne Skelett anzusehen sind, jene Bänder, welche zwischen Muskeln, Eingeweiden u. s. w. liegen, werden an den betreffenden Stellen Erwähnung finden.

Beim Skelett muss unterschieden werden zwischen den Bändern des Kopfes und der Wirbelsäule, mitsamt denen des Kiefergelenkes und der Rippen und zwischen den Bändern der Extremitäten; die noch zu machenden spezielleren Trennungen ergeben sich leicht aus dem Folgenden.

Da, wie an verschiedenen Stellen erwähnt worden ist, die Skelettstücke innerhalb der Wirbeltierreihe eine Reduktion erfahren haben und noch erfahren, so lässt es sich verstehen, dass bei Schlangen z. B. Gelenke am Kopfskelett auftreten, welche anderen Wirbeltieren, und besonders dem Menschen fehlen; weiterhin treten an Stellen Knochen und Knorpel auf, wo bei verwandten Tieren Bindegewebe ausgebildet ist, z. B. Clavicula des Löwen. Ausserdem gehen bei zunehmendem Alter viele Bindegewebe in Knorpel- oder Knochenmassen über, ohne dass wir ganz bestimmte Gründe dafür kennen. Die während des Embryonallebens vor sich gehende Verknöcherung zahlreicher Syndesmosen (Schädelbasis, Zwischenkiefer, Unterkiefer, Hinterhauptsschuppe u. v. a.) ist nur als ein Vorgang aufzufassen, welcher sich momentan in sehr kurzen Zeiträumen vollzieht, während er sich allmählich innerhalb langer (geologischer) Zeiträume bei den Säugetieren und dem Menschen ausgebildet hat. Von den Bändern ist im Speziellen zu erwähnen, dass ihre Ausbildung bei verschiedenen Individuen zahlreiche Abweichungen zeigt, wie wir ähnliche auch bei der Muskulatur in ganz beträchtlichem Masse antreffen (vergl. Einleitung zum Muskelsystem).

---

a. Die Verbindungen und Bänder des Kopfskelettes und der Wirbelsäule.

Da die Schädelkapsel zum Teil als modifizierte Wirbelpartie gedeutet werden kann, und da weiterhin die aus den Kiemenbögen hervorgehenden Bildungen den Rippen homologisiert worden sind, so mögen die Gelenke, welche zwischen diesen einzelnen Teilen bestehen, hier betrachtet werden. Daran würde sich dann eine Besprechung der Verbindungen der Wirbelsäule und der Rippen mit der letzteren anschliessen müssen.

---

1. Die Verbindungen und Bänder der Kopfknochen.

Die einzelnen Knochen des Kopfes sind in mannigfacher Weise miteinander verbunden; geschildert wurden bereits die Suturen und jene Verschmelzungslinien, deren Reste wir noch in einigen Fissuren des Schläfenbeines, Sutura incisiva des Zwischen- und Oberkiefers und anderwärts finden; ebenso ist die Synchondrosis sphenobasilaris zwischen Hinterhaupts- und Keilbeinbasis angeführt worden; als Synchondrose ist auch die Verbindung zu bezeichnen, welche einmal zwischen Ambos und Paukenhöhlenwandung und dann zwischen Steigbügel und Paukenhöhlenwandung besteht. Bänder finden sich, ausser den Seite 21 beschriebenen zwischen der Pyramide des Felsenbeines und der Hinterhaupts- und Keilbeinbasis, unter dem Hypoglossus vor dem Foramen condyloideum anterius; zwischen den Processus intrajugulares des Drosselloches; am unteren Rande der Incisura supraorbitalis, falls der Rand nicht verknöchert und das Foramen supraorbitale bildet; zwischen den Processus clinoidei anteriores einerseits und posteriores et medii andererseits (können auch durch Knochen ersetzt werden, vergl. Seite 21); zwischen dem Processus spinosus der Lamina triangularis und der Lamina lateralis proc. pterygoidei. Als einzige Gelenke zwischen Kopfknochen sind bei den Säugetieren und dem Menschen das Kiefergelenk, die Verbindungen der einzelnen Gehörknöchelchen (Hammer-Ambos- und Ambos-Steigbügelgelenk), sowie die Vereinigung der einzelnen Teile des Zungenbeines anzusehen.

α. Verbindung der Gehörknöchelchen.

1. Hammer-Ambosgelenk. Das Capitulum des Hammers trägt eine elliptische, der Längsachse nach konvex gebogene, der kurzen Axe nach konkav eingeknickte Gelenkfläche, welche ausserdem in einer schwachen Spiraldrehung das Capitulum von hinten unten nach oben seitwärts umzieht (s. Figuren zu Gehörorgan). Der Ambos trägt eine entsprechende, der Länge nach konkav, der Quere nach konvex gebogene Gelenkpfanne. Die Bewegung beider Knochen aufeinander ist eine ganz schwach schraubenförmige (die Ausgiebigkeit der Bewegung um die Gelenkmitte liegt nur innerhalb eines Winkels von 5^0); die Hemmung geschieht durch ein zartes Kapselband. Von der Kapsel geht im oberen Gelenkdrittel eine äusserst feine faserknorpelige Bandscheibe zwischen die Gelenkflächen (nur $^1/_{20}$ mm dick). Die Seitenränder der Gelenkflächen tragen Sperrzähne; beim Hammer liegt ein solcher lateralwärts an der unteren Hälfte der konkaven Fläche; beim Ambos ist ein solcher medianwärts gelegen.

2. Das Ambos-Steigbügelgelenk. Die Oberfläche des Processus lenticularis ist konvex, die entsprechende Fläche des Stapes ist konkav. Die Gelenkkapsel ist auch hier sehr zart.

Die Bänder, welche die Gehörknöchelchen anheften, werden am zweckmässigsten mit den Muskeln zusammen bei der Schilderung des Gehörorgans erwähnt.

β. Das Kiefergelenk (Articulatio craniomandibularis).

(Tafel VII Fig. 4 und 5.)

Jederseits findet sich ein Doppelgelenk, welches ziemlich kompliziert konstruiert ist, weil die Bewegungen, welche der Unterkiefer gegen den Oberkiefer ausüben kann, auch komplizierter Natur sind. Einmal ist eine Bewegung der Kiefer von einander möglich, so dass der Unterkieferrand um das Gelenk als Mittelpunkt einen Kreisbogen beschreibt, dann kann eine Reibbewegung des Unterkiefers gegen den Oberkiefer hin stattfinden, wobei der vordere Rand des Unterkiefers und dementsprechend auch jeder Gelenkkopf kleine Kreise zu beschreiben vermögen. Wird ein vorderer mittlerer Schneidezahn des Unterkiefers z. B. betrachtet, so beschreibt derselbe einen Kreisbogen, der ebensoweit über den Rand des Oberkiefers nach vorne geht, als er hinter den Oberkieferrand zurücktritt. Diese Bewegungen sind nur möglich dadurch, dass die Gelenkpfanne eine ziemlich komplizierte Struktur besitzt. Der Condylus mandibulae legt sich in die Fossa articularis des Schläfenbeines hinein, sobald die Kiefer in Ruhe sind. Um die Schiebbewegungen zu ermöglichen, besitzt das Gelenk noch ein Schaltstück, eine Knorpelscheibe (Meniscus), welche zwischen Condylus und Gelenkpfannenteil eingelagert ist. Diese Scheibe legt sich dem vorderen und überknorpelten Rande des Tuber articulare mit konkaver Fläche an. An ihrem nach hinten gerichteten Teile ist sie dick und konvex abgerundet, sodass also leicht ein Gleiten nach vorn über den Gelenkpfannenteil hin stattfinden kann. Die Fläche, welche dem Condylus aufsitzt, ist konkav. Dementsprechend gestaltet sich die gesamte Scheibe wie ein bikonkaves ovales Brillenglas. Um die Bewegungen zu ermöglichen, sind die Ränder der Scheibe durch eine starke Kapsel nach oben hin an den Rand der Knorpel der Gelenkpfanne, nach unten hin an den Gelenkkopf des Unterkiefers befestigt. Es finden sich zwei Gelenkhöhlen, eine zwischen Meniscus und Os temporum und eine zweite zwischen dem Meniscus und dem Gelenkkopf. — Um nun weiterhin das Gelenk in seinen Bewegungen einzuschränken, sind eine Reihe von Bändern entwickelt. Auf der oben erwähnten Kapsel liegt äusserlich das Verstärkungsband oder äussere Seitenband (Lig. laterale maxillae externum); es entspringt vom Processus zygomaticus des Felsenbeines und tritt an die mediale Seite des Halses des Gelenkfortsatzes heran. Dementsprechend findet sich an der Innenseite das Lig. laterale internum; es geht von der Schädelbasis herunter und legt sich der Lingula an, deckt das Foramen maxillare inferior. Ausserdem finden sich am Kiefer noch Bänder, welche eigentlich nicht zum Gelenk selbst gehören, sondern sekundäre Hilfsapparate darstellen. Es wurde schon erwähnt, dass der Teil des zweiten Kiemenbogens, welcher den Processus styloideus entstehen lässt, zum Teil in bindegewebiger Form auftritt. Das Bindegewebe setzt sich strangartig von der Spitze des Processus an den Angulus des Unterkiefers an und bildet hier das Lig. stylomaxillare. Ein ähnlicher Streifen faseriger, bandartiger Substanz zieht dann vom Angulus weiter an das kleine Horn des Zungenbeines hin und wird als Lig. stylohyoideum bezeichnet.

γ. Die Gelenke am Zungenbein.

Die Verbindungen zwischen Körper und Hörnern sind nicht immer dieselben; der Körper trägt am hinteren Ende jederseits eine kleine überknorpelte Gelenkfläche für die grossen Hörner und auf dem oberen Rande zwei sehr kleine Flächen für die kleinen Hörner; selten sind die letztgenannten Flächen als freie Gelenkflächen entwickelt, sondern es findet sich meist eine Synchondrose; eine solche ist auch sehr häufig zwischen dem Körper und den grossen Hörnern. Die Anheftung erfolgt je durch Kapselbänder, welche straff zwischen Körper und grossen Hörnern, schlaff zwischen Körper und kleinen Hörnern sind. An der Schädelbasis ist das Zungenbein durch das oben erwähnte Ligamentum stylohyoideum angeheftet.

---

2. Die Verbindung der einzelnen Knochen der Wirbelsäule und des Brustkorbes.

(Tafel XX-XXI, Figg. 1, 2; Tafel XXII.)

Es ist selbstverständlich, dass die Verbindung dieser zahlreichen Knochenstücke keine einfache und vor allen Dingen keine lockere sein kann, sondern es muss die Wirbelsäule als Achse für den gesamten Körper eine gewisse Starrheit besitzen, sie muss aber ausserdem bis zu einem gewissen Grade freie Beweglichkeit haben, sie muss nachgiebig sein. Wie weit noch eine künstliche Belastung der Wirbelsäule ausgedehnt werden kann, das zeigt uns die Thätigkeit der Athleten oder Lastträger. — Hier ist auch die Verbindung zwischen Wirbelsäule und Kopf einzufügen.

Bei der Verbindung der Wirbel ist mehreres zu bemerken: einmal werden die einzelnen Wirbel in ihrem Körperteil durch Synchondrosen verbunden, dann werden zwischen den Processus obliqui Amphiarthrosen gebildet und weiterhin kommen noch Bänder vor, die in der mannigfachsten Weise angeordnet sind. — Die Synchondrosis zwischen den Körpern wird durch die Zwischenknorpel (Fibrocartilagines intervertebrales) hergestellt. Es sind dies festere, knorpelige Scheiben, deren Entwickelungsgeschichte oben kurz erwähnt wurde, sie legen sich den unteren resp. oberen Flächen der Wirbel durch dünne Lamellen hyalinen Knorpels an. Im Centrum der Scheibe liegt noch der Rest der Chorda als Gallertkern (Nucleus gelatinosus). Jede Scheibe ragt über den Rand der Wirbelkörper nach aussen hervor. Ausserdem können sie ihre Höhen vorübergehend verändern. Zahlreiche Messungen haben dargethan, dass die Wirbelsäule nach einer längeren Ruhe, also nach einer durchschlafenen Nacht, um mehrere Centimeter länger ist als dann, wenn der Körper viel in aufrechter Stellung verharrt hat, wenn er ausserdem noch Lasten tragen musste. Diese Veränderung kommt auf Rechnung der Zwischenknorpel, welche kompressibel sind. Zwischen den Halswirbeln liegen Knorpel von 5—6 mm Höhe, zwischen den oberen Rückenwirbeln sind sie 2—5 mm, zwischen den unteren 5—6 mm, zwischen den Lendenwirbeln 8—11 mm dick. Im ganzen giebt es 23 jener Zwischenknorpel, welche vom zweiten bis dritten Halswirbel an bis zum Lenden- und Kreuzbeinwirbel herunterreichen. Die obengenannte verschiedene Höhe hängt mit den Funktionen der Regionen zusammen, indem sowohl die Halsregion, als auch in noch grösserem Masse die Lendenregion im stande sein muss, geringe Krümmungen aus-

zuführen. Dort, wo starre Punkte verlangt werden, wie zwischen den Wirbeln der oberen Brustregion und zwischen den Wirbeln des Kreuz- und Steissbeines, werden die Zwischenwirbelknorpel kleiner und verschwinden später zum Teil vollständig.

α. Die gemeinsamen Bänder der Wirbelsäule.

Vor allen Dingen sind es zwei grosse, in verschiedenen Regionen verschieden breite Bänder, welche die gesamte Wirbelsäule überziehen und dazu dienen, die Wirbelkörper an den ventralen und dorsalen äussersten Punkten zu fixieren. Vorn liegt das Ligamentum longitudinale anticum. Es zieht sich an den vorderen Flächen der Wirbelkörper vom Kopf herunter bis zum Steissbein, verbreitert sich an einigen Stellen noch etwas auf die Seitenteile der Wirbelkörper. Es ist am schmalsten oben, nahe unter seiner Ansatzstelle an der Basis des Hinterhauptsbeines, wird dann allmählich breiter, innerhalb der Lumbalregion am breitesten, und verschmälert sich dann wieder im Becken bis herunter zum Steissbein. Es lassen sich an ihm drei verschiedene Partien unterscheiden: eine centrale und zwei seitliche; es liegt den Rändern der Zwischenwirbelknorpel fest an, ist aber selbstverständlich hier nicht so stark, als über dem Körperteile der Wirbel, weil ja die Knorpel selbst noch aus elastischem Gewebe bestehen. — An der dorsalen Seite der Wirbelkörper liegt im Canalis vertebralis das Ligamentum longitudinale posticum; es geht vom Clivus der Schädelkapsel, wo es noch mit der Dura mater zusammenhängt, ab und endet im Canalis sacralis. Zwischen den einzelnen Wirbeln, also über den Zwischenwirbelknorpeln verbreitert es sich etwas, bleibt schmal an der hinteren Fläche der Wirbelkörper. — Innerhalb der Halsregion findet sich ein kräftiges Band, welches als Nackenband (Ligamentum nuchae) bezeichnet wird. Dasselbe stellt einen dünnen, sehnigen Streifen dar, inseriert sich, wie früher erwähnt, an der Protuberantia externa des Hinterhauptsbeines und verläuft dann über die Processus spinosi der 7 Halswirbel hin. An dasselbe setzt sich die Nackenfascie (Fascia nuchae), die spätere Erwähnung findet, an. (Besonders stark ist das Ligamentum nuchae bei vierfüssigen Säugetieren.) Ein weiteres gemeinsames Band ist das Spitzenband (Ligamentum apicum processuum spinosorum). Es beginnt am Processus spinosus des 7. Halswirbels und geht dann von hier aus nach dem Ende des folgenden Processus spinosus u. s. w. über die gesamte Wirbelsäule herunter bis zur Beckenregion. Um seine Anheftung zu verstärken, tragen die Processus spinosi an ihren Spitzen überknorpelte Flächen.

β. Verbindung zwischen einzelnen Regionen.

Da, wie erwähnt, der Kopf auf dem Atlas Nickbewegungen macht, und da weiterhin der Atlas um den Epistropheus Drehbewegungen ausführt, so ist es selbstverständlich, dass hier ganz besondere Bänder ausgebildet sind, welche die beiden Halswirbel zusammen befestigen. Andere Bänder werden die übrigen Halswirbel zusammen halten, wieder andere die Brustwirbel und die Rippen. Weiterhin sind dann kräftige Bandapparate notwendig, um die einzelnen Beckenteile zusammenzufügen und dementsprechend können wir auch die verschiedenen Regionen der Wirbelsäule verschieden betrachten.

Innerhalb der ersten Regionen der Wirbelsäule bis herunter zum Becken finden sich die Ligamenta capsularia s. articularia. Sie stellen in der Halsregion schwache Bänder dar, werden in folgenden Regionen aber stärker und straffer; in der Rücken- und Lendenregion sind sie dem Processus obliqui angeheftet. — Weiterhin sind die Ligamenta intercruralia innerhalb der Wirbelsäule zu bemerken; sie sind gelblich und liegen zwischen den Bögen je zwei aufeinanderfolgender Wirbel, sodass sie vom unteren Rand des oberen Wirbels zum oberen Rand des unteren Wirbels verlaufen. Sie sind stark bei den Rückenwirbeln und Lendenwirbeln, dazu dehnbar und elastisch; ihre Thätigkeit wird noch unterstützt durch die Ligamenta interspinalia, welche zwischen den Processus spinosi als platte, dünne Bänder ausgebreitet sind und ebenfalls den Processus entsprechend, stark und breit in der Lenden- und Brustregion, doch schmal in der Halsregion sind.

Endlich kommen dazu die Ligamenta intertransversaria, welche als dünne Bänder in der Halsregion, als breitere in der Brustregion und als relativ starke in der Lendenregion zwischen den Querfortsätzen verlaufen. Sie sind schräg gestellt und zwar von innen oben nach unten und aussen in der Lendenregion, umgekehrt verlaufen sie in der Halsregion.

1. Die Verbindung zwischen dem Hinterhaupt und den ersten Halswirbeln. Eine Anzahl starker Bänder stützt die Gelenkverbindungen zwischen Hinterhaupt, Atlas und Epistropheus. Es wird diese Verbindung insgesamt auch wohl schlechtweg als Kopfgelenk bezeichnet. Zunächst ruhen bekanntlich die Condylen des Hinterhauptes auf Gelenkpfannen des Atlas. Um ihre Bewegungen einzuschränken, finden sich weiter schlaffe Ligamenta capsularia. Der Raum zwischen Bögen und Atlas und dem Foramen magnum wird durch die Ligamenta obturatoria atlantis ausgefüllt. Es sind mehrere Bänder, welche nebeneinander liegen, zunächst das Ligamentum obturatorium anterius, das von der Pars basilaris des Hinterhauptsbeines zum Tuberculum anterius atlantis heruntersteigt und dann mit dem Ligamentum longitudinale anterius verbunden ist. Das Ligamentum obturatorium posterius geht vom hinteren Umfange des Foramen magnum ab zum Atlasbogen. — Die Verbindung zwischen Atlas und Epistropheus wird durch die früher beschriebenen Gelenkflächen gebildet, welche ebenfalls durch schlaffe Kapselbänder in ihren Bewegungen eingeschränkt werden. Zwischen Arcus anterius und dem Körper des Epistropheus spannt sich weiterhin das Ligamentum longitudinale anterius aus. Zwischen dem Arcus posterius des Atlas und dem Bogen des Epistropheus liegt das Ligamentum intercrurale. Kompliziert ist die Anheftung des Atlas und des Zahnes des Epistropheus (vergl. Tafel VII, Figg. 2 und 3). Es wurde schon erwähnt, dass im Innern, hinter dem Zahn des Epistropheus, zwischen den Massae laterales des Atlas das Ligamentum transversum ausgespannt ist. Von ihm geht ein Band herunter nach dem Körper des Epistropheus und eins herauf zum Innenrande des Foramen magnum. Diese Bänder bilden mit dem Ligamentum transversum zusammen das Ligamentum cruciatum. Das obere Gewebsbündel ist dünner und länger als das untere. Weiterhin geht vom Processus odontoides ein schmales Band von der Spitze des Zahnfortsatzes an den unteren Rand des Hinterhauptsloches hinauf und ebenso gehen von der breiten Seite des Zahnes zwei Bänder nach den Seitenteilen des Foramen magnum; das erstere Band ist das Ligamentum suspensorium dentis epistrophei, die zweiten 8 mm breiten Bänder sind die Ligamenta lateralia superiora s. alaria.

Als Apparatus ligamentosus vertebrarum colli wird ein plattes, langes, starkes Band bezeichnet, welches von der Mitte des Clivus zum dritten Halswirbel heruntersteigt (vergl. Tafel XX-XXI, Fig. 2). Über ihm liegt das Ligamentum longitudinale posterior. Hinter dem Epistropheus verbindet es sich zum Teil mit dem unteren Schenkel des Ligamentum cruciatum; seine Anheftung an den Körper des dritten Halswirbels geschieht durch mehrere Zipfel; in seiner Mitte ist es schmäler als an seiner Abgangsstelle.

2. Verbindung zwischen Kreuz- und Steissbein. Zwischen dem letzten Wirbel des Kreuzbeines und dem ersten Steissbeinwirbel, sowie zwischen den zwei oder drei folgenden Steissbeinwirbeln liegen kleine Faserknorpelscheiben. Dieselben sind weich, nachgiebig, weil sie ja verhältnismässig wenig Druck auszuhalten haben. Dadurch wird das Steissbein gegen das Kreuzbein ziemlich beweglich. Die Verbindung wird als Synchondrosis sacro-coccygea bezeichnet. Ausserdem treten noch eine Reihe von Bändern auf, welche Kreuz- und Steissbein miteinander verbinden: so das Ligamentum sacro-coccygeum anterius. Dasselbe ist dreieckig, oft setzt es sich aus zwei Streifen zusammen. Es zieht sich von der vorderen Fläche des Kreuzbeines zum ersten Caudalwirbel herab. Die Ligamenta sacrococcygea lateralia (Tafel XX-XXI, Fig. 14) verbinden den Processus transversus spuruis des ersten Caudalwirbels mit dem Seitenrand des Kreuzbeines, seitwärts legen sie sich der Incisura sacro-coccygea an. Als Ligamentum sacrococcygeum medium findet sich ein Band, welches vom hinteren Rande des Kreuzbeines auf den zweiten und dritten Steissbeinwirbelkörper übertritt. Weiterhin liegt hier das Ligamentum sacrococcygeum posticum, welches als starkes, vierkantiges Band jederseits von den Cornua sacralia zu denen des Steissbeines übertritt, an die hintere Fläche des ersten Schwanzwirbels herantritt und den Hiatus canalis sacralis verschliesst. Häufig trennt es sich in der Mitte, wie in Fig. III, Tafel XXII, so dass dann zwei Bänder entstehen. Ebenso lässt es an den Seiten kleine Öffnungen frei. Über die Vorderfläche der letzten Caudalwirbel verläuft ein kleines Ligamentum caudale.

γ. Die Verbindung der Rippen.

Wie schon erwähnt, legen sich die Rippen je mit zwei Punkten den Wirbelkörpern und ihren Querfortsätzen an und ebenso treten sie vorne durch besondere Knorpelmassen mit dem Brustbein zusammen. Dementsprechend lassen sich auch verschiedene Verbindungen unterscheiden: einmal die mit den Wirbelkörpern, dann die mit den Querfortsätzen, und drittens jene mit dem Brustbein.

1. Gelenke zwischen Wirbelkörper und Rippenkopf (Articulationes costovertebrales). Diese Verbindungen stellen Amphiarthrosen dar, wobei die früher geschilderten Gelenkpfannen zwischen je zwei Wirbelkörpern oder bei den beiden letzten Wirbeln jederseits auf einem Wirbelkörpern liegen, während die Köpfchen der Rippen die Gelenkköpfe repräsentieren; ausserdem beteiligen sich natürlich noch an jenen Stellen, wo die Gelenke auf zwei Wirbel verteilt sind, die zwischenliegenden Ligamenta intervertebralia an der Bildung der Gelenkflächen. Im Umkreis dieser Gelenkverbindung findet sich eine dünne Kapsel. Weiterhin sind noch andere Bänder vorhanden. An der vorderen Fläche findet sich je ein strahlenförmig vom Rippenkopf auf den Wirbelkörper ausgebreitetes Band (Ligamentum capituli costae radiatum),

dasselbe lässt einen mittleren und einen oberen und unteren Abschnitt erkennen. Auch tritt noch von der zweiten bis zehnten Rippe ein flaches Band (Ligamentum capituli costae interarticulare zwischen den Synovialkapseln hindurch zum Zwischenwirbelknorpel. (Tafel XX—XXI, Figg. 1, 2.)

2. Verbindung der Rippenhöcker mit den Processus transversi. Diese Verbindungen stellen sich ebenfalls als Amphiarthrosen dar. Der Rippenhals liegt direkt vor dem Processus transversus. Über dem Tuberculum findet sich eine überknorpelte Gelenkfläche, welche auf die früher beschriebene Gelenkfläche des Querfortsatzes passt. Um das Gelenk herum bildet sich dann eine Synovialkapsel aus, und ausserdem wird dieselbe noch verstärkt durch das Ligamentum costotransversarium breve posterius; es läuft von der Spitze des Processus transversus zur hinteren Fläche des Rippenhalses, füllt also zum grössten Teile wenigstens den Raum zwischen Rippen und Querfortsatz aus. Weiterhin werden noch Bänder entwickelt, welche vom Rippenhals absteigen. Das erste derselben (Ligamentum costotransversarium longum anterius s. Ligamentum colli costae internum) geht vom oberen Rande des Rippenhalses herauf zum unteren Rande des nächstfolgenden Processus transversus. Es fehlt nur der zwölften Rippe. Daneben findet sich das Ligamentum costotransversarium longum posterius s. Ligamentum colli costae externum, welches von der hinteren Fläche des Rippenhalses zum nächst höher liegenden Fortsatze aufsteigt; es fehlt der ersten und zwölften Rippe. Ausserdem finden sich an den Rippen noch Sehnen und Bänder, welche seitlich zwischen je zweien ausgespannt sind, die teilweise mit der Muskulatur in innigerer Beziehung stehen. Zu denselben gehören die zwischen einigen Rippen, meist von der fünften bis zur zwölften und abwärts dorsal auftretenden Bandmassen, welche als Ligamenta intercostalia posteriora bezeichnet werden; es sind aber diese Intercostalverbindungen ebenso wie die weiter unten zu besprechenden an der Vorderseite des Brustkorbes sehr wechselnder Natur und durchaus nicht von der Konstanz, um sie in bestimmter Weise beschreiben zu können.

3. Die Verbindung der Rippen mit dem Brustbeine. (Articulationes sternocostales. (Tafel XXII, Fig. 1 und 2.) Auch hier muss natürlich eine bewegliche Verbindung geschaffen werden, weil gerade der Brustkorb bei der Inspiration in seinem vorderen und seitlichen Teile eine beträchtliche Hebung erfährt. Es sind daher die Rippen mit Knorpeln an das Brustbein angeheftet und diese Knorpel dazu noch gelenkig eingefügt. Von der ersten Rippe setzt sich ein Knorpel ununterbrochen zum Brustbein fort, er ist mit diesen durch Synchondrose verbunden. Bei den folgenden 6 Rippenknorpeln finden sich aber Gelenkhöhlen zwischen den Knorpelenden und den früher erwähnten Incisurae costales des Brustbeines. Die Knorpel werden teils durch eine Kapsel mit dem Brustbein verbunden, teils findet sich eine ganze Anzahl von Bändern, die eine Anheftung besorgen — zunächst auf der Vorderseite die Ligamenta radiata cartilaginum costarum. Ebenso wie dorsal radienförmig angeordnete Bandmassen die Rippenköpfe an die Wirbelkörper befestigen, treten hier radienförmige Bandmassen von dem Knorpel auf das Sternum über. Die Ligamente der beiden Seiten sind aber untereinander verwebt und ausserdem mit dem Periost des Sternums eng verwachsen. Auf der Rückseite finden sich ebenfalls Bandmassen vor, die gleicherweise radienförmig von dem Knorpel zum Sternum überstrahlen. Es werden die vorderen Bandmassen wohl als Membrana sterni propria anterior dieser nach innen gelegenen Membrana sterni propria posterior gegenüber-

gesetzt. — Dazu kommen noch zwischen der zweiten bis neunten Rippe glänzende, helle Fasermassen, die Ligamenta coruscantia, welche ebenfalls mit Intercostalmuskeln zum Teil zusammenhängen. Ausserdem treten vom Schwertfortsatz noch die Ligamenta processus xyphoidei anteriora et posteriora nach dem sechsten und siebenten Rippenknorpel über. Als Ligamenta intercostalia externa liegen zwischen den oberen acht bis neun Intercostalräumen noch Faserzüge, welche mit dem Musculus intercostalis externus in Beziehung zu bringen sind; sie entsprechen den früher erwähnten Ligamenten, welche sich in der Nähe der Wirbelsäule ausbreiten. Dort, wo sich die unteren Rippenknorpel (5—9) berühren, finden sich häufig Synovialkapseln, oder auch gemeinsame Überzüge von Perichondrium. Der zehnte Rippenknorpel tritt nur noch mit sehnigen Streifen an den neunten heran. — Die Ruhelage für die Rippen, welche ja für die Bewegung des gesamten Brustkorbes wichtig ist, wird von verschiedenen Autoren verschieden angegeben. Da wir ohne Mühe länger in der Exspirationsstellung als in der Inspirationsstellung verharren können, so lässt sich wohl annehmen, dass die Lagerung der Rippen bei tiefster Exspiration den Ruhestand repräsentiert. Dass die Muskeln die Rippen aus dieser Stellung heben müssen und dass dementsprechend eine Bewegung eines jeden Rippenrandes nach oben und etwas schräg nach aussen stattfindet, ist sicher. Wie die speziellen Bewegungen in den Gelenken sind, darüber kann hier nicht weiter referiert werden, weil sich diese Verhältnisse ziemlich komplizieren. Bei der Inspiration hebt sich gleichzeitig der Schwertfortsatz des Brustbeines nach vorn.

3. Die Verbindung der Extremitätengürtel mit der Wirbelsäule.

Nur der untere Extremitätengürtel ist entsprechend seiner Funktion durch zahlreiche starke und feste Ligamente der Wirbelsäule angelagert. Der obere Gürtel liegt dem Brustkorb locker auf; er ist nur an einer einzigen Stelle fester verbunden und zwar vorn durch die Clavicula mit dem Manubrium sterni; im übrigen wird die Clavicula sowohl wie die Scapula nicht durch Ligamente an dem Brustkorbe fixiert, sondern durch Muskulatur festgehalten, wie später auseinanderzusetzen ist. Die Verhältnisse ergeben sich am besten durch eine direkte Schilderung der Gürtelverbindung selbst.

α. Verbindungen am Schultergürtel.

1. Brustbein-Schlüsselbein-Gelenk (Articulatio sternoclavicularis) (Tafel XXII, Figg. 1, 2.) Wir haben hier ein Doppelgelenk; dasselbe stellt den Rest eines komplizierten Gelenkes bei niederen Wirbeltieren dar. Zwischen der Gelenkfläche der Extremitas sternalis claviculae und der jederseitigen Incisura clavicularis sterni liegt eine Bandscheibe, resp. ein Zwischenknorpel: die Fibrocartilago interarticularis. Um das gesamte Doppelgelenk herum zieht sich zunächst eine Synovialkapsel und darüber eine sehr starke Faserkapsel, welche als Ligamentum sternoclaviculare im eigentlichen Sinne zu bezeichnen ist. Zwischen den beiden Clavicularenden zieht sich über den oberen Rand des Sternums das Ligamentum

interclaviculare hin. Es ist sowohl mit dem Sternum befestigt als auch mit dem Schlüsselbein. Seine Gestalt erscheint platt rundlich von verschiedener Stärke. An der Hinterfläche des Sternums ragt es oftmals nach unten weiter mit einigen Faserzügen herab. Schliesslich wird das Ende jeder Clavicula mit der ersten Rippe durch das Ligamentum rhomboideum befestigt; es spannt sich zwischen der Tuberositas claviculae und dem ersten Rippenknorpel aus, besteht aus starken, schräg verlaufenden Fasern. — Das Acromialende des Schlüsselbeines (Tafel XIV, Fig. 1 und 2) wird durch mannigfache Bänder mit der Scapula verbunden. Vom Processus coracoideus zieht sich zum unteren Rande der Clavicula ein doppeltes Ligament, welches aus einer dorsal gelegenen Partie (Ligamentum trapezoides) und einer ventral resp. lateral gelegenen (Ligamentum conoides) besteht; insgesamt werden diese Ligamente auch als Ligamentum coracoclaviculare bezeichnet. Das Acromialende legt sich mit einer beinahe ebenen Gelenkfläche dem Acromion auf. Hin und wieder wird es von dieser ebenfalls durch einen Zwischenknorpel getrennt; befestigt wird dasselbe lateral und oben durch das Ligamentum claviculo-acromiale, und im Innern durch die Kapsel (Ligamentum capsulare externum). Während das Schlüsselbein mit einem doppelten Sattelgelenk an das Sternum befestigt ist und hier also eine ziemlich freie Beweglichkeit besitzt, ist das Schlüsselbein-Schulterblattgelenk nur, wie gesagt, ein ebenes, wodurch eine Gleitung der beiden Gelenkflächen aufeinander nach mehreren Richtungen hin stattfinden kann. Zwischen den Fortsätzen des Schulterblattes spannen sich dann noch einige Ligamente aus, die hier Erwähnung finden müssen: zunächst das Ligamentum coraco-acromiale; es geht vom Rabenbeinfortsatz quer zum Acromion über und heftet sich zum Teil noch an die Gelenkkapsel an, überbrückt also teilweise den Raum, welcher sich zwischen Rabenbeinfortsatz und Acromion findet. Weiterhin spannt sich ein plattes, dünnes Band (Ligamentum transversum scapulae superius) über der Incisura scapularis aus, während das Ligamentum transversum scapulae inferius zwischen dem oberen Rand der Cavitas glenoidalis und der Wurzel des Acromion ausgebreitet ist.

β. Die Anheftung des Gürtels der unteren Extremität an die Wirbelsäule.

Die Anheftung erfolgt von den letzten Lumbalwirbeln, vom Os sacrum und Os coccygis aus. Wie schon erwähnt, legt sich das jederseitige Hüftbein mit der Superficies auricularis der gleichnamigen Fläche des Kreuzbeines an. Diese Gelenkflächen sind glatt und gestatten ein ganz geringes Gleiten des gesamten Beckens auf dem Os sacrum und zwar zum Teil in der Richtung nach hinten und vorn, zum Teil in der Richtung schräg nach oben, resp. schräg nach unten und hinten. Vom Processus transversus des vierten Lendenwirbels gehen breite Bänder an den hinteren Rand der Crista ossis ilei; es ist dies das jederseitige Ligamentum iliolumbale superius, der Fasernverlauf desselben ist schräg, von der Wirbelsäule aus divergierend. Weiterhin wird vom Processus transversus des fünften Lendenwirbels aus jederseits das Ligamentum ileolumbale inferius zum hinteren Rande der Crista ossis ilei und zwar zum inneren und mittleren Labium derselben entsandt. Vom Seitenrande des Körpers des fünften Lumbalwirbels und vom Seitenrand des Kreuzbeines geht jederseits eine zusammenhängende Bandmasse ab: die Ligamenta sacro-iliaca

anteriora; sie stellen eine dünne Schicht kurzer, platter, fast horizontal verlaufender Ligamente dar. Vom unteren seitlichen Rande des Kreuzbeines entspringt jederseits das Ligamentum spinososacrum. Häufig zieht es sich herunter auf die drei bis vier ersten Steissbeinwirbel, es geht dann von hinten schräg nach aussen und unten zur Spina ischii. Auf der dorsalen Seite wird das Becken durch bedeutend kräftigere Bandmassen befestigt. Zunächst spannen sich die Ligamenta sacro-iliaca interossea von der hinteren Fläche des Kreuzbeines zur Tuberositas ossis ilei aus. Sie stellen sich als querverlaufende, kurze, aber feste Ligamente dar. Von der Spina ilei posterior superior aus zieht sich oberflächlich ein breites Band, das Ligamentum iliosacrum longum an den Processus transversus spurius des dritten und vierten Kreuzbeinwirbels herab. Unter diesem liegt ein zweites Band, das Ligamentum iliosacrum breve, welches einen ähnlichen Verlauf nimmt, nur tiefer liegt. Fasern des letzteren verweben sich mit dem Ligamentum tuberososacrum, welches als kräftiges Band von der Spina posterior inferior ossis ilei, vom Seitenrand des Kreuzbeines und der beiden ersten Steissbeinwirbel entspringt, dann schräg nach aussen, unten und vorn verläuft und sich an der hinteren Fläche des Tuber ischii breit ansetzt. Der Ansatz wird als Falx ligamentosa, oder als Ligamentum falciforme bezeichnet.

Vorn treten, wie erwähnt, die Hüftbeine in der Symphysis pubis zusammen. Jede Superficies symphiseos wird zunächst von einer ungefähr 2 mm dicken Knorpelplatte überzogen; dieselbe besteht, wie die Gelenkknorpel, aus hyaliner Substanz, dann schaltet sich zwischen die beiden Knochen eine 14 mm breite Bindegewebs- und Faserknorpelplatte ein, welche sich aus konzentrischen Ringen zusammensetzt. Die Ringe werden als Ligamentum annulare bezeichnet. Ausserdem wird die Verbindung der Symphyse noch durch zwei Bänder verstärkt, von denen das eine am oberen Rande liegt (Ligamentum arcuatum superius); es geht von einem Tuberculum pubis zum andern, glättet also oben die Schambeinfuge etwas aus. Am unteren Rand der Symphyse zieht sich das Ligamentum arcuatum inferius bogenförmig von einem Ramus adscendens zum andern. Diese Ligamenta sind mit den Faserknorpeln eng verwachsen.

b. Die Verbindungen der Extremitätenknochen.

(Tafel XIV, XIX, XX-XXI, XXII.)

1. Die Gelenke und Bänder zwischen den einzelnen Teilen der oberen Extremität.

An der oberen Extremität lassen sich eine grössere Anzahl von sehr verschiedenen Gelenken unterscheiden: erstens das Schultergelenk, zweitens das Ellenbogengelenk, drittens die Handgelenke, welch' letztere auch wieder in einzelne Unterabteilungen zerlegt werden können. — Da schon früher erwähnt wurde, dass die untere Extremität sehr beweglich ist, so versteht es sich wohl von selbst, dass der Gelenk- und Bandapparat derselben dementsprechend nicht einfach gebaut sein kann.

α. Das Schultergelenk (Articulatio humeri).

(Tafel XIV, Figg. 1, 2.)

Es ist die Anheftung des Kopfes des Humerus in die Cavitas glenoidalis scapulae. Da, wie schon früher erwähnt wurde, der Oberarm sehr frei beweglich ist, so ist es selbstverständlich, dass die Kapsel eine dementsprechende Konstruktion haben muss; beide Knochenteile werden von einem weiten und schlaffen Ligamentum capsulare humeri umhüllt. Dasselbe erstreckt sich vom Collum scapulae und dem Rande der Gelenkfläche über den Humeruskopf hinweg, bis an den unteren Teil des Collum humeri und an die Tubercula herab. Die Kapsel selbst besteht aus der inneren weiten Membrana synovialis, welche den oberen Halsteil des Humerus und die Sehne des Musculus biceps mit umfasst; um die letztere herum bildet sie (innerhalb des Sulcus intertubercularis) eine verschiedenartige Aussackung (Bursa synov. intertubercularis); eine zweite (Bursa subcapsularis) geht von der vorderen Kapselwand zur vorderen Scapulafläche. Es lassen sich an der oberen, hinteren Fläche der Kapsel einige Bandmassen trennen, so dass ein mediales, ein breites unteres, und ein schwaches Ligamentum coracohumerale unterscheidbar ist; diese Bänder entspringen an der Wurzel des Rabenbeinfortsatzes, der Cavitas glenoidalis und dem Ligamentum coraco-acromiale. Die Gelenkkapsel kann absolut nicht dazu dienen, die Knochen irgendwie zu stützen, sondern die Anheftung des Humerus in der Gelenkfläche erfolgt eines Teiles durch den Luftdruck und anderen Teils durch die verschiedenen Muskeln, welche mit ihren Sehnen in der mannigfachsten Weise in der Umgegend des Gelenkes angeheftet sind. Ausserdem ist aber die Gelenkhöhle an der Scapula noch dadurch erweitert, dass in ihrem Umkreis ein fibröses Band (Ligamentum s. Labium glenoideum) wulstartig den Rand umgiebt. Weil die Verbindung eine lockere ist, so erklärt sich auch die leichte Ausrenkbarkeit des Schultergelenkes.

β. Das Ellbogengelenk (Articulatio cubiti).

(Tafel XIV Figg. 3 und 4.)

Hier findet die Verbindung der beiden Vorderamknochen mit dem distalen Teile des Humerus statt. Im grossen und ganzen ist das Ellenbogengelenk eine Art Schraubengelenk, denn sobald sich der Unterarm gegen den Oberarm einschlägt, findet gleichzeitig eine geringe Drehung der Unterarmknochen statt. Es wurde erwähnt, dass die Bewegung im Ellenbogengelenk eine sehr komplizierte ist, denn einmal läuft die Ulna auf der Trochlea, hier ist eine Bewegung in einer Ebene mit ganz geringer Drehung möglich, dann aber liegt der obere Teil des Radius auf der Rotula und gleichzeitig mit einer ringförmigen Gelenkfläche dem Rande der Ulna an, dadurch ist es erreicht, dass der Radius einmal mit der Ulna einschlagende Bewegungen gegen den Oberarm ausführt, dann aber dreht sich der Radius selbst etwas um seine Längsachse und gleitet proximal um ein Geringes nach vorn und unten, während sich das distale Ende um die Ulna herumdreht.

Wenn der Oberarmknochen fixiert ist, so führt der Unteram die Rollbewegung aus, wobei die Handwurzel in den bei weitem meisten Fällen um vielleicht 120° gedreht werden kann. Bei dieser Umdrehung beteiligen sich, wie sofort zu konsta-

tieren ist, sowohl Ulna als Radius. Die Ulna beschreibt nur einen geringen Kreisbogen, während die Exkursion des Radius eine bedeutend weitere ist. Die Bewegung des Unterarms gegen den oberen wird als Beugung, Flexion, die entgegengesetzte als Streckung, Extension bezeichnet. Die Drehung des Unterarmes nach dem Körper heisst Pronation (der Handrücken kehrt sich nach vorn), die entgegengesetzte Drehung des Unterarmes nach dem Körper heisst Supination (die Handfläche kommt nach vorne); hierbei wird die hängende Stellung des Armes angenommen.

Die Bewegungen selbst werden durch Kapselbänder und Seitenbänder eingeschränkt. Das eigentliche Kapselband (Ligamentum capsulare cubiti) ist weit, es entspringt vom Processus cubitalis und der Fossa posterior; an der Vorderseite ist es stark, hinten und seitwärts schwächer; die Synovialkapsel ist mit derjenigen verbunden, welche sich zwischen Ulna und Radius befindet, von ihr setzen sich viele Plicae synoviales (eine grössere Plica liegt zwischen Olecranon und Capitulum radii) und Zotten in das Gelenk fort. Das Kapselband befestigt sich am Halse des Radius, geht um das Köpfchen herum, tritt an die Ulna vorn am Processus coronoides heran und geht über das Olecranon hinüber. Die Entfernung zwischen Olecranon und Humerus ist nur durch ein kurzes Band ausgefüllt. — Es mag hier bemerkt werden, dass das Olecranon nicht als hemmendes Moment bei der Bewegung anzusehen ist. Selbstverständlich wird das Kapselband vorn angespannt, sowie der Unterarm nach hinten gestreckt ist; es wird hinten angespannt, sowie vorn eine Bewegung stattfindet. Die Verstärkungsbänder finden sich an beiden Seiten, zunächst ulnar gelegen das Ligamentum laterale externum, es entspringt vom Condylus externus des Humerus und geht an ein Ligament heran, welches von der Incis. semilun. min. ulnae abgeht und den Radiuskopf ringförmig umgiebt (Ligamentum annulare); es ist der Kapsel ebenso, wie das ebenbesprochene Ligament zum Teil mit eingefügt, geht auf den oberen Teil der Ulna über, verbindet sich hier mit dem Ligamentum laterale externum. Radialwärts liegt zwischen Köpfchen und Condylus internus das Ligamentum brachio-ulnare s. internum ausgespannt; es ist besonders an der hinteren Seite des Ellenbogengelenks ausgebreitet und heftet sich hier zum Teil an das Ligamentum annulare radii, zum Teil an die Tuberositas ulnae.

Die Verbindung zwischen den beiden Unterarmknochen ist eine ziemlich innige, was sich ebenfalls aus der Eigenartigkeit der Bewegung ergiebt. Ausser dem schon erwähnten Ligamentum annulare, welches den Kopf des Radius zum grössten Teil umgiebt und ihn an die Ulna befestigt, findet sich noch zwischen der Tuberositas radii und der Tuberositas ulnae das Ligamentum cubiti teres; es stellt ein dünnes, fast rundes Band dar; sein Verlauf ist schräg, von der Ulna zum Radius heruntersteigend. Ausserdem wird der Radius mit der Ulna noch durch das Ligamentum interosseum cubiti verbunden; es füllt beinahe den gesamten Raum aus, welcher zwischen den beiden Unterarmknochen besteht, lässt nur einige Öffnungen zwischen sich. Es entspringt von der Crista ulnae und geht zu derjenigen des Radius, reicht von der Tuberositas radii herab bis zum unteren Rande der beiderseitigen Röhrenknochen; dieses Band ist selbstverständlich ein Hemmungsband. Distal umfasst die Incis. semilun. radii das Capitulum ulnae nach vorne zu; das Gelenk (Articulatio cubitoradialis inferior) wird durch ein weites, schlaffes Kapselband geschlossen

γ. Die Verbindungen zwischen Extremitätenstiel und Extremitätenendstück und die Gelenke und Bänder des Endstückes.

Da die Bewegungen der Finger mit den Bewegungen der Mittelhand- und Handwurzelknochen in enger Beziehung stehen, so ist es wohl logisch richtig, dass die Gelenkbildung, die Bänder u. s. w. auch im Zusammenhange betrachtet werden, sowie es andrerseits korrekt erscheint, dass die Verbindungen zwischen Ulna-Radius und Carpus hier voranzustellen ist, denn bei fixiertem Unterarm kann sich das Extremitätenendstück selbständig in der mannigfachsten Weise bewegen. Zunächst findet, wie schon erwähnt, eine Doppelbewegung der Handwurzel gegen Ulna und Radius hin statt. Einmal ist eine Bewegung in der Richtung von oben (Streckung, Dorsalflexion) nach unten (Volarflexion) möglich und dann gleichzeitig eine radial-ulnare Bewegung (Radialflexion und Ulnarflexion), welche in den verschiedenen Stellungen der erstgenannten Bewegungen ausgeführt werden kann, wenn auch nicht überall mit gleicher Energie. Diese eigentümlichen Bewegungen finden ihre Erklärungen durch die eigenartige Ausbildung des ersten und zweiten Handgelenks. Denn wohl niemals bewegt sich eine Reihe der Carpalknochen allein, sondern stets nehmen bei einer Bewegung beide Reihen teil, so dass die Gesamtbewegungen zusammengesetzte sind und darum nicht leicht definiert werden können.

Die erste Reihe der Handwurzelknochen stellt gegen die Vorderarmknochen zu eine der Länge und der Quere nach konvex gestaltete Gelenkfläche dar. Diese Gelenkfläche legt sich einer Pfanne an, welche von der Cavitas glenoidalis radii und dem schon früher erwähnten Meniscus interarticularis carpi gebildet wird. Die Fläche gestattet vermöge ihrer Ausbildung eine stärkere Flexion nach der Ulnarseite, als nach der radialen. Im allgemeinen scheint es, dass das erste Handgelenk eine Art Schraubengelenk repräsentiert, dass also gleichzeitig bei Bewegung der Hand nach oben oder unten eine geringe Drehung stattfindet.

Das zweite Handgelenk ist insofern eigentümlich konstruiert, als in ihm ein Klammerapparat auftritt, welcher vom Os naviculare einerseits und vom Os capitatum, multangulum minus und multangulum majus andrerseits gebildet wird. Der erste Knochen springt zapfenförmig zwischen die drei letztgenannten Knochen vor. Dadurch ist es selbstverständlich, dass seitliche Ausbiegungen nur in sehr unvollständigem Maasse stattfinden können, so gut wie gar nicht nach der Daumenrichtung, etwas mehr nach der Richtung des kleinen Fingers hin. Die Ossa hamatum und capitatum stellen einen proximal gelegenen Gelenkkopf dar, das Os multangulum majus und multangulum minus repräsentiert eine Gelenkpfanne, welche schräg von unten nach oben und aussen aufsteigt und die distale Gelenkfläche des Os naviculare aufnimmt. Hieraus ist ersichtlich, dass das Gelenk hauptsächlich Bewegungen begünstigt, welche als Flexion nach der volaren resp. dorsalen Seite hin bezeichnet werden können. Da durch die eigentümliche Stellung des Daumens nur ein Teil des Druckes in der Richtung vom Daumen gegen den kleinen Finger stattfindet, während beispielsweise beim Schlag die Kleinfingerseite vorangestellt wird und die Richtung des Hauptdruckes dann gegen den Daumen zu verläuft, so erscheint es erklärlich, dass die radial gelegene Seite des Handgelenkes am meisten gegen die Wirkung des Schlages geschützt sein muss. Es geschieht dies einmal durch den nach aussen vorspringenden Processus styloideus radii und dann durch den weit vor-

springenden Kopf des Os capitatum, der sich in das Os naviculare einlegt. Auch die Metacarpalien sind dem Carpus diesen Druckrichtungen entsprechend angelagert. Das Os metacarpi pollicis liegt radial und distalwärts gekehrt dem Multangulum majus an. Es muss diese Lagerung haben, weil die Daumenknochen gegen die übrigen Finger einschlagbar sein sollen. Das Os metacarpi II sieht mit einer proximal und radialwärts gekehrten Gelenkfläche gegen die Ossa multangula, springt dann mit einem Vorsprung zwischen Os multangulum minus und Os capitatum vor. Eine Druckwirkung, welche von der Ulnarseite kommt, presst das Os metacarpi II gegen die Ossa multangula; ebenso zeigen eine solche Lagerung die Ossa metacarpi IV und V; das Os metacarpi IV besitzt eine radial und proximal gelegene Gelenkfläche, welche gegen das Os capitatum grenzt. Ebenso gelagert ist die proximal nach oben gerichtete Gelenkfläche des Os metacarpi V. Druckrichtungen, welche also von der Ulnarseite auf die Mittelhand treffen, drängen die Knochen gegen den Carpus in der Richtung nach dem Processus styloideus zu auch wieder nach jener Stelle, wo sich swischen den beiden Carpalreihen die Verankerung vorfindet.

Was nun die Bänder anlangt, welche die Handwurzel- und Mittelhandknochen umfassen, so ist davon zu bemerken, dass sie nicht in verschiedene Partieen getrennt werden können, wie es wohl vielfach geschieht, sondern, dass sie zwei zusammenhängende Massen darstellen, welche nur an verschiedenen Knochen einen verschiedenen Grad der Anheftung aufweisen. Eine Bandmasse liegt dorsalwärts, eine volar. Zunächst werden aber die Knochen durch Synovialkapseln miteinander verbunden. Es findet sich eine solche Kapsel zwischen Ulna, Radius und den drei grossen Handwurzelknochen der ersten Reihe. Eine zweite Synovialkapsel findet sich zwischen den Reihen der beiden Handwurzelknochen und endlich finden sich Kapseln zwischen den letzten Handwurzelknochen und den Mittelhandknochen. Dort, wo sich die Phalangen den Mittelhandknochen aufsetzen und dort, wo zwei Fingerglieder aufeinanderstossen, finden sich weiterhin weite, schlaffe Synovialkapseln. Zusammengeheftet werden noch die einzelnen Knochen durch eine grosse Anzahl von Bändern, von denen zunächst jene der Handwurzelknochen berücksichtigt werden müssen. Der dem Radius aufgelagerte Meniscus interarticularis carpi wird durch das schwache Ligamentum subcruentum mit der Spitze des Processus styloideus ulnae verbunden; weiterhin ist diese Zwischenscheibe noch an den Radius angeheftet und verbindet so die beiden Unterarmknochen miteinander. Von den letzteren geht vom Umfange der Cavitas glenoidea radii, vom Meniscus, sowie vom Processus styloideus ulnae ein Kapselband (Ligamentum capsulare articulationis carpi) ab; an ihm lassen sich eine Anzahl von verschiedenen Theilen unterscheiden, die bei einzelnen Individuen — aber nicht gleichmässig — ausgebildet sind. So wird auf der dorsalen Fläche ein schräg gestelltes Band, das Ligamentum carpi rhomboideum (Fibrosum dorsale) unterschieden, welches vom Dorsalrande der Gelenkflächen des Radius zum Os triquetrum und lunatum geht, ausserdem zum Teil an seinem ulnaren Rande mit dem Meniscus interarticularis verwachsen ist. Auch findet sich zwischen dem Processus styloideus radii und dem Os scaphoideum das Ligamentum laterale radiale. Weiterhin zwischen Processus styloideus ulnae und Os triquetrum das Ligamentum laterale ulnare. Endlich gehen noch Faserzüge vom Processus styloideus radii zu den Metacarpalien; sie werden als Ligamentum carpi dorsale commune superficiale und profundum bezeichnet. — Auf der Volarfläche finden sich ebenfalls eine Anzahl von Bändern ausgespannt: zunächst das Ligamentum carpi obli-

quum, welches vom volaren Rande des Processus styloideus radii und der Gelenkfläche zu den Ossa scaphoideum, lunatum et triquetrum geht; es wird durch das Ligamentum carpi volare rectum unterstützt, welches von dem medialen Rande der Gelenkfläche des Radius und zum Teil von dem Meniscus interarticularis zu den Ossa carpi lunatum et triquetrum herabzieht. Auch volarwärts lässt sich ein Ligamentum laterale radiale und ein Ligamentum laterale ulnare den oben erwähnten entsprechend unterscheiden, ausserdem die Ligamenta ossium carpi propria volaria, welche sich zwischen den Handwurzelknochen ausspannen und die Ligamenta ossium carpi et metacarpi volaria, welche von dem distalen Handwurzelknochen zu den Bases der Mittelhandknochen herantreten. Die Bases der Metacarpalien werden dorsalwärts durch die Ligamenta ossium carpi et metacarpi dorsalia mit der letzten Reihe der Handwurzelknochen verbunden. Die Ligamente gehen ungefähr zwischen je zwei Metacarpalien von den entsprechenden Handwurzelknochen ab, verbreitern sich dann dort, wo die Metacarpalknochen zusammenstossen an die Ränder der Basisteile. Sie werden unterstützt durch die Ligamenta baseos metacarpi dorsalia und baseos metacarpi volaria. Dieselben spannen sich zwischen den Basisteilen des zweiten bis fünften Fingers aus; weniger entwickelt sind sie zwischen Daumen und Zeigefinger. Es sind vier Dorsalia entwickelt zwischen zweiten bis fünften, drei Volaria zwischen zweiten bis vierten, indem hier das zwischen Daumen und Zeigefinger fehlt. Ausserdem geht vom Os pisiforme ein starkes Band zu den Bases ossa metacarpi III bis V; dasselbe wird teils mit den Ligamenta ossium carpi volaria zusammengefasst, ist aber doch häufig selbständig. Ein Teil, die Portio recta ligamenti pisometacarpei läuft zum Tuberositas ossis metacarpi V, während die Portio reflexa ligamenti pisometacarpei an die Bases ossium metacarpi IV und III herantritt. — Die Capitula der Metacarpalknochen und die ersten Phalangenglieder werden durch mehrere Bänder fixiert. Ausser den schon erwähnten Synovialkapseln sind zwei starke Ligamenta collateralia radiale et ulnare entwickelt. Dieselben liegen seitlich, gehen vom Capitulum zur Basis des folgenden Gliedes und finden sich bei den Fingergliedern als Ligamenta lateralia digitorum externa et interna jederseits wieder. Dazu kommt dann noch ein starkes queres Band, welches zwischen den Köpfen der Mittelhandknochen und den Basisteilen der ersten Phalangen der zweiten und fünften Finger volarwärts ausgespannt ist und als Ligamentum transversum volaria s. trochlearia s. capitulorum ossium metacarpi bezeichnet wird. Das Ligamentum verhindert das Auseinanderbiegen der Mittelhandknochen an ihrem distalen Ende und bewirkt ausserdem zum Teil bei Spreitzung der Finger eine Wölbung des Handrückens gegen die Handfläche zu.

---

2. Die Zahl der Gelenke und Bänder zwischen den einzelnen Teilen der unteren Extremität.

(Tafel XX-XXI, XXII.)

a. Das Hüftgelenk (Articulatio coxae).

(Tafel XX, XXI, Fig. 1).

Der Kopf des Oberschenkels wird jederseits dem Hüftbein dnrch eine freie Arthrodie eingefügt. Da der Druck von unten nach oben stattfindet und infolgedessen

das Hüftbein dachförmig auf dem Kopf des Oberschenkelknochens liegt, so ist es erklärlich, dass die Bewegung nach oben nicht eine so ausgiebige sein kann, wie beim Schultergelenk. Da das Hüftgelenk ausserdem eine bedeutend grössere Arbeit zu leisten hat und bedeutend stärkeren Druck aushalten muss, so ist die Befestigung des Oberschenkelkopfes in der Gelenkpfanne eine sehr feste. Der Kopf liegt mit seiner überknorpelten Oberfläche der Superficies lunata der Gelenkpfanne an und wird noch durch verschiedene Hilfsmechanismen in der Gelenkpfanne selbst weiter befestigt. Zunächst findet sich im Umkreis der Gelenkpfanne ein elastischer Wall: das Labrum glenoideum, welches dem Supercilium aufsitzt und durch seinen Bau erstens die Gelenkpfanne vergrössert, zweitens aber eine ausgiebigere Beweglichkeit des Oberschenkelkopfes ermöglicht und drittens den Gelenkkopf über seinen grössten Umfang hinaus umfasst. Von ihm erstreckt sich das Ligamentum transversum acetabuli in der Incisura acetabuli hin, es tritt zum Rande des Foramen obturatorium heran. Ausserdem findet sich nun ein starkes Ligamentum capsulare, welches ebenfalls aus Synovialkapsel und Faserkapsel besteht. Die erstere geht vom Supercilium und Labrum glenoideum bis zur Linea intertrochanterica auterior und dorsal bis zur Mitte des Halses; letztere Teile umhüllt sie, ausserdem, indem sie sich umbiegt, das später zu erwähnende Ligamentum teres. Die Kapsel ist sehr stark und fest, besonders ist ein Faserzug, das Ligamentum iliofemorale das kräftigste Ligament am ganzen Körper; es entspringt vom oberen Teil des Supercilium acetabuli, ist hier bis 11 mm dick, geht dann schräg von vorn und aussen an den Kopf und den Hals heran; seine Faserbündel teilen sich dann, lateral- und medianwärts verlaufend, und heften sich an der gesamten Linea intertrochanterica anterior an. Es ist an einigen Stellen drei bis vier cm breit und im Durchschnitt 5 mm dick. Vom Körperteil des Schambeines, dem Tuberculum iliopectineum, entspringt das Ligamentum pubofemorale, welches sich schräg an der dorsalen Seite abwärts und lateralwärts an den Trochanter minor inserirt. Ausserdem wird noch das Ligamentum ischiofemorale unterschieden, welches vom Körper des Sitzbeines am medialen Pfannenrande entspringt und ungefähr 2 cm breit und 3 mm dick ist. Es verläuft horizontal seitwärts bis zur Fossa trochanterica des Trochanter major. Endlich liegt um den Femurhals herum ein fibröser Ring, die Zona orbicularis; sie ist stark an der unteren Seite des Gelenkes und verbindet sich mit Fasern der oben genannten drei Ligamente, indem hier Durchkreuzungen und Verschmelzungen stattfinden, tritt ausserdem an das Os ilium heran und steht mit der Spina anterior inferior in Zusammenhang. Die Ligamente sind an verschiedenen Stellen schwach, es finden sich drei dünnere Zonen, an welchen Sehnen der Muskulatur ausgespannt sind; nach vorn liegt eine zwischen dem Ligamentum iliofemorale und pubofemorale für den Musculus ileopsoas; dann eine zwischen Ligamentum pubofemorale und ischiofemorale für die Sehne des Musculus obturator externus und die dritte dorsalwärts zwischen Ligamentum ischiofemorale und dem hinteren Rande des Ligamentum iliofemorale für die Mm. obturator internus und gluteus minimus. Ferner tritt im Innern des Gelenks noch ein Band auf, welches als Ligamentum teres femoralis bezeichnet wird; es ist ungefähr dreiseitig, pyramidenförmig, fast drei cm lang; entspringt innerhalb der Incisura in dem unteren Teil der Fossa acetabuli, steigt in dieser Fossa in die Höhe und heftet sich, indem es den medialen Rand des Kopfes umzieht, in der Fovea capitis femoris an. Die Synovialkapsel umhüllt dasselbe vollständig, der freie Raum innerhalb der Fossa acetabuli wird durch Fettgewebe ausgefüllt.

Die Bewegungen, welche der Oberschenkelknochen im Hüftgelenk ausführen kann, sind bereits Gegenstand zahlreicher Untersuchungen gewesen. Die Gelenkpfanne besitzt einen etwas grösseren Durchmesser als der Gelenkkopf. Infolgedessen findet nur immer eine Berührung mit einem kleinen Abschnitt der Pfanne statt. Da jedoch die Gelenkknorpel sehr elastisch sind, so ist anzunehmen, dass bei dem beträchtlichen Druck, der im Hüftgelenk herrscht, eine Veränderung der Oberfläche des Kopfes stattfinden kann. Der Kopf selbst ist nicht als Kugelsegment anzusehen, sondern als Stück eines Rotationsellipsoides. — Vor allen Dingen kann derselbe Bewegungen nach vorne machen, so dass der Oberschenkel gegen die Brust gezogen wird, während das Ligamentum iliofemorale eine Streckung nach hinten verhindert. Vollständig aufgehoben ist eine solche Streckung nicht, sondern bei vollkommen aufrechter straffer Stellung lässt sich auch bei fixiertem Oberschenkel das Becken noch etwas nach hinten drehen, wodurch also angedeutet wird, dass eine Streckung nach der dorsalen Richtung erfolgen kann. Es kann der gesamte Oberschenkel rotieren und zwar in den beiden seitlichen Richtungen ungefähr um 110°, von vorn nach hinten um ca. 160°. Die Spitze des Fusses beschreibt bei der Rotation im extremsten Fall beinah eine Ellipse. Die Bewegungen sind dadurch kompliziert, dass der Oberschenkelkopf mit einem schräg gerichteten Halse in die Pfanne eingelenkt ist. Im übrigen ist zu bemerken, dass die Muskulatur, welche an den Oberschenkel herantritt, die Bewegungen modifiziert, indem dieselben bedeutend weniger ausgiebig sind, sobald der Körper gestreckt ist, als dann, wenn der Oberkörper ruht und die Muskeln im Zustand der Erschlaffung sind oder gar, wie bei der Leiche, durch weitere Hilfsmittel ersetzt werden müssen.

β. Das Kniegelenk (Articulatio genu).
(Tafel XX-XXI; Figg. 3, 4, 5.)

Dasselbe stellt ein Schraubengelenk dar, welches zwischen Oberschenkel und Tibia besteht, wohingegen sich die Fibula an der Gelenkbildung selbst nicht beteiligt. Überdies sind noch die Tibia und Fibula befähigt, sich in Beugelage um die Längsachse drehen zu können, wie später noch auseinanderzusetzen ist. Kompliziert wird das Gelenk dadurch, dass sich innerhalb der Kapsel noch eine Verknöcherung, die Kniescheibe (Patella) vorfindet. Die Verbindung zwischen den beiden Hauptknochen ist selbstverständlich eine sehr innige und im allgemeinen eine derjenigen des Oberschenkelkopfes in seiner Gelenkpfanne gerade entgegengesetzte. Denn während der Oberschenkel ventrale Bewegungen ausführen kann, ist die Tibia vollkommen unbefähigt, sich ventral zu bewegen, hingegen besitzt sie in ausgesprochenstem Masse eine Bewegung nach der dorsalen Seite. — Die Gelenkflächen sind nicht kongruent, sondern es schalten sich zwischen dieselben zwei Gelenkknorpel ein, welche als Fibrocartilagines falciformes s. lunatae s. semilunares bekannt sind. Dieselben stellen zwei sichelförmig gebogene Knorpelstücke dar, die konvexen Seiten liegen lateral und medial, die beiden Schenkel nach innen gekehrt. Der äussere Rand ist hoch, der innere, konkave Rand dünn, zugeschärft; der periphere Rand ist in seinem Umkreis fast durchweg mit der Kapsel verwachsen. Auch gehen von den Enden jedes Knorpels noch Faserzüge ab, durch welche diese Gebilde an der Eminentia intercondyloidea der Tibia befestigt sind; endlich werden beide Knorpelscheiben noch an der vorderen Seite durch ein querverlaufendes Band (Ligamentum

transversum) miteinander verbunden, sie können sich aber etwas innerhalb des Gelenkes beim verschiedenen Gleiten der Condylen bewegen. Darauf beruht ihre eigentümliche Funktion.

An Bändern finden sich noch zwischen den Gelenken die sog. Kreuzbänder (Ligamenta cruciata genu); es sind dies sehr starke Ligamente, welche die beiden Knochen fest zusammenhalten. Ihren Namen haben sie daher, dass sie sich zwischen den Gelenken kreuzen; sie stellen eine Xförmige Figur dar, welche aber nicht genau in der Medianebene liegt, sondern von aussen seitwärts nach hinten medianwärts gebogen erscheint. Das eine dieser Bänder (Ligamentum cruciatum anterius) entspringt vor der Eminentia intercondyloidea zwischen den vorderen Enden der Fibrocartilagines, mit denen es durch einige Fasern zusammenhängt; es geht schräg nach oben lateralwärts und bis zur medialen Fläche des Condylus des Femur. Das zweite Band (Ligamentum cruciatum posterius) entspringt hinter der Eminentia condyloidea, empfängt hier auch Fasern von den Fibrocartilagines, besonders steht es durch einen Faserzug mit dem lateralen Zwischengelenkknorpel in Verbindung; es geht schräg nach oben, vorn und medianwärts, heftet sich dann mit breitem Rand an die laterale Fläche des Condylus lateralis femoris an. Die eigentliche Kapsel besteht aus einem weiten Synovialsack und der fibrösen Schicht der Gelenkkapsel. Die Gesamtkapsel entspringt vom unteren Teil des Oberschenkels, geht dann an die oberen und Seitenteile der Patella heran, weiterhin wie erwähnt an die Seitenteile der Fibrocartilagines und heftet sich schliesslich zumeist an den oberen Umfang des oberen Stückes der Tibia an. Innerhalb der Synovialkapsel liegen noch einige Ausstülpungen, welche als Bursae synoviales bezeichnet werden; dieselben erstrecken sich neben den Ligamenta cruciata nach hinten. — Neben der Kniescheibe bildet die Synovialkapsel zwei Falten, die sich halbmondförmig als Plicae aliformes medialis et lateralis bis zu dem vorderen Ende der Fibrocartilagines falciformes an das Ligamentum cruciatum anterius herabsenken. Endlich liegt noch eine grössere Falte (Ligamentum mucosum genu) gegen die Fossa intercondyloidea hin. Es sind dies die stärksten Synovialfalten des menschlichen Skeletts, sie enthalten im Innern viel Fettgewebe. Bei den Bewegungen des Skeletts werden sie durch die Fibrocartilagines vor dem Einquetschen zwischen die Gelenkteile bewahrt. — Innerhalb der Faserkapsel liegt dorsal ein platter, starker Faserzug, welcher als Ligamentum popliteum posterius bezeichnet wird; er geht vom Condylus lateralis schräg medianwärts nach dem Condylus externus tibiae hin, ohne aber deutlich sichtbar zu enden. Weiterhin findet sich das Ligamentum popliteum inferius, welches von der Mitte der hinteren Gelenkkapselfläche schräg nach aussen und unten verläuft, dann umbiegt und mit dem Ligamentum laterale externum verwachsen ist. — Die wichtigsten Funktionen haben die seitlichen Bänder des Kniegelenks: die Ligamenta collateralia genu, welche von den rauhen, hinteren Partien der äusseren Condylenflächen entspringen und dann senkrecht nach unten verlaufen. Es werden vier derselben unterschieden: erstens das Ligamentum laterale internum, welches vom Condylus internus femoris entspringt, dann als plattes, längliches Band nach dem Condylus medialis tibiae verläuft und sich unterhalb desselben am medialen Rande der Tibia anheftet; zweitens das Ligamentum collaterale mediale breve, es entspringt am Condylus medialis femoris hinter dem eben erwähnten, tritt dann zu der Fibrocartilago über und geht von hier aus ebenfalls an die mediale Seite des Condylus medialis tibiae. Lateral liegt das dritte (Ligamentum laterale externum

s. collaterale laterale longum), welches vom Condylus externus femoris herabsteigt und als länglich rundliches Band zur hinteren Fläche des Condylus externus tibiae übergeht. Hinter ihm verläuft ein gleichgerichtetes, mit der Gelenkkapsel verbundenes Ligamentum laterale externum breve s. collaterale laterale breve. — Die Kniescheibe wird durch das Kniescheibenband (Ligamentum patellae proprium) mit der Tibia verbunden. Dasselbe ist sehr stark, 5 cm lang, beinahe 3 cm breit und 7 mm dick; es geht vom unteren Rand, dem Apex patella und von der Vorderfläche der Patella herab zur Tuberositas tibiae. Ausserdem werden noch Faserzüge als Ligamenta patellae interna et externa beschrieben, welche vom seitlichen Innenrand der Patella herabziehen und zu den Ligamenta lateralia interna und externa schräg heruntersteigen; sie sind mit der Kapsel verwebt.

Als Hemmungsbänder funktionieren bei der Streckung, wie schon oben erwähnt wurde, das an der hinteren Seite der Gelenkkapsel ausgespannte Ligamentum popliteum und ausserdem die Ligamenta collateralia. Bei der Streckung wird ausserdem eine Rotation des Unterschenkels gegen den Oberschenkel durch die seitlichen Bänder verhindert. Bei der Beugung scheinen hauptsächlich die Ligamenta cruciata die einzelnen Knochenteile in den richtigen Bahnen zu halten. Die Patella hat wohl vornehmlich die Funktion, dem Musculus quadriceps femoris die möglichst günstigste Ansatzstelle zu bieten; sie funktioniert ähnlich wie die Sesambeine an Hand und Fuss.

Die Verbindung der Tibia und Fibula. Die Fibula ist ein Stützknochen, welcher an seinem oberen Ende durch straffe Bänder dem Seitenteil der Tibia angeheftet wird, der unten, neben der Tibia in das rechte Fussgelenk eintritt und bei der Flexion des Fusses, aber auch bei der Rotation desselben eine beträchtliche Rolle spielt. Da wir beim Gehen nicht beide Seiten des Fusses gleichzeitig anstrengen, sondern nur meist die laterale Seite zunächst aufsetzen und dann mit dem medialen Ballen abstossen, so ist es erklärlich, warum noch eine Stütze an der Seite des Fusses auftritt, welche gleichzeitig geringe Eigenbewegungen gestattet. Die freien Räume, welche sich zwischen Tibia und Fibula finden, werden durch das Ligamentum interosseum cruris verbunden, welches vom lateralen Winkel der Tibia zum medialen Winkel der Fibula und an die mediale Fläche der letzteren herangeht. Die meisten dieser Bänder gehen von der Tibia schräg zur Fibula, nur im oberen Teil ist ihr Verlauf umgekehrt und deswegen wird dieser Abschnitt des Bandes als Ligamentum peroneotibiale getrennt. Die beiden Gelenkverbindungen, welche zwischen Tibia und Fibula auftreten, verhalten sich sehr ungleich: Die obere (Articulatio tibiofibularis superior) stellt sich als Amphiarthrose dar; die Gelenkflächen sind beiderseits beinahe eben. Als Kapselband funktioniert ein einfaches, vorn starkes, hinten schwächeres Ligamentum capituli fibulae. Die Articulatio tibiofibularis inferior stellt kein eigentliches Gelenk dar, sondern wird durch Syndesmose bewirkt, indem das untere Ende der Fibula in die Incisura fibularis tibiae eingelagert erscheint und hier durch Bandmassen befestigt wird. Es sind die beiden starken Bänder Ligamenta malleoli lateralis anticum et posticum, welche ihre Befestigung bewerkstelligen, sie gehen von dem vorderen und hinteren Rande der Incisur zur vorderen resp. hinteren Fläche des Malleolus lateralis. Das hintere Band erstreckt sich etwas an den hinteren Rand der Cavitas inferior tibiae. Als Übergang zum Ligamentum interosseum lässt sich das Ligamentum malleoli lateralis superius auffassen, welches am unteren Ende des Zwischenraums zwischen den beiden Unterschenkelknochen gelegen ist. Ausserdem zieht sich aber noch eine Synovialtasche

eine Strecke weit zwischen beide Knochen hinauf, so dass scheinbar ein freies Gelenk vorgebildet zu sein scheint. Das untere Gelenk gestattet ein geringes Voneinanderweichen der beiden Unterschenkelknochen. Gleichzeitig schiebt sich das Capitulum fibulae etwas medianwärts.

γ. Die Verbindung zwischen Unterschenkel und Tarsus sowie die Gelenke des Fusses. (Tafel XIX.)

1. Das erste Fussgelenk (Articulatio pedis prima) stellt die Verbindung zwischen den Unterschenkelknochen und den Fusswurzelknochen dar; es ist ein Schraubengelenk. Wie schon bei den Knochen erwähnt wurde, ist es die obere hintere Ecke des Talus, welche die Gelenkfläche trägt, die sich in die Cavitas inferior tibiae einfügt. Medial wird das Gelenk durch den Malleolus medialis tibiae, lateral durch den Malleolus laterales fibulae begrenzt. Die beiden Malleoli stellen zwei Sperrhaken dar, welche ein seitliches Ausweichen des Talus im Gelenk verhindern. In diesem Gelenk findet einmal die Hebung und Senkung des Fusses statt und dann, nur in ganz geringem Grade, eine Drehung, so dass die Fussspitze einmal nach aussen und dann nach innen gekehrt ist; es gleiten dann die seitlichen Gelenkflächen und die Innenflächen der Knorpel um ein Geringes übereinander hin. Die Hauptdrehung wird im zweiten Fussgelenk bewirkt und gleichzeitig auch die Drehung um die Längsachse des gesamten Fusses. — Es sind, um diese Gelenke zu befestigen, beträchtliche starke Bandmassen entwickelt: zunächst findet sich eine relativ straffe Synovialkapsel, welche Tibia, Fibula und Talus umgiebt, die an der vordern Seite durch ein von der Tibia zum Halsteil des Talus verlaufendes Band verstärkt wird. Als seitliches Band findet sich medial das Ligamentum laterale internum s. deltoideus s. collaterale mediale; es ist ungleichseitig, oben schmal, unten sich verbreiternd, dabei durchschnittlich 5 mm dick. Es geht vom medialen Rande des Malleolus internus zur medialen Seitenfläche des Talus herab und entsendet weiterhin Fasern an den Processus medialis calcanei. Diese Fasern werden wohl als Ligamentum calcaneotibiale bezeichnet. Vom Vorderrande des Malleolus internus geht das Ligamentum tibionaviculare nach vorn und zur dorsalen Fläche des Os naviculare. An der Aussenseite des Fusses verläuft vom Malleolus lateralis zum Talus herunter das Ligamentum calcaneofibulare anterius. Von der Fovea lateralis zieht zum Tuberculum lateralis des Talus das Ligamentum talofibulare posterius. Zwischen diesen Bändern entspringt das Ligamentum calcaneofibulare, welches von der Spitze des Malleolus lateralis an die hintere seitliche Fläche des Calcaneus geht; es ist 4 mm dick, doppelt so breit.

2. Die Verbindung der Fusswurzelknochen (Articulationes ossium tarsi). Wie schon erwähnt wurde, sind die sieben Fusswurzelknochen in der mannigfachsten Weise durch Gelenkflächen einander angelagert, und dementsprechend finden sich auch eine grosse Anzahl von Bändern, welche teils zwischen den einzelnen Knochen auftreten, teils die Aussenseite derselben miteinander verbinden. Die Gelenke werden je nach den einzelnen Knochen verschieden benannt. Mit Synovialkapseln sind ausgestattet die Articulationes talocalcanea, talo-calcaneo-navicularis, tarsocalcanea und tarsonavicularis. Die Articulatio tarsocalcanea wird durch doppelte Gelenkflächen vermittelt; am grössten ist die laterale, klein die mediale, sie repräsentiert ein Sattelgelenk. Zwischen Talus und Calcaneus liegen vier Ligamenta

talocalcanea, ein mediales zwischen Tuberculum mediale tali und Proc. medialis calcanei, ein laterales zwischen Collum tali und der oberen hinteren Fläche des Calcaneus, ein hinteres (posterior) zwischen Tuberculum laterale tali und der dorsalen Fläche des Calcaneus, endlich ein Zwischenknochenband (interosseum), welches im Sinus tarsi gelegen ist und sich aus zahlreichen Bändern zusammensetzt. Es dient besonders dazu, die Knochen aufeinander zu fixieren, ohne dass eine Drehung der Knochen umeinander vollkommen ausgeschlossen wird. — Vom Talus zum Os naviculare zieht sich das breite kräftige Ligamentum talonaviculare dorsale. Zwischen Calcaneus und Os naviculare sind dann wieder vier Bänder ausgespannt, dorsalwärts das Ligamentum calcaneonaviculare dorsale, zweitens das kurze, aber straffe Ligamentum calcaneonaviculare laterale; es entspringt unter dem Ligamentum dorsale zwischen den drei Gelenkflächen des Calcaneus und geht zum lateralen Ende der konkaven Gelenkflächen des Os naviculare; kurz cylindrisch oder platt ist das Ligamentum calcaneonaviculare plantare, welches auf der Plantarseite die beiden Knochen verbindet; medial von ihm liegt das starke Ligamentum calcaneonaviculare mediale, welches sich mit dem Ligamentum collaterale mediale verbindet. An dieses Band ist zum Teil die Fibrocartilago navicularis angeheftet; sie repräsentiert eine Faserknorpelscheibe, welche 15 mm breit und 5 mm dick ist. Die Innenfläche liegt dem Caput tali an und bildet mit diesem eine Gelenkverbindung, während über die Aussenfläche hin die Sehne des Musculus tibialis posticus gleitet. Das Os tarsale IV wird mit dem Calcaneus durch drei Ligament verbunden, ein dorsales, ein laterales und ein plantares Ligamentum tarsocalcaneum s. Ligamentum calcaneocuboideum plantare, das plantare geht vom vorderen Höcker der plantaren Calcaneusfläche zur Tuberositas ossis tarsalis IV. Weiterhin zieht sich die oberflächliche Schicht des Bandes bis zu den Metatarsalknochen III und IV, während die tiefere Schicht kürzer ist, nur zwischen beiden Knochen ausgespannt bleibt. Es ist ein kräftiges Ligament, 17 mm breit, 4—5 mm dick; seine Funktionen beruhen auf einem Zusammenhalten des Fusses beim Sprung u. s. w.; daraus ergiebt sich, dass ihm die nötige Festigkeit zukommen muss. Ausserdem finden sich noch eine grössere Anzahl von Nebenligamenten, welche zwischen den Knochen der beiden Reihen ausgespannt sind. So finden sich drei Ligamenta tarsonavicularia quarta zwischen Os naviculare und Os tarsale IV; 6—7 Ligamente zwischen Os naviculare und Ossa tarsalia I—III; es sind dies die Ligamenta tarsonavicularia. Zwischen den Ossa tarsalia I—IV liegen eine grosse Anzahl Ligamente, welche teils dorsal, teils plantar und teils zwischen den einzelnen Knochen ausgespannt sind, dieselben aneinander heften und ihre Bewegungen einschränken; sie werden der Reihe nach von der medialen zur lateralen Seite als Ligamenta tarsalia transversa, dorsalia, plantaria: primum, secundum, tertium, sowie als Ligamenta interosseum primum, secundum, tertium bezeichnet, führen wohl auch die Bezeichnung Ligamenta inter cuneiformia dorsalia, Ligamenta intercuneiformia und Ligamenta interossea tarsalia.

Die Mittelfussknochen bilden mit den Fussknochen das Tarso-Metatarsal-Gelenk. Die Metatarsalknochen sind durch Amphiartrosen mit dem Tarsus verbunden. Das Os metatarsi I besitzt eine eigene Synovialkapsel. Weiterhin findet sich eine solche für die Ossa tarsalia II und III und die Metatarsalia II und III, eine für das Os tarsale IV und die Ossa metatarsi IV und V. Dorsal finden sich zahlreiche, meist 6—8 Ligamenta tarsometatarsea dorsalia, auch wohl als Ligamenta ossa

tarsi et metatarsi dorsalia bezeichnet. Plantarwärts liegen die Ligamenta tarsometatarsea plantaria. Ausserdem findet sich plantarwärts noch das Ligamentum tarsometatarseum plantare laterale, welches vom Os tarsale III zur Tuberositas ossis metatarsi V übertritt. Als Ligamentum tarsometatarseum plantare mediale wird ein Band zwischen Os tarsale I und der Basis ossis metatarsi III bezeichnet. Die Bases des II bis V Os metatarsi werden durch kurze, aber kräftige Bänder miteinander verbunden. Es bilden sich hier ausserdem Gelenkflächen, Amphiarthrosen, die hin und wieder durch eigene Synovialkapseln verbunden sein können. Dazu kommen die Ligamenta baseos metatarsi dorsalia (4) und plantaria (3), (es fehlt das zwischen erstem und zweitem Mittelfussknochen) und interossea (4). Ebenso werden die Capitula durch vier kräftige Ligamenta capitulorum metatarsi plantaria zusammengehalten. Ganz wie bei der Hand gestatten diese Bänder eine Wölbung der Knochenreihen dorsalwärts, aber nicht plantarwärts. Dorsal finden sich zwischen den Capitula noch Bänder, die als Ligamenta capitulorum ossium metatarsi dorsalia bezeichnet werden. Ebenso sind Ligamenta interossea zu bemerken. Die Sesamknochen der grossen Zehe werden durch das Ligamentum intersesamoideum, welches eine Fortsetzung des zuerst genannten Ligamentes ist, verbunden.

Die Zehengelenke (Articulationes digitorum pedis) sind den Fingergelenken gleichgebaut, vermögen nur nicht so ausgiebige Bewegungen zu machen wie die Fingergelenke, besonders gilt dies für die der vier letzten Zehen, während die grosse Zehe relativ am beweglichsten bleibt, aber nicht gegenstellbar ist. Es finden sich Synovialkapseln an all' den Gelenken, welche durch die seitlichen Bänder Ligamenta digitorum lateralia interna et externa verstärkt werden. Ausserdem findet sich ein Ligamentum transversum plantaria an jedem Gelenk.

Der gesamte Fuss legt sich bei der Fortbewegung allerdings mit einer Fläche der Unterlage auf. Die Fläche besteht aber nicht allein aus den Fussknochen, sondern vielmehr zum grossen Teil aus den weicheren Geweben, welche die Knochen umhüllen. Bei der Bewegung sind es zwei hauptsächliche Knochenreihen, welche zur Propulsion geeignet erscheinen: Einmal der Astragalus, der Calcaneus, das Os naviculare, entocuneiforme, metatarsi hallucis und phalangis I u. II hallucis. Vor allen Dingen ist es der Calcaneus, welcher mit dem Tuber calcanei die Unterfläche berührt und dann sind es weiterhin das Capitulum des Os metatarsi hallucis und die Vorderphalangen der grossen Zehe, welche Stützpunkte bei der Bewegung abgeben. Wir können ohne grosse Mühe Bewegungen ausführen, die nur durch diese Knochenreihen wesentlich eingeleitet sind. Dabei findet bei gewöhnlichem Gehen noch eine Unterstützung des Fusses durch die Capitula der übrigen Ossa metacarpi statt und besonders ist es das Capitulum der kleinen Zehe, welches auch wieder als Stützpunkt funktioniert. Diesem entspricht auch das Verhalten der Knochen der zweiten Tarsalreihe, indem dieselben keilförmig sind. Nur das Os cuneiforme primum besitzt ungefähr oben und unten gleiche Flächen, während das Os cuneiforme secundum und tertium volar schmäler sind als dorsal, also das Bestreben haben, beim Druck von unten nach oben hin auszubiegen. Infolgedessen können die zweiten, dritten und vierten Zehenglieder bei der Bewegung nicht aufliegen; es sind auch die schlanksten und dünnsten Knochen, während das Os metatarsi hallucis den stärksten Knochen des Fusses oder der Fussenden repräsentiert. Das Gewölbe, welches einmal zwischen Capitulum ossis metatarsi hallucis und Tuber calcanei besteht, hat den Zweck, die Elastizität des gesamten

Fusses möglichst zu vervollkommnen. Ebenso ist auch die Wölbung aufzufassen, welche zwischen der tibialen und fibularen Seite des Fusses zu konstatieren ist. Beim auswärts gestellten Fuss wird die Bewegung am leichtesten; bei dieser Stellung federt der Fuss am meisten und deswegen ist auch diese Stellung diejenige, welche beim Tanz eingenommen wird; dass die grosse Zehe die Hauptstütze für den Körper abgiebt, demonstriert jede Ballettänzerin, welche teilweise nur die erstgenannte Knochenreihe zur Bewegung benutzt und das Gesamtgewicht des Körpers beim Tanz auf den Endphalangen der grossen Zehen ruhen lässt; es wäre nicht möglich solche Stellungen und Bewegungen auf dem Capitulum des Os metatarsi II auszuführen; dieses kann nicht, wie angenommen wird, als Stützpunkt des Körpers dienen.

Druck von Hesse & Becker in Leipzig.

x Fd 9 57

B. Das Muskel-System.

Die nun zu besprechenden Teile des menschlichen Körpers gehören wie das Skelett den animalen Organen zu; sie hängen mit der Masse der festen Skelettteile und Bänder auf das Innigste zusammen. Durch das Muskelsystem wird die Ausbildung der im vorigen Abschnitt betrachteten Apparate bedingt und deshalb wäre es eigentlich das richtigste, die Gesamtmuskulatur an den Anfang anatomischer Betrachtungen zu stellen und die Skelettteile als Schaltstücke zwischen die einzelnen Muskelmassen einzureihen. Die Tierreihe zeigt uns auf das Deutlichste, dass zunächst die einzelnen Muskeln durch Bindegewebe von verhältnismässig sehr elastischer und weicher Form getrennt werden. Dann treten zwischen dem Bindegewebe festere Gewebe, Knorpel und Knochen auf, oder es entstehen um die gesamten Muskelmassen herum festere Bildungen, sodass ein äusseres Skelett, wie bei den Insekten, Krebsen u. s. w., entwickelt ist. — Die Muskulatur ist also das Primäre.

In dem Muskelsystem finden sich eine Reihe von verschiedenen Bildungen vor, die weiterhin wieder auf das Innigste zusammenhängen: einmal die kontraktilen Elemente, welche in den einfachen Muskelfasern zu suchen sind. Die Muskelfasern werden durch zwischengelagertes Bindegewebe zusammengehüllt, zu Bündeln verbunden und dann wieder durch Bindegewebe voneinander getrennt. Weiterhin werden von dem Bindegewebe die Ansatzstellen geschaffen, auf welche eine Muskelfaser wirken kann. Diese Ansatzstellen sind die Sehnen, welche sich ihrerseits durch grosse Festigkeit und Elastizität auszeichnen und sich an die verschiedenen Skelettteile oder an ruhende Punkte, die durch Bindegewebe markiert werden, ansetzen. Die Gesamtmuskulatur lässt sich in einzelne Bündel zerlegen, die von einem festen Punkt zu einem andern festen Punkt hinziehen. Diese Bündel werden als Muskeln (Musculi) bezeichnet. Die festen Punkte, an welche sie sich ansetzen, an denen sie inserieren, können niemals demselben Skelettstück angehören, sondern müssen immer zwei verschiedenen Skelettstücken zukommen; in einem mittleren Punkt findet eine Bewegung dieser beiden Stücke gegeneinander statt.

Doch darüber später.

Im einfachsten Fall genügt in der Thierreihe eine einzige Muskelfaser, welche an zwei festen Punkten angeheftet ist und diese Punkte gegen einander bewegen kann. Je energischer die Arbeit sein muss, welche die Muskulatur zu leisten hat, umso mehr kontraktile Elemente vereinigen sich zusammen. Eine äusserst grosse Anzahl derselben findet sich selbstverständlich in der Muskulatur des Menschen. Es sind hier die einzelnen Fasern durch Bindegewebe zu Bündeln vereinigt. Die Muskelbündel werden in verschiedener Weise aneinandergelagert. Sowohl zwischen den einzelnen Fasern, als auch zwischen je grösseren Partien derselben findet sich Bindegewebe; es wird dies als Perimysium bezeichnet. Das innere Perimysium liegt

zwischen den einzelnen Bündeln in verschieden starken Strängen. Das äussere Perimysium umgiebt einen ganzen Muskel, es ist je nach der Stärke des Muskels von verschiedener Mächtigkeit. Diese Bindesubstanzen haben teils den Zweck, die Muskulatur zusammenzuhalten, teils aber auch den Zweck, ihre Elastizität zu erhöhen und andrerseits die Bewegung der einzelnen Fasern zu regeln. Zwischen grösseren Muskelpartien schalten sich dann die sog. Fascien ein. Dieselben dienen fast ausschliesslich dazu, die Bewegung der einzelnen Muskelpartien in bestimmter Weise zu leiten, sie sind, wie später noch auseinanderzusetzen ist, wechselnd gebaut, bei verschiedenen Individuen ganz verschieden entwickelt. Endlich muss es noch darauf ankommen, den Muskel zu befähigen, durch seine Kontraktion Bewegungen einzuleiten, und zu diesem Zweck werden die Fasern in eigener Weise befestigt, es entstehen die sog. Sehnen (Tendines), Stränge festen Bindegewebes von weisser, bläulich-weisser oder gelblich-weisser Färbung, von verschiedener Länge und verschiedener Stärke, zwischen deren Endfasern die letzten Muskelfasern eingelagert sind. Die Hülle einer jeden Muskelfaser (das Sarcolem) geht in Bindegewebe über, welches in die Sehne hineintritt; die letztere selbst verwächst aufs Innigste mit dem Periost des Knochens und tritt dann von hier aus mit Fasern in den Knochen selbst ein (Sharpey'sche Fasern). Ebenso wie die Muskelbündel durch Perimysium von einander getrennt werden, findet auch eine Trennung der sich an die Muskelbündel ansetzenden Sehnen durch Bindegewebe statt. Da aber hier weniger lebende Elemente vorhanden sind, so sind auch nur verhältnismässig wenige Blutgefässe entwickelt. Für gewöhnlich erscheinen die Sehnen dem Muskel breit angesetzt, sich dann verschmälernd, strangförmig oder bandartig. Sind sie flächenhaft ausgebreitet, dünn, so werden sie als Aponeurosen bezeichnet. Häufig kann das Sehnengewebe in Faserknorpel übergehen, in dem Knorpel können sich Verknöcherungspunkte finden (Kniescheibe, Sesambeine). Um die Sehnen in ihren Funktionen zu unterstützen, um die Reibung zu verhindern und den nötigen Feuchtigkeitsgrad zu erhalten, sind die Sehnenscheiden und Schleimbeutel entwickelt. Ausserdem werden die Bewegungen der Sehnen, welche über Knochen gleiten, dadurch zu ausgiebigeren gemacht, dass sich die Knochen selbst mit Knorpelgewebe überziehen, dadurch bildet sich an jenen Stellen, wo eine Sehne läuft, eine glatte Rinne, die sog. Sehnenrolle.

Die Fascien. Es sind Apparate, welche sowohl dem Physiologen als auch dem Morphologen beträchtliche Schwierigkeiten in den Weg legen, denn der Physiologe vermag nicht in allen Fällen ihre Funktionen zu erkennen, und der Morphologe kommt in Verlegenheit, wenn es sich darum handelt, die bei verschiedenen Individuen auftretenden Fascien unter einheitlichen Gesichtspunkten zu betrachten. Sie werden Hilfsapparate für die Muskulatur genannt. Sie schränken die Bewegungen der Muskeln bis zu einem gewissen Grade ein, verhindern das nach verschiedenen Seiten gleich starke Hervortreten des Muskels bei der Kontraktion, verhüten so, dass dadurch eventuell nebenliegende Muskelpartien oder Organe und Gefässe, Nerven u. s. w. gedrückt werden. Ueberdies verleihen sie der gesamten Muskulatur eine gewisse Stabilität, denn sowie eine Anzahl der Fascien abgehoben sind, lässt sich die Muskulatur in verhältnismässig leichter Weise verziehen. Es werden oberflächliche und tiefe Fascien unterschieden; die ersteren umgeben meist Muskelgruppen (vergleiche Oberschenkel), die letzteren umhüllen Partien einer solchen Gruppe; sie stehen aber zum grössten Teil untereinander in direktem Zusammenhang.

Es ist dem Gesagten zufolge leicht verständlich, dass ihre allgemeine Form plattenartig oder hautartig ist; sie verlieren diesen Charakter an jenen Stellen, wo mehrere Fascien zusammentreten, indem dann hier grössere Anhäufungen von Bindesubstanz auftreten, die von verschiedenen Kanälen, Lymphbahnen, Blutbahnen, Nerven u. s. w. durchzogen sind. Der teilweise auftretende Charakter der Selbständigkeit kommt den Fascien allgemein nicht zu. Es lassen sich dieselben nicht einfach, wie beispielsweise die Knochen des Skeletts, der Reihe nach zusammenstellen und voneinander trennen. — Zwischen lockerem Bindegewebe liegen in den Fascien elastische Fasern oder oft straffes Bindegewebe, sodass diese Apparate den Sehnen ähnlich werden können; eine solche Ausbildung ist besonders in der Nähe der Skelettstücke, an welche Fascien herantreten, bemerkbar, hier zeigt es sich, dass auch das Sehnengewebe in dasjenige der Fascien eintreten kann. Ausserdem besitzen die Fascien zum Teil eine eigene Muskulatur. Die Fascien zeigen uns so recht deutlich in ihren verschiedenen Uebergängen, dass eine Trennung der Bindesubstanzen in Organismus nicht vorgenommen werden kann, sondern dass alle Bindesubstanzen im Zusammenhang betrachtet werden müssen, weil sie von allen Orten in einander übergehen und weil sie ausserdem aus demselben ursprünglichen Gewebe hervorgegangen sind.

Die Sehnenscheiden (Vaginae tendinum) sind bindegewebige Hüllen im Umkreis der Sehnen. Sie erstrecken sich oft über einen grossen Teil der Sehnen, besonders an den längeren Sehnen jener Muskeln, welche sehr weite Bewegungen zu beschreiben haben. Sie sind nicht mit der Sehne verwachsen, sondern sind, wie die Gelenkkapseln, im Umkreis der Gelenke den Sehnen locker angelagert. Der Zwischenraum zwischen Sehne und Scheide ist mit Flüssigkeit gefüllt und dadurch wird erreicht, dass die Gleitbewegung eine vollkommene wird. Die Flüssigkeit scheint meist aus Lymphe zu bestehen.

Die Schleimbeutel (Bursae mucosae) finden sich dort, wo Muskeln resp. Sehnen über festere Skeletteile hingleiten. Es sind bindegewebige Säcke von 2 bis 22 mm Durchmesser; hin und wieder stehen sie mit den Gelenkkapseln in direkter Verbindung; genetisch sind sie diesen ähnlich, weil sie auch durch Trennung zweier Bindegewebslamellen entstehen. In dem Hohlraum findet sich eine spärliche oder eine grössere Quantität Synovia; im letzteren Falle besitzen sie natürlich einen hohen Grad der Nachgiebigkeit und Elastizität.

Die Nebengewebe.

Die Muskulatur kann auch selbst bei voller Ausbildung des Sehnen- und Skelettapparates nicht allein durch sich selbst wirken, sondern es treten innerhalb der Muskeln andere Gewebe und Apparate auf, welche ihre Thätigkeit regeln, veranlassen und unterstützen. Wie alle Organe, muss auch die Muskulatur eine grosse Menge von Blut haben, dasselbe strömt durch grosse Gefässe den einzelnen Muskelpartien zu, verteilt sich dann innerhalb der einzelnen Muskeln durch Kapillargefässe, welche einen der Länge nach gerichteten Verlauf haben. Daneben treten dann noch Lymphbahnen auf.

Viel inniger gestaltet sich das Verhältnis der Nervenelemente zur Muskulatur. Die Nerven sind die Apparate des Körpers, welche durch die Sinnesorgane von der Aussenwelt her Eindrücke empfangen, diese Eindrücke einem Zentralorgan, dem Ge-

hirn, übermitteln, welches eine Bewegung veranlasst, die den empfangenen Eindrücken zweckentsprechend ist. Dadurch, dass Nerven vom Gehirn zu der Muskulatur übertreten und jede einzelne Muskelfaser versorgen, werden immer verschiedene Muskelpartien gleichzeitig beeinflusst. Erst auf den Reiz, den der Nerv auf die Muskelfaser ausübt, erfolgt eine Kontraktion der letztern. Die Muskeln stehen teils unter dem Willen — die sämtliche Muskulatur des Bewegungsapparates — teils stehen sie aber auch nicht unter dem Willen, und dazu gehört die Muskulatur der sogenannten vegetativen Organe. Die unter dem Willen stehenden Elemente sind quergestreift, die nicht unter dem Willen stehenden glatt. Allerdings lassen sich diese Unterschiede nicht durchführen, denn Spuren von Querstreifung zeigen Herz- und Darmmuskelfasern Die Anatomie betrachtet in der Muskellehre nur die willkürlich zu bewegenden, während jene Muskulatur, die den übrigen Organen zukommt, hier unvollständige oder keine Erwähnung findet und erst gelegentlich der Besprechung der einzelnen Organe in Rücksicht gezogen wird. Hieraus ergeben sich auch Unzuträglichkeiten, die aber leider nicht umgangen werden können.

In der mannigfachsten Weise sind nun die einzelnen Muskeln angeordnet. Es ist leicht ersichtlich, dass ein Muskel, welcher z. B. von einem Extremitätenstück zum andern geht, anders ausgebildet sein muss, als die Muskeln, welche zwischen den Rippen oder zwischen den Teilen des visceralen Skeletts auftreten. Der Muskel kann mit verschieden breiten Stellen von einem Teile — sagen wir Skelettstück — entspringen, und dann ebenso wieder mit verschieden breiten Enden an einem andern Teile inserieren. Es sind eine Anzahl von Bezeichnungen eingeführt, welche zur bequemeren Darstellung zweckmässig erscheinen. Es werden, vielfach allerdings willkürlich, Punkte angenommen, von denen aus die Muskeln abgehen sollen und dementsprechend werden andere Punkte benannt, an welche ein Muskel herantreten soll. Im allgemeinen sind die dem Rumpf resp. der Wirbelsäule zunächst gelegenen Abschnitte die Stellen, welche als Abgangspunkte (Ursprung, Origo) zu betrachten sind. Von hier aus erstrecken sich auch die meisten Muskeln nach verschiedenen Seiten hin, das Ende wird dann als Anheftungspunkt (Ansatz, Ende, Insertio) aufgefasst. Weiterhin finden sich eine Anzahl von Muskeln, welche von oben nach unten verlaufen, wie dies ja bei dem aufrechten Gang des Menschen nur natürlich und leicht verständlich ist. Bei diesem werden die proximal gelegenen Enden als die Ursprungs-, die distal gelegenen als die Anheftungspunkte angesehen. Den Punkt, welcher sich einem Skelettstück anlagert, bezeichnet man als Kopf (Caput) des Muskels, den mittleren Teil, welcher die meisten Fasern enthält, als den Bauch (Venter) und das Ende als Schwanz (Cauda). Finden sich an der Muskulatur Sehnen, so heissen diese entsprechend Ursprungs- oder Ansatzsehnen. Geht ein Muskel von einem Skeletteil mit mehreren Bündeln ab, welche sich später zu einem Bauch vereinigen, so führt ein solcher Muskel die Bezeichnung mehrköpfiger, also Biceps, Triceps, Quadriceps. Weiterhin kann es vorkommen, dass mehrere Muskeln der Reihe nach hintereinander angelagert sind, es werden dann die einzelnen durch Zwischenfasern (Tendines intermedii) unterbrochen; dabei treten mehrere Bäuche zu Tage (z. B. Biventer). Die Zwischensehnen bilden, wenn sie schmal bleiben, die Inscriptiones tendineae.

Einfach sind die Muskeln, wenn vom Ansatz aus die Fasern in derselben Richtung zur Anheftungsstelle übertreten. Sehr bald differenzieren sich aber bei gesteigerter Arbeit die Fasern dadurch, dass sie nicht so nebeneinander einfach auftreten,

sondern dass sie versuchen, möglichst zahlreiche Anheftungspunkte zu erlangen. Dies gelingt durch Verbreiterung der Sehne. Die Muskeln, welche an zwei Sehnen verbreitert sind, heissen halbgefiederte Muskeln. Endlich schalten sich noch Sehnen im Innern ein, gegen die Sehnen hin verlaufen dann die Muskeln konvergierend, diese führen die Bezeichnung gefiederte Muskeln.

Die Anordnung des Muskelsystems.

Die einzelnen Muskeln sind in der mannigfachsten Weise angeordnet, ganz entsprechend den mannigfachen Funktionen, welche sie auszuüben haben. Vor allen Dingen lässt sich eine Rumpfmuskulatur und eine Extremitätenmuskulatur unterscheiden. Die Rumpfmuskulatur ist die ursprüngliche, denn es ist sicher, dass in der Tierreihe die Extremitäten erst sekundär mit dem Bedürfnis einer Bewegung auf dem Festlande resp. im Wasser oder in der Luft entstanden sind. Zur Bewegung im Wasser und zum Teil auch zur Bewegung auf dem Lande bedarf es keiner weit ausgebildeten Extremitäten, wenn der Körper langgestreckt ist und schlängelnde Bewegungen auszuführen vermag. Ueberall, wo solche schlängelnde Bewegungen eingeleitet werden, zeigt es sich, dass der Gesamtkörper in einzelne Segmente zerfällt, welche hintereinander angelagert sind. Die Muskulatur zieht von einem Segment zum andern (monomere Muskeln) meist der Länge nach, nur wenig schräg gestellt. In jedem Segment bieten sich ihr bindegewebige, knorpelige oder knöcherne Ansatzstellen. Kräftig ist die Muskulatur ausserdem am Rücken und im Umkreis der Wirbelsäule, wenig kräftig am Bauch, wo sie durch die Eingeweide verdrängt wird. — Sowie von dem Rumpf Extremitäten in irgend einer Weise abgehen, versteht es sich von selbst, dass die Muskelmassen an diese Extremitäten übertreten. Ein Muskel muss vom Rumpf an die Extremität abgehen, welcher diese zurückzieht, also die Propulsionsbewegungen einleitet, ein anderer Muskel muss dann von der Extremität nach der Richtung der Bewegung (nach vorn) gehen und die Extremität wieder in die Ausgangsstellung bringen. Die Verhältnisse werden um so komplizierter, je weiter sich die Extremität selbst differenziert, denn wenn, wie bei uns, eine Gliederung der Extremität auftritt, so muss natürlich auch ein ziemlich kompliziertes Muskelsystem vorhanden sein, welches die verschiedenmöglichen Bewegungen zu regeln vermag. S. 47 u. a. wurde über die komplizierten Bewegungen des Armes gesprochen und daraus schon lässt sichs verstehen, dass der Muskelapparat des Armes dementsprechend kompliziert sein muss. Dort wo einfache Bewegungen auftreten, wie beispielsweise bei den Kiefern, finden sich auch nur wenige Muskeln vor.

Da sich die Muskeln, welche bei niederen Wirbelthieren in Metameren angelagert sind, in dorsale und ventrale Partien trennen lassen, welche von dorsalen und ventralen Spinalnerven innerviert werden, so hat man diese Unterschiede auch bei der menschlichen Muskulatur einzuführen gesucht. Nun werden die Extremitätenmuskeln von unteren Spinalnerven versorgt und infolgedessen sind sie der ventralen Muskulatur zuzuzählen, ebenso wie die Muskeln im Gesicht, an den Kiefern, innerhalb der Orbita u. s. w. Es lässt sich aber nicht in leichter Weise streng zwischen den primären Muskeln des Stammes und den sekundären Muskeln der Extremitäten u. s. w. scheiden. — Ausserdem muss berücksichtigt werden, dass eine ganze Anzahl von Muskeln beim Menschen regressiv sind, während wiederum eine nicht geringe Anzahl progressiv ist, d. h. entsprechend dem eigentümlichen Bau des Menschen und der Eigenartigkeit der Funktionen seiner Extremitäten u. s. w. sind die Progressivmuskeln

zum Teil neu entstanden, zum Teil weiter entwickelt, während die Regressivmuskeln die Reste einer ausgebildeten Muskulatur niederer Säugetiere resp. Wirbeltierformen darstellen und allmählich ganz verschwinden. Zu den Progressivmuskeln sind zu zählen beispielsweise: der Beuger des Daumens, welcher sich von dem gemeinsamen tiefen Fingerbeuger abgesplittert hat, ausserdem der gemeinsamen Fingerbeuger und der Daumenbeuger des Fusses; weiterhin eine ganze Anzahl der sonstigen Extremitätenmuskeln, besonders sind es an der unteren Extremität die Musculi glutaei, welche eine mächtige Ausbildung erhalten haben, sodass der Muskel glutaeus maximus, der stärkste Muskel unseres Systems, in ähnlicher Entwickelung nirgends gefunden wird. Weiterhin ist ein grosser Teil der Gesichtsmuskulatur progressiv, besonders die mimischen Muskeln, welche vom Facialis versorgt werden. — Andere Muskulatur ist regressiv, wie beispielsweise die der Ohrmuscheln und die oberen Kopfmuskeln. Als regressive Muskeln sind ebenfalls eine Anzahl Extremitätenmuskeln aufzufassen, so der kurze Fingerstrecker des Fusses, dann der Extensor und Flexor carpi ulnaris, der Extensor digiti quinti proprius, der Musculus pyramidalis. Andere Muskeln sind vollkommen rudimentär geworden, wie der M. plantaris des Fusses, dann der M. extensor coccygis und abductor coccygis, wie überhaupt die gesamte Muskulatur des Schwanzabschnittes. Ausserdem wird rudimentär der Hautmuskel, welcher bei Säugetieren eine wesentliche Rolle spielt und von dem wir beim Menschen nur noch das Platysma als Rest vorfinden. Weiterhin ist der Rectus abdominis, der M. pyramidalis u. s. w. regressiv.

Einem jeden Anatomen ist es bekannt, dass wohl kaum ein anderer Apparat des Körpers soviel Anomalien zeigt, wie gerade der Muskelapparat. Die Variationen, welche die einzelnen Muskelpartien bei den verschiedenen Volksstämmen sowohl als auch bei den verschiedenen Individuen eines Volksstammes erfahren, lassen sich meist in bequemer Weise auf den Gebrauch und Nichtgebrauch der Muskulatur zurückführen. Dies gilt vor allen Dingen für die Muskeln der Extremitäten und dann auch für die Muskeln des Gesichts und Kopfes überhaupt. Aus diesem Umstand erklären sich aber auch die mannigfachen Widersprüche, welche scheinbar in verschiedenen Lehrbüchern der Anatomie betreffs Lagerung und Ausbreitung einzelner Muskeln auftreten. Wenn im Folgenden die Muskeln in bestimmter Weise zusammengefasst sind, so ist diese Art der Darstellung eine für das Studium des Körpers bequeme, aber — und deshalb sei es hier vorausgeschickt — nicht durchaus korrekte. Denn es zeigt sich an gar vielen Stellen, dass bei den meisten der zur Präparation kommenden Individuen Unterschiede aufgestellt werden können. Von einer Einteilung des Muskelsystems in Muskeln des Stammes und Muskeln der Extremitäten wurde deshalb abgesehen, weil durch eine solche die Halsmuskulatur in etwas sehr willkürlicher Weise zwischen die übrige Muskulatur eingeschaltet wird, und weil ausserdem für die Kopf- und Extremitätenmuskulatur noch durchaus nicht die Abstammung so klar gestellt ist, wie dies bei einer scharfen Einteilung wünschenswert erscheint. Zweckmässig wird es sein, die Muskeln nach den verschiedenen Regionen des Körpers einzuteilen, zunächst die Kopfmuskulatur, dann die Hals- und Rumpfmuskulatur und im Ansehluss daran die der Extremitäten zu besprechen.

Es finden sich überdies noch eine Anzahl von Muskelfasern kleinerer Muskeln in verschiedenen Apparaten vor, welche später im System nicht direkt untergebracht werden können, und die deswegen vorweg Erwähnung finden müssen; es sind die sog. Hautmuskulatur, Gelenkmuskeln und Fascienmuskeln.

1) Hautmuskeln. Da bei den meisten Säugetieren die Haut ein Schutzorgan für den Körper abgiebt und gleichzeitig empfindlich ist, liegt in ihr auch eine Vorrichtung, welche möglichst die schädlichen Einflüsse abzuwenden trachtet. Diese Vorrichtung besteht in einer ausgedehnten Muskulatur, durch welche der gesamte Hautapparat schnell bewegt werden kann, z. B. beim Igel zusammengerollt. Dieser oft mächtige Hautmuskel der Säugetiere, der Panniculus carnosus, ist bei den Menschen rudimentär geworden. Es finden sich in der Haut vereinzelte Muskelbündel, z. B. treten dieselbe an Haare heran und vermögen diese noch etwas aufzurichten. Im übrigen aber ist der letzte Rest dieses Hautmuskelschlauchs nur noch in der Platysma myoides zu suchen, welcher von der Haut der Brust am Vorderhals hinauf zum Gesicht steigt und mit wechselnden Fasern im Gesicht verläuft, sich hier mit andern Muskelgruppen zum Teil verbindet. Als Hautmuskeln werden weiterhin eine Anzahl von kleinen Muskelbündeln aufgefasst, welche an verschiedenen Stellen von Skeletteilen an die äussere Haut herantreten.

2) Gelenkmuskeln. An den Kapseln der meisten grösseren Gelenke, besonders jener, bei denen die Skeletteile grosse Exkursionen machen müssen, finden sich kleine Muskelpartien, welche dazu bestimmt erscheinen, die Gelenkkapsel bei ihrer Erschlaffung nach einer bestimmten Richtung hin zurückzuziehen und dadurch eine Einklemmung der Kapsel in das Gelenk zu verhüten. Beim Menschen besitzt einen solchen Muskel das Kniegelenk, während die anderen Gelenke nur schwache Fasern aufzuweisen haben. Diese Kapselspanner, Mm. tensores capsularum articulationum, sind zum grossen Teil Muskelfasern, welche von den über das Gelenk hinziehenden Muskeln abtreten und sich an der Kapsel inserieren, um die angedeutete Wirkung auszuüben.

3) Fascienmuskeln. Mm. tensores fasciarum. Es sind dies besondere Spannmuskeln, welche wahrscheinlich nur als Rudimente von Muskeln aufzufassen sind, die bei niederen Säugetieren in stärkerer Ausbildung vorhanden waren. Ihre physiologische Bedeutung ist aber noch nicht in allen Fällen aufgeklärt, ebensowenig wie ihre morphologischen Lagerungsverhältnisse eine genaue Schilderung erfahren können.

Bei einer weiteren Einteilung müssen die verschiedenwertigen Muskeln oft innerhalb eines Kapitels zusammen betrachtet werden, so die mannigfachen Kopfmuskeln, von denen ein Teil sicher zur Hautmuskulatur gehört, während ein anderer Teil nur noch als Rudiment von mächtigen Bildungen, wie wir sie nur bei Säugetieren antreffen, aufzufassen ist; es ist z. B. sicher, dass beispielsweise die Ohrmuskeln in der Säugetierreihe zur vollen Entwickelung gelangen, weil den niederen Wirbeltieren ja das äussere Ohr vollkommen fehlt, und dann beim Menschen wieder rudimentär werden. Auf den Kopf folgen die Muskeln des Halses und im Anschluss daran sofort die des Rumpfes. Bei dieser Muskulatur müssen wir unterscheiden zwischen den dorsal gelegenen und den ventralen Muskelpartien. Es wird sich herausstellen, dass immer mehrere Schichten übereinandergelagert sind und von einander getrennt werden müssen. An die Muskulatur der Brust reiht sich die der oberen Extremität an, an die Muskeln des Beckens die der unteren Extremität. Es werden hier die Muskeln des Dammes mit besprochen und ihre Weiterentfaltung kurz erwähnt.

I. Die Muskeln des Kopfes.

Dadurch, dass die Kopfmuskulatur beim Menschen wesentlich anders zu funktionieren hat als bei den übrigen Säugetieren, erscheint sie beträchtlich modifiziert. Die beträchtlichsten Umwandlungen erfährt im Gesichtsteil das Platysma, indem aus ihm die mimischen Muskeln abgeleitet werden. Rudimentär sind die Kaumuskeln, die Ohrmuskeln und die Muskeln des Schädeldachs geworden.

Im Folgenden kann eingeteilt werden zwischen den Muskeln des Oberkopfes, zwischen denen, welche vom Platysma myoides entstanden sind, zwischen den Mund-, Augen- und Ohrmuskeln. Diejenigen, welche sich an das Zungenbein und an die Wirbelsäule anheften, müssen beim Halsabschnitt Erwähnung finden.

a. Muskeln am Oberkopf.

Galea aponeurotica capitis, Sehnenhaube. Dieselbe erstreckt sich als breiter, fascienartiger Streifen von der Stirngegend median über das Schädelgewölbe herüber bis zum Hinterkopf. Sie ist mit dem Unterhautbindegewebe innig verwebt, und je nachdem sie noch funktioniert, mehr oder minder fest mit dem Pericranium; an den Lineae temporales ist sie angeheftet und mit den Fasciae temporales verbunden. Sie wird durch verschiedene Muskeln bewegt.

M. frontalis, Stirnmuskel, liegt vorn vor der Stirn, entspringt von der Nasenwurzel der Stirnglatze und dem Arcus superciliaris und fügt sich über den Tubera frontalia in die Sehnenhaube ein. Es ist selbstredend, dass bei seiner Kontraktion die Sehnenhaube nach vorn gezogen wird; der Stirnmuskel runzelt ausserdem die Stirnhaut in Querfalten. Der innervierende Nerv ist der Nervus facialis. Als Antagonist wirkt der

M. occipitalis, Hinterhauptsmuskel. Es ist ebenfalls ein platter, dünner, breiter, fast viereckiger Muskel, welcher von der Linea semicircularis superior oss. occipitis schräg nach hinten und oben herauf zur Galea aponeurotica geht. Er zieht die letztere nach hinten.

b. Gesichtsmuskeln.

Wie erwähnt, dient die Gesichtsmuskulatur zum Teil mimischen Zwecken. Dementsprechend ist sie ausgebildet und dementsprechend ist sie zu betrachten. Es haben sich zahlreiche der hier auftretenden Muskeln erst im Laufe der Zeit beim Menschen entwickelt und sind noch in der Weiterentwickelung begriffen, wohingegen ja, wie erwähnt, andere Kopfmuskeln rudimentär werden. Leider sind unsre Beobachtungen noch nicht derart angestellt, dass von bekannten Individuen die Präparate genommen wurden, und so also beispielsweise von jenen, welche das Mienenspiel des Gesichts in voller Gewalt haben, mit jenen verglichen werden, welche das Mienenspiel nicht in der Gewalt haben. Es ist gewiss, dass Gewöhnung hier die zahlreichen Varietäten erzeugt. Bei der Gesichtsmuskulatur haben wir ebenso wie bei den Muskeln anderer Abschnitte verschiedene übereinanderliegende Schichten zu unterscheiden. Es werden zunächst die oberflächlichen Schichten betrachtet und an diese reihen sich die tieferliegenden an. Es ist dies ein logisches Vorgehen, trotzdem dasselbe an vielen

Stellen auf Schwierigkeiten stösst, da es nicht immer leicht ist, die Muskelpartien in oberflächliche und tiefere Schichten zu trennen, sie gehen ineinander über und treten durcheinander hindurch u. s. w. Die Gesichtsmuskulatur wird vom Nervus facialis innerviert.

Von Henle, Gegenbaur u. A. wird ein Teil der aus dem Platysma hervorgehenden Muskeln als M. quadratus labii superioris zusammengefasst und ungefähr wie auf Seite 105 geschildert.

Der Kopfabschnitt des Platysma myoides. Dort, wo dasselbe über den Unterkiefer sich hinübererstreckt, entstehen gleich eine Anzahl von Muskeln, welche sich zum Munde begeben und die Lippen in verschiedener Weise bewegen. Sie liegen in mehreren Schichten übereinander; die obere Schicht enthält den M. triangularis, zygomaticus und quadratus labii superioris, die tiefere Schicht den M. quadratus labii inferioris und den Levator anguli oris, die dritte Schicht den M. buccinator und mentalis. Innerviert werden diese Muskeln auch sämtlich vom Nervus facialis. An dieselben würden sich dann jene anschliessen, welche zur Nase heraufstreten, sowie die, welche an die äussere Muskulatur des Auges angrenzen.

α. Die Muskeln des Mundes.

(Tafel XXIII, Figg. 1, 2; Tafel XXIV, Fig. 2; Tafel XXIX—XXX, Fig. 1.)

1) M. triangularis s. Depressor anguli oris, entspringt breit am Unterkieferrande, geht schräg seitwärts zum Mundwinkel. In seinem Ursprung nimmt er Fasern des Platysma auf, andrerseits entsendet er Fasern in die äussere Haut. Da er sich in der Nähe des Mundwinkels inseriert, zieht er den letzteren herunter. Am Kinn können die Muskeln der beiden Seiten durch Fasern miteinander in direkter Berührung stehen.

2) M. zygomaticus major. Er entspringt vom Jochbein und geht schräg nach unten zum Mundwinkel herunter. An seiner Ansatzstelle kreuzt er sich zum Teil mit den Fasern des oben besprochenen Muskels und strahlt ebenso an die Haut des Mundwinkels aus. Er zieht den letzteren schräg nach hinten und aufwärts.

3) M. quadratus labii superioris. Derselbe entspringt neben dem Stirnfortsatz des Oberkiefers nach dem inneren Augenwinkel zu und geht dann seitlich noch zum Teil auf das Jochbein über. Zum Teil liegt sein Ursprung unter den Orbicularis oculi. Der Muskel ist flach, seine Fasern verlaufen in der Mitte senkrecht, seitwärts schräg zur Oberlippe. Die nach vorn, median gelegenen heften sich an den Nasenflügel. Seiner Lagerung entsprechend hebt er die Oberlippe und den Nasenflügel. Er kann in mehrere Portionen zerfallen und wird dementsprechend auch verschieden bezeichnet (vergl. Taf. XXIII, Figg. 1, 2). Jene Portion, welche vom Augenwinkel heruntersteigt, wird als Levator labii superioris alaequae nasi bezeichnet. Der Teil, welcher vom Infraorbitalrande abgeht, bildet den Levator labii superioris proprius. Der Teil, welcher vom Jochbein entspringt, wird als Zygomaticus minor von den übrigen zweien getrennt. Die Trennung ist nicht scharf durchzuführen, weil die Muskeln bei vielen Individuen direkt zusammenhängen.

Derjenige, welcher in das Studium der Anatomie zunächst eintritt und die Verhältnisse im menschlichen Körper noch nicht genau zu verfolgen versteht, wird sich wundern, dass solche verschiedene Bezeichnungsweise überhaupt in einer Wissenschaft auftreten kann, die so weit und so eingehend durchgearbeitet ist und ständig durchgearbeitet wird. Es dreht sich hier um die Frage, welche Momente sind entscheidend, um einen Muskel als einen selbständigen ansehen zu lassen, und welche Momente schliessen eine solche Auffassung aus. Nur eine Betrachtung der physiologischen Funktionen giebt uns ein Recht, ein Organ resp. einen Organteil als selbständig oder nicht selbständig hinzustellen. Selbständig sind die Teile des Körpers, welche gesonderte Funktionen ausüben. Wollen wir in der Tierreihe heruntergehen, so wird es nicht allzulange dauern, dass wir auf Verhältnisse stossen, welche sich derartig vereinfachen, dass eine Trennung in bestimmte Organteile unmöglich erscheint. Der Verdauungsapparat beispielsweise, welcher sich innerhalb der Säugetierreihe findet, zeigt eine Menge von beträchtlichen Modifikationen, sodass wir ihn nie und nimmer verstehen würden, wenn nicht die Funktionen der einzelnen Abschnitte jede in Rücksicht gezogen würde. Geschieht dies, so lassen sich die einzelnen Teile von einander trennen, geschieht dies nicht, so giebt es der Übergänge so viele, dass eine Schilderung des Verdauungsapparates nach einheitlichen Gesichtspunkten die allergrössten Schwierigkeiten bieten würde. Was für diesen einen Apparat gilt, gilt in noch weit ausgesprochener Weise für den Muskelapparat. Nur dann, wenn wir annehmen, dass durch gesonderte Funktionen ein Muskelteil eine gewisse Selbständigkeit erlangt hat, lässt sich überhaupt die Entwickelung der gesamten Muskulatur verstehen. Es geht nicht an, dass einfach nur die Säugetiermuskulatur als solche betrachtet wird, sondern es muss die der übrigen Wirbeltiere mit berücksichtigt werden. Dabei dürfen wir aber nie und nimmer Muskeln, welche wirklich auseinander entstanden sind, welche aber dabei im Laufe der Zeit verschiedene Funktionen erlangt haben, mit einer gleichen Bezeichnung versehen, und deshalb erscheint es bedeutend richtiger, beispielsweise an dieser Stelle den M. quadratus labii superior nicht einfach zu betrachten, sondern, wie noch geschieht, in drei Teile zu zerlegen.

M. levator labii superioris major, der grosse Heber der Oberlippe, platt, trapezförmig, oben breit, unten schmäler, zieht sich von der Margo infraorbitalis zum lateralen Rande des M. orbicularis oris in die Haut der Oberlippe herab.

M. zygomaticus minor entspringt von der Ecke des M. orbicularis oris und geht schräg hinauf zur Superficies facialis des Jochbeins; er hebt die Oberlippe und zieht sie etwas nach hinten.

M. risorius Santorini, der Lachmuskel. Er entspringt lateralwärts neben dem M. triangularis, als eine Fortsetzung des Platysma, von der Basis maxillae inferius, wo er zwischen Kaumuskeln und Depressor anguli oris mit Fasern eingeschaltet ist; er geht schräg von unten nach vorn, zum Mundwinkel herauf in die Haut desselben und zieht den Mundwinkel seitwärts, bewirkt dadurch die Veränderung des Gesichts (Grübchenbildung beim Lächeln).

Zum Teil bedeckt werden durch die obengenannten Muskeln der M. quadratus labii inferioris und der Levator anguli oris.

M. quadratus labii inferioris entspringt als dünner, platter, viereckiger Muskel unter dem Triangularis vom Unterkiefer, unterhalb des Foramen mentale, steigt dann schräg nach vorn oben und endigt an der Unterlippe; vom Platysma und Triangularis nimmt er Fasern auf. Der Quadratus zieht die Unterlippe herunter.

M. levator anguli oris liegt unter dem M. quadratus superior, er geht aus dem Umkreis der Fossa canina des Oberkiefers, unterhalb des Foramen infraorbitale ab, schräg herunter zum Mundwinkel, kreuzt sich hier mit Fasern des Triangularis und heftet sich teils an der Haut, teils in dem Lippenwangenmuskel der Unterlippe an. Er ist Antagonist des Triangularis.

Von den bisher besprochenen Muskeln werden vollständig oder zum Teil bedeckt die Mm. buccinator und mentalis.

M. buccinator, Backen- oder Trompetermuskel. Derselbe breitet sich als platter, dünner Muskel zwischen Ober- und Unterkiefer im Backenteil von hinten nach vorn

aus. Der vordere Abschnitt grenzt an den Mundwinkel heran. Er inseriert dort, wo der M. triangularis, levator anguli oris, zygomaticus major und minor angeheftet sind. Sein nach hinten gelegener Abschnitt liegt unter dem Masseter; er wird hier von einem Fettpolster überdeckt und entspringt von der Fascia buccopharyngea, d. h. von einem Lig., welches als Lig. pterygeomandibulare zwischen Hamulus pterygoideus und dem Limbus alveolaris des Unterkiefers hingeht. Dann entspringt er weiterhin am oberen Rande von der Aussenfläche des Oberkiefers am Proc. alveolaris, während der untere Rand weiter längs der Linea obliqua externa maxillae inferioris angeheftet ist. Am Mundwinkel durchkreuzen sich die Fasern des Buccinator, sodass die oberen Fasern zur Unterlippe, die unteren zur Oberlippe ziehen. Im Innern überzieht ihn die Mundschleimhaut, nach aussen liegt auf ihm die Fascia buccalis; er wird durchsetzt, ungefähr neben dem dritten oberen Backenzahn, von Ductus Stenonianus s. parotideus. Der Buccinator zieht den Mundwinkel nach seitwärts, drückt event. die Backen an die Zahnreihen, wenn die vorderen Muskeln das Rückbiegen des Mundwinkels verhindern. Er ist es auch, der den Inhalt der Mundhöhle verkleinert und daher beim Pfeifen und Blasen den Austritt der Luft reguliert.

M. mentalis s. levator labii liegt zum grössten Teil unter dem Quadratus labii inferioris; er steigt vom Kinn jederseits mit Fasern convergierend gegen das Jugum alveolaria des äusseren Schneidezahnes herauf, endigt in der Haut des Kinns.

Als Mm. incisivi werden sehr kleine Muskeln bezeichnet, welche von den Juga alveolaria der äusseren Schneidezähne im Ober- und Unterkiefer schräg nach der Seite des Mundwinkels hinziehen.

M. orbicularis oris. Der Mund selbst wird durch ihn umschlossen. Derselbe bildet den Ring- oder Schliessmuskel des Mundes, er ist unpaar, länglich, breit, elliptisch um die Mundspalte gelagert. Er legt sich zwischen äussere und innere Hautplatte der Lippe, mit der letzteren sehr innig verbunden. Von ihm gehen die obenerwähnten Bündel der Mm. incisivi superiores et inferiores ab. Er ist einer der wichtigsten Muskeln im Umkreis des Mundes, denn er spitzt den Mund, drückt die Lippen an die Zähne und wirkt hauptsächlich bei der Sprachbildung und beim Saugen mit dem M. buccinator zusammen.

β. Die Muskeln der Nase.

(Tafel XXIII, Figg. 1, 2; Tafel XXIX—XXX, Fig. 1.)

Dieselben setzen sich zum Teil ziemlich ununterbrochen an die Muskeln im Umkreis des Mundes fort, gehen dann aber weiterhin von der knorpeligen Nase herauf zum knöchernen Schädel. Da sie untereinander zusammenhängen, so fasste Henle dieselben als M. nasalis zusammen. Seinen physiologischen Funktionen entsprechend muss aber dieser Muskel in eine grössere Anzahl einzelner gesonderter zerlegt werden.

Der M. levator labii superioris alaequae nasi, welcher Oberlippe und Nasenflügel aufhebt, wurde schon erwähnt; er lässt sich in zwei Partien trennen, von denen die mediale als M. levator alae nasi an die Knorpel und an die Haut der hinteren Teile der Nasenflügel herangeht. Er zieht die Nasenflügel in die Höhe und erweitert das Nasenloch.

Der M. compressor nasi drückt die Nase zusammen. Er ist platt, dreieckig,

geht von der Superficies facialis des Oberkiefers hinter dem Nasenflügel schräg auf den Nasenrücken, verbindet sich hier mit Fasern des M. levator und depressor alae nasi und geht häufig mit einem gesonderten Bündel weiter zum Proc. nasalis des Oberkiefers. Ueber der Nase bildet er eine dünne Aponeurose, die mit jener der anderen Seite zusammenfliesst. Durch die Kontraktion wird die Nase zusammengedrückt.

Als M. pyramidalis nasi wird ein dünner Muskel bezeichnet, welcher von der Nasenwurzel bis zur Mitte des Nasenrückens heruntergeht, in der Nasenhaut endigt und diese in die Höhe zieht. Seine Fasern gehen zum M. frontalis, teilweise auch zum M. compressor nasi; er fehlt oft. Hin und wieder sendet er ein Faserbündel schräg nach abwärts zum Nasenflügel.

M. depressor alae nasi, der Niederzieher des Nasenflügels, ist länglich platt, viereckig, entspringt vom M. orbicularis oris und levator labii superioris alaequae nasi, ist mit dem M. compressor nasi verwachsen; geht vom Jugum alveolare des Eckzahnes an die Knorpel und die Haut der hinteren Teile der Nasenflügel; er verengt das Nasenloch in querer Richtung.

M. depressor septi mobilis narium, Herunterzieher der Nasenscheidewand; platt, dreieckig, entspringt vom Orbicularis oris, geht zum unteren Rand der Nasenscheidewand in der Mediane, zieht die Nasenspitze herab. Jederseits findet sich ein solcher Muskel.

---

1) Die Fascie der Backengegend, Fascia buccalis, ist dünn, fibrös, breitet sich an der Seite des Gesichts über oberflächliche und tiefe Muskeln aus. Das obere Blatt Fascia parotideomasseterica liegt über den Speicheldrüsen und Masseter. Das tiefere Blatt Fascia buccopharyngea liegt unter Masseter und dem inneren Flügelmuskel; in ihrem vorderen Teil deckt sie den M. buccinator, fliesst dann mit der oben erwähnten Fascie zusammen und geht zum Mundwinkel hin. Weiterhin tritt diese Fascie nach der Seitenwand des Schlundes und in die Segel oberhalb bis zur Tuba Eustachii und zur Wurzel des Proc. styloideus. Sie bildet also die Seitenteile der Mundhöhle und des Pharyngs.

2) Fascia temporalis, Schläfenfascie, stark fibrös, wird ebenfalls aus einem oberen und einem tieferen Blatt gebildet, zwischen denen Bindegewebe, Fett und Gefässe liegen. Sie verschliesst die Schläfengruben nach aussen, legt sich nach oben an die Galea aponeurotica an.

7. Die Muskeln des Ohres.

(Tafel XXVI, Figg. 3, 4; Tafel XXIX—XXX, Fig. 1.)

Die gesamte Ohrmuskulatur gehört zu den regressiven Muskeln, denn der Mensch kann seine Ohrmuschel zum Zweck des mehr oder minder deutlichen Hörens gewöhnlich nicht mehr willkürlich bewegen; jene Individuen, welche noch die Fähigkeit haben, die Ohrmuschel zu bewegen, haben sich diese Fähigkeit durch Übung erhalten und verstärkt. Die Ohrmuschel ist infolgedessen auch nur sehr schwach ausgebildet; ihre Muskulatur besteht aus platten, mehr oder minder langen Muskelbündelchen, welche in verschiedener Weise angeordnet sind.

M. attolens auriculae, oberer Aufheber des Ohres; dünn platt, geht von der Fascia temporalis und der Linea temporalis superior schräg mit konvergierenden Fasern gegen die obere Ecke des Ohres und heftet sich hier mit einer kurzen Sehne an; er zieht das Ohr in die Höhe und nach vorn.

M. attrahens auriculae, vorderer Ohrmuskel, klein, platt, länglich, oft in mehrere Bündel gespalten, legt sich über den Arcus zygomaticus des Felsenbeins; er entspringt von der Fascia temporalis, verläuft dann nach rückwärts zum vorderen Ende des Helix; er zieht das Ohr nach vorn.

Mm. auriculares postici. Es sind das zwei bis drei kleine Muskeln von länglicher Gestalt, welche von der Pars mastoidea des Schläfenbeines entspringen und horizontal nach vorn zur Hinterfläche des Ohres verlaufen, sie heften sich an der vorderen Wand der Concha an, ziehen das Ohr rückwärts und vertiefen die Concha (vergl. Erläuterungen zu Taf. XXVI, Figg. 3, 4).

δ. Die Muskeln im Umkreis des Auges.

(Tafel XXIII, Figg. 1, 2; Tafel XXIX—XXX, Fig. 1.)

Die Muskulatur, welche die Hilfsmechanismen des Auges, die Lider und Augenbrauen bewegt, ist von jener gesondert zu betrachten, welche die Augen selbst innerhalb der Augenhöhlen nach verschiedenen Richtungen zu bewegen vermag. Hier ist nur die erste Muskulatur zu erwähnen, während die des Augapfels bei der Besprechung des Auges selbst berücksichtigt werden muss.

M. orbicularis palpebrarum, Schliessmuskel der Augenlider; es ist ein dünner, platter, scheibenförmiger, unter der Haut gelegener Muskel, welcher die Ränder der Augenhöhle deckt und in die Lider derselben übertritt, zum Teil die Augenlidspalte umgebend. Er entspringt in der Fossa lacrymalis vom Lig. palpebrarum mediale, von der Pars nasalis ossis frontis und Proc. nasalis maxillae superioris, er läuft dann um das Auge nach oben und unten herum gegen den lateralen Augenwinkel zu, wo sich die von unten und oben kommenden Fasern aneinanderlagern. Die Faserbündel des Gesamtmuskels verflechten sich mit den Fasern nebenliegender Muskeln. Es werden vom Orbicularis zwei Lagen unterschieden, die äussere, Stratum orbitale und die innere, Stratum palpebrale. Die erstere wird als

M. orbitalis et malaris vom M. palpebralis superior et inferior getrennt. Ebenso werden die Muskelfasern, welche im Umkreis der Augenwimpern liegen, als

M. ciliaris, Wimpermuskel, unterschieden. Der Muskel schliesst die Augenlidspalte, befördert den Übertritt der Thränenflüssigkeit in den Thränennasengang, runzelt die Haut der Augenlider.

M. corrugator supercilii, eigentlicher Augenbrauenrunzler, ist länglich, drei- oder viereckig platt, liegt auf dem medialen Teile des Arcus superciliaris, er geht von der Glabella schräg gegen den Nasenrücken zu und heftet sich zum Teil an die median gelegenen Teile des M. frontalis und orbicularis palpebrarum. Seine Fasern verlaufen weiterhin zur Haut der Augenbrauen. Bei der Kontraktion runzelt er die Augenbrauen und Stirn in vertikal-längliche Falten und zieht die Augenbrauen etwas hinab.

c. Die Kaumuskulatur.

(Tafel XXIII, Figg. 1, 2; Tafel XXVIII, Fig. 1, 2, 3.)

Es sind Muskelgruppen, welche zusammen von dem Oberkiefer und dem Schädel zum Unterkiefer hinziehen und diesen in die nötige Bewegung zu setzen vermögen. An dieselben reihen sich dann Muskeln an, welche weiter zum Zungenbein verlaufen und diesen Apparat mit dem Schädel in Verbindung bringen. Es ist die eigentliche Muskulatur des Visceralskeletts. In letzter Instanz würden auch die Muskeln, welche zum Gehörapparat hinziehen, hier zu besprechen sein. Es muss eine Trennung gemacht werden zwischen eigentlichen Kaumuskeln, dann zwischen Zungenbeinmuskeln, welche bei der Halsmuskulatur zu besprechen sind, und Muskeln der Gehörknöchelchen, welche beim Gehörorgan erwähnt werden sollen.

M. temporalis, Schläfenmuskel; er ist platt, stark, oben breit und dünn, unten dicker und spitzer werdend. Er legt sich dem Planum temporale und den Teilen der Schläfengrube an, geht unter dem Arcus zygomaticus hin. Seinen Ursprung nimmt er von der Linea temporalis inferior, dem Planum temporale und der medialen und vorderen Wand der Fossa temporalis und zum Teil von der Fascia temporalis. Die Fasern konvergieren, sie gehen schräg nach vorn und unten, sodass die hinteren Fasern beinahe horizontal verlaufen, während die vorderen senkrecht von oben nach unten ziehen. Die Endsehne, in welche der Muskel ausläuft, inseriert sich am Proc. coronoideus des Unterkiefers, umschliesst denselben fast vollständig und geht bis zum Ende der Linea obliqua externa herab. Durch die Kontraktion wird der Unterkiefer nach oben gezogen. Es wirkt der Muskel beim Kauen.

M. masseter. Kaumuskel. Derselbe ist länglich, viereckig, kurz, dick, kräftig, er spannt sich zwischen Arcus zygomaticus und Unterkiefer aus, und zwar geht er von der Innenfläche des Jochbogens in zwei Lagen ab; die oberflächliche geht mit Längssehnen vom unteren Rande des Jochbogens, vom Jochfortsatz des Oberkiefers herunter und tritt an der Aussenfläche breit an den Unterkieferwinkel herab. Die tiefere Lage liegt zum Teil unter der oberflächlichen, sie entspringt vom hinteren Teile des unteren Randes des Jochbogens und zum Teil von der inneren Fläche desselben, läuft dann abwärts, schräg nach vorwärts und unten, und heftet sich ebenfalls an die laterale Fläche des Unterkiefers unter der Incisura maxillae inferioris an. Der Masseter zieht den Unterkiefer in kräftiger Weise nach oben. Die vordere Partie zieht ihn gleichfalls etwas nach vorn, die hintere Partie zieht ihn etwas nach hinten zurück.

M. pterygoideus internus s. major, innerer Flügelmuskel. Er ist länglich, viereckig dick und stark, er geht von der Fossa pterygoidea herab zu der medialen Seite des Unterkieferastes, steigt also schräg von oben nach unten auswärts, etwas nach hinten gekehrt herunter. Mit einer breiten Sehne heftet er sich der Innenfläche des Unterkieferastes an, geht nach oben herauf bis zum Foramen maxillare inferius, unten bis zum Angulus des Unterkiefers. Durch seine Kontraktion wird der Unterkiefer in die Höhe und nach vorn gezogen. Wirkt ein Muskel allein, so geht der Unterkiefer nach der entgegengesetzten Seite hin.

M. pterygoideus anterius s. minor, äusserer Flügelmuskel. Er ist kleiner als der eben erwähnte, kegelförmig, beinahe horizontal verlaufend. Er enthält wenige Sehnen, entspringt mit zwei Portionen von der Aussenseite der lateralen Lamelle des

Flügelfortsatzes des Keilbeines und von der unteren Grenze des Ursprungs des M. temporalis, füllt also grösstenteils die Fossa sphenomaxillaris aus, geht dann nach hinten, wird schmäler und inseriert sich in der Fossa proc. condyloidei des Unterkiefers, mit einigen Fasern auch an die Bandscheibe des Kiefergelenks. Die Muskeln ziehen den Unterkiefer nach vorn, einer allein nach vorne und der entgegengesetzten Seite.

Die Muskulatur, welche zum Zungenbein geht, wird bei der Halsmuskulatur besprochen werden.

II. Die Muskeln des Halses.

Ein Teil der Halsmuskulatur gehört zu den eigentlichen Stammmuskeln, welche von Wirbel zu Wirbel ziehen; ein anderer Teil ist beträchtlich modifiziert worden, weil der Hals seine Rippenanhänge verloren hat und weil infolgedessen Anheftungspunkte zwischen Kopf und Gürtel der oberen Extremität, sowie zwischen Kopf und erster Rippe und dann weiterhin zwischen Zungenbein und den oberhalb und unterhalb liegenden Knochen gesucht werden müssen. Endlich liegt am Hals noch der Rest der Hautmuskulatur im eigentlichen Platysma. Mit der Besprechung des letzteren mag begonnen werden.

1) Platysma myoides. Es stellt einen jederseits ausgebildeten platten, breiten, von zahlreichem Bindegewebe durchsetzten Muskel dar, welcher, von der Brusthaut kommend, schräg über das jederseitige Schlüsselbein heraufsteigt, an den vorderen und mittleren Seiten des Halses hinzieht, über den Unterkieferrand herübergeht und sich dann in der obenbesprochenen Weise im Gesicht weiter verteilt. Mit seiner äusseren Fläche verbindet er sich mit der Fascia superficialis und dem Panniculus adiposus der Haut, mit der inneren Fläche haftet er sich dem oberflächlichen Blatt der Fascia cervicalis an. Am Rande des Unterkiefers ist er häufig zum Teil angewachsen, seine Funktionen sind nicht genau bekannt. Man nimmt an, dass er die Speicheldrüsen bei seiner Kontraktion drückt und ein Ausfliessen des Speichels ermöglicht (vergl. Tafel XXIX—XXX, Fig. 1).

a. Vordere Halsmuskeln.

(Tafel XXIII, Figg. 1, 2.)

M. sternocleidomastoideus, Kopfnicker. Es ist ein kräftiger, viereckiger Muskel, lang, platt, rundlich, zweiköpfig, welcher von den Seitenflächen des Halses an die Vorderfläche desselben heruntersteigt, umhüllt vom oberflächlichen Blatt der Fascia cervicalis. Er entspringt mit zwei Köpfen am Manubrium sterni und der Clavicula. Das Caput sternale geht schräg von der Vorderfläche des Manubriums ab, das Caput claviculare entspringt vom Sternalende der Clavicula mehr oder weniger breit. Die beiden Enden gehen nun schräg nach oben und aussen und vereinigen sich so, dass das Sternalende über den medialen Rand des Claviculaendes herübergeht. Nunmehr bilden beide Muskeln einen breiten Bauch und steigen dann hinauf zum Proc. mastoideus und an die Linea nuchae superior des Occipitale. Durch die beiden Ursprünge wird schon documentiert, dass der Muskel aus zwei Partien zu-

sammengeschmolzen ist, dem Sternomastoideus und dem Cleidomastoideus. Bei einzelnen Säugetieren sind dieselben getrennt. Der Muskel hat Beziehungen zu dem später zu erwähnenden M. cuccularis. Bei der Kontraktion des Muskels und aufrechtem Hals erfährt der Kopf eine Rückwärtsbewegung; dass bei der Nickbewegung der Muskel erschlafft, ist ohne Weiteres am Halse durchfühlbar. Eine einseitige Kontraktion rotiert den Kopf schräg nach hinten und seitwärts.

b. Muskeln des Zungenbeins.

(Tafel XXIII, Figg. 1, 2; Tafel XXIV, Figg. 1, 2; Tafel XXVI, Fig. 5.)

M. biventer s. digastricus mandibulae. Es ist ein zum Zungenbein hingehender Muskel, im Allgemeinen verläuft er quer nach unten gebogen unter dem Unterkiefer. Sein hinterer längerer Bauch entspringt in der Incisura mastoidea, ist länglich, rund, verläuft vor der Insertion des Sternocleidomastoideus schräg nach vorn und abwärts, wobei er sich verschmälert und in eine starke, cylindrische Sehne übergeht. Dieselbe zieht sich über das grosse Horn des Zungenbeins und tritt dann in einen zweiten, breiteren Bauch über. Derselbe zieht vorwärts zum Unterkiefer und inseriert sich, etwas nach oben steigend, an der Basis in der Fossa digastrica unterhalb der Spina mentalis. Die Zwischensehne wird durch einen fibrösen Streifen an den Körper des Zungenbeins angeheftet. Ebenso entspringen auch sehnige Fasern vom Zungenbein und verlaufen zu dem vorderen Bauch, oder es geht vor der Zwischensehne noch ein Faserbündel zum Zungenbein. Bei der Kontraktion zieht der Muskel den Unterkiefer herab, sobald das Zungenbein nach unten fixiert ist. Der hintere Bauch wird vom N. facialis, der vordere vom Mylohyoideus innerviert, hierdurch wird angedeutet, dass ursprünglich zwei verschiedene Muskelpartien diesen einen Muskel gebildet haben.

M. stylohyoideus, Griffel-Zungenbeinmuskel. Derselbe stellt einen dünnen, länglich rundlichen Muskel dar, welcher vom Proc. styloideus entspringt, auch beinahe parallel mit dem ebenerwähnten Muskel verläuft. Er geht dann an den vorderen Teil des grossen Zungenbeinhornes herab und zum Teil an den Zungenbeinkörper. Meist gabelt er sich vor seiner Insertion und lässt hier den Tendo intermedius des Biventer durchtreten. Er zieht das Zungenbein aufwärts und zurück.

M. mylohyoideus, tiefer Zungenbeinmuskel. Er ist breit, platt, liegt zum Teil unter dem vordern Bauch des Biventer, er spannt sich in den Raum zwischen Zungenbein und Unterkieferrand aus, entspringt von der Linea obliqua interna des Unterkiefers und zwar von der Spina mentalis bis zum letzten Backzahn hin. Die Fasern treten dann konvergierend nach unten und heften sich auf der Vorderfläche des Zungenbeinkörpers an. Median sind die beiderseitigen Muskeln durch einen sehnigen Streifen verbunden (Raphe). Er zieht das Zungenbein in die Höhe, resp. bei fixiertem Zungenbein den Unterkiefer herab, scheint die Glandula sublingualis zu comprimieren. Wird vom N. mylohyoideus innerviert.

M. geniohyoideus, Kinn-Zungenbeinmuskel, liegt über dem zuletztgenannten gegen die Zunge zu, entspringt mit kurzer Sehne an der Spina mentalis interna, verbreitert sich nach hinten aufsteigend etwas und inseriert am Körper des Zungenbeins oft noch etwas am grossen Horn; er zieht das Zungenbein nach vorn und oben, resp. den Unterkiefer herab.

M. sternohyoideus, Brust-Zungenbeinmuskel. Er liegt am äussersten von allen

Muskeln der unteren Partie des Zungenbeins. Seine beiden oberen Ränder berühren sich median; er entspringt von der hinteren Fläche des Manubrium sterni und Sternoclavicular-Gelenks, oft zum Teil auch vom sternalen Ende der Clavicula bis herunter zum ersten Rippenknorpel, geht dann schräg herauf nach vorn und inseriert sich am unteren Rande des Zungenbeinkörpers; er zieht das Zungenbein herab.

M. sternothyreoideus, Brustbeinschildmuskel; liegt zum grössten Teil unter dem vorigen, er entspringt ebenfalls am Manubrium sterni und ersten Rippenknorpel, steigt gerade aufwärts, verschmälert sich, berührt dann in der Medianlinie des Halses den nebenliegenden Muskel und geht an die laterale Fläche der Seitenplatte der Cartilago thyreoidea; er zieht dieselbe bei der Kontraktion herab.

M. thyreohyoideus, Schildzungenbeinmuskel; liegt in der Fortsetzung des Sternothyreoideus, von dem er oft noch Fasern empfängt, zum Teil geht er auch von der lateralen Fläche der Seitenplatte der Cartilago thyreoidea ab aufwärts zum unteren Rand des Körpers und grossen Horns des Zungenbeins, welches er herabzieht, resp. zieht er den Schildknorpel in die Höhe.

M. omohyoideus, Schulterzungenbeinmuskel; lang, platt, schmal, zweibäuchig; der hintere, untere Bauch verläuft vom oberen Rande des Schulterblattes, oft unter dem Lig. transversum scapulae und dem M. cucullaris her, durch die Fossa supraclavicularis, hinter und über dem Schlüsselbein, schräg nach vorn und oben; er wird durch straffes Bindegewebe an die Clavicula befestigt. Unter dem Sternocleidomast. bildet sich eine Zwischensehne (Tendo intermedius), von welcher aus der vordere Bauch entspringt; derselbe ist kürzer, steigt schräg nach oben und vorn zum Zungenbeinkörper, inseriert sich am unteren Rand desselben, seitwärts neben dem Sternohyoideus; er zieht das Zungenbein herab.

Da die Zwischensehne zwischen den Blättern der Facia cervicalis liegt, und mit ihnen verwachsen ist, so wird die Fascie bei der Kontraktion angespannt.

Die Muskeln des Kehlkopfes und des Schlundkopfes werden bei Besprechung dieser Organe geschildert.

c. Tiefe Schichten der Halsmuskulatur.

(Tafel XXVI, Figg. 2, 5; Tafel XXIX—XXX, Fig. 1.)

Unter den obengenannten oberflächlichen Halsmuskeln, unter dem Kehlkopf, der Luftröhre und der Speiseröhre liegen eine Anzahl von Muskeln, welche sich vor der Wirbelsäule her zwischen Kopf und einzelnen Wirbeln ausspannen, die zum Teil dann weiterhin von den Wirbeln an die ersten Rippen gehen; sie können an dieser Stelle im Zusammenhange betrachtet werden.

M. rectus capitis anticus major, vorderer gerader Kopfmuskel; ziemlich lang, schmal, oben breit, unten spitz, er liegt ventral der Wirbelsäule auf, entspringt mit vier Bündeln von den vorderen Höckern der Procc. transversi des dritten bis sechsten Halswirbels. Der Muskel steigt nach oben gegen die Medianebene zu und inseriert sich mit einer Sehne an der unteren Fläche der Pars basilaris des Hinterhauptes. Durch seine Kontraktion beugt er den Kopf nach vorn. Er wird innerviert von Zweigen des Plexus cervicalis und brachialis.

M. rectus capitis anticus minor, kleiner vorderer Kopfmuskel; liegt zum grossen Teil unter dem vorigen; er ist kurz, viereckig, entspringt von dem vorderen

Teil der Massa lateralis und Proc. transversus des Atlas, geht dann schräg zur Basis des Hinterhauptsbeines, wo er sich, direkt hinter dem eben besprochenen, vor dem Foramen magnum anheftet. Er beugt auch den Kopf nach vorn.

M. longus colli, langer Halsmuskel; er ist dünn, platt, oben breit, unten zugespitzt, an den lateralen Rändern gezackt; er liegt etwas mehr medianwärts als der Rectus capitis anticus major, zum Teil unter demselben; verläuft vom dritten Rückenwirbel bis zum Atlas, indem der untere mediale Teil von den Körpern der obersten Rückenwirbel und der drei untersten Halswirbel entspringt. Zwei Zipfel, zum Teil aus Sehne, zum Teil aus Muskulatur bestehend, verlaufen lateralwärts an die Procc. transversi des sechsten und siebenten Halswirbels; weiterhin gehen vier Zipfel an die Körper des fünften bis zweiten Halswirbels. Der zum Epistropheus gehende Teil ist der stärkere. Der laterale obere Teil des Muskels geht mit vier Zipfeln von den Höckern der Procc. transversi des sechsten bis dritten Halswirbels ab, zieht schräg nach oben und fliesst medianwärts mit dem unteren Teil zusammen, seine Fasern verlaufen aber zum grössten Teil weiter und inserieren sich am Tuberculum anterius atlantis. Die Zipfel sind dünn, sehnig; durch die Kontraktion der Muskeln werden die Halswirbel gebeugt, durch einseitige Kontraktion etwas gedreht oder zum Teil der Hals seitwärts gebeugt.

Mm. scaleni, Rippenhalter. Es werden drei derselben unterschieden, dieselben sind oben schmal, zugespitzt, verbreitern sich dann nach unten zu; sie gehen von den Halswirbeln zu den beiden ersten Rippen; häufig finden Verschmelzungen statt, so dass statt dreier nur zwei Rippenhalter auftreten, oder es findet noch eine Spaltung statt, so dass mehr als drei vorhanden sind. Die Muskeln werden als vorderer, mittlerer und hinterer Rippenhalter bezeichnet. Zwischen dem ersten und zweiten kann sich ein kleiner Muskel, M. scalenus minimus, zwischen dem zweiten und dritten ein seitlicher Muskel, M. scalenus lateralis, einschalten.

M. scalenus anticus, der vordere Rippenhalter, liegt als langgestreckter, dreieckiger Muskel vor dem Longus colli und Rectus capitis anticus major. Er nimmt mit drei Zipfeln seinen Ursprung von den Querfortsätzen des vierten (oft auch dritten) bis sechsten Halswirbels, tritt dann nach vorn, schräg lateralwärts und heftet sich an den oberen Rand und teilweise an die vordere Fläche der ersten Rippe.

M. scalenus medius, mittlerer Rippenhalter; liegt hinter dem vorigen, ist kräftiger als derselbe und erstreckt sich mehr lateralwärts; entspringt mit sechs bis sieben Zipfeln von den vorderen Höckern der Procc. transversi der Halswirbel; tritt ebenfalls an den oberen Rand und die äussere Fläche der ersten Rippe heran.

M. scalenus posticus, hinterer Rippenhalter; ist kleiner als die vorigen, verwächst häufig mit dem letzterwähnten, entspringt mit wenigen Zipfeln vor den Procc. transversi des fünften, sechsten und siebenten Halswirbels, verläuft ebenfalls an den oberen Rand der zweiten Rippe. Die Wirkung der Muskeln ist derartig, dass der Hals etwas gebeugt, bei einseitiger Wirkung schräg nach einer Seite und vorn gezogen werden kann. Innerviert werden dieselben von Zweigen der vorderen Cervikalnervenäste.

Die Fascien der vorderen Halspartie.

Fascia cervicalis. Ausser einer schwachen, oberflächlichen Fascie, Fascia superfacialis, findet sich für die Halsmuskulatur eine weitere Fascia cervicalis, die sich an den meisten Stellen des Halses in ein oberflächliches und ein tiefes Blatt

gespalten zeigt. Die beiden Blätter vereinigen sich am Zungenbein und Larynx, wo sie miteinander verwachsen sind und bilden dann um die Muskeln herum unregelmässige Scheiden. Die oberflächliche Fascie zieht sich unter dem Platysma her, sie breitet sich mit dem Platysma nach oben hin aus, bis unter die Basis des Unterkiefers und etwas in das Gesicht hinein, wo sie mit der Fascia parotideomasseterica vereinigt ist. Weiterhin legt sie sich über den M. sternocleidomastoideus, erstreckt sich hier bis hinter das Ohr, geht dann weiter bis zu dem M. cucullaris und überspannt die Fossa supraclavicularis, wo sie sich an dem Lig. interclaviculare und dem oberen Rand des Schlüsselbeins anheftet. Das tiefere Blatt geht vorn über die Glandula thyreoidea und Luftröhre hinweg, tritt dann nach hinten, umhüllt die grossen Blutgefässe des Halses, legt sich vor den M. longus colli und scalenus anticus, geht dann weiterhin über die Hinterfläche des M. sternocleidomastoideus und verbindet sich am Rand desselben mit dem oberflächlichen Blatte. Ausserdem umhüllt es die zwischenliegenden Muskeln, indem es sich spaltet, wie denn überhaupt bereits gesagt wurde, dass der Verlauf der Fascien an die Ausbildung des Bindegewebes im Umkreis der Muskulatur gebunden ist. Herunter zieht es von der Luftröhre bis zum Brustbein und ersten Rippenknorpel, geht dann in den Brustkorb weiter. Endlich verläuft es noch im hinteren Halsteil über den M. rectus anticus major und longus colli und endigt im Lig. longitudinale anterius der Wirbelsäule (Fascia praevertebralis). Es ist also die zum Teil festere Bindesubstanz, welche aus der Brusthöhle zwischen den tieferen Halsmuskeln und Gefässen in die Höhe steigt, weiterhin nach dem Rückenteil des Halses hinzieht und bis zum Kopf verläuft. Es bilden sich dabei eine Anzahl von Spalten, welche vom Hals herunter in den Brustraum eintreten oder vor der Luftröhre neben und hinter dem Oesophagus anzutreffen sind. Es kann hier selbstverständlich das Bindegewebe nicht straff sein, weil diese Organteile freie Beweglichkeit haben müssen.

Schon äusserlich bemerkbar treten am Halse, durch die Haut überspannt, Gruben auf, welche ihre Umrandung zum Teil der eben geschilderten Muskulatur verdanken. Jederseits finden sich zwei grössere Gruben, oben das Trigonum cervicale, unten die Fossa supraclavicularis oder Carotidenfurche. Die obere wird begrenzt vom hinteren Bauche des M. digastricus, dem oberen Bauche des M. omohyoideus, dem vorderen Rande des M. sternocleidomastoideus, vom Pharynx und Kehlkopf. Die Carotidenfurche liegt über der Clavicula, lateralwärts und nach hinten vom M. sternocleidomastoideus und vor dem lateralen Rande des M. cucullaris, ihr Boden wird von der ersten Rippe und den Mm. scalenus, levator scapulae und splenius cervicis begrenzt. — Über dem Manubrium sterni liegt endlich zwischen den Insertionen (resp. Ursprüngen) der Mm. sternocleidomastoidei die tiefe Fossa suprasternalis.

III. Die Muskeln der Nacken-, Rücken- und Lendengegend.

(Tafel XXV, XXXI—XXXII.)

Diese in verschiedene Gruppen zerfallende Muskulatur lässt sich ausserdem in einzelne übereinanderliegende Straten trennen, jedoch sind selbstverständlich die Unterschiede nicht scharf, sondern zum Teil nur künstlich durchführbar.

Die Fascien der Rücken- und Lendengegend.

Auch hier werden die Muskeln zunächst von der Fascia superficialis überzogen; daneben kommt die Fascia lumbo-dorsalis vor, welche als starke Bindegewebsmasse zwischen den Muskeln der dritten Schicht gelegen ist, und, wie noch zu erwähnen ist, für mehrere oberflächliche Muskeln Ursprungsstellen abgiebt. Sie lässt sich ebenfalls in zwei Blätter trennen, das hintere Blatt ist stärker, es heftet sich an die Procc. spurii des Heiligenbeines und an die Ligg. der hinteren Fläche des Beckens, tritt auch noch auf die Crista des Darmbeines über und geht weiterhin neben dem Lig. apicum in die Höhe bis zu den oberen Brustwirbeln. Seitlich erstreckt es sich über dem Becken hin bis an die Seite der Bauchwand, heftet sich ausserdem zum Teil an die Rippenwinkel an und geht an der Schulterblattbasis in die Fascien des Schulterblattes über; es zieht sich unter den Mm. latissimus dorsi, cucullaris und rhomboideus hin. Das vordere Blatt ist an der Crista ossis ilei befestigt, mit dem Lig. ileolumbale verwachsen, tritt an den medialen Rand der Querfortsätze der Lendenwirbel und geht bis an den Brustkorb heran, bildet bis unter der 12. Rippe einen bogenförmigen Rand, Arcus tendinis fasciae lumbodorsalis. Seitlich wird es durch die Linie begrenzt, welche vom Ende der 12. Rippe zu dem Rande des Hüftbeinkamms gezogen werden kann. In der Nackengegend findet sich die schon erwähnte Fascia nuchae, die an der Linea semicircularis media des Hinterhauptsbeines beginnt und seitlich neben dem M. cucullaris in die Halsfascien übergeht, sie geht weiterhin über die Procc. spinosi zur gegenüberliegenden Seite hin, bildet hier dann zum Teil mit das Lig. nuchae.

Die Muskeln der ersten Schicht sind nur durch zwei grosse, mächtige Muskeln repräsentiert, dieselben sind breit, platt: es sind die Mm. cucullaris und latissimus dorsi.

M. cucullaris s. trapezius, Kappenmuskel; er ist breit, dabei aber verhältnismässig dünn, sein Ursprung ist ein sehr weiter, seine Anheftung relativ begrenzt. Er wird durch das Lig. nuchae mit dem Muskel der entgegengesetzten Seite verbunden und dadurch entsteht dann dorsal ein unregelmässiges Viereck. Der Muskel jeder Hälfte entspringt mit kurzen Sehnen zunächst von der Protuberantia occipitalis externa und der Linea semicircularis superior, dann von dem Felde unterhalb der letzteren, im Halsteile vom Lig. nuchae und bis zum 12. Rückenwirbel herab vom Lig. apicum. Vom Kopf steigen die Fasern herab und vom Rücken herauf lateralwärts zum Labium superius der Spina scapulae, an den medialen Rand des Acromions und vorn an die obere hintere Fläche des lateralen Schlüsselbeinteiles. Gegen die Insertionsstelle hin verdickt sich die Muskelmasse, dadurch, dass die Fasern konvergierend sich vereinigen. Der Muskel zieht das Schulterblatt gegen die Wirbelsäule hin; wirkt sein oberer Teil allein, so hebt er das Schulterblatt und das Schlüsselbein, dreht das erstere etwas. Ist das Schulterblatt fixiert, so zieht die obere Partie das Gesicht nach der entgegengesetzten Seite. Der untere Teil allein zieht das Schulterblatt nach unten, beide Muskeln zusammen strecken den Kopf.

Der Ursprung endet oftmals an dem Dorn des 11. oder 10. Rückenwirbels; häufig sind die beiden Muskeln der beiden Seiten verschieden. Ebenso ist der occi-

pitale Ursprung ein wechselnder, oft der Insertion des Sternocleidomastoideus sehr nahe gerückt, mit welchem Fasern in Verbindung treten können, so dass die beiden Muskeln im Zusammenhange zu stehen scheinen. Der Trapezius wird innerviert vom Nervus accessorius und jenen mit diesem zusammentretenden Cervicalnerven.

M. latissimus dorsi, breiter Rückenmuskel; er ist ebenfalls dünn, dafür aber sehr breit, er erstreckt sich aus der Schulterblattgegend herunter bis zum Becken, geht dann mit konvergierenden Fasern schräg nach oben, zum Teil vom Cucullaris bedeckt. Im speziellen betrachtet, entspringt der Muskel im Lendenteil mit breiter Sehne von dem oberflächlichen Blatt der Fascia lumbodorsalis, setzt sich mit diesem Teil auch noch auf die Sacralgegend fort; weiterhin nimmt er seinen Ursprung am hinteren Rand des Darmbeines und geht ausserdem mit fleischigen Zacken von den drei letzten Rippen ab. Die Muskeln konvergieren dann gegen den Oberarm, ziehen sich um die Seitenfläche des Rückens herum, so dass sie in ihrem oberen Teil den unteren Scapularand bedecken, sie treten dann an den Oberarm und lagern sich neben dem M. teres major, der später zu besprechen ist, dem Humerus an. Die Endsehne ist breit, sie befestigt sich an der Spina tuberculi minor, überkleidet zum Teil den Sulcus intertubercularis. Ein Sehnenstreifen verbindet die Sehne mit derjenigen des M. pectoralis major und der Fascia brachii. Der Muskel zieht den Oberarm medianwärts, legt ihn nach dem Rückenteil zu, rollt ihn also nach innen (Rotatio); innerviert wird er vom Nervus subscapularis.

Die zweite Schicht enthält schmälere Muskeln, welche auch platt sind, sie nehmen im allgemeinen ihren Ursprung von den Dornfortsätzen der Wirbel und verlaufen quer, schräg nach oben oder unten zum Oberkopf, Schulterblatt und an die Rippen heran.

M. rhomboideus, Rautenmuskel; derselbe ist platt, beinahe rautenförmig, liegt unter den Mm. cucullaris und latissimus dorsi, er entspringt von den Procc. spinosi der beiden letzten Halswirbel und der vier ersten Rückenwirbel, verläuft dann schräg, lateralwärts nach unten und heftet sich an den hinteren Rand der Scapula an und zwar vom Ursprung der Spina scapulae bis herunter zum Angulus inferior. Die Fasern laufen ungefähr parallel, oft kommt es vor, dass jener Abschnitt, welcher von der Halswirbelsäule entspringt, als gesonderter Muskel über dem unteren Abschnitte gelegen ist. Es werden dann zwei Muskeln unterschieden, M. rhomb. superior und rhomb. inferior; sie heben die Scapula aufwärts, schräg gegen die Wirbelsäule hin. Innerviert wird der Muskel vom Nervus dorsalis scapulae.

M. levator scapulae, Schulterblattheber; er ist länglich dünn, jedoch von den Muskeln dieser Schicht noch der stärkste, verläuft an der Nackengrenze seitlich am Hals, steigt längs des Halses zur Scapula herab. Er entspringt mit vier kurzen, sehnigen Köpfchen an den hinteren Höckern der Procc. transversi der vier ersten Halswirbel; die vom Atlas entspringende Portion ist die stärkste und sehr konstant, die übrigen können wechseln. Die vier Teile vereinigen sich und bilden hinter dem Scalenus anticus einen absteigenden Bauch, der sich am oberen Rande der Scapula und am Angulus superior inseriert. Der Muskel hebt das Schulterblatt in die Höhe, wird unterstützt durch den M. cucullaris und rhomboideus; bei fixiertem Schulterblatt zieht er den Hals seitwärts. Im allgemeinen scheint der Muskel sich dem M. ser-

ratus anticus anzuschliessen. Innerviert wird er vom zweiten bis dritten Nervus cervicalis und dem N. dorsalis scapulae.

Die spinocostalen Muskeln werden durch zwei Mm. respräsentiert, sie nehmen ihren Ursprung von den Dornfortsätzen und treten an die Rippen heran; sie sind in Metameren gegliedert, müssen aber von den gleich zu besprechenden getrennt werden, weil sie durch ventrale Nervenäste Innervation erfahren.

M. serratus posticus superior, oberer hinterer Sägenmuskel; der Muskel ist breit, platt, liegt unter dem Rhomboideus; mit einer dünnen Ursprungssehne ist er mit der Fascia lumbodorsalis verbunden. Im übrigen nimmt er seinen Ursprung von den beiden letzten Hals- und den beiden ersten Rückenwirbeln, geht schräg lateralwärts nach unten in einen dünnen, platten Bauch über; derselbe trennt sich in vier hintereinanderliegende Partien, welche ihrerseits an die zweite bis fünfte Rippe herantreten. Diese Partien ziehen die Rippen schräg nach oben und hinten, sie helfen den Thorax bei der Inspiration erweitern. Oft treten vier Zacken auf.

M. serratus posticus inferior, unterer hinterer Sägenmuskel; er ist breiter als der vorige, aber dünner; entspringt mit dünner Sehne von der Fascia lumbodorsalis in der Höhe der beiden letzten Rücken- und der beiden oder drei ersten Lendenwirbel, steigt an der Rückenwand schräg lateralwärts nach oben und inseriert sich mit vier breiten Zacken an den unteren Rändern der vier unteren Rippen. Er zieht die Rippen seitwärts und nach unten, erweitert bei der Inspiration den Thorax. Die Ausbildung der Zacken ist wechselnd, ebenso ihre Anzahl. Innerviert werden die letzten Muskeln von Intercostalnerven.

Die Spinodorsalmuskeln entstammen der Seitenrumpfmuskulatur, sie verblieben an ihrer Stelle, änderten im einzelnen aber oftmals ihre Insertionen, indem Sonderungen zu Tage traten. Dort, wo diese Muskulatur den Rippen direkt aufgelagert ist, zeigt sich noch ihre ursprüngliche Gliederung in Metameren am deutlichsten. Es werden daher lange Rückenmuskeln von kurzen getrennt. Die ersteren überspringen mehrere bis viele Metameren, die letzteren sind kurz und zwischen zwei oder nur wenigen Metameren ausgespannt. Zu den langen Rückenmuskeln gehören die Mm. splenius, sacrospinalis, ileocostalis, longissimus, die spinales und semi-spinales, multifidus und rotatores. Zu den kurzen gehören die Mm. interspinales, intertransversi, wenn wir wollen, auch die Muskeln zwischen Hinterhaupt und den ersten Halswirbeln, die Mm. recti capitis und obliqui capitis.

Die spinodorsalen Muskeln des Halses.

M. splenius capitis, Bausch- oder Riemenmuskel des Kopfes; er wird mit dem des Halses, M. splenius cervicis zusammengefasst, indem der letztere den unteren Teil desselben bildet. Hier mögen die Muskeln getrennt nebeneinander aufgeführt werden. — Der M. splenius capitis ist länglich, viereckig, dick; er nimmt seinen Ursprung von den Procc. spinosi des dritten bis siebenten Halswirbels und der zwei ersten Rückenwirbel, liegt also unter dem M. rhomb. vor dem Serratus posticus superior, geht dann schräg nach oben und lateralwärts zur Insertion des M. cucullaris, unter welcher er sich mit breitem, halbmondförmigem Rand an der Linea semicircu-

laris superior des Hinterhaupts und der Pars mastoidea des Schläfenbeines inseriert. Mit dem gegenseitigen zieht er den Kopf nach vorwärts, einer allein zieht den Kopf schräg nach rückwärts und dreht ihn etwas, so dass das Gesicht nach oben gerichtet wird.

M. splenius cervicis s. colli, Bausch- oder Riemenmuskel des Halses; ist länglich, platt und schmal; er entspringt gleich neben dem erstgenannten bis herab zum Proc. spinosus des vierten Rückenwirbels, verläuft eine Strecke weit mit dem Splenius capitis, geht aber in der Halsmitte um den lateralen Rand dieses Muskels herab nach der Mediane zu und tritt mit zwei oder drei Zipfeln an die hinteren Höcker der Procc. transversi der oberen Halswirbel. Von ihm gehen oftmals Muskelbündel zum Splenius capitis. Er zieht den Hals rückwärts, dreht, wenn er einseitig wirkt, den Atlas mit dem Kopf. Innerviert werden die Muskeln vom N. occipitalis magnus.

Die spinodorsalen Muskeln des Rückens. (Dritte Schicht.)

M. sacrospinalis, gemeinschaftlicher Rückgratstrecker; es ist ein länglicher Muskel, welcher vom Hals herunter bis zum Kreuzbein geht und sich aus mehreren Abschnitten zusammensetzt, die eine gewisse Selbständigkeit aufweisen und dementsprechend selbständig betrachtet werden können. Im ganzen lassen sich vier Abschnitte unterscheiden: erstens zwei Halsabschnitte und dann zwei Rumpfabschnitte, die ersteren sind die Mm. iliocostalis cervicis und longissimus cervicis. (Der am Kopf liegende Abschnitt des letzteren wird noch als Longissimus capitis unter Umständen getrennt); der Iliocostalis cervicis geht in den Iliocostalis lumborum et dorsi über, während der Longissimus cervicis als Longissimus dorsi weiter verläuft. Der M. sacrospinalis entspringt an der hinteren Fläche des Kreuzbeines, an der Crista des Darmbeines und im Sacralteil von der Fascia lumbodorsalis, die über das Os sacrum hinzieht und dann scheidenartig die unteren Partien des Muskels umhüllt. Ausserdem treten Ursprungsstellen von den Procc. spinosi der Lendenwirbel ab. Die Trennung des Muskels findet im Lendenabschnitt statt. Hier lässt sich eine laterale und mediale Portion unterscheiden; die laterale nimmt der Hauptsache nach ihren Ursprung vom Kamm des Darmbeines und geht später in den M. iliocostalis über; die mediale, welche von der Fascia lumbodorsalis ihren Ursprung nimmt, lässt aus sich den M. longissimus dorsi entstehen. Die Fasern dieses letzteren Muskels spalten sich und treten dann mit Sehnen teils an die accessorischen Fortsätze der Lendenwirbel, teils an die Querfortsätze der Brustwirbel heran, im Halsteil ebenfalls an die hinteren Zacken der Querfortsätze des zweiten bis sechsten Halswirbels.

M. iliocostalis lässt sich nach dem eben Gesagten in mehrere Abschnitte trennen. Der untere derselben repräsentiert den M. iliocostalis lumborum. Auf diesen folgt der Iliocostalis dorsi und im Halsteil der Iliocostalis cervicis. — Der M. iliocostalis lumborum entspringt am Darmbein und sendet seine in Bündel gespaltenen Fasern an die unteren sechs oder sieben Rippen und zwar tritt die laterale Gruppe an den unteren Rand der 12. Rippe, die nach der Medianebene zu gelegenen dann in die Anguli der elften bis siebenten, event. sechsten und fünften Rippe. Die Anheftung geschieht durch lange, schmale und dünne Sehnen. — Der M. iliocostalis dorsi entsteht aus medial gelegenen Bündeln, von denen eins von der Lendenportion aufsteigt; die übrigen sind Verstärkungsbündel, welche von der fünften bis siebenten unteren Rippe kommen. Er entsendet seine Fasern an die fünfte bis sechste obere Rippe. Der Bauch, welcher durch die Vereinigung der Bündel ent-

steht, führt die genannte Bezeichnung. Die Sehnen inserieren sich auch wieder an den Anguli der ersten bis sechsten, resp. siebenten Rippe; die der ersten und zweiten Rippe nahe der Tubercula, häufig auch noch am Proc. transversus des siebenten Halswirbels. — Nun gehen Bündel von den sechs bis sieben oberen Rippen ab, welche sich dann an den Querfortsätzen des vierten bis sechsten Halswirbels inserieren und als M. iliocostalis cervicis zusammengefasst werden. Dieser aufsteigende Halsmuskel geht meist mit drei dünnen Sehnen an die genannten Procc. heran. Lateralwärts ist er hin und wieder mit dem M. scalenus posticus verwachsen oder grenzt wenigstens dicht an denselben.

Der M. longissimus dorsi, innerer Rückgratsstrecker, hat ebenfalls einen ziemlich komplizierten Verlauf, dadurch, dass er einige dünne, accessorische Muskelbündel aufnimmt, die Fasciculi accessorii. Dieselben entspringen von den Procc. transversi des ersten Lendenwirbels und mehrerer Rückenwirbel, aber in unregelmässiger Weise. Der Muskel selbst, der von der Fascia lumbodorsalis kommt, und durch starke Sehnenbänder an die Dornfortsätze der Lendenwirbel angeheftet ist, tritt dann bis zum Kopf empor und spaltet sich in zahlreiche Zacken. Dieselben sind fleischig, teilweise sehnig, die unteren stärker als die oberen, letztere sind dann schlanker als die unten gelegenen, sie werden insgesamt als Fasciculi laterales et mediales bezeichnet. Die lateralen Zacken gehen an die unteren Ränder und die hintere Fläche der zehnten bis elften Rippe, oft auch nur von der neunten ab und oft nur bis zur fünften Rippe hinauf, heften sich zwischen Anguli und Tubercula an. Die medialen Zacken gehen andererseits an die Procc. transversi der Rückenwirbel. — Der obere Teil geht dann als M. longissimus cervicis, Quermuskel des Nackens, von den Procc. transversi der fünf resp. vier oberen Rückenwirbel und der zwei letzten Halswirbel ab und tritt an die Querfortsätze des fünften bis ersten (meist nur bis zum zweiten) Halswirbel heran. Oft findet auch eine Insertion an dem sechsten Halswirbel statt, es fehlt dann selbstverständlich hier die Ursprungsstelle. Die Insertionen sind mit denen des Iliocostalis häufig verschmolzen. Die Fortsetzung des Longissimus cervicis steigt dann weiterhin zum Kopf hinauf, wird aber hier meist als gesonderter Muskel betrachtet und als

M. longissimus capitis, Halszitzenmuskel, bezeichnet; der Muskel löst sich von dem M. longissimus cervicis ab, oder ist mit ihm seitlich verwachsen und zieht sich als länglich platter, schmaler Muskel an der medialen Seite des Long. cervicis weiter. Er erhält seine Fasern aus zwei bis acht Zipfeln, welche von den Procc. transversi und obliqui des dritten Halswirbels bis event. dritten Rückenwirbel herunter entspringen; sie steigen schräg lateralwärts nach oben und treten mit stärkerer Sehne an die hintere Hälfte des Proc. mastoideus. Sie können den Hals bewegen, ziehen den Kopf nach rückwärts oder bei einseitiger Kontraktion den Hals nach einer Seite, schräg nach hinten.

Aus dem Gesagten ergiebt sich, dass der Ursprung der grossen Sacrospinalmuskelmasse ziemlich konstant ist, dass aber später die Insertionen um so wechselvoller werden, je mehr wir uns dem Kopf nähern.

Die weiteren Muskeln lassen sich nun wieder in verschiedener Weise gliedern, entweder kann man vom Hals heruntergehen und von hier aus dann auf den Brust- und Lendenteil resp. umgekehrt, oder aber es muss ein Teil der Rücken-Lenden-

muskel gesondert werden und zwar als das System der Spinalen, die von Dorn sätzen abgehen und an Dornfortsätze herantreten, wobei immer ein oder meh Wirbel übersprungen werden. Ihnen würde dann das System der Semispinalmus voranzustellen sein, die von Querfortsätzen entspringen und auf Dornfortsätze übertrete Es liegen hier auch wieder mehrere Schichten übereinander und daneben finden die mannigfachsten Übergänge, so dass eine scharfe Trennung nicht vollständig r lich erscheint.

Die Semispinalmuskeln des Rückens, Halses und Kopfes.

(Tafel XXV, Figg. 1, 2.)

M. semispinalis dorsi, Halbdornmuskel des Rückens; seinen Ursprung ni derselbe von den Querfortsätzen der letzten sechs resp. sieben Brustwirbel; der teil sehnige Bauch steigt dann schräg medianwärts empor und tritt mit Sehner die Procc. spinosi der fünf bis sechs ersten Rückenwirbel und der beiden vorlet Halswirbel. Die Ursprungsstelle kann um einige Wirbel weiter nach oben ve werden, so dass der Muskel unter Umständen von den Querfortsätzen des sech bis zehnten Rückenwirbels seinen Ursprung nimmt.

Der M. semispinalis cervicis, Halbdornmuskel des Rückens, liegt wie vorige zum Teil unter dem M. longissimus dorsi und dem gleich zu erwähnende semispinalis capitis. Er entspringt von den Querfortsätzen der fünf bis sechs ob Brustwirbel und tritt an die Dornfortsätze des zweiten bis fünften Halswirbels h vornehmlich an den Dornfortsatz des Epistropheus, selten noch an den Dornfor des sechsten Halswirbels. Eine Fascie trennt ihn vom

M. semispinalis capitis, Halbdornmuskel des Kopfes; die unteren Urspru sehnen fliessen mit denen des M. semispinalis cervicis zusammen, weiterhin t dann Bündel ab bis zum vierten Halswirbel herauf. Der Muskelbauch ist platt, lich dick und gross, nach unten zugespitzt, im allgemeinen viereckig. Sein Ve ist von den Procc. transversi des dritten Halswirbels bis herunter zum siebe Rückenwirbel und von den Procc. spinosi des letzten Hals- und ersten Rückenwi aus gerade aufwärts. Die Insertion findet an der Linea semicircularis media Hinterhauptsbeines mit gekrümmtem sehnigem Rande statt. Am Muskel findet eine Zwischensehne, die dem medialen Teile des Muskels stets eigen ist, wes derselbe auch als M. biventer cervicis, zweibäuchiger Nackenmuskel, von der teralen Teile, dem M. complexus, getrennt wird. Oft besitzt der Biventer zwei Zwischensehnen und dann dem entsprechend drei Bäuche. Die Sehnenfaserbü welche im Bauch des Complexus auftreten, sind weniger deutlich. Auch hie nur zu konstatieren, dass die Ursprungssehnen des Semispinalis sehr wechselnd sin

Wie schon erwähnt wurde, gehen die beiden letzten Muskeln in einander und ebenso auch der Semispinalis dorsi und cervicis. Auch die Insertionen sind konstant zu nennen. — Die Wirkung der Muskeln bei der Kontraktion beruht einer Streckung der Wirbelsäule; der Semispinalis capitis zieht den Kopf sehr gisch nach rückwärts, wenn beide Muskeln wirken, er dreht das Gesicht resp. Kopf bei Wirkung eines Muskels nach der entgegengesetzten Seite des Muskelz Die Mm. semispinales dorsi et cervicis strecken, wenn sie zusammen wirken, oberen, ja gekrümmten Teil der Wirbelsäule; wirkt ein Muskel allein, so wird Wirbelsäule gedreht.

Die Spinalmuskeln.

(Tafel XXV, Fig. 1; Tafel XXVI, Fig. 1.)

Auch hier sind wieder zu unterscheiden Spinalmuskeln des Rückens und Spinalmuskeln des Halses resp. Kopfes.

M. spinalis dorsi, Dornmuskel des Rückens. Lateralwärts ist dieser Muskel mit dem Longissimus dorsi verwachsen. Weiterhin geht er mit langen Ursprungssehnen von den Dornfortsätzen der beiden ersten Lenden- und der angrenzenden drei Rückenwirbel ab. Der Dornfortsatz des neunten Rückenwirbels wird von ihm übersprungen. Dann inseriert sich der Muskel mit meist schlanken Sehnen an den Dornfortsätzen des achten bis zweiten Brustwirbels; die Sehnen sind häufig mit denen des Semispinalis dorsi verwachsen Der Muskel bewirkt bei seiner Kontraktion eine Streckung der Wirbelsäule.

M. spinalis cervicis, Dornmuskel des Halses; entspringt mit dünneren und kleineren Bündeln als der vorhergehende, meistens vor den Dornfortsätzen der zwei bis drei unteren Halswirbel, oft auch des ersten oder der zwei ersten Brustwirbel. Er verläuft dann neben dem Lig. nuchae an die Dornfortsätze des zweiten bis vierten Halswirbels; ist aber auch betreffs seiner Ausdehnung, Insertion und Ursprungsstelle sehr variabel; die Ursprünge können oft unterbrochen sein, andererseits kann der gesamte Muskel fehlen; durch seine Kontraktion streckt er den Hals.

M. spinalis capitis, Dornmuskel des Kopfes. Derselbe wird als besonderer Muskel getrennt; einige Bündel treten von den Dornfortsätzen des Halses und event. der ersten Brustwirbel ab und gehen mit dem M. semispinalis capitis an den Kopf.

Vierte Schicht, kleine Muskeln der Wirbelsäule.

M. multifidus, vielgespaltener Rückgratsmuskel. Derselbe schliesst sich den semispinalen Muskeln an, indem er an die Quer- und Dornfortsätze angeheftet ist. Er besteht aus zahlreichen, hintereinanderliegenden kleinen Bündeln, die sich vom Kreuzbein bis herauf zum Epistropheus erstrecken. Im Kreuz- und Lendenteil sind sie breit und dick, verschmälern sich dann allmählich, werden an den Rückenwirbeln am schmalsten. Die einzelnen Bündel sind beinahe parallel gerichtet, sie steigen schräg aufwärts. Die Muskeln entspringen im Kreuzbein von den Procc. transversi, in der Lendengegend von den Procc. accessorii und den Procc. mamillares, im Rückenteil von den Procc. transversi und den Ligg. intertransversaria, im Halsabschnitt von den hinteren Flächen der Procc. obliqui, überspringen dann zwei bis drei Wirbel und treten an die Procc. spinosi der höherliegenden event. zweit- und drittfolgenden Wirbel heran. Im übrigen teilt sich jeder Muskel in mehrere Bündel, von denen das am meisten lateral und oberflächlichst gelegene auch die meisten Wirbel überspringt, während sich das tiefer und mehr mediangelegene Bündel schon an den nächstfolgenden oder übernächsten Wirbel anheftet. Die Bündel sind untereinander verwachsen, in der Brust- und Nackengegend sind die Muskeln mit den Semispinalis dorsi und cervicis verbunden. Die mediangelegenen, tiefsten Bündel kann man verhältnismässig leicht von den darüberliegenden trennen und hat sie dementsprechend auch als gesonderte Muskeln bezeichnet, als Mm. rotatores dorsi, Drehmuskeln des Rückens. Die Bündel sind platt, überspringen in der Brustwirbelsäule meist einen Wirbel, indem sie vom oberen Rand eines Querfortsatzes zum Basisteile eines höherliegenden

Dornfortsatzes hingehen. Die kürzeren Muskeln gehen vom Querfortsatz nur bis zum darüberliegenden Wirbelbogen, so dass sie fast horizontal verlaufen, sie sind am kleinsten im dorsalen Teil. — Die Gesamtwirkung der genannten Muskeln beruht auf einer Streckung der Wirbelsäule. Eine Seite allein vermag die Wirbelsäule etwas zu drehen, besonders drehen die tieferen Muskeln, während die oberflächlichen die Streckung übernehmen.

An diese Muskeln lassen sich nun die weiteren kurzen Muskeln der Wirbelsäule anreihen, welche ebenfalls zwischen den Fortsätzen der Wirbel verlaufen, besonders zwischen Kopf und den ersten Halswirbeln eine beträchtliche Ausdehnung erfahren und zur Stütze und Drehung des Hinterhauptes beitragen. Es lassen sich unterscheiden die Mm. interspinales und intertransversarii und die Muskeln zwischen Epistropheus, Atlas und Hinterhaupt.

Mm. interspinales, Zwischendornmuskeln. Es sind kleine Muskelpartien, welche sich zwischen den Procc. spinosi vom Epistropheus herunter bis zum Kreuzbein erstrecken. An den Halswirbeln lassen sie sich am leichtesten konstatieren, später im Rückenteil können sie oft verschwinden und durch Bindegewebe ersetzt werden, während sie im Lendenteil wieder etwas an Stärke zunehmen. Die Muskeln liegen paarig an den Seiten und Rändern der Dornfortsätze, sie schliessen sich an die

Mm. intertransversarii, Zwischenquermuskeln an. Letztere sind doppelt im Lendenteil und Halsteil, sonst einfach, spannen sich zwischen den Procc. transversi aus. In der Halswirbelsäule werden sie als Mm. intertransversarii colli antici et postici unterschieden, indem sie hier einmal dem Rippenfortsatz des Wirbels angehören und dann dem nach vorn gelegenen Fortsatze, so auch im Lendenteil, wo die medialen vom Proc. mamillaris abgehen und zu dem Proc. accessorius des folgenden Wirbels oder auch an dessen Mamillarfortsatz herantreten. Die lateralen sind dann in breiteren Bündeln zwischen den Querfortsätzen ausgespannt. Die letzteren Bündel fehlen der Brustwirbelsäule; es werden hier die medialen auch durch Sehnen vertreten. Diese Gesamtmuskulatur beugt die Wirbelsäule; wenn einseitig kontrahiert, erfolgt eine Krümmung lateralwärts.

Die Muskeln zwischen Hinterhaupt und den beiden ersten Halswirbeln.

(Tafel XXVI, Figg. 1, 2.)

Dieselben sind relativ klein, aber sehr stark und erstrecken sich als ein mehrgliederiges System von den Halswirbeln zum Kopf hinauf, unterstützt wird ihre Wirksamkeit dadurch, dass ein paar Muskeln von Wirbel zum Wirbel abgehen. Zunächst st zu erwähnen der

M. rectus capitis major s. rectus capitis posticus major, grosser, hinterer Kopfmuskel; er tritt als länglich dreieckige Muskelmasse vom Proc. spinosus des Epistropheus ab, dessen Dorn ja gegabelt ist, tritt dann weiterhin, sich verbreiternd schräg lateralwärts nach oben und heftet sich in dem mittleren Teil der Linea semicircularis inferior des Hinterhaupts an; die beiderseitigen Muskeln vermögen den Kopf nach rückwärts zu ziehen, einer allein dreht ihn um den Epistropheus.

M. rectus capitis minor s. rectus capitis posticus minor, kleiner, hinterer Kopfmuskel; liegt zum Teil unter dem vorigen nach vorn und medianwärts, er ist dreieckig, der spitzeste Winkel des Dreiecks ist vom Ursprungsansatz am Tuberculum

posterius atlantis, dann verbreitert sich der Muskel und setzt sich neben dem vorigen an die Linea semicirc. infer., so dass sich die beiderseitigen Muskeln in der Medianebene berühren. Bei seiner Kontraktion unterstützt er den vorigen.

M. obliquus capitis major, grosser, schräger, unterer Kopfmuskel, spannt sich nicht zwischen Wirbel und Kopf aus, sondern unterstützt nur die Funktionen der geraden Kopfmuskeln; er geht als länglich viereckige Muskelmasse lateralwärts vom Ursprung des Rectus capitis major ab, also vom Proc. spinosus epistrophei, verläuft dann ziemlich schräg oder lateralwärts zur hinteren Fläche des Proc. transversus atlantis. Durch seine Kontraktion dreht er den Atlas um den Epistropheus und insofern bewirkt er eine Drehung des Kopfes. Über seiner Insertionsstelle tritt nun der

M. obliquus capitis minor ab, steigt dann schräg nach oben und medianwärts und heftet sich über der Insertion des Rectus capitis major und höher neben diesem an die Linea semicircularis inferior des Hinterhauptsbeines. Er zieht allein das Hinterhaupt zurück und dreht es gleichzeitig, aber entgegengesetzt dem vorigen Muskel.

M. rectus capitis lateralis, seitlicher, unterer Kopfmuskel; entspringt ebenfalls vom Querfortsatz des Atlas aber mehr nach vorn gerichtet als die beiden letztgenannten Muskeln und geht dann zum Hinterhaupt empor, wo er sich an die Basis des Proc. jugularis anheftet, direkt hinter dem Foramen jugulare. Durch seine Kontraktion neigt er den Kopf etwas seitlich.

Die kurzen Muskeln in der Rippenregion.

(Tafel XXV, Fig. 1.)

Mm. levatores costarum breves, kurze Rippenheber; sie sind kurz dreieckig, treten von den äusseren Enden der Procc. transversi des letzten Halswirbels bis gegen den elften Rückenwirbel ab und dann an den oberen Rand der folgenden Rippe heran, wo sie sich zwischen Anguli und Tubercula inserieren, sie ziehen durch ihre Kontraktion die Rippe etwas in die Höhe und nach hinten. Die

Mm. levatores costarum longi, die langen Rippenhalter, finden sich als länglich dreieckige Muskelbündel an den drei oder vier letzten Rippen, wo sie über den genannten kurzen Rippenhebern ausgespannt liegen, jedoch so, dass der Muskel, welcher sich an der zwölften Rippe inseriert, vom Querfortsatz des zehnten Rückenwirbels entspringt und so fort. Die genannten Muskeln sind mit dem hinteren Ende der Mm. intercostales externi verwachsen.

Das eben besprochene System von Muskeln des Rückens, Halses und Kopfes erscheint kompliziert und schwer verständlich und ist es in der That und zwar aus dem Grunde, weil beim Menschen die Anordnung der Skelettmasse anders geworden ist als bei den niederen Wirbeltieren. Nur eine Anzahl von Säugetieren zeigen Ähnlichkeit mit den Verhältnissen, wie sie beim Menschen auftreten. Die Muskeln müssen sich natürlich nach den notwendigen Bewegungen ausbilden und ihrer Ausbildung entsprechend ist dann das Skelett entwickelt. Nun zeigt es sich schon beim Skelett, dass die Wirbelsäule vom Kopf bis herunter zum Schwanzabschnitt die allermannigfachsten Modifikationen aufweist und es wurde früher bereits erwähnt, dass diese Differenzierungen die Folgen der verschiedenen Anforderungen sind, welche an die festen Punkte des Körpers gestellt werden, weil dieselben einmal als Hebel für Bewegungsmechanismen und ein andermal als Stütz- und Schutzapparate für innere Körperteile aufgefasst werden müssen. Also nicht allein die Bewegungen sind es, welche diese komplizierten Muskelmassen erzeugen, sondern dazu kommt noch der Umstand, dass sich die Skelettmassen den Weichteilen anpassen müssen, welche sie umschliessen, und dass durch den eigentlichen Extremitätenapparat auch wieder eine wesentlich andere Lagerung im Muskelsystem bedingt ist. Wollen wir daher die eben besprochenen Muskeln aus jenen herleiten, welche sich bei nie-

deren Wirbeltieren finden, so sind die Umwandlungen zu berücksichtigen, welche der Körper insgesamt erfahren hat, und es müssen die veränderten Bewegungsformen berücksichtigt werden, dann ist es bis zu einem gewissen Grade möglich, homologe Muskelabschnitte der aufeinanderfolgenden Metameren zu sondern. Ganz willkürlich erscheint es, dass die Besprechung der Brust- und der Bauchmuskulatur eine gesonderte Anordnung findet und dass dann je im Anschluss daran erst die Muskulatur der Extremitäten in einer gewissen Vollständigkeit gegeben werden kann. Wohl nicht genug kann darauf hingewiesen werden, dass, wenn man den Organismus verstehen will, der letztere nicht zerstückt betrachtet werden darf, wie es der Anatom thun muss, sondern dass ein Organ aus dem andern abzuleiten ist und dass die Organe mehr und mehr in ihrer Gesamtheit zu berücksichtigen sind. Es braucht mit einer solchen Betrachtungsweise durchaus nicht gewartet zu werden, bis event. ein Präparierkurs zu Ende gelangt ist oder bis die einzelnen Abschnitte des Körpers samt und sonders getrennt von einander besprochen sind; sondern je früher eine solche Behandlung des Körpers Platz greift, und je öfter sie wiederholt wird, um so leichter wird es dem Lernenden sein, ein richtiges Verständnis für den Organismus zu erlangen.

IV. Die Muskeln der Brust.

(Tafel XXIX—XXX, Fig. 1.)

Es sind im allgemeinen beträchtliche Muskelmassen, welche in den oberen Regionen des Rumpfes ausgebreitet liegen und denen die Funktion zukommt, den Arm zu heben und im Schultergelenk zu drehen und die weiterhin die Funktionen haben, den Brustkorb bei der Respiration trotz der event. Belastung des Armes oder des Rumpfes zu heben und zu senken. Die oberflächlich gelegenen Schichten enthalten die grössten und stärksten Muskeln. Nach der Tiefe zu wird die Muskulatur schwächer, so dass die schwächsten Bündel dem Brustkorb direkt aufgelagert sind. Die oberflächlichen Muskeln sind diejenigen, welche an die Extremitäten herantreten und dementsprechend als Gliedmassenmuskeln der Brust von den tieferen Schichten zu trennen sind, welche als Brustkorbmuskeln zusammengefasst werden müssen.

Ausserdem könnte hier event. eine Muskelmasse eingefügt werden, welche nur bei Säugetieren vorkommt und aus dem inneren Teil der Thorax-Muskulatur entstammt, sich zunächst über die Lungen ausbreitet, das Herz mit umhüllt und dann bei Säugetieren den gesamten Herz- und Lungenapparat von der Bauchhöhle mit den übrigen Eingeweiden trennt; sie wird in dieser Arbeit später besprochen!

Die Fascien, welche sich zwischen den Brustmuskeln finden, sind ziemlich leicht zu schildern, zunächst liegt oberflächlich eine dünne Fascia superficialis, dann beginnt an der Clavicula und ersten Rippe die Fascia coracoclavicularis, welche im Umkreis des M. subclavius hinzieht und dann jenen Raum ausfüllt, welcher zwischen den oberflächlichen grossen Brustmuskeln und der Clavicula liegt und als Fossa infraclavicularis bezeichnet wird. Von hier aus geht die Fascie weiter nach unten über den Pectoralis minor hin, seitlich zum Proc. coracoideus und an die Insertion der oberen Brustmuskeln. Die Fascie verbindet sich schliesslich mit jener der oberen Extremität, woselbst die des Rückens und der Brust zusammentreten.

a. Die Muskeln, welche vom Brustkorb zum Humerus treten.

(Tafel XXIX—XXX, Fig. 1.)

M. pectoralis major, grosser Brustmuskel; ist breit, platt, dabei stark, dick und kräftig; er erstreckt sich über den lateralen Teil der Brust hin, ist ungefähr dreieckig gestaltet. Er nimmt seinen Ursprung von der vorderen Hälfte des Schlüssel-

beins, geht dann, indem er sich an seinem Ansatzrande krümmt, auf die vordere Sternumfläche über und erstreckt sich weiterhin auf die Rippenknorpel der zweiten bis siebenten Rippe, ist dann unten durch musculöse und sehnige Zipfel mit der Fascia recta abdominis und dem später zu erwähnenden M. obliquus externus abdomnis im Zusammenhang. Die Fasern steigen dann sämtlich konvergierend von der oberen Partie schräg nach unten, in den unteren Partien schräg nach aufwärts über die Achselhöhle hin, um sich an dem Oberarm zu befestigen. Dabei lässt sich eine obere Partie, Portio clavicularis, zunächst noch trennen, sie verschmilzt erst kurz vor der Insertion mit der unteren Partie, Portio sternocostalis. Der untere Rand des Muskels schlägt sich um; die Fasern der beiden Partien kreuzen sich vor der Insertion und gehen dann in eine breite, kräftige Sehne über, welche nicht einfach bleibt, sondern sich teilt. Das stärkere, vordere Blatt heftet sich an die Spina tuberculi majoris des Oberarms mit dem M. deltoideus zusammen. Das tiefere Blatt ist nach hinten gelagert, dünner, es bekommt häufig Fasern von der sechsten bis siebenten Rippe, geht dann an den Sulcus intertubercularis des Oberarms bis zur Schultergelenkkapsel hin an die Tubercula majus und minus. Die Fasern dieses Blattes treten teilweise mit der Sehne des Latissimus dorsi zusammen. — Durch seine Kontraktion zieht der Muskel den Oberarm gegen die Brust (Adduction), wirkt er mit dem Latissimus dorsi zusammen, so wird der Oberarm in einer Frontalebene unter die Brustebene gebeugt, wirkt aber der Muskel allein, so dreht er den Oberarm nach vorn, indem er ihn gleichzeitig an den Brustkorb heranzieht. Beim Hängen an dem Arm zieht der Muskel durch seine Kontraktion den Körper nach vorn und oben. Innerviert wird der Muskel von den Nn. thoracici anteriores.

Vor dem Sternum zu Seiten des Pectoralis major liegt in einigen Fällen ein Muskelbündel, welches betreffs seines Vorkommens und Auftretens sehr variabel ist. Einmal tritt es einseitig, dann doppelseitig auf. Es wird als M. sternalis bezeichnet.

M. subclavius, unterer Schlüsselbeinmuskel; derselbe ist klein, platt rundlich, entspringt mit einer kräftigen Sehne von der unteren Fläche der Clavicula und verläuft dann schräg, nach der Mediane herunterziehend, mit einer starken Sehne zur oberen Fläche der ersten Rippe und zum Teil an den ersten Rippenknorpel heran; der Muskel ist in seinem Anfangsteil gefiedert. Durch seine Kontraktion drückt er das Schulterblatt gegen das Sternum und zieht es etwas nach unten vor. Ist die Schulter fixiert, so hebt er die erste Rippe. Innerviert wird der Muskel vom N. subclavius.

M. pectoralis minor, kleiner Brustmuskel. Er liegt unter dem Pectoralis major und Deltoideus, ist dreieckig, platt, entspringt mit drei dünnen Sehnen von der vorderen Seite der drei oberen Rippen, so dass seine Ursprungsstelle eingezackt erscheint, weshalb der Muskel auch Serratus anticus minor genannt wird. Die Fasern steigen schräg nach oben, lateralwärts und heften sich spitz mit einer Sehne an die Spitze des Proc. coracoideus. Durch seine Kontraktion wird die Schulter herabgezogen, oder es werden bei fixierter Schulter die Rippen gehoben. Innerviert wird er vom N. thoracicus anterior.

M. serratus anticus major, grosser vorderer Sägenmuskel; kann als in einer dritten Schicht der Brustextremitätenmuskeln liegend, aufgefasst werden. Er ist gross, platt, am vorderen und unteren Rand länger als oben und hinten. Er nimmt die Seitenwand des Thorax ein, wird von dem Pectoralis major und minor und hinten vom Latissimus dorsi bedeckt. Er entspringt mit neun bis zehn Zacken von der

ersten bis neunten Rippe, so dass die zweite Rippe zwei Zacken entsendet; die Ursprungsstellen sind sägeartig gezackt, die Fasern steigen schräg lateralwärts nach oben und drehen sich um die Seiten des Brustkorb herum, treten dann mit einem dünnen sehnigen Rand an den unteren Winkel und an die Basis der Scapula heran. Der Muskel zieht also das Schulterblatt zurück oder drückt es an die Brustwand. Ist das Schulterblatt durch die dorsal gelegenen Muskeln fixiert, so hebt der Muskel sehr kräftig die Rippen und erweitert dadurch den Brustkorb. Es können an dem Muskel drei Partien unterschieden werden: einmal diejenige, welche ihren Ursprung von den beiden ersten Rippen nimmt, die Fasern gehen zum oberen Teil der Schulterblattbasis heran, dann folgt eine Partie, die zum Teil von der zweiten Rippe und von der dritten event. entspringt und mit divergierenden Faserbündeln an die Basis des Schulterblattes geht; die dritte Portion hat konvergierende Fasern und besitzt den oben geschilderten Verlauf. Die mittlere Portion ist oft modifiziert. Innerviert wird der Muskel vom N. thoracicus longus.

b. Die Muskeln des Brustkorbes.

(Tafel XXV, Fig 1.)

Um die Bewegungen der Rippen von der Wirkung der Brustmuskeln und einiger Halsmuskeln unabhängig zu machen, finden sich zwischen den Rippen selbständige Muskelbündel ausgespannt und in mannigfacher Weise angeordnet, sie ziehen von den Querfortsätzen der Wirbel oder von den Rippen selbst zu Rippenteilen und werden allgemein als Rippenheber und Zwischenrippenmuskeln bezeichnet. Dazu kommt dann noch der dreieckige Brustbeinmuskel. Die Rippenheber wurden früher schon an anderer Stelle erwähnt, weil sie betreffs ihres Ursprungs und ihrer Insertion den tiefen Schichten der Transversospinales anzureihen sind.

Mm. intercostales, Zwischenrippenmuskeln. Es sind dies kurze, schräggestellte Muskeln, welche innerhalb jener Räume, die zwischen je zwei Rippen liegen, ausgespannt sind und in zwei Platten geschieden werden können, in äussere und innere. Durch ihre Kontraktion nähern sie die Rippen einander und bewirken dadurch ein Emporheben des Brustkorbes.

Mm. intercostales externi, äussere Rippenheber; sie nehmen ihren Ursprung von den äusseren Flächen der Rippen, sind nicht vollständig muskulös, sondern reichlich mit Bindegewebsfasern durchsetzt, sie gehen schräg von hinten nach vorn unten, zu dem oberen Rand der folgenden Rippe, und zwar erstrecken sich die Muskeln von der Rückenfläche bis zur Vorderfläche des Thorax, enden beim Beginn der Rippenknorpel. An der unteren Rippe tritt die Insertionsstelle noch auf die Rippenknorpel über. Dorsal hängen sie mit den Rippenhebern zusammen.

Mm. intercostales interni, innere Zwischenrippenmuskeln; verlaufen unter den vorigen, sind kürzer als dieselben. Ihre Fasern kreuzen sich mit denen der ebengenannten, denn die Muskeln steigen von den unteren Rändern der Innenfläche, sowie auch von den Rippenknorpeln schräg nach unten hin zu den oberen Rändern der Rippe. Sie gehen vom Sternum bis zu den Anguli costarum. Ausserdem kann es in einzelnen Teilen des Brustkorbes vorkommen, dass Muskelfasern über eine Rippe hinweggehen, um zur nächstfolgenden überzutreten. Ebenso treten die Intercostales interni der beiden letzten Rippen mit dem M. obliquus internus, der später zu erwähnen

ist, in Verbindung, worauf noch aufmerksam gemacht werden muss. Die Muskeln der beiden Schichten lassen an ihrem Ursprungsrand den Sulcus costalis zwischen sich frei. — Es werden noch einzelne Muskelbündel unterschieden, welche von der hinteren, seitlichen Wand des Brustkorbes von einer Rippe zur nächsten oder übernächsten gehen. Die Muskeln sind von Sehnen durchsetzt und stehen mit den Intercostales interni in Zusammenhang. Sie werden als Mm. infracostales s. subcostales bezeichnet. Innerviert werden die Intercostalmuskeln von den Nn. intercostales.

M. triangularis sterni, dreieckiger Brustbeinmuskel. Dieser, auch wohl als Transversus thoracis bezeichnete Muskel breitet sich an der Innenfläche der vorderen Thoraxwand als dreieckiger, platter Muskel aus, der mit einzelnen fleischigen Zacken von der Innenfläche des dritten bis sechsten Rippenknorpels entspringt, dann nach abwärts und medianwärts steigt und mit dünner Sehne an den Rand des unteren Körperteiles des Sternums und an den Proc. xiphoideus herantritt. Der Muskel zieht die Rippe herab, er wird ebenfalls von Intercostalnerven innerviert.

Die Wirkung der Intercostalmuskulatur.

Betreffs der Funktionen dieses Muskelapparates haben verschiedene Auffassungen in der Wissenschaft Platz gegriffen, und es scheint daher zweckmässig, hier kurz das wichtigste darüber mitzuteilen. Die Intercostalmuskeln sind zwischen je zwei aufeinanderfolgenden Rippen ausgespannt und zwar gekreuzt. Dadurch ist der Effekt, den sie auszuüben vermögen, verstärkt; denn zwei gekreuzte Muskeln ziehen bei der Kontraktion vermöge ihrer Länge zwei feste Punkte intensiver aneinander, als ein, relativ kurzer, gerader, zwischen diesen Punkten ausgespannter Muskel. Da wir annehmen müssen, dass beide Muskeln gleichzeitig wirken, so lässt sich verstehen, dass beide Rippen einander genähert werden. Die Rippen sind aber Bogenapparate, welche um drei Linien angeordnet sind. Die eine wird oben durch den ersten Brustwirbel, die erste Rippe und event. durch das Schlüsselbein bestimmt. Sie ist relativ sehr wenig beweglich, besonders kann die erste Rippe zwischen Brustbein und Wirbel nur geringe Exkursionen machen. An diesen Ring setzt sich nun dorsalwärts eine starre Säule an, an welcher die Rippen befestigt sind. Ventral liegt eine zweite Säule, die sich ihrer Länge nach nicht verkürzen kann, die aber wohl imstande ist, mit ihrem freien Ende geringe Kreisbogen zu beschreiben. Der Mittelpunkt der Kreise liegt ungefähr in der Mitte der Halswirbelsäule und um diesen Punkt herum vermag der obere und der untere Rand des Sternums die geringen Kreisbewegungen auszuführen. Für die Rippen, welche vorn mit dem Sternum ebenfalls verbunden sind, bleibt nun weiter nichts übrig, als entweder die Intercostalknorpel zu komprimieren, und das ist nur im minimalen Masse möglich oder dann, wenn der Zwischenraum zwischen je zwei Rippenbögen verengert wird, sich nach der Seite und nach vorn hin aufzurichten. Werden also die Ränder zweier aufeinanderfolgenden Rippen einander genähert, so beschreiben die Rippen einen Bogen nach oben und aussen, sie erweitern dadurch den Durchmesser, welcher zwischen zwei gegenüberliegenden Rippenpunkten gedacht werden kann, also erweitert sich, da gleichzeitig der Durchmesser zwischen Brustbein und Wirbelsäule vergrössert wird, der Querschnitt des Brustkorbs. Und nun kommt es, um die Volumenvermehrung des Brustkorbes berechnen zu können, lediglich darauf an, wie der Bauch und das Zwerchfell dieser Erweiterung gegenübergestellt ist. Wollen wir also die Wirkung der Intercostalmuskeln direkt schildern, so haben wir zu definieren: durch die Annäherung der aufeinanderfolgenden Rippen wird, weil die Rippen im Halsteil nur geringe, im mittleren und unteren Teile bedeutend weitere Exkursionen auszuführen vermögen, und weil die Wirbelsäule und das Sternum ihre Längen nicht zu ändern vermögen, der Querschnitt des Brustkorbs vergrössert, der Frontaldurchschnitt nach verschiedenen Achsen hin verändert, indem einmal die in der Hauptachse des Körpers liegende Achse verkürzt wird, während die horizontal verlaufenden Achsen der Frontalebene eine Verlängerung erfahren. In einem Medianabschnitt wird die Achse, welche von vorn nach hinten verläuft, also die dorsoventrale Achse verlängert, die senkrecht verlaufende Achse um ein Geringes verkürzt.

V. Die Muskeln der oberen Extremität.

(Tafel XXIX—XXX, XXXI—XXXII.)

Schon oben wurden eine Anzahl von Muskeln erwähnt, welche vom Rücken und von der Brust an den Oberarm herantreten und diesen im Schultergelenk zu bewegen vermögen. Dazu kommen nun weitere Muskeln, welche zwischen den Extremitätenknochen ausgespannt sind. Es finden sich solche, welche von der Schulter zum Oberarm, dann solche, welche vom Oberarm zum Unterarm gehen, endlich diejenigen, die vom Unterarm an die Hand herantreten. Und schliesslich sind noch Muskeln zu berücksichtigen, welche zwischen einzelnen Knochen der Extremitätenendstücke ausgespannt sind. Dabei werden verschiedene Bezeichnungen eingeführt, welche von den Funktionen der Muskeln abhängig sind. So verlaufen längs der vorderen Seite des Oberarms jene Muskeln zum Unterarm, welche den letzteren beugen, während auf der Rückseite des Oberarmes die Streckmuskeln gelagert sind. Die ersteren werden als volare Schicht bezeichnet, die letzteren als dorsale. Die Muskeln des Vorderarmes verlaufen der Länge nach, sie dienen entweder zu Bewegungen des Vorderarmes selbst — also bei der Drehung der Vorderarmknochen umeinander (Pronation und Supination) — andrerseits gehen sie zur Hand, bewirken hier Extension und Flexion, Abduktion und Adduktion. Auch hier lassen sich wieder zwei grosse Partien unterscheiden: einmal eine volar gelegene und dann eine dorsal angebrachte. Die ersteren umfassen die Muskeln, welche Pronation und Flexion ausüben. Sie liegen an der volaren und ulnaren Seite des Vorderarmes, welche dementsprechend auch als Beugeseite (Latus flexorium) bezeichnet wird. Die dorsalen Bündel bewirken die entgegengesetzte Bewegung der Supination und Extension, liegen lateral auf der Rückseite (Latus extensorium). Die Extremitätenenden sind relativ muskelarm, dafür treten aber in ihnen die Sehnen der Unterarm-Muskeln auf; durch eigene Hilfsmechanismen werden die Bewegungen der Hand zum grossen Teil von der Muskulatur des Vorderarmes durch die erwähnten Sehnen bewirkt. An der Volarfläche des Metacarpus finden sich dann die Mittelhandmuskeln angeordnet. Es sind im ganzen deren 19 vorhanden, während auf der dorsalen Handfläche nur vier kleine Muskeln ausgebildet sind.

Es finden sich zwei hauptsächliche Muskelgruben, welche durch die Knochen, Sehnen und Muskeln begrenzt werden, die Achselhöhle und Ellbogengrube. Die Achselhöhle, Fossa axillaris, entsteht hauptsächlich durch die vertikale Lagerung des Oberarmes, an welchen die Muskeln von Brust und Schulter in mehr horizontalem Verlauf herantreten. Ihre vordere Grenze wird vom unteren Rande des Pectoralis major gebildet, die hintere Grenze vom Latissimus dorsi und Teres major. Sie ist unten weit, nach oben verengert sie sich und kommuniziert mit der früher erwähnten Fossa supraclavicularis. Die Ellbogengrube, Fossa cubiti, liegt an der volaren Seite des Ellbogengelenkes, sie ist dreieckig, wird äusserlich vom M. brachioradialis und ulnarwärts vom M. pronator teres umschlossen.

Die Fascien und Bänder des Armes.

Die erste Fascie, welche sich an diejenige der Schulter ansetzt, ist die Fascia brachialis, welche bereits in der Schultergegend beginnt und sich vom M. deltoideus heraberstreckt; sie tritt an der lateralen Wand in die Achselhöhle ein und an die Kapsel

des Schultergelenks heran, umhüllt die Sehne des M. pectoralis minor und den M. coraco brachialis und die Ansatzstelle des M. quadrigeminus brachii, spaltet sich dann in zwei Blätter. Das obere Blatt ist die Fascia suprascapularis, welche von der Spina scapulae abgeht, sich unter dem M. cucullaris und latissimus dorsi hinzieht und den M. supraspinatus sowie die Mm. infraspinatus, teres minor und teres major bedeckt. Das vordere Blatt wird als Fascia subscapularis unterschieden. Es geht über die vordere Fläche des M. scapularis hin. Später tritt die Fascie an die Kapsel des Schultergelenks, welche sie verstärkt, und zwar besonders an der oberen, hinteren und vorderen Seite. Dort, wo die Schultermuskeln sich am Arm inserieren, senkt sich dann die Fascie nach unten und durchzieht den Arm bis zum Ellbogen, indem sie die oben schon erwähnten und später noch zu erwähnenden Muskelbündel einhüllt. Sie heftet sich dabei an den vorderen lateralen und medialen hinteren Winkel des Humerus an, bildet hier die längs verlaufenden Ligg. intermuscularia brachii mediale et laterale; sie ziehen herunter bis zu den Condylen, wo sie sich verbreitern. Ununterbrochen setzen sich nun die Bindegewebsmassen auf dem Unterarm weiter fort und führen hier die Bezeichnung Fascia antibrachii, welche sich ebenfalls wieder zwischen die Muskelpartien einschaltet und ausserdem an den volaren Radiuswinkel und auf die ulnar gelegene Seite der Ulna übertritt. Ausser den grössern Muskelbündeln umhüllt sie auch noch jeden einzelnen Muskel scheidenartig. Dorsal liegt am Ellbogen ein Verstärkungsstreifen; ein eben solcher findet sich auf der volaren Fläche. Letzterer überbrückt die ulnare Seite der Ellbogengrube und wird als Aponeurosis m. bicipites bezeichnet; er ist schmal, stark. Da der dorsale Streifen mit der Sehne des Triceps in Verbindung steht, so kann durch Anspannung der Streifen eine Anspannung der Fascien bewirkt werden. Nach dem Unterarm zu geht nun die Fascie in mehrere einzelne Teile über, welche sich zwischen die Muskeln einsenken und schliesslich auch mit den Handfascien in Verbindung stehen. Es werden an der Hand die Hilfsmittel für die Muskelwirkung dadurch gebildet, dass sich im Umkreis des Handgelenkes starke Bindegewebszüge in die Fascien einlagern und über dem Handgelenk ein dorsales und unter ihm ein volares Band herstellen: die Ligg. carpi dorsale et volare. Diese Bänder liegen über den Sehnen der Armmuskulatur, sie bilden also feste Brücken, unter welchen sich die Sehnen gleitend hindurchziehen können, sodass, wenn bei dorsaler oder volarer Flexion der Hand durch eine Muskelkontraktion ein Druck auf die Sehne ausgeübt wird, diese doch in ihrem letzten Verlauf gleich gerichtet bleibt und in gleicher Richtung einen Zug auszuüben vermag. Es wird hierdurch die leichte Beweglichkeit des Handgelenkes verstärkt und dabei verhütet, dass sich auf der dorsalen und volaren Gelenkseite stärkere längsverlaufende Hautfalten bilden, wodurch die Muskelwirkung verringert würde, was aber eintreten müsste, wenn die Muskeln mit ihren Sehnen ohne Hemmungsapparate zur Wirksamkeit gelangten.

Das Lig. carpi dorsale, Handrückenband, spannt sich vom lateralen Rand schräg abwärts zum ulnaren Rand hin aus. Es setzt sich an den Proc. styloideus und den äusseren Rand des Radiusendes an, sowie an den Proc. styloideus ulnae, an die Ossa carpi ulnare und pisiforme. Es liegt nicht frei über der Knochenreihe, sondern wird an seiner Innenseite durch eine Anzahl von Fasern auf die Carpalknochen aufgeheftet. Es bilden sich zwischen diesen Fasern sechs Scheiden für die Sehnen der Streckmuskeln; die Lagerung der Sehnen in denselben wird später Erwähnung finden.

Das Lig. carpi volare, Hohlhandband, lässt sich in zwei Blätter spalten, in

ein oberes schwächeres Lig. carpi volare commune und in ein tiefes, starkes, das Lig. carpi volare proprium. Es spannt sich das letztere brückenförmig zwischen den Eminentiae carpi aus und bildet einen kurzen, ovalen Kanal, durch welchen die neun Sehnen der Fingerbeuger hindurchtreten. Die Sehnenscheiden der Fingerbeuger setzen sich hier mit einem gemeinsamen Sack an und verlaufen dann weiter nach den Fingern zu.

Die Fascia palmaris, Hohlhandfascie, stellt sich als ein eigenthümliches Gewebe von Sehnenfasern und Bindegewebsmasse, welche Ligamenten angehören, dar. Die Sehnenfasern gehören zu dem gleich zu erwähnenden M. palmaris longus, während andrerseits die Ligg. carpi volare commune und proprium mit diesen Fasern verbunden sind. Die Fascie wird innerhalb der Hohlhand sehr stark, sie erstreckt sich weiterhin dünn über den Daumenballen, ebenso ziehen sich vier Zipfel an die Phalangen des zweiten bis fünften Fingers und heften sich an die Sehnenscheiden derselben an.

Andrerseits liegt auf dem Handrücken die Fascia dorsalis manus, welche an dem eben erwähnten dorsalen Querband entspringt und sich über die Hand hin erstreckt, schliesslich ebenfalls wieder in den Sehnenscheiden endet.

Es finden sich nun verschiedene Spannmuskeln für diese Fascien, zunächst der M. palmaris longus, langer Hohlhandmuskel; er entspringt von Condylus ulnaris des Oberarmbeines, bildet im ersten Drittteil des Vorderarmes eine lange, dünne Sehne, die mit der aufliegenden Fascie und später mit dem Lig. carpi volare verwachsen ist und sich dann in der Hohlhand zur oben erwähnten Fascia palmaris ausbreitet. Der Muskel braucht nicht immer entwickelt zu sein. Er hilft ebenfalls die Hand beugen, indem hier die gesamte Hohlhandfascie nach Art einer Sehne (Aponeurose) entwickelt erscheint und uns von neuem zeigt, dass die scharfen Unterschiede zwischen den verschiedenen Bindesubstanzen Aponeurosen, Sehnen, Fascien, Periost u. s. w. nicht aufrecht zu erhalten sind.

M. palmaris brevis, kurzer Hohlhandmuskel, entsteht in der Gestalt von mehreren kleinen Bündeln am Ulnarrand der Fascia palmaris. Die Bündel ziehen sich in die Haut des Ulnarrandes der Hand, runzeln dieselbe und spannen die Fascie etwas an.

Es können diese Muskeln dementsprechend auch bei der Streckmuskulatur der Hand überhaupt Erwähnung finden.

a. Die Muskeln der Schulter.

(Tafel XXIX—XXX, Fig. 1; Tafel XXXI—XXXII, Figg. 1, 2.)

Die hierher zu zählenden Muskeln sind der Hauptsache nach der Scapula aufgelagert, sodass deren hinterer Rand, die Fortsätze und die Spina frei bleiben, sie ziehen dann nach dem Schultergelenk hin, umhüllen dessen medialen und seitlichen Teil und heften sich mit Sehnen an den Oberarm.

M. deltoideus, deltaförmiger Schultermuskel; er bildet die Fleischmasse, welche äusserlich die Wölbung des oberen Schulterteiles bedingt. Er ist dreieckig, kräftig, in der Mitte stark, entspringt mit kurzer Sehne von der Extremitas acromiale der Clavicula. Ausserdem gehen andrerseits Ursprungsbündel vom Rand des Acromions und dem unteren Rand der Spina scapulae ab; dementsprechend werden auch verschiedene Abschnitte (Portio clavicularis, -acromialis, -spina scapularis) unterschieden. Die Muskelbündel treten zu einem Bauch zusammen, welcher das Schultergelenk

bedeckt, sie konvergieren und bilden schliesslich eine starke, dreieckige Sehne, welche sich an die Tuberositas humeri anheftet, dicht neben der Insertion des Pectoralis major, dessen unterer Teil des Clavicularabschnittes vom vorderen Rand des M. deltoideus bedeckt wird. Der Muskel hebt den Oberarm vom Rumpf ab bis zu einer Höhe von 90 Grad. Unter dem Muskel liegt über dem Tuberculum majus humeri ein Schleimbeutel (Bursa acromialis s. subdeltoidea). Derselbe steht oft mit einem weiteren, unter dem Acromion liegenden im Zusammenhang. Die Innervation des Muskels erfolgt vom N. axillaris.

M. coracobrachialis, Hakenmuskel; es ist dies ein länglicher, platter, an den Enden spitzer Muskel, welcher unter dem oben genannten und zum Teil neben dem M. quadrigeminus brachii liegt, mit dem kurzen Kopf des letzteren ist er ausserdem verwachsen. Seine Fasern entspringen vom Proc. coracoideus sehnig, der Muskelbauch steigt nach der Achselhöhle herab und heftet sich an die mediale Fläche des Humerus, und zwar an den vorderen Rand der Spina tuberculi minoris. Bei der Kontraktion hebt er den Oberarm nach vorn und rollt ihn nach auswärts; ist der Oberarm fixiert, so zieht er die Schulter herab. Der N. musculocutaneus durchbohrt den Muskel schräg, lateral und abwärts; daher führt der Muskel auch die Bezeichnung Perforatus Casseri.

M. supraspinatus, oberer Grätenmuskel; liegt in der Fossa supraspinata unter dem M. cucullaris. Er entspringt in der Fossa supraspinata und zum Teil von der Fascia suprascapularis, hin und wieder auch mit Fasern vom Lig. transversum scapulae superius, verläuft dann zum Tuberculum majus des Oberarms und setzt sich an dessen vordere Fläche an. Die Fasern konvergieren gegen die Schulterecke zu, treten unter dem Acromion hin; sie werden von der Fascia suprascapularis bedeckt. Die Endsehne ist mit der Schultergelenkkapsel verwachsen. Der Muskel hebt den Humerus, rollt ihn weiter nach aussen und zieht den Kopf fest in die Gelenkhöhle. Innerviert wird er vom N. suprascapularis.

M. infraspinatus, unterer Grätenmuskel; er füllt die Fossa infraspinata aus und ist dieser entsprechend ebenfalls dreieckig. Er entspringt vom hinteren und oberen Rand dieser Grube und ausserdem von der Fascia suprascapularis. Seine Fasern konvergieren auch wieder gegen die Schulterecke zu, steigen dabei schräg nach oben, unter dem M. deltoideus her und heften sich an der mittleren Facette des Tuberculum majus des Oberarmbeines mit starker, platter Sehne an. Unter der letzteren liegt in einigen Fällen ein Schleimbeutel, die Bursa infraspinata. Die Sehne ist weiterhin mit der Sehne des Supraspinatus und der Kapsel des Schultergelenks verwachsen. Ausserdem kann man den Muskel in drei Partien trennen, innerhalb welcher die Fasern verschieden verlaufen: eine obere Partie, die unter der Spina scapulae gelegen ist, eine mittlere Partie, welche von der Basis scapulae entspringt und am ansehnlichsten entwickelt ist, und eine untere Partie, die an den gleich zu erwähnenden M. teres minor angrenzt. Der Muskel wird ebenfalls von der Fascia suprascapularis bedeckt. Dieselbe ist straff über ihn ausgespannt. Der Muskel rollt den Arm nach auswärts und spannt ausserdem die Gelenkkapsel an, drückt also den Oberschenkelkopf in die Gelenkpfanne, und zwar ist die Muskelwirkung eine nach unten gehende. Innerviert wird er vom N. suprascapularis.

M. teres minor, kleiner runder Armmuskel, länglich viereckig, liegt, wie erwähnt, dem unteren Rand des vorigen an, ist entweder in seinem Ursprungsteil oder auch seiner ganzen Länge nach mit demselben verwachsen. Die Bündel ziehen parallel

nach aufwärts und heften sich an die Kapsel des Schultergelenkes und an die unterste Facette des Tuberculum majus humeri an. Der Muskel wirkt wie der vorhergehende. Da seine Endsehne tiefer liegt, so zieht er den Oberarm stärker herab. Innerviert wird er vom N. axillaris.

M. teres major, grosser, runder Armmuskel; gleicht in seiner Gestalt und in der Richtung der Fasern dem vorigen, ist nur um ein Mehrfaches stärker als derselbe, er liegt unter dem Teres minor, entspringt von der hinteren Fläche des Angulus inferior und der hinteren Fläche der Scapula. Die Fasern steigen dann schräg nach oben zu und gehen in eine platte Sehne über, welche mit der des Latissimus dorsi verwachsen ist und sich an die Spina tuberculi minoris des Oberarms anheftet. Der Muskel zieht den Oberarm gegen den Rumpf rückwärts und abwärts, rollt ihn etwas nach innen. Zwischen den beiden Sehnen findet sich ein Schleimbeutel. Innerviert wird der Muskel durch den N. subscapularis.

M. subscapularis, unterer Schulterblatt-Muskel; er liegt auf jener Fläche des Schulterblattes, welche dem Brustkorb zugekehrt ist, entspringt in der Fossa subscapularis und zum Teil von der Fascia subscapularis mit zahlreichen (7—9) gefiederten Bündeln. Die Muskelmasse konvergiert dann gegen den Humeruskopf hin. Die oberen Bündel verlaufen beinahe horizontal, die unteren mehr ober minder schräg aufwärts emporsteigend. Der Muskel tritt in der Nähe des Schultergelenks um die Wurzel des Coracoidfortsatzes herum und geht mit starker Endsehne über die Kapsel hinweg und mit ihr verwachsend zum grössten Teil an das Tuberculum minus humeri und an den Anfang der Spina minoris. Unter seinem Endstück liegt ein grosser, zum Proc. coracoideus hinaufziehender Schleimbeutel (Bursa subscapularis), von welchem aus eine Kommunikation mit der Synovialkapsel des Schultergelenkes stattfindet. Der Muskel rollt den Arm nach innen und befestigt ebenfalls das Caput humeri in der Gelenkpfanne. Innerviert wird der M. durch die Nn. subscapulares.

b. Die Muskeln am Oberarm.

(Tafel XXIX—XXX, Figg. 1, 2, 3; Tafel XXXI—XXXII, Figg. 1, 2.)

Die Bezeichnung „Muskeln des Oberarms“ ist insofern nicht ganz korrekt, als die Muskeln nicht auf diese Teile allein beschränkt bleiben, sondern hier nur zum Teil ihre Ursprungsstellen haben; mit ihren Bauchteilen liegen sie sämtlich dem Oberarmknochen auf. Die Insertionen der Muskeln finden sich am Unterarm. Der Unterarm ist bekanntlich gegen den Oberarm in einer Ebene einschlagbar und nur um ein ganz Geringes zu drehen. Dementsprechend bestehen die hier zu erwähnenden Muskeln einmal aus solchen, welche den Oberarm beugen und dann aus solchen, welche als Antagonisten wirken und den Oberarm strecken. Die ersteren liegen an der Volarseite, die letzteren an der Dorsalseite, wie oben schon erwähnt wurde.

α. Muskeln der Beugeseite.

(Tafel XXIX—XXX, Fig. 1.)

M. quadrigeminus brachii s. biceps brachii, zweiköpfiger Armbeuger; die Hautmasse des Muskels ist langgestreckt, rund, sie liegt an der medialen und vorderen Seite des Oberarms, sie entspringt mit zwei Köpfen von der Schulter, und

zwar mit einem kurzen Kopf: Caput breve, vermittelst einer platten Sehne von der Spitze des Rabenbeinfortsatzes, wo die Sehne mit derjenigen des Coracobrachialis verwachsen ist. Der lange Kopf, Caput longum, liegt lateralwärts, er entspringt vom oberen vorspringenden Teil der Cavitas glenoidea scapulae und dem Labrum glenoideum, bildet dann zunächst eine lange dünne Sehne und geht mit dieser über das Caput humeri hinweg, durch das Schultergelenk hindurch, im Sulcus intertubercularis herunter, um dann den Bauch zu bilden. Die Synovialkapsel des Schultergelenks umhüllt den Muskel mit einer Scheide, die bis drei cm innerhalb der Gelenkhöhle gelegen ist. Die Sehne des Pectoralis major legt sich über die Sehne des genannten Muskels hinweg und drückt diesen in den Sulcus intertubercularis hinein. Ausserdem wird die Sehne durch Bindegewebsmassen im Sulcus noch angeheftet und vom Bindegewebe überzogen. Die Köpfe steigen ziemlich gerade herunter, gehen in die eigentliche Fleischmasse über; die beiderseitigen Partien vereinigen sich entweder in der Mitte des Oberarms oder weiter unterwärts bis event. nahe der Ellbogengrube miteinander. Der gemeinsame Bauch ist spindelförmig und heftet sich zum Teil mit dünner, platter Sehne (Aponeurosa m. quadrigemini brachii) an die Fascia antibrachii, indem die Aponeurose über die Ellbogengrube hinwegzieht. Die Hauptsehnenmasse geht als Tendo m. quadrigemini brachii zwischen dem Capitulum radii und Proc. coronoideus ulnae an die Tuberositas radii heran. Der Muskel beugt den Vorderarm, bewirkt Supination. Durch die zuerst genannte Aponeurose spannt er die Fascia antibrachii, ausserdem trägt die Sehne seines langen Kopfes viel zur Befestigung des Humeruskopfes in der Gelenkpfanne der Scapula bei. Der Muskel zeigt zahlreiche Varietäten. Häufig findet sich ein dritter Kopf, welcher zwischen Coracobrachialis und Brachialis internus verläuft, oder es kann noch ein vierter Kopf zu diesen hinzutreten. Insgesamt wird der Muskel auch als Komplex von vier einzelnen Muskeln aufgefasst, von denen zwei zusammen vom Proc. coracoideus entspringen und das Caput breve darstellen, während die beiden andern in Gemeinschaft das Caput longum zusammensetzen. Aus diesem Grunde wurde der Muskel auch oben als quadrigeminus brachii bezeichnet.

M. brachialis internus, innerer Armmuskel; derselbe ist länglich breit, dick, liegt zum grossen Teil unter dem vorigen, er entspringt aber nicht so hoch wie dieser, sondern an der medialen Seite des Oberarmbeines, und zwar von der gesamten Fläche der unteren Hälfte, sodass die Sehnenfasern sowohl von den drei Winkeln des Oberarmbeines als auch von den früher erwähnten Ligg. intermuscularia entspringen. Mit zwei Zacken umschliesst seine oberste Insertion die Sehnen des Deltoideus. Die Endsehne ist kurz, stark und heftet sich an den Proc. coronoideus und die Tuberositas ulnae. Oft sind die unteren tieferen Bündel mit der Gelenkkapsel, welcher der Muskel sonst auch eng aufliegt, innig verbunden. Der Muskel beugt den Vorderarm. Einige Sehnenfasern verbinden sich mit dem ulnaren Rand des ulnaren Kopfes des Pronator teres.

Die Muskeln des Vorderarmes werden vom N. musculocutaneus innerviert.

β. Die Muskulatur der Streckseite.

(Tafel XXXI—XXXII, Figg. 1, 2.)

Auf der Rückseite des Armes findet sich ein grosser dreiteiliger Muskel vor, welcher vom Oberarm und Schulter heruntersteigend zum Unterarm geht und die Streckung desselben besorgt.

M. triceps brachii, dreiköpfiger Armmuskel. Die Hauptmasse des Muskels setzt sich, wie schon der Name sagt, aus drei Köpfen zusammen, welche betreffs ihres Ursprungs gesondert sind, aber schliesslich in eine gemeinsame Sehne übertreten, die sich dann an das Olecranon ulnae anheftet. Diese Köpfe sind der lange Kopf, der laterale und der mediale. Der lange Kopf, Caput longum, tritt von der Schulter herunter; seinen Ursprung nimmt er mit längerer Sehne am Labium anterius des vorderen Schulterblattrandes. Er verläuft dann zwischen Teres minor und Teres major hindurch, diese Muskeln also von einander trennend, nach abwärts. Häufig hängt er durch einen Sehnenstreifen mit der Sehne des Latissimus dorsi zusammen. Der Kopf wird auch wohl als M. anconaeus longus bezeichnet. Der mediale Kopf, Caput mediale s. M. anconaeus medialis s. Caput breve s. M. anconaeus brevis, entspringt mit kurzer Sehne von der hinteren Seite des Oberarmbeines unterhalb der unteren Facette des Tuberculum majus, von der Spina tuberculi minoris und dem Lig. intermusculare mediale, ebenso vom unteren Teile des Lig. intermusculare laterale. Die Ursprungsfasern gehen bis zum Condylus ulnaris herunter. Der Faserverlauf ist in diesem Teil nicht ganz gleichartig. Im oberen Abschnitt des Muskelbauches laufen die Fasern schräg lateralwärts, die im unteren Teil konvergieren lateral und medianwärts, sie treten breit an die gleich näher zu schildernde mittlere Sehne heran. Der laterale Kopf, Caput laterale s. magnum s. M. anconaeus lateralis s. magnus, nimmt seinen Ursprung unter dem Tuberculum majus und wie schon aus dem Namen hervorgeht, von der lateralen Seite und dem lateralen Winkel des Humerus, ebenso von dem Lig. intermusculare laterale. Die Fasern verlaufen schräg nach unten, medianwärts und nach hinten gerichtet, zur Sehne hin. Die oberen Fasern verlaufen steil, die unteren fast quer. Die drei genannten Köpfe treten in der gemeinsamen Endsehne zusammen, nachdem sie sich vorher zu einem kräftigen Bauch vereinigten. Die Sehne beginnt bereits in der Mitte des Humerus, verläuft zwischen den Köpfen hin, sie ist mit der Fascia antibrachii verbunden und heftet sich, wie erwähnt, an das Olecranon ulnae, setzt sich hier weiter in eine lateral gelegene Aponeurose fort, die zur Unterarmsfascie hinzieht. Ein Teil der Sehnenfasern geht bis 4 cm unterhalb des Olecranon an die hintere Fläche der Ulna. Von dem Anconaeus medialis zweigen sich häufig Bündel ab und treten an die Kapsel des Ellbogengelenks heran. Die Wirkung des Muskels beruht auf einer Streckung des Vorderarmes. Das Caput longum kann ausserdem den Oberarm gegen den Brustkorb anziehen.

Auf dem Bauch des M. biceps verläuft jederseits neben den tieferliegenden Organteilen eine Längsfurche, Sulcus bicipitalis medialis et lateralis. Der Sulcus bicipitalis medialis passt auf eine der Länge nach verlaufende Lücke zwischen dem Triceps und dem Oberarmbein. Diese Lücke ist zum grossen Teil durch Fascien, Gefässe und lockeres Bindegewebe erfüllt. Innerhalb derselben verlaufen die grossen Blutgefässe und die Hauptnervenstämme des Oberarmes. Die Lücke zieht sich am distalen Ende nach der Ellbogengrube hin.

c. Muskeln, deren Bauchteil auf dem Vorderarm gelegen ist.

(Tafel XXIX—XXX, Figg. 1, 2, 3; Tafel XXXI—XXXII, Fig. 1.)

Die hier anzutreffenden Muskeln dienen zum geringen Teil zur Bewegung der Vorderarmknochen, zum grösseren Teil zur Bewegung der Hand und der Finger. Die Ursprungssehnen der Muskeln liegen zum Teil an dem Endteile des Humerus,

zum Teil an den Vorderarmknochen. Ausserdem finden sich die Bäuche der Muskeln der grössten Masse nach in der Nähe des Ellbogengelenkes, wodurch der Vorderarm seine charakteristische nach unten spitz kegelförmige Gestalt erlangt. Die Hauptmasse der von dem Vorderarm selbst entspringenden Muskeln nimmt ihren Ursprung von der Ulna, weil dieser Knochen derjenige ist, um den sich die Hand mit dem Vorderarm als Achse dreht, während der Radius um die Ulna rotieren muss und aus diesem Grunde möglichst frei von anhaftenden Teilen zu sein hat.

α. Die Muskeln an der Streckseite.

(Tafel XXIX—XXX, Figg. 1, 2; Tafel XXXI—XXXII, Figg. 1, 4.)

M. brachioradialis s. supinator longus, langer Vorwärtsdreher; derselbe entspringt platt vom lateralen Winkel des unteren Humerusendes und dem hier angehefteten Lig. intermusculare laterale; seine Insertion dehnt sich auf den Condylus radialis aus. Der Muskelbauch verläuft, radial gelagert, über den volaren Teil des Radius. In der Mitte des Unterarmes bildet er seine Sehne. Dieselbe ist dünn, platt und tritt dicht oberhalb des Proc. styloideus radii an den volaren Winkel des Radius heran. Einige Fasern gehen zur oberflächlichen Fascie des Vorderarmes. Der Muskel wirkt bei der Supination, dreht etwas den Radius in Pronationsstellung.

M. extensor carpi radialis longus, langer äusserer Speichenmuskel; er ist platt und verläuft neben dem obengenannten, entspringt vom radialen Winkel und Condylus radialis des Oberarmbeines, setzt sich ebenfalls mit Fasern an das Lig. intermusculare laterale. Sein abgeplatteter Bauch geht schon in dem oberen Drittel des Vorderarmes in eine platte Sehne über. Dieselbe zieht über die Handwurzel hin, durch die zweite Scheide im Lig. carpi dorsale hindurch und inseriert sich an die Basis ossis metacarpi indicis. Der Muskel streckt und dreht die Hand nach der Radialseite, zieht sie ebenso gegen die Radialseite des Vorderarmes.

M. extensor carpi radialis brevis, kurzer äusserer Speichenmuskel; wird der Hauptsache nach vom vorigen Muskel bedeckt, hat dieselbe Gestalt wie dieser, ist aber kürzer, an seiner Ulnarseite gelegen; nimmt seinen Ursprung vom radialen Condylus des Oberarms, teilweise vom Lig. annullare radii und von der Fascia antibrachii, verbindet sich ausserdem mit der Ellbogenkapsel. Sein Bauch geht in der Mitte des Vorderarmes in eine dünne, platte Sehne über, welche ebenfalls durch die zweite Scheide des Lig. carpi dorsale hindurchtritt und sich an die Basis des Mittelhandknochens des Mittelfingers inseriert. Er wirkt ähnlich wie der vorige Muskel.

M. extensor digitorum communis, gemeinsamer Fingerstrecker; ebenfalls lang, oben spitzer, unten in vier Sehnen sich trennend; er ist radial mit dem Ursprung des Extensor carpi radialis brevis verbunden, entspringt vom Condylus radialis des Oberarms und von der hier sich anheftenden Fascia antibrachii. Die Trennung seines Bauchteiles geht in der Mitte des Oberarmes vor sich. Die zweite Sehne ist die stärkste, die vierte die schwächste. Die Bäuche der dritten und vierten Partien sind oft mit einander verschmolzen, so dass dieser Teil als gemeinsamer Abschnitt aufgefasst werden kann. Die Sehnen treten durch die vierte Oeffnung des Lig. carpi dorsale und strahlen auf den Carpus aus, verbreitern sich etwas und verlaufen zum zweiten bis fünften Finger. Auf dem Metacarpus werden sie durch schräg gestellte,

sehnige Querstreifen verbunden. Die Sehnen bilden nun auf den Fingergliedern breite Aponeurosen; diese erstrecken sich über die dorsalen und seitlichen Teile der ersten Phalange und sind hier mit kurzem Bindegewebe angeheftet, treten seitlich noch mit Sehnen der Mm. lumbricales und interossei zusammen. Der Verlauf dieser Aponeurosen ist nun weiterhin kompliziert. Jede spaltet sich in drei Schenkel, der mittlere zieht weiter bis zur oberen Seite der folgenden Phalange, die seitlichen konvergieren und heften sich dann wieder vereinigt an der dritten Phalange an. Die Sehnen sind mit den Kapselbändern der Fingergelenke verwachsen. Der Muskel streckt durch seine Kontraktion den zweiten bis fünften Finger, besonders den zweiten, weniger den fünften; vor allen Dingen ist es die erste Phalange, welche er hebt, in geringer Weise wirkt er auf die folgenden; ausserdem spreizt der Muskel die Finger etwas und streckt ebenso die gesamte Hand. Die Sehne für den fünften Finger kann fehlen.

M. extensor digiti minimi proprius, eigener Strecker des kleinen Fingers; der Muskel ist schlank, vierkantig, nimmt seinen Ursprung mit dem vorigen gemeinschaftlich, verläuft dann längs dessen ulnaren Seite, zum Teil mit ihm verwachsen; im unteren Abschnitt des Vorderarmes bildet er eine dünne Sehne, die durch die fünfte Scheide des Lig. carpi volare hindurchtritt und dann in die dorsale Aponeurose des fünften Fingers übergeht. Er streckt denselben.

M. extensor carpi ulnaris, äusserer Ellenbogenmuskel; ist im Querschnitt ungleich viereckig, liegt ulnarwärts, neben den beiden letzterwähnten, mit denen er auch wieder verwachsen ist. Er entspringt mit einer Sehne, die mit jener des Extensor digitorum communis gemeinschaftlich vom Condylus radialis an der Fascia antibrachii beginnt; überdies findet radial eine Anheftung an die Gelenkkapsel statt. Die Sehne liegt oberflächlich und dann weit in der Tiefe des Muskels. Der Muskelbauch selbst dreht sich über das Capitulum radii hin, oft über einen Schleimbeutel hinweg und geht dorsal an der Ulna herab und im unteren Drittel des Vorderarmes in eine starke, von einer Scheide umgebenen Sehne über, welche durch die sechste Oeffnung im Lig. Carpi dorsale hindurch zum Handrücken tritt, woselbst sie an der Tuberositas des fünften Metacarpal-Knochens befestigt ist. Der Muskel dreht die Hand um die Achse des ersten Handgelenks (Dorsalflexion) und zieht sie gegen die Ulnarseite des Vorderarmes (Adduktion).

M. anconaeus quartus, Knorrenmuskel; derselbe kann hier zweckmässig besprochen werden, weil er mit seiner Hauptmasse dem Unterarm aufliegt und nur wie die eben erwähnten Muskeln an den Condylen des Oberarms seine Ursprungssehne besitzt. Er ist ein kurzer, platt dreieckiger Muskel, der auch mit dünner Sehne vom Condylus radialis humeri entspringt; an seine Sehne setzt sich oben die des Caput mediale m. tricipitis an. Die Insertion des Muskels findet an der dorsalen Seite der Ulna im oberen Viertel ihrer Länge statt, er streckt den Vorderarm und spannt die Kapsel des Ellbogengelenkes.

M. supinator brevis, kurzer Rückwärtsdreher; ist auch dreieckig, flach, unten breiter als oben, liegt unter den Mm. extensores und anconaeus. An ihm lassen sich zwei Teile unterscheiden; der obere Abschnitt entspringt von der lateralen Kante der Ulna, vom Condylus radialis humeri und dem Lig. annullare radii und collaterale cubiti radiale; es liegt also seine Insertion neben der des M. anconaeus quartus. Der Muskel tritt an die radiale und volare Fläche des Radius heran und heftet sich von der Tuberositas radii abwärts bis zum zweiten Drittteil der Radius lang an.

Die tiefer liegende Partie entspringt in ähnlicher Weise von den genannten Stellen wie die oberflächliche, ihre Fasern verlaufen aber mehr quer gestellt und enden am oberen radialen und unteren Umfang der Tuberositas radii sowie auch herunter an dem dorsalen Winkel des Radius. Der Muskel bewirkt Supination des Vorderarmes.

Die folgenden Muskeln liegen mehr distal am Vorderarm, sie entspringen nicht mehr vom Humerus, sondern von Vorderarmknochen und unterscheiden sich dadurch von den eben genannten, proximal gelegenen und am Humeruskopf entspringenden.

M. abductor pollicis longus, langer Abzieher des Daumens; es ist ein kräftiger Muskel, welcher in der Mitte des Vorderarmes neben dem Ulnarursprung des Supinator entsteht und zwar von der Crista ulnae, dem Lig. interosseum und zum Teil auch von der dorsalen Fläche des Radius. Der Muskel geht dann über die Sehne der Extensoren und die radiale Fläche des Radius hin, ist mit der Fascia antibrachii verwachsen, von der er bedeckt wird; er bildet eine platte Sehne, welche neben dem Proc. styloideus radii durch die erste Scheide des Lig. carpi volare verläuft und sich dann an der Basis des Metacarpale I inseriert. Die Sehne spaltet sich oft in drei Zipfel, von denen der stärkere an die Basis des Daumen-Metacarpal-Knochens sich anheftet; die zweite Sehne geht an das Carpale primum und die dritte verbindet sich mit dem Ursprung des M. abductor pollicis brevis und der Fascia palmaris. Der Muskel abduziert den Daumen und die Hand, bewirkt Radialflexion, hilft auch etwas bei Supination.

M. extensor pollicis brevis, kurzer Daumenstrecker; entspringt von der Crista ulnae und dem Lig. interosseum, tritt oft auf die dorsale Radiusfläche über und geht dann mit dünnem, schmalerem Bauch als langgestreckter Muskel in eine dünne Sehne über, die mit derjenigen des M. abductor pollicis longus durch die erste Scheide des Lig. carpi dorsale zum Daumen hinzieht; an der Vorderfläche der ersten Phalange desselben heftet er sich an, oft geht die Sehne auch noch weiter als Aponeurose zur Endphalange. Streckt und abduziert den Daumen.

M. extensor pollicis longus, langer Daumenstrecker; ist kräftiger als der vorhergehende, mit dem Extens. poll. brev. im Ursprungsteil verbunden, liegt über dem Ulnarrand des Abductor poll. long.; über ihm liegt der Extensor digitorum communis. Seine Sehne entspringt teils von der Crista ulnae, teils vom Lig. interosseum. In der Nähe des Handgelenkes bildet er eine Sehne, welche durch die dritte Scheide des Lig. carpi dorsale läuft. Die Sehne geht schräg über die Mm. extensores carpi radiales hin; sie verbindet sich an der ersten Daumenphalange mit der Sehne des kurzen Daumenstreckers, geht ebenfalls weiter an die Nagelphalange. Der Muskel streckt und abduziert den Daumen.

M. extensor indicis proprius, eigener Zeigefingerstrecker; er liegt distal, sein dünner, länglicher Bauch verläuft neben der Ulnarseite des vorigen, entspringt von der Crista ulnae und der dorsalen Fläche derselben und zum Teil vom Lig. interosseum, liegt unter dem Extensor digitorum communis, mit dessen Sehne er durch die vierte Ligamentscheide hindurchtritt, er verschmilzt mit der Strecksehne des Zeigefingers; streckt ebenfalls den Zeigefinger. Die Streckmuskeln werden vom N. radialis innerviert.

β. Muskeln an der Beugeseite des Vorderarmes.

(Tafel XXIX—XXX, Figg. 1, 3, 4; Tafel XXXI—XXXII, Figg. 1, 3.

Auch hier lassen sich 2 Abteilungen unterscheiden, welche durch Nerven und Blutgefässe von einander getrennt werden. Die Nerven, welche an die Muskulatur herantreten, entstammen dem N. medianus und N. ulnaris. In die erste Gruppe lassen sich solche Muskeln hineinstellen, welche noch am Condylus ulnaris humeri Ursprungsstellen besitzen oder wenigstens mit Sehnenblättern an diesen Teil herantreten. Sie sind in oberflächliche und tiefere Lage gesondert. Zu der oberflächlichen Schicht gehören die Mm. pronator teres, flexor carpi radialis, palmaris longus und flexor carpi ulnaris. In der tieferen Schicht liegt der M. flexor digitorum sublimis.

M. pronator teres, runder Vorwärtsdreher des Armes; der Muskel entspringt vom Condylus ulnaris und dem Lig. intermusculare mediale mit dem sog. Caput humerale, dann weiterhin mit einem Caput ulnare vom Proc. coronoideus ulnae. Zwischen den beiden Köpfen tritt meist der N. medianus hindurch. Der Bauch geht dann längs der medialen Seite der Ellbogengrube nach unten vorn und heftet sich in der Mitte des Aussenrandes des Radius an; er beugt den Vorderarm und dreht den Radius, bewirkt also Pronation des Vorderarmes und der Hand, hilft ausserdem den Vorderam beugen. Innerviert wird er vom N. medianus.

Die ulnare Portion braucht nicht immer muskulös ausgebildet zu sein, sondern erscheint oft nur sehnig.

M. flexor carpi radialis, innerer Speichenmuskel; ist länglich, zugespitzt, entspringt vom Condylus ulnaris und der Fascia antibrachii, ist mit dem Pronator teres und dem Palmaris longus verbunden. In der Mitte der Radialseite, gegen welche er schräg verläuft, geht er in eine starke, platte Sehne über, die sich neben dem Daumenballen in einen scheidenartigen Kanal einsenkt und dann von hier aus an die Basis des zweiten Mittelhandknochens herantritt. Im Umkreis der Sehne findet sich in der Scheide noch eine Synovialscheide; oft tritt auch eine Sehne an das Metacarpalglied des dritten Fingers. Der Muskel beugt die Hand nach der radialen Seite, dreht sie um die Achse des ersten Handgelenks (Volarflexion und Radialflexion), unterstützt auch die Pronation. Wird innerviert von N. medianus.

Der M. palmaris longus wurde S. 131 bereits geschildert.

M. flexor carpi ulnaris, s. ulnaris internus, innerer Ellbogen-Beugemuskel; entspringt vom Condylus ulnaris humeri und von der volaren Seite des Olecranon ulnae, sowie von der Fascia antibrachii, er bildet dann einen seitlichen, halbgefiederten Bauch, welcher bis zum Handgelenk heruntergeht und zwar längs der volaren Seite der Ulna; die Endsehne nimmt schon im oberen Teil radialwärts ihren Ursprung, sie geht an das os pisiforme und dann an das Lig. pisometacarpeum heran; weiterhin steht sie mit dem Lig. pisohamatum in Beziehung, sodass das os pisiforme nur als Sesambein funktioniert. Der Muskel ist an der Vorderfläche rinnenförmig vertieft, hier liegt der M. flexor digitorum profundus eingeschaltet. Er dreht die Hand um die Achse des zweiten Handgelenks, dadurch entsteht Volarflexion und Ulnarflexion. Innerviert wird es vom N. ulnaris.

M. flexor digitorum sublimis, oberflächlicher Fingerbeuger; gehört der tiefen Schicht an, ist breit, dick, liegt zwischen den beiden letzgenannten Muskeln, mit denen er ausserdem verwachsen ist. Er entspringt auch vom Condylus ulnaris humeri, bekommt weiterhin Fasern vom Ellbogengelenk und dem volaren Rand des Proc. coro-

noideus ulnae. Der Muskel läuft am Arm entlang und teilt sich im unteren Drittel in vier lange Sehnen, welche sich unter dem Lig. carpi volare proprium hinziehen, in der Mittelhand divergieren und dann an den zweiten bis fünften Finger herantreten. Diese vier Sehnen deuten eine Sonderung des Muskels in vier Portionen an, zwei derselben liegen oberflächlich, sie entsenden die Sehnen zum dritten und vierten Finger, zwei liegen tiefer und lassen aus sich die Sehnen für den zweiten und fünften Finger entstehen; die stärkste Portion ist die des Mittelfingers, sie ist gefiedert, und erhält meist noch Verstärkungsfasern von einer vom Radius entspringenden kleinen Muskelmasse. Die Sehnen selbst treten nun in eigener Weise an die Phalangen heran. Auf der ersten Phalange spaltet sich die Sehne, bildet zwei Schenkel, die sodann schräg lateralwärts nach unten treten und zwar um die Sehne des Fingerbeugers herum, unter diesen vereinigen sie sich wieder, indem sich ihre Fasern kreuzen und unter einander verbinden, nunmehr tritt das gemeinsame Ende der Sehne an die Basis der zweiten Phalange des Fingers heran. Die Kreuzung der Sehnenbündel wird als Chiasma tendinosum bezeichnet. Die Sehne des kleinen Fingers ist häufig nicht gespalten, legt sich dann dem radialen Rand der zweiten Phalange an. Der Muskel beugt die zweite Phalange des zweiten bis fünften Fingers. Innerviert wird er durch den Nervus medianus.

Die zweite Gruppe umfasst die tiefgelegene Muskulatur an der Volarfläche des Unterarms; sie wird von der oberflächlichen dadurch getrennt, dass sich zwischen ihnen die Blutgefässe und Nerven hindurchziehen. Ausserdem können auch hier nochmals oberflächlichere und tiefe Muskeln unterschieden werden. Zu den ersteren gehören der M. flexor digitorum profundus und M. flexor pollicis longus. Die tiefe Schicht wird vom M. pronator quadratus dargestellt.

M. flexor digitorum profundus s. perforans, tiefer Fingerbeuger; liegt unter dem Flexor digitorum sublimis und dem Flexor carpi ulnaris. Er nimmt seinen Ursprung an der Ulna vom Proc. coronoideus und der volaren Fläche der oberen zwei Drittel, ausserdem vom Lig. interosseum; weiterhin erhält er noch Fasern, die mit der ihnen ulnarwärts aufgelagerten Fascie in Zusammenhang stehen. Der Muskel ist nicht einfach, sondern in vier nebeneinanderliegende Portionen getrennt; davon ist diejenige des Zeigefingers mehr selbständig, sie wird ausserdem vom Nervus medianus innerviert. Von diesen vier Portionen entstammen vier Sehnen, welche sich unter denen des oberflächlichen Hohlhandbeugers hinziehen; an der Grundphalange durchbohren sie die Sehnen des Sublimis und heften sich an die dritte Phalange an. Der Muskel beugt das Nagelglied des zweiten bis fünften Fingers; die drei inneren Portionen werden vom N. ulnaris innerviert.

Hin und wieder erhält der Muskel Fasern vom M. flex. digit. sublimis.

M. flexor pollicis longus, langer Daumenbeuger; ist zugespitzt platt, entspringt unterhalb der Tuberositas radii, verbreitert sich dann, empfängt Fasern vom Proc. coronoideus ulnae und ein accessorisches Bündel vom Flexor digitorum sublimis. Der Muskelbauch ist etwas gefiedert, verbreitert sich zunächst, verschmälert sich darauf wieder und geht mit den Sehnen der Fingerbeuger zusammen in die Hohlhand hinein. Er tritt weiterhin zwischen den Köpfen des M. flexor pollicis brevis hindurch und heftet sich an die zweite Daumenphalange an, nachdem seine Sehne über das

Sesambein des zweiten Daumengelenkes gelaufen ist. Der Muskel beugt den Daumen; er wird innerviert vom N. medianus.

Es erübrigt nun noch, hier diejenigen Bindegewebsmassen zu besprechen, welche bei der Beugung der Hand als Hilfsmechanismen in Anwendung gebracht werden. Es sind dies die Scheiden und Bänder, die ein Gleiten der Sehne in zweckmässiger Weise ermöglichen. Zunächst werden die acht Sehnen der Fingerbeuger über dem Lig. carpi volare proprium von einer gemeinsamen, sackartigen Scheide umgeben; von diesem Sack, der 2 Centimeter über dem Band beginnt, setzen sich nun nach der Hand zu besondere Scheiden für die beiden, übereinanderliegenden Fingersehnen fort. Ulnarwärts sind die Faserzüge der Scheide verlängert. Ausserdem wird dieser gemeinsame Sack der Länge nach in zwei Hälften getheilt. Für die Finger sind weitere Synovialscheiden vorhanden, welche von der ersten Phalange bis zur Basis der dritten hingehen. Ueber diese Synovialscheiden zieht sich je eine Sehnenscheide hin. Dieselbe besteht aus sehnigen Streifen von halb ringförmiger Form. Diese Streifen werden als Ligg. vaginalia digitorum bezeichnet, sie liegen je in der Mitte der ersten und zweiten Phalange. Ausserdem finden sich noch schwächere, sog. Ringbänder, Ligg. annularia, welche über die Fingergelenke ausgespannt sind. Dazwischen sind noch kreuzweis verlaufende Bandmassen angeordnet: die Ligg. obliqua und cruciata. Dieselben können den beiden Endphalangen fehlen (vergl. Erläuterungen zu Tafel XXIX—XXX).

M. pronator quadratus s. transversus, viereckiger Vorwärtsdreher; liegt unter den Endsehen der Mm. flexor digitorum profundus und pollicis longus, er ist platt, verläuft quer an der volaren unteren Seite des Vorderarms über den Knochen und das Lig. interosseum hin. Er entspringt am medialen Ulnarrande und ist ausserdem mit der Kapsel des distalen Radial-Ulnar-Gelenkes verbunden. Der Muskel tritt auf den Radius über und inseriert sich breit an dessen vorderer Fläche; er dreht den Radius in die Pronationsstellung, wobei er sich von der Ulna abhebt. Innerviert wird er vom N. medianus.

---

d. Die Muskeln der Hand.

(Tafel XXIX—XXX, XXXI—XXXII).

Die nun zu besprechenden Muskeln sind auf die Mittelhand beschränkt, sie dienen fast ausschliesslich zur Bewegung der Finger, liegen zum kleinen Teil dorsal, zum grössten Teil auf der volaren Fläche. Besonders ist es der Daumen und der kleine Finger, welche von zahlreichen stärkeren Muskelbündeln versorgt werden. Dieselben bilden an der volaren Seite wulstartige Hervorragungen, den Daumenballen, Thenar pollicis und den Kleinfingerballen, Hypothenar. Es wurde schon bereits erwähnt, dass sich die Fascie in der Hohlhand ziemlich compliziert ausbreitet und dass ebenso die einzelnen Finger mit Bändern und Scheiden in mannigfacher Weise ausgestattet sind. Bei den Muskeln der Hand lassen sich unterscheiden die kleineren Zwischenknochenmuskeln, welche zwischen Metacarpalien gelegen sind und die grösseren Daumen- und Kleinfingermuskeln.

Mm. lumbricales manus, Spulmuskeln der Hand; dieselben werden durch vier kleine Muskelmassen repräsentiert, welche als spindelförmige Gebilde in der Volarfläche anzutreffen sind. Sie nehmen ihren Ursprung von den radialen Rändern der Sehnen des M. flexor digitorum profundus, ziehen sich über die Ligg. capitulorum ossium metacarpi volaria hin und inserieren sich an den ersten Phalangen des zweiten bis fünften Fingers. Sie beugen das erste Glied dieser Finger, ziehen es etwas nach der Radialseite. Inn. werden die 2 radialen von N. medianus, die 2 ulnaren von N. ulnaris.

M. palmaris brevis wurde bereits oben S. 131 besprochen.

M. abductor pollicis brevis, der kurze Abzieher des Daumes; liegt oberflächlich am Daumenballen, tritt vom Lig. carpi volare proprium und der darunter liegenden Tuberositas ossis carpal. I an die erste Daumenphalange heran. Er ist mit den Sehnen der Mm. abductor longus und extensor pollicis brevis verwachsen.

M. opponens pollicis, Gegensteller des Daumens; ist dreieckig, mit gleichem Ursprung wie der Abductor pollicis brevis. Seine Fasern treten schräg nach auswärts zum Capitulum des Metacarpale des Daumens; er inseriert sich längs des inneren Randes dieses Knochens; er zieht den Daumen nach der Hohlhand hin, beugt sein Os metacarpi. Er wird gleich dem vorigen vom N. medianus innerviert.

M. flexor pollicis brevis, kurzer Daumenbeuger; liegt nach der Hohlhand zu neben dem Abductor brevis. Der Muskel setzt sich aus zwei Bäuchen zusammen, von denen der eine oberflächlich gelegen ist, Caput radiale; dieser entspringt vom Lig. carpi volare proprium und vereinigt sich mit dem tieferen Bauch, Caput ulnare, in der Tiefe der Hand. Da die beiden Bäuche von verschiedenen Nerven versorgt werden, so sind sie zu trennen; da ausserdem das Caput ulnare mit dem M. adductor pollicis verwachsen ist und mit diesem gleich innerviert wird, kann es diesem Muskel ebenfalls zugezählt werden. Zwischen den beiden Köpfen liegt eine Rinne. Beide inserieren sich an der ersten Phalange, beugen das erste Daumenglied. Innerviert wird das Caput radiale von N. medianus.

M. adductor pollicis, Anzieher des Daumens; er entspringt als flacher Muskel vom Os carpale III und IV und den zugehörigen Mittelhandknochen, ist, wie erwähnt, mit dem ulnaren Kopf des vorigen innig verwachsen, verläuft mit nach aussen gerichteten Fasern in eine Endsehne, die zum inneren Sesambeine und an die erste Daumenphalange herantritt. Er zieht den Daumen gegen den Zeigefinger. Das beim Flexor pollicis erwähnte Kopfstück wird hier als Caput obliquum von dem mehr distal gelegenen Caput transversum unterschieden. Innerviert wird er vom N. ulnaris.

M. abductor digiti quinti, Abzieher des kleinen Fingers; er liegt ulnarwärts, entspringt vom Os pisiforme und der Endsehne des Flexor carpi ulnaris, geht zur ersten Phalange des fünften Fingers, wo er sich am Ulnarrand in der Aponeurose des M. digiti quinti anheftet; zieht den kleinen Finger nach aussen; wird innerviert vom N. ulnaris.

M. flexor digiti quinti brevis, kurzer Kleinfinger-Beuger; liegt radial neben dem vorigen gegen die Hand zu; entspringt vom Lig. carpi volare und dem Proc. hamatus des Hakenbeins. Sein Bauch convergiert mit dem des ebengenannten Muskels und verbindet sich mit der Sehne desselben. Er beugt das erste Fingerglied des kleinen Fingers. Innerviert wird er vom N. ulnaris.

M. opponens digiti quinti, Gegensteller des kleinen Fingers, liegt unter dem eben erwähnten, entspringt vom Proc. hamatus des Hakenbeines und vom Lig. carpi

volare proprium, geht an die Ulnarfläche des fünften Mittelhandknochens, zieht den kleinen Finger gegen den Daumen. Innerviert wird der M. vom N. ulnaris.

Die Zwischenknochenmuskeln der Hand zerfallen in die der Hohlhand und die des Handrückens, sie füllen die Räume aus, welche sich zwischen den Metacarpalknochen finden und bewirken durch ihre Kontraktion die Seitenbewegung der Finger.

Mm. interossei dorsales s. externi, Zwischenknochenmuskeln des Handrückens; es sind vier Muskeln, welche die Zwischenräume zwischen den vier Metacarpalknochen ausfüllen. Sie entspringen mit je zwei Köpfen vor den Metacarpalknochen, zwischen denen sie liegen, treten dann weiterhin an die Aponeurose der Sehnen der Fingerstrecker des ersten Fingergliedes. Der erste derselben ist der stärkste, er spannt sich zwischen Daumen und Zeigefinger aus und inseriert sich an die Grundphalange des Zeigefingers; er besteht aus zwei Bäuchen, welche sich später vereinigen, der zum Zeigefinger ziehende wird als M. abductor indicis bezeichnet. Der erste Muskel zieht den Zeigefinger gegen den Daumen; ausserdem entfernen sie den zweiten und vierten Finger vom Mittelfinger. Ist die Hand gebeugt, so wird durch die Muskelwirkung gleichzeitig eine Streckung der Finger bewirkt.

Mm. interossei volares s. interni, Zwischenmuskeln der Hohlhand; es sind nur drei platte Muskeln, welche in Zwischenräumen der Mittelhandknochen und zwar an der Ulnarseite des Zeigefingers, sowie an der radialen des vierten und kleinen Fingers entspringen. Sie setzen sich an die Seitenränder der ersten Fingerphalangen fort und zum Theil an die dorsale Aponeurose der Finger. Sie bewegen die Finger gegen den Mittelfinger zu, bewirken Adduktion. Sie werden mit den vorhergehenden durch den N. ulnaris innerviert.

VI. Die Muskeln am Bauch.

(Tafel XXIX—XXX, XXXI—XXXII, XXXIII).

Während die oben beschriebene Partie der Brustmuskulatur hauptsächlich dazu diente, den Brustkorb zu heben und zu senken und andererseits die obere Extremität zu bewegen und während diese Muskulatur ohne scharfe Grenze in die der oberen Extremität überging, sodass diese zweckmässig sofort eine Besprechung erfahren konnte, besitzt die Bauchmuskulatur andere Funktionen und geht schliesslich in die Muskulatur der unteren Extremität über. Aus diesem Grunde kann eine solche, scheinbar willkürliche Trennung gemacht werden.

Die Muskeln des Bauches dienen vorzugsweise zweierlei Zwecken: Beim Manne unterstützen sie die Atmungsmuskulatur, während das Weib bekanntlich mehr mit dem Brustkorb Atembewegungen macht; dann dienen die Muskeln zur Bewegung des Oberkörpers auf den Hüften und endlich zur Zusammenpressung der Bauchhöhle zum Zweck der Entfernung von Körpern aus derselben, seien es nun die Exkremente oder beim Gebärakt die Frucht.

Die Muskeln des Bauches sind breit, platt und länglich zwischen dem unteren Brustkorbrande und dem oberen Beckenrande ausgespannt. Sie setzen also im eigentlichsten Sinne mit der Wirbelsäule die Bauchwand zusammen. Getrennt werden sie durch Bindegewebslamellen und durch Fascien, die zunächst Besprechung erfahren können.

---

a. Die Muskeln der vorderen Bauchwand.

(Tafel XXIX—XXX, Fig. 1.)

In der Medianebene verläuft längs der vorderen Bauchwand eine bindegewebige Masse, die Linea alba, weisse Linie, sie kann als Sehne betrachtet werden, welche vom Proc. xyphoideus zur Symphyse ausgespannt ist. Sie dient hauptsächlich dazu, an Stelle eines Skeletteiles die Angriffspunkte für Muskelwirkung zu bieten und den Eingeweiden den nötigen Druck entgegenzusetzen. Ihre Breite schwankt zwischen 9 und 18 mm. Sie wird durchbrochen von dem Nabel, dessen Narbengewebe mit ihr verschmilzt. Ueber der Symphyse verbindet sie sich mit dem Lig. arcuatum superius und stellt an der hinteren Fläche der Symphyse ein dreieckiges kurzes Lig. triangulare dar, welches sich an der hinteren Beckenfläche inseriert.

Die Muskeln, welche neben der Linea alba liegen, sind die Recti abdominis, weche je in die Fascia recta abdominis eingeschlossen liegen. Diese Fascien setzen sich ununterbrochen in die Linea alba fort und gehen andererseits in die Sehnen der Bauchmuskeln über. Ganz zu äusserst liegt die Fascia superficialis, welche sich nach unten zu weiter auf die Oberschenkel herüberzieht. Im Innern des Bauches findet sich dann die Fascia transversalis. Da die Bindegewebsapparate des Bauches mit den Muskeln innig zusammenhängen, können sie zum grossen Teil auch mit der Muskulatur direkt besprochen werden. Die Muskeln sind im Allgemeinen den Intercostalmuskeln homolog zu setzen, wie denn auch bei niederen Wirbeltieren die Bindegewebsmassen Verknöcherungspunkte zeigen können. Als Vertreter der knöcheren Apparate werden die Inscriptiones tendineae angesehen.

An die Muskulatur der Bauchwand schliesst sich dann ausserdem noch diejenige an, welche Brust und Bauchhöhle voneinander trennt und weiterhin die Bauchhöhle nach unten hin abschliesst und den Boden des Beckens bilden hilft.

M. rectus abdominis, gerader Bauchmuskel; stellt einen langen, platten Muskel dar, welcher neben der Linea alba gelegen ist, oben breiter, unten spitz werdend, er verläuft gegen die Symphyse zu. Seine Fasern erstrecken sich von dem Brustbein und der fünften, resp. sechsten Rippe herab bis zur Symphysis pubis. Zunächst entspringt er mit drei breiteren Ansatzstellen von den Vorderflächen der Rippenknorpel der fünften, sechsten und siebenten, seltener der achten Rippe. Weiterhin setzen sich die Sehnen der Muskeln auf den Proc. xyphoideus fort. In seinem oberen Teil treten Fasern hin und wieder mit dem M. pectoralis major zusammen. Seitlich ist er mit dem M. obliquus externus abdominis verbunden. Der Muskel stellt keine einheitliche Masse dar, sondern wird durch quere Bandmassen, Inscriptiones tendineae getrennt. Es sind dies quergestellte, unregelmässige, zackige Sehnenstreifen, welche entweder die ganze Breite oder nur einen Teil des Muskels durchsetzen. In der Regel erscheinen vier ausgebildet, die erste kurz unter dem Ursprung von der fünften Rippe, die zweite einige Centimeter tiefer, die dritte von der zweiten ungefähr durch einen 10 cm breiten Raum getrennt, die vierte von dieser ebenso weit ent-

fernt, so dass das längste Stück des Muskels zwischen vierter und Symphyse liegt. Die vierte Zwischensehne befindet sich in Nabelhöhe. Am unteren Ende des Muskels setzt sich eine gegabelte Sehne an; ein Schenkel, Crus mediale, geht an die Mitte der vorderen Symphysenfläche und von hier aus weiter mit Fasern zu dem äusseren Geschlechtsorgan; der äussere Schenkel, Crus laterale, tritt an den oberen Rand der Symphyse und des Schambeinbogens. Der M. rectus liegt in der schon oben genannten Scheide, welche ihn vom Schwertfortsatz bis zur Symphyse umgiebt und als Fascia recta abdominis, gerade Bauchmuskelscheide, bezeichnet wird. Sie überzieht die vorderen und hinteren Flächen dieses Muskels, ist an den Rändern wieder vereinigt, in der Medianlinie mit der Linia alba und lateral mit den Aponeurosen der seitlichen Rumpfmuskulatur verwachsen; ihre Fasern verlaufen quer. Das vordere Blatt setzt sich auf das Sternum und den M. pectoralis major hin fort; das hintere Blatt endet zwischen Nabel und Symphyse halbbogenförmig, Linea semicircularis Douglasii. Der Muskel bewirkt durch seine Kontraktion Verkürzung der vorderen Bauchwand, zieht ausserdem, da die Symphyse fest ist, bei fixiertem Rücken den Brustkorb etwas herunter. Innerviert von Nn. musculares abdominales.

Es herrscht Zweifel darüber, als was die Inscriptiones tendineae aufzufassen seien: sie wurden, da sie hin und wieder Verknöcherungspunkte zeigen, als den Bauchrippen homolog hingestellt; es muss, um dies zu erklären, erwähnt werden, dass sich Verknöcherungspunkte oft im Bindegewebe finden, wo Zug ohne direkte Bewegung herrscht, und dass auch die Rippen als Verknöcherungen innerhalb des Bindegewebes, welches zwischen der in Metameren angeordneten Muskulatur ausgebreitet liegt, zu betrachten sind. Es kommt nur darauf an, feste Punkte für den Ansatz von Muskeln überhaupt zu schaffen. In letzter Instanz ist eine Trennung der Bindesubstanzen überhaupt nicht zu bewerkstelligen; ein Teil der Knochen z. B. entsteht auf bindegewebiger Grundlage, ein anderer Teil auf knorpeliger; Knorpel und fasriges Bindegewebe hängen weiterhin so ununterbrochen zusammen, dass auch diese Unterschiede in keiner Weise stichhaltig genannt werden können.

M. pyramidalis abdominis, Pyramidenmuskel; liegt als selbständiger Muskel in dem distalen Scheidenteil des vorigen Muskels, entspringt vor der Insertion des Rectus am Symphysenrande, geht dann in der Linea alba in die Höhe und endet in der oberflächlichen Scheidenfascie neben der Linea alba. Der Muskel braucht nicht entwickelt zu sein; er spannt die Fascie an. Innerv. von Nn. musculares abdominales.

M. obliquus abdominis externus, schräger, äusserer Bauchmuskel; es ist eine breite, platte, viereckige Muskelmasse, welche sich von den Rippen herunter gegen die Mittellinie des Bauches und den oberen Beckenrand zu erstreckt. Seinen Ursprung nimmt der Muskel von der fünften bis zwölften Rippe und zwar mit acht verschiedenen zahnartigen Ursprungsbündeln. Dieselben ziehen sich zwischen dem M. latissimus dorsi und den vorderen unteren Zacken des Serratus anticus major hin. Die Muskelfasern verlaufen oben weniger schräg, die unteren Bündel fallen steil abwärts und heften sich dann an das Labium externum der Darmbein-Crista bis zur Spina anterior superior des Darmbeines und weiterhin bis zum Tuberculum pubis. Der median gelegene Rand tritt in eine Aponeurose, welche sich in das Vorderblatt der Fascia recta einwebt und den Raum zwischen Symphysis pubis und dem sechsten Rippenknorpel und Schwertfortsatz des Brustbeines überspannt. Es kann die äussere Scheide des Rectus abdominis als die Fortsetzung dieser Aponeurose angesehen werden. Im unteren Teil schliesst dieser Muskel mit einem sehnigen Streifen ab, welcher von der Spina anterior superior des Darmbeines zum Tuberculum pubis heruntergeht und als Leistenband, Lig. inguinale s. Lig. Poupartii s. Fallopiae s. Arcus cruralis bezeichnet wird. Zwischen diesem Band und dem vorderen Rande

des Darmbeines und dem oberen Schenkel des Schambeins bleibt ein länglicher, schräg von unten nach oben verlaufender Spalt, durch welchen erstens die Mm. psoas major und iliacus und fernerhin die grossen Gefässe des Schenkels, sowie endlich ein Teil der Nerven hindurchtreten. Die Fasern des Leistenbandes verbinden sich mit der Fascia transversalis und mit den Sehnenfasern der tieferliegenden Bauchmuskeln. Weiterhin findet sich hier ein Band, das Lig. Gimbernati, welches aus den Fasern gebildet wird, die vom hinteren Rande des oben erwähnten Lig. und der Crista pubis nach hinten hin ausstrahlen; es stellt sich als dreieckiges, horizontales, blattförmiges Band dar. Zwischen dem Leistenband und der Aponeurose des M. obliquus abdominis externus findet sich nun eine weitere Spalte, dieselbe ist oval, schräg gestellt, besonders beim Manne entwickelt, während sie beim Weibe klein bleibt; sie wird als vorderer Leistenring Annulus inguinalis anterior bezeichnet. Inn. wie oben.

M. obliquus abdominis internus, innerer schräger Bauchmuskel; es ist eine platte, viereckige Muskelmasse, welche unter dem vorigen Muskel gelegen ist und durch Bindegewebe von diesem abgegrenzt wird. Dieselbe nimmt mit dem hinteren und unteren Rande ihren Ursprung von der Fascia lumbodorsalis, dem Lig. inguinale, der Spina anterior superior des Darmbeines und der Linea intermedia des Darmbeinkammes. Der Muskel steigt dann mit Fasern divergierend schräg nach der Medianebene und nach oben zu; die lateral gelegenen Faserzüge ziehen fast gerade in die Höhe, die unteren Fasern verlaufen horizontal, zum Teil über den Leistenkanal, aber auch schräg nach unten gerichtet. Die lateralen Fasern heften sich mit drei Zacken an die unteren Ränder der zwölften, elften und zehnten Rippe. Die vorderen Fasern verlaufen gegen die Fascia recta in eine breite Aponeurose, welche sich von der hinteren Fläche des zehnten resp. neunten Rippenknorpels ab längs der vorderen Bauchwand erstreckt und an den lateralen Rand der Fascia recta geht; dabei spaltet sich die Aponeurose in ein vorderes und ein hinteres Blatt, das hintere Blatt reicht nur bis zur Linea Douglasii. Inn. wie oben.

M. cremaster externus, Aufhängemuskel des Hodens; findet sich im männlichen Körper, tritt vom vorderen Leistenring ab, sowie vom unteren Rand des M. obliquus internus und zwar zusammen in zwei Bündeln, welche sich zu einem dünnen, platten Muskel vereinigen, der mit dem Samenstrang zum Hoden heruntergeht. Beim Weibe finden sich einige Muskelfasern im Lig. uteri rotundum.

M. transversus abdominis, querer Bauchmuskel; liegt unter dem Obliquus internus abdominis, verläuft vollkommen quer von dem unteren Rande der Rippen dem Beckenrande und dem Lig. inguinale zur Fascia recta. Seinen Ursprung nimmt er von der inneren Fläche des 6. bis 12. Rippenknorpels, dann von der Fascia lumbodorsalis und dem inneren Rand der Hüftbeinkämme. Nach oben zu setzt er sich an's Sternum fort, nach unten bilden die Enden seiner Muskelfasern eine gekrümmte Linie, Linea semilunaris Spigelii, und gehen von hier aus in die Aponeurose über, welche mit der Fascia recta verwachsen ist; bis zur Linea Douglasii verlaufen die Fasern nach dem hinteren Teil der Fascia recta, von dieser Linie ab vereinigen sie sich mit dem vorderen Blatte. — Die Quermuskeln des Bauches bewirken durch eine Kontraktion eine Zurückziehung der Linea alba und infolgedessen eine Einziehung der vorderen Bauchdecke und damit eine Verringerung des Bauchinhaltes. Weiterhin werden durch diese Einziehung die respiratorischen Muskeln unterstützt, denn es wird das Zwerchfell durch die unterliegenden Eingeweide nach oben gedrückt und infolgedessen der Inhalt des Brustkorbes verringert, es erfolgt Exspiration.

b. Die Muskulatur der hinteren Bauchwand.

(Tafel XXXIII, Fig. 1.)

M. quadratus lumborum, viereckiger Lendenmuskel; länglich, vierseitig, platt, in dem Raum zwischen zwölfter Rippe und Darmbeinkamm neben der Wirbelsäule ausgespannt. Er liegt hinten neben dem vorderen Blatt der Fascia lumbodorsalis. Er lässt sich in zwei Teile trennen; eine hintere Portion geht vom unteren Rand der letzten Rippe und den unteren Rändern der Querfortsätze der vier ersten Lendenwirbel herunter an das Labium internum des Darmbeinkammes, verbindet sich ausserdem mit dem Lig. ileolumbale; eine vordere Portion, welche mit der ebengenannten innig zusammenhängt, entspringt am medialen Abschnitt der letzten Rippe und z. Th. vom Körper des zwölften Brustwirbels, geht an die Procc. transversi der Lendenwirbel. Am ersten Lendenwirbel fehlen die Insertionsstellen oft, dafür findet sich hier meist eine Ursprungsstelle. Diese zweite Portion wurde als M. transversus lumborum getrennt, sie nimmt aber aus dem eigentlichen Quadratus lumborum Faserbündel auf. Es kann die vordere Portion den Mm. intercostales longi homolog gesetzt werden, die hintere Portion dem M. serratus anticus major.

Fascia transversalis, quere Bauchfascie. Wie oben erwähnt, überzieht sie die Innenfläche der Bauchwand und ist besonders im seitlichen Teile stärker entwickelt, in den oberen Regionen schwach, unten stärker, sie zieht von dem gleich zu besprechenden Diaphragma herunter über den Quadratus lumborum hin, sowie oben über dem M. transversus und geht mit der Aponeurose dieses Muskels in die Fascia recta über. Dort, wo die Aponeurose in der Linea Douglasii endet, zieht die Fascia transversalis weiter unter den Rectus abdominis hin. In der Leistengegend wird sie stärker und ist mit dem Lig. inguinale verwachsen, hier bilden sich dann die inneren Leistenringe aus. Es überspannt die Fascie als Septum annuli cruralis den Schenkelring. Zwischen Symphysis pubis und der Spina anterior superior des Darmbeins liegt der hintere Leistenring Annulus inquinalis posterior; besonders sein unterer Rand wird durch eine scharfe Falte der Fascia transversalis, Plica semilunaris fasciae transversalis begrenzt. Es finden sich nun einige Grübchen vor, welche medial und lateral gelegen sind und als Foveae inquinales medialis et lateralis bezeichnet werden. Die erstere liegt über dem äusseren Leistenring, medial neben der oben erwähnten Plica semilunaris; die letztere wird durch eine Einsenkung der Fascia transversa in den inneren Leistenring gebildet. Von der medialen Seite der Fovea inquinalis medialis zieht das Lig. vesico-umbilicale laterale von der Harnblasenseite unter dem Peritonaeum zum Nabel hinauf. Zwischen diesem Band und der Plica semilunaris läuft endlich ein weiteres Lig. vesico-umbilicale medium zum Scheitel der Harnblase. Es werden diese Bänder als Schenkel der Plica semilunaris aufgefasst. Der Raum zwischen ihnen ist die Schenkelfläche, Superficies intercruralis, des hinteren Leistenringes. Der Leistenkanal ist schräg gerichtet, besitzt eine Länge von ungefähr drei bis fünf Zentimeter. Es findet sich eine innere und eine äussere Öffnung, Apertura canalis inguinalis interna s. posterior und externa s. anterior. Der Boden des Kanals wird vom Leistenband gebildet, die hintere Wand zum Teil von der Fascia transversalis, die seitlichen Wände von den Aponeurosen der Mm. obliquus internus und transversus, die vordere Wand von der Aponeurose des Obliquus externus und von Muskelfasern des Obliquus internus und transversus, welche sich über den Samenstrang herüberziehen. Da die Öffnungen des Leistenkanals nicht hintereinander liegen, sondern schräg übereinander, die vordere

weiter nach unten und medianwärts, so entstehen hier an der Bauchwand dünne Stellen, welche oft den Durchtritt der Darmschlingen begünstigen und zur Entstehung der Leistenbrüche Veranlassung geben. Der Kanal ist nicht frei, sondern er wird von lockerem Bindegewebe ausgefüllt, sowie zum Teil durch die Mm. obliquus und transversus abdominis und die Fascia transversalis. Nur durch Zerreissung des Bindegewebes kann ein Durchtritt des Kanals ermöglicht werden; daher mündet der hintere Leistenring in einen blindsackartigen Abschnitt, welcher auch als Proc. infundibuliformis s. vaginalis fasciae transversalis benannt wird.

c. Der Abschluss der Brusthöhle gegen die Bauchhöhle.

(Tafel XXXIII, Fig. 1.)

Das Zwerchfell (Diaphragma). Die Brusthöhle wird von der Bauchhöhle bei den Säugetieren und dem Menschen durch einen sehnig-muskulösen Apparat abgeschieden, welcher in den Dienst des Respirationsorganes getreten ist und als Zwerchfell bezeichnet wird. Dasselbe stellt sich, anatomisch betrachtet, als unpaarer, flächenförmig ausgebreiteter Muskel dar, welcher den unteren Thoraxraum abschliesst und nur an jenen Stellen durchbrochen ist, wo der Verdauungsapparat und die grossen Gefässe durch ihn hindurchtreten. Entsprechend der Ausdehnung des Brustkorbes ist sein Querdurchmesser grösser als der Durchmesser der Medianebene. Ausserdem ist dieser Muskel nicht glatt ausgespannt, sondern stellt eine gebogene Lamelle dar, welche gegen den Brustraum zu convex, gegen die Bauchhöhe zu concav geformt ist. Das Zwerchfell erscheint an verschiedenen Stellen verschieden stark gewölbt. Die höchste Stelle liegt in der Höhe des Mittelstücks der siebenten Rippe, ist aber in der rechten Seite gelegen und geht nach der linken Seite in abfallender Linie nach unten. Die Muskelfasern treten gegen die Mitte des Zwerchfelles zu und bilden hier eine Sehne, welche als Mittelsehne, Centrum tendineum, bezeichnet wird; die Sehnenfasern sind hell, stark glänzend, verlaufen von den Rändern gegen das Mittelfeld zu in verschiedenen Richtungen; sie bilden so insgesamt ungefähr eine flach hufeisenförmige Figur. In dieser Figur ziehen sich die Fasern selbst nach den verschiedensten Richtungen hin. Vor der Wirbelsäule liegt eine rundliche viereckige Öffnung, Foramen quadrilaterum s. For. venae cavae; ihre Begrenzung geschieht teils durch Sehnenfasern, teils durch Muskelfasern, sie lässt die Hohlvene durchtreten.

Der Muskel selbst wird in mehrere Partien getrennt, die mittlere Partie, welche der Wirbelsäule aufliegt, ist die Pars lumbalis s. vertebralis diaphragmatis. Sie nimmt ihren Ursprung mit jederseits mehreren Zipfeln von dem dritten bis vierten Lendenwirbel. Die Muskelfasern streben dann nach oben hin in Bündeln empor, vereinigen sich in der Höhe des zweiten oder dritten Lendenwirbels. Die mediane Partie, welche vom vierten Lendenwirbel kommt, umschliesst den sogenannten Aortenschlitz, Hiatus aorticus. Die Muskelfasern in seinem Umkreis treten über den Schlitz kreuzweis aneinander vorbei und umziehen einen zweiten Schlitz, durch welchen die Speiseröhre hindurchgeht, Hiatus osoephageus; die Fasern verlieren sich in den Sehnen des mittleren Sehnenstreifens. Die um die Aorta herumlaufenden Bündel werden in Crura media und Crura externa unterschieden. Die ersteren entspringen von der hinteren Fläche des zweiten Lendenwirbelkörpers, die zweiten von der Vorder- und Seitenfläche des ersten Lendenwirbelkörpers und dem zu diesem

Lendenwirbel gehörigen Proc. transversus. Neben dieser medialen Portion liegt die Pars eostalis diaphragmatis; sie entspringt mit Muskelbündeln von der Innenfläehe der zwölften Rippe und ausserdem von den Knorpeln der sechs folgenden Rippen, sowie vom früher erwähnten Arcus tendineus der Fascia lumbodorsalis; die Muskeln steigen an der Innenwand des Thorax in die Höhe und wölben sich dann in ihrem oberen Teil zu dem Centrum tendineum hinauf; im vorderen Abschnitte ist die Pars costalis niedriger. — Die Pars sternalis diaphragmatis wird von der oben erwähnten getrennt, sie setzt sich aus dünnen Muskelbündeln zusammen, welche in Form von kurzen, geraden, nach hinten verlaufenden Fasern von der hinteren Fläche des Proc. xyphoideus entspringen. Nur die seitlichen Fasern treten convergierend auseinander. Der costale Teil kann jederseits vom medialen durch eine Spalte getrennt werden, welche von Sehnenfasern ausgefüllt wird. Diese liegen über dem M. quadratus lumborum.

Die Wirkung des Zwerchfellmuskels bei der Atmung beruht darauf, dass dureh die Kontraktion der Fasern das Centrum tendineum angespannt und nach unten gezogen wird. Wenn wir also annehmen, dass bei vollkommener Exspiration das Zwerchfell im Querschnitt einen spitz kegelförmigen Verlauf zeigt, so besitzt es bei tiefster Inspiration eine flach kegelförmige Gestalt; in beiden Fällen liegt die Spitze nach oben. Die Wirkung des Zwerchfelles wird durch die Bauch- und Brustmuskulatur unterstützt. Innerviert wird dasselbe vom N. phrenicus, welcher von vorn her, also vor dem Herzen, auf das Zwerchfell übertritt und dadurch andeutet, dass das Zwerchfell eine sekundäre Bildung ist, welche aus Muskeln hervorging, die bei niederen Wirbeltieren an dieser Stelle nieht angetroffen werden können, wie bereits früher erwähnt wurde.

d. Die Muskeln am Ende des Beekens.

Es sind verschiedene Muskelpartien, welche hier berücksichtigt werden müssen. Ein Teil der sich hier vorfindenden Muskeln schliesst die Bauehhöhle unten ab; da diese Partie aber mit dem Verdauungsapparat und mit dem Geschlechtsorgan in innigere Wechselbeziehung tritt, so mag sie an den betreffenden Stellen besprochen werden. Es finden sich fernerhin noch Muskeln am Steissbein und diese sollen hier Erwähnung finden. Endlich finden sich längs der Beckenwandung noch Muskeln, welche aber zur unteren Extremität treten und dementsprechend bei dieser Erwähnung finden müssen.

M. coceygeus, Steissbeinmuskel; es ist ein kleiner Muskel von dreieckiger Gestalt, welcher mit sehnigen Fasern untermischt und zum Teil fleischig von der Spina isehii entspringt, sich dann fächerförmig ausbreitet und an den Rand des Steissbeines herantritt. Er ist ausserdem mit den Rändern der vorderen Fläche des Lig. spinososacrum verwachsen, bildet mit diesem zusammen die hintere, seitliche Wandung des kleinen Beckens. Die Muskeln vermögen dureh Kontraktion das Steissbein in seiner vorderen Lage zu fixieren resp. dasselbe wieder nach vorn zu ziehen, sobald es zurückgedrängt wurde.

M. extensor coccygis, Steissbeinstrecker; derselbe stellt eine dünne Muskelschieht auf der dorsalen Seite der Steissbeinwirbel dar, er geht vom letzten Beckenwirbel und ersten Steissbeinwirbel herunter zum letzten Steissbeinwirbel, wo er sieh

anheftet, hin und wieder ist er mit dem Lig. tuberososacrum verbunden. Er fehlt häufig.

Bei Säugetieren mit beweglichem Schwanz ist er stark entwickelt und dient hier dazu den Schwanz nach oben zu krümmen resp. zu strecken.

M. curvator coccygis, der Krümmer des Steissbeins, findet sich als Rudiment ebenfalls des bei Säugetieren stärker auftretenden Depressor caudae; er spannt sich an der Vorderfläche der Seitenteile der letzten Beckenwirbel aus und geht dann an den fünften Sacralwirbel oder ersten Caudalwirbel.

VII. Die Muskeln der unteren Extremität.

(Tafel XXIX—XXX, Fig. 1; Tafel XXXI—XXXII, Fig. 1; Tafel XXXIII—XXXVIII.)

Genau wie beim Arm lassen sich auch beim Bein zahlreiche Muskeln unterschciden, welche die verschiedenen Knochen in verschiedener Weise gegen einander bewegen. Zunächst sind es die Muskeln der Hüfte, welche denen der Schulter entsprechen, mit ihrem Bauchteile dem Oberschenkelknochen nicht aufgelagert sind. Zweitens reihen sich diesen die Muskeln des Oberschenkels an, deren Bauchteile dem Oberschenkelknochen aufliegen und endlich finden sich zwischen Oberschenkel und Unterschenkel Muskelpartien; weiterhin solche zwischen Unterschenkel und Fuss, sowie zwischen den einzelnen Fussknochen.

Jene Muskeln, welche zwischen den Unterarmknochen ausgespannt waren, haben keine Homologien beim Unterschenkel, sondern die Muskeln des Unterschenkels verlaufen mit einer Ausnahme (M. popliteus) zum Tarsus, Metatarsus und den Zehen herab.

Auch hier zeigen sich verschiedene Lagen und innerhalb der verschiedenen Lagen wieder oberflächliche und tiefere Schichten. Weiterhin mag gleich von vornherein bemerkt werden, dass die Ausbildung der Muskeln der unteren Extremität ebenfalls eine variable ist, dass besonders bei der Fussmuskulatur zahlreiche Varietäten anzutreffen sind; dass ausserdem viele der gesondert zu betrachtenden Muskeln gemeinsame Ursprungs- oder Insertionsstellen besitzen und dass demnach wieder von verschiedenen Anatomen verschiedene Bezeichnungsweisen eingeführt wurden.

Wie die Muskeln der oberen Extremität durch Fascien voneinander geschieden sind, so sind es auch die der unteren Extremität. Es finden sich Stellen auf Knochen der unteren Extremität, an denen Muskeln fehlen. Ausserdem sind Vertiefungen zwischen den Muskeln vorhanden. Die erste Vertiefung wird als Fossa ileopectinea bezeichnet, sie findet sich am oberen Teil des Oberschenkels unter dem Leistenband. Ihrer Form nach stellt sie eine dreiseitige, rinnenförmige Vertiefung dar, welche oben vom Leistenband, lateralwärts vom M. psoas major und iliacus und medianwärts vom M. pectineus und schräg nach unten hin vom M. sartorius begrenzt wird. In diese Fossa mündet oben eine grössere Öffnung, die Lacuna vasorum cruralium, durch welche die grossen Schenkelgefässe aus der Bauchhöhle in den Oberschenkel übertreten. Es werden hier die Crural-Arterien und -Venen durch eine Scheide, Vagina vasorum, umhüllt. Weiterhin findet sich in der Fossa noch Fettgewebe, daneben Lymphknoten und Nerven.

Die Kniekehle, Fossa poplitea, stellt die zweite grössere Vertiefung der unteren Extremität dar, sie entspricht der Ellbogengrube, während diese aber ventralwärts gerichtet ist, erscheint sie dorsalwärts. Im allgemeinen ist die Kniekehle länglich, in dem mittleren Teile am tiefsten, während sie nach oben hin ohne Grenze am Oberschenkel verläuft. Sie wird von Sehnen und Muskeln gebildet und zwar lateralwärts von Biceps femoris, medianwärts von den Mm. semitendinosus und semimembranosus, nach unten zu von den Kopfteilen des M. gastrocnemius. In ihr liegen ebenfalls Gefässe und Nerven sowie einige Lymphknoten.

Die Fascien der unteren Extremität.

(Tafel XXIX—XXX, Fig. 1; Tafel XXXIV—XXXVII; Tafel XXXVIII, Fig. 2.)

Die Fascien lassen sich auch in solche der Hüfte, des Oberschenkels, des Unterschenkels und des Fusses trennen. Selbstverständlich ſtehen alle diese Fascien untereinander in Verbindung und treten ebenso mit den Knochen in Beziehung. Weiterhin gehen sie äusserlich nach oben in die Fascien des Bauches, nach innen in die Fascien der Bauchhöhle über. Äusserlich wird die untere Extremität von der Fascia superficialis eingehüllt. Dieselbe bildet die Decke der Muskeln der unteren Extremität, sie ist stark in dem oberen Teil der Vorderfläche des Oberschenkels. Nach unten geht sie in die Muskelfascie der unteren Extremität über. In der Hüfte findet sich die Fascia iliaca; sie beginnt an den Lendenwirbeln und am inneren Rand des Darmbeinkammes, überzieht den M. iliacus internus und psoas major innerhalb und ausserhalb der Bauchhöhle, verbindet sich mit dem Lig. Poupartii und tritt so in die Fascia transversa abdominis ein. Sie ist es auch, welche in der Lacuna vasorum den Kanal für die Gefässe bilden hilft; sie geht ausserhalb der Bauchhöhle in das tiefe Blatt der Fascia lata femoris über. Die Fascia glutaea tritt vermittelst eines oberflächlichen Blattes von den Procc. spinosi des Os sacrum über den Aussenrand des Darmbeinkammes und den Glutaeus maximus und dann vermittelst eines tiefen zwischen Glutaeus maximus und Glutaeus medius hin, bildet eine Scheide um den M. tensor fasciae latae und geht ebenfalls in die Fascia lata ein.

Fascia lata femoris. Dieselbe stellt die Muskelfascie des Oberschenkels dar, ist sehnig, überzieht alle Muskeln des Oberschenkels vollkommen scheidenartig, sie nimmt ihren Ursprung von dem Labium externum cristae ilei, geht dann weiter nach oben zu in die Fascia lumbodorsalis über, nach vorn hin ist sie an das Os pubis und das Os ischii angeheftet, ein Fortsatz schiebt sich zwischen den M. tensor fasciae latae und rectus femoris, sowie zwischen den M. biceps femoris und vastus externus, sie bildet also eine doppelte Fascie, welche aus einem oberflächlichen und einem tiefen Blatte besteht, die hier ebenso wie bei den Arm- und Rückenfascien in einander übergehen und dabei Muskeln und Gefässe in besondere Scheiden einhüllen. Die Fascie beginnt am hinteren Kreuzbein, geht dann von hier aus zum M. glutaeus maximus und zwar das oberflächliche Blatt über diesen Muskel, das tiefe Blatt unter demselben hin. Weiter zieht sich dann das letztere zwischen Glutaeus maximus und Glutaeus medius hin, wobei der letztere Muskel besonders von einem starken Sehnenüberzug überkleidet wird; sie ist überdies mit dem Lig. tuberososacrum verbunden. Die Fascia lata geht dann vom Oberschenkel weiter über die hintere Fläche desselben herunter, brückenartig über die Kniekehle hin und verbindet sich mit dem

noch zu erwähnenden Lig. intermusculare internum im Inneren, nach aussen mit dem Lig. intermusculare externum.

In der Kniekehle legt sich das tiefe Blatt an die Seitenwände und an die Gelenkbänder, ohne jedoch den hinteren Umfang der Kniegelenkkapsel zu bedecken. Andererseits geht das oberflächliche Blatt über die Grube hinweg. Weiterhin setzt sich das tiefe Blatt hinter den M. sartorius fort, während das oberflächliche Blatt über diesen Muskel hinzieht und so denselben und dazu die grossen Gefässstämme mit dem tiefen Blatte einhüllt; der M. gracilis liegt ebenfalls zwischen den beiden Blättern. Das oberflächliche Blatt zieht dann herauf zur Crista ilei und dem Lig. Poupartii. Innerhalb der Fossa ileopectinea teilt sich die Fascie wieder in zwei Teile und zwar teilt sich der Abschnitt, welcher die obere Portion des M. sartorius umhüllt. Das untere Blatt legt sich in die Fossa ileopectinea unter die Arteria und Vena cruralis. Das oberflächliche Blatt breitet sich dann vorn über den gedachten Gefässen aus, geht herauf bis zum Lig. Poupartii und endet hier mit freiem, halbmondförmigem Rande. Die concave Seite des Randes sieht nach innen, sie führt den Namen Proc. falciformis fasciae latae. An diesem lassen sich weiterhin zwei Teile unterscheiden: ein unterer spitzer, Cornu inferius und ein oberes Ende, Cornu superius, das sich aus zwei Platten zusammensetzt. Nach innen vor dem freien Rande des Proc. falciformis findet sich die sog. eiförmige Grube Fovea ovalis. Dieselbe stellt den medialen oberen Abschnitt der Fossa ileopectinea dar, über welche die Fascia superficialis hinzieht. Das obere Horn, Cornu superius, teilt sich wie erwähnt in zwei Platten, wovon die vordere, mit der Fascia superficialis verbunden, die Fovea ovalis nach oben begrenzt. Die tiefere Platte zeigt eine Reihe von Eigentümlichkeiten, welche eingehender besprochen werden müssen. Sie geht bis zur Schenkelgefässscheide und spannt sich zwischen der Crista pubis und dem medialen Abschnitte des Lig. inguinale aus. Es entsteht dann hier ein dreieckiges, plattes, dünnes Band, Gimbernati'sches Band, Lig. Gimbernati. Dasselbe geht mit einer Spitze von der Symphysis pubis aus, sich allmählich verbreiternd, gegen die Schenkelgefässscheide hin und endet hier mit einem halbmondförmigen Ringe. Der nach vorn und oben gelagerte Abschnitt legt sich dem hinteren Rande des Lig. inguinale an, während der nach hinten und unten gerichtete Teil mit dem Lig. cristae pubis verschmilzt. Das Band ist vierzehn bis achtzehn mm lang. Es bildet sich hier ein Ring, welcher als Schenkelring, Annulus cruralis, bezeichnet wird. Er mündet hinter dem Leistenband in der Bauchhöhle aus und geht dann weiter nach vorn zu in die Fossa ovalis, wo er vom Septum annuli cruralis s. Fascia cribrosa zum Teil verschlossen wird. Es ist dies ein durchlöcherter Abschnitt der Fascia transversalis.

Die Fascien des Unterschenkels.

(Tafel XXXIV—XXXVII.)

Fascia s. vagina cruris, Unterschenkelbinde. Sie ist die Fortsetzung der Fascia lata und umhüllt den Unterschenkel, soweit derselbe von Muskeln bedeckt ist, vollständig. An der vorderen Fläche heftet sie sich an die Crista des Schienbeins und Wadenbeins an, bildet also eine Scheide für die Muskeln der vorderen Fläche des Unterschenkels. Sie fehlt an der medialen Fläche der Tibia, also an jener, welche von Muskeln entblösst ist. Hier liegt nur die Fascia superficialis. An der hinteren

Seite des Unterschenkels teilt sich die Fascia cruris in zwei Blätter, welche die Mm. gastrocnemius und soleus scheidenartig umhüllen. Das oberflächliche Blatt wird als Fascia surae bezeichnet. Mit zwei Fortsätzen geht die Fascia cruris weiter um die Mm. peronei herum. Dort, wo die Fascie über die Sehnen der Unterschenkelmuskeln hingeht, also in der Gegend der Knöchel, wird sie durch feste, sehnige Fasern verstärkt. Dadurch entstehen zwei Muskelbänder: das Lig. cruris und das Lig. cruciatum tarsi. Das erstere liegt an der vorderen Fläche des Unterschenkels über dem Fussgelenk. Es geht von der Crista tibiae zur Crista fibulae und an die laterale Seite der letzteren. Das zweite Band liegt an der dorsalen Seite des Fussgelenkes; es entsteht aus zwei, sich schräg durchkreuzenden Faserbündeln, wovon das eine vom Malleolus internus zum Calcaneus, das andere vom Malleolus externus zum Os naviculare zieht. Es bilden sich unter dem Lig. cruciatum tarsi drei Scheiden für die Sehnen der Schenkelmuskeln: erstens die mediale Scheide für den M. tibialis anticus, zweitens die für den M. extensor hallucis longus und drittens die laterale für die Sehnen der Mm. extensor digitorum communis longus und peroneus tertius. Als drittes Verstärkungsband findet sich das Lig. laciniatum tarsi externum. Dasselbe geht von der äusseren Fläche des Calcaneus und dem medialen Rand der Fascia plantaris, sowie dem medialen Teil des Os naviculare um die Sehne der Mm. tibialis posticus, flexor digitorum longus und flexor hallucis longus herum und heftet sich an den Malleolus externus. Daneben wird ein Lig. laciniatum tarsi internum unterschieden, welches vom Malleolus lateralis herab nach hinten und unten geht und sich an der lateralen Fläche des Calcaneus anheftet und zwei Scheiden für den M. peroneus longus und brevis darstellt.

Die Fascien des Fusses.

(Tafel XXXVIII, Fig. 2.)

Fascia dorsalis pedis. Sie überzieht den Fussrücken als dünne Fascie, hängt mit der Vagina cruris und andererseits mit der Fascia plantaris zusammen, geht also über die Seitenränder des Fusses nach vorn bis auf die Zehen hin. Die Fascia plantaris s. aponeurosis plantaris repräsentiert eine starke Fascie, welche aus glänzenden, kräftigen, der Länge nach verlaufenden Fasern besteht, die vom Tuber calcanei ausgehen und sich nach vorn über die Plantarfläche des Fusses ausbreiten. Unter dem Tuber calcanei liegt ein Schleimbeutel, Bursa subcutanea calcanei. Während die Fascie im mittleren und hinteren Abschnitt bis über 2 mm dick ist, verdünnt sie sich, indem sie gleichzeitig breiter wird, nach dem vorderen Fussteile zu, spaltet sich dann in fünf Zipfel, die ihrerseits wieder mit je drei Schenkeln an die Sehnenscheiden der Zehen herantreten. Ausserdem bildet diese Fascie in der Tiefe der Fusssohle zwei Scheiden dadurch, dass Bindegewebe von der Fascie an die Knochen und Ligg. des Fusses herantritt. Die laterale Scheide dient für die Mm. abductor, flexor brevis und opponens digiti quinti, die mediale Scheide für die Mm. abductor und flexor brevis hallucis; die zwischen diesen beiden liegenden Scheiden für die beiden Sohlenmuskeln.

Um diese Fascien zu spannen sind nun einige Spannmuskeln entwickelt, welche hier Erwähnung finden können, so der M. psoas minor, M. tensor fasciae latae und der M. plantaris.

M. psoas minor, kleiner Lendenmuskel; entspringt von dem Seitenteil des ersten Lendenwirbelkörpers und dem proximal diesem aufliegenden Intervertebralknorpel, geht dann weiterhin neben dem Psoas major und zum Teil vor ihm herunter in eine breite, dünne Sehne, die in den medialen Teil der Fascia iliaca eingewebt ist, von hier aus dann mit dieser Fascie zum Lig. cristae pubis und Tuberculum ileopectineum weiter geht. Der Muskel kann fehlen.

M. tensor fasciae latae liegt zwischen den Blättern der Fascia lata; er ist länglich platt, mit Sehnenfasern an die Spina anterior superior des Darmbeins angeheftet. An der entgegengesetzten Seite geht seine Sehne ohne Grenze in das Gewebe der Fascie über. Der Muskel liegt auf dem Glutaeus medius.

M. plantaris, Sohlenspanner; ist ein in der Wade liegender Spannmuskel, welcher die Fascia cruris und plantaris anzuziehen vermag. Er liegt unter dem M. gastrocnemius lateralis, entspringt vom Condylus lateralis femoris, geht dann in eine lange Sehne über, welche am medialen Rande der Achillessehne hinter dem medialen Knöchel heruntersteigt und dann ihre Fasern an die Fascia cruris und das Lig. laciniatum und den medialen und hinteren Abschnitt der Fascia plantaris entsendet. Der Muskel kann fehlen.

a. Die Muskeln an der Hüfte.

(Tafel XXXI—XXXII, Fig. 1; Tafel XXXIII, Fig. 1; Tafel XXXIV—XXXVII.)

Sie nehmen ihren Ursprung vom Becken, setzen sich an den oberen Teil des Os femoris und bewegen den Oberschenkel. Sie lassen sich unterscheiden in die Beuger des Oberschenkels, in die Streckmuskeln und in jene, welche den Schenkel nach aussen rollen und die äussere Seite der Hüfte bedecken.

α. Muskeln an der vorderen Fläche des Hüftgelenks, Beuger des Oberschenkels.

(Tafel XXXIII, Fig. 1; Tafel XXXIV—XXXV, Fig. 2.)

M. psoas major, grosser runder Lendenmuskel; ist kräftig, langgestreckt, er entspringt von der Seitenfläche des Körpers und dem Proc. transversus des zwölften Rückenwirbels und des ersten bis vierten Lendenwirbels, verläuft dann längs der Wirbelsäule schräg nach unten, vorn und lateralwärts, tritt hinter dem Leistenbande zwischen dem Tuberculum ileopectineum und der Spina anterior inferior des Darmbeins hindurch, biegt dann nach hinten ab und geht in eine Sehne über, welche sich mit der des gleich zu besprechenden Muskels an den Trochanter minor des Oberschenkelbeins ansetzt. Seine Ursprungsstelle kann als eine doppelte Reihe von Zipfeln angesehen werden. Der Muskel beugt den Oberschenkel.

M. iliacus internus, innerer Hüftbeinmuskel; derselbe ist platt, fast dreiseitig, aber kräftig, er entspringt vom Labium internum cristae ilei, dem Lig. ileolumbale und der Innenfläche des Os ileum, steigt dann nach unten, vorn und tritt lateralwärts neben dem M. psoas major hinter dem Leistenband nach aussen, geht dann mit dem Psoas major weiter nach hinten und unten zum Trochanter minor. Er beugt ebenfalls den Oberschenkel. Zwischen den Muskeln einerseits und dem Hüftgelenk und Tuberculum ileopectineum andererseits liegt ein Schleimbeutel, welcher oft mit der

Höhle des Hüftgelenks kommuniziert. Weiterhin findet sich meist ein zweiter kleiner zwischen der Sehne der Muskeln und dem Trochanter minor.

Die beiden genannten Muskeln werden als M. ileopsoas zusammengefasst, weil ihre Wirkung die gleiche ist. Sie werden innerviert vom Plexus lumbalis aus.

Der M. psoas minor wurde S. 154 besprochen.

M. pectineus, Schamkammmuskel; er ist platt, kräftig, liegt vor dem M. obturatur externus, entspringt von der Crista pubis und dem Lig. cristae pubis, zum Teil auch von der vorderen Fläche des Os pubis, geht dann schräg von oben nach unten lateralwärts an die mediale hintere Fläche des Femur, inseriert sich breit sehnig am Labium mediale cristae femoris unter dem Trochanter minor. Er beugt den Oberschenkel, adduziert ihn gleichzeitig etwas. Der Muskel kann zu dem medial gelegenen Muskeln des Oberschenkels gerechnet werden. Er wird innerviert vom N. femoralis, häufig empfängt er auch vom N. obturatorius einen Zweig.

β. Die Strecker an der hinteren Fläche des Hüftgelenks, Strecker des Oberschenkels.

(Tafel XXXI—XXXII, Fig. 1; Tafel XXXIII, Fig. 2; Tafel XXXIV—XXXV; Tafel XXXVI—XXXVII, Fig. 2.)

M. glutaeus maximus, grosser Gesässmuskel; er ist der stärkste Muskel des Körpers, ungefähr vierseitig, 3 cm dick, wird aus zahlreichen Faserbündeln zusammengesetzt. Er entspringt am Darmbein, von dessen hinteren Fläche und dem hinteren Abschnitt des Labium externum des Darmbeinkammes, weiterhin von der dorsalen Fläche des Kreuz- und Steissbeines (der letzte Steissbeinwirbel ist meist frei), ausserdem von den Ligg. sacro-iliaco posteriora und tuberososacrum. Seine Muskelmasse verläuft nach vorn, lateral und unten. Die Bündel haben zum grossen Teil parallele Richtung, sie treten an der lateralen Seite des Oberschenkelknochens in eine breite Sehne über. Diese verläuft in ihrem oberen Abschnitt über den Trochanter major hin, verbindet sich mit der Fascia lata. Der grössere untere Abschnitt tritt dann an den Anfangsteil des Labium cristae femoris an die Linea aspera dicht unter dem Trochanter major. Auf dem letzteren und unter der Sehne findet sich ein grosser Schleimbeutel, Bursa trochanterica, weiter abwärts einige kleinere. Der Muskel hebt und streckt den Oberschenkel nach rückwärts und lateralwärts, bei gebeugtem Rumpf und fixierten Oberschenkeln richtet er das Becken in die Höhe. Er spannt ausserdem die Fascia lata und wirkt durch diese noch auf den Unterschenkel. Innerviert wird der Muskel vom N. glutaeus superior.

M. glutaeus medius, mittlerer Gesässmuskel; er ist kräftig, liegt fast vollständig unter dem vorigen, nur der vordere obere Teil wird nicht von diesem bedeckt; er entspringt von der äusseren Fläche des Os ilei, der vordere Teil vom Labium externum cristae ilei, der hintere Abschnitt von dem Darmbeinteil zwischen Crista ilei und Linea semicircularis externum, weiterhin von der Fascia lata. Seine Fasern gehen konvergierend nach abwärts, treten in eine starke kurze Sehne über, welche sich an den am meisten vorspringenden Teil und die laterale Fläche des Trochanter major ansetzt. Hier liegen zwei Schleimbeutel zwischen Sehne und Knochen. Der Muskel abduziert den Oberschenkel, rollt ihn etwas nach innen (vermittelst seines

vorderen Teiles) und nach aussen (vermittelst des hinteren Teiles). Innerviert wird er vom N. glutaeus superior.

Der Muskel tritt in seinem tieferen Teil mit dem Tensor fasciae latae in Verbindung.

Der M. tensor fasciae latae wurde S. 154 besprochen.

M. glutaeus minimus, kleiner Gesässmuskel; wird vollkommen von dem vorigen bedeckt, er ist diesem ähnlich, nur kleiner, entspringt von der Linea arcuata externa des Darmbeins und der Fläche unterhalb dieser Linie; oft ist er unter der Spina anterior superior mit dem M. glutaeus medius verbunden. Die Faserbündel konvergieren und treten mit einer Sehne an die mediale Fläche des Trochanter major. Die Endsehne entsteht oberflächlich; wo sie sich inseriert, findet sich eine Grube in der Trochanterfläche. Der Muskel unterstützt den vorigen, der gebeugte Oberschenkel kann durch ihn nach innen gerollt werden. Seine Sehne ist ausserdem mit der Sehne der Kapsel des Hüftgelenks durch straffes Bindegewebe verwebt, so dass der Muskel als Kapselspanner angesehen werden kann. Innerviert wird er vom N. glutaeus superior.

b. Muskeln, welche den Schenkel nach aussen rollen.

(Tafel XXXI—XXXII, Fig. 1; Tafel XXXIII, Fig. 1; Tafel XXXIV—XXXV.)

Dieselben liegen unter dem Glutaeus maximus. Ihnen kann der schon oben erwähnte M. pectinaeus zugezählt werden, es könnte derselbe daher auch hier besprochen werden.

M. pyriformis, birnförmiger Muskel; es ist ein unter dem Glutaeus maximus gelegener, länglich kegelförmiger Muskel, er nimmt seinen Ursprung an der Vorderfläche des Os sacrum (vom 2—4. Wirbel desselben je neben dem Foramen sacrale anterius und an der Incisura ischiadica major); verläuft mit konvergierenden Fasern nach vorn und lateralwärts und heftet sich an die Spitze des Trochanter major an, nachdem die Fasern durch das Foramen ischiadicus majus hindurchgetreten sind. Der Muskel teilt das letzte Foramen in einen oberen und einen unteren Abschnitt, häufig wird er von einem Stamm des N. perinaeus durchbohrt. Am oberen Rand des Muskels verläuft die Arteria und Vena glutaea und der N. glutaeus superior, am unteren Rand die Aa. und Vv. ischiadicae und pudendae communae und die Nn. ischiadicus und glutaeus inferior. — Durch seine Kontraktion wird der Oberschenkel nach aussen gerollt. Innerviert wird der Muskel von dem Plexus ischiadicus aus.

M. obturator internus s. bursalis, innerer Hüftbeinlochmuskel; setzt sich aus drei Muskeln zusammen, welche gesondert wieder als M. obturator internus, gemellus superior und gemellus inferior bezeichnet werden. Inn. vom N. ischiadicus.

M. obturator internus, innerer Hüftbeinlochmuskel im eigentlichen Sinne; derselbe ist platt, tritt mit breitem Rande von der inneren Fläche des Sitz- und Schambeins am Foramen obturatorium ab. Ein Teil seiner Fasern entspringt weiterhin vom Lig. obturatorium. Der Muskel geht zunächst lateralwärts nach hinten durch die Incisura ischiadica minor, dreht sich dann beinahe rechtwinklig um den Ramus superior ossis ischii und verläuft zugespitzt nach vorn, medialwärts, um sich an dem Trochanter major zu inserieren. Er lässt frühzeitig eine Sehne entstehen, dieselbe tritt zwischen den M. gemelli hindurch.

Mm. gemelli, Zwillingsmuskeln; sie sind klein, länglich. Es wird ein oberer und ein unterer unterschieden. Der M. gemellus superior, oberer Zwillingsmuskel, ent-

springt von der Spina ischii, der untere, M. gemellus inferior, vom Tuber ischii. Die Muskeln laufen dann längs des Obturator internus, vereinigen sich über seiner Sehne und befestigen sich gemeinschaftlich mit dieser am Trochanter major.

M. obturator externus, äusserer Hüftlochmuskel; er ist dünn, breit, tritt vom äusseren Rand des Foramen obturatorium und dem unteren Winkel des Os pubis, sowie der äusseren Fläche der Spina obturatoria ab, verläuft dann lateralwärts; er nimmt an Dicke zu und geht unter dem Gemellus inferior zum Trochanter major. Er inseriert sich kurz unter der Sehne der Mm. gemelli; rollt den Oberschenkel ebenfalls nach aussen.

M. quadratus femoris, viereckiger Schenkelmuskel; ist dick, platt, kommt von der äusseren Fläche des Tuber ischii, geht unter den letztbesprochenen Muskeln hin. Die Fasern sind horizontal, lateralwärts gerichtet; er heftet sich an die Linea trochanterica posterior; rollt den Oberschenkel nach aussen. Inn. v. N. ischiadicus.

c. Muskeln am Oberschenkel. Mm. femoris.

Dieselben entspringen vom Becken, ihre Köpfe liegen auf dem Oberschenkel, den sie entweder abziehen (Mm. adductor longus, brevis und magnus u. M. pectineus) oder den sie strecken (M. quadriceps femoris); ein anderer Teil wird zum Beugen des Oberschenkels verwandt (Mm. biceps femoris, semitendinosus, semimembranosus und popliteus) zum Abduzieren und nach innen rollen (Mm. sartorius und gracilis). Ihrer Lage nach kann man Muskeln der Vorderseite und Muskeln der Rückseite unterscheiden. Vorn finden sich zwei Schichten; an der medialen Oberschenkelseite sind vier übereinanderliegende Muskelschichten entwickelt, während die hinteren Oberschenkelmuskeln in einer Schicht liegen.

α. Muskeln an der vorderen Seite.

(Tafel XXXIII; Tafel XXXIV—XXXV, Fig. 2; Tafel XXXVI—XXXVII.)

Der M. tensor fasciae latae, welcher lateral nach vorn gelagert ist, wurde S. 154 besprochen.

M. sartorius, Schneidermuskel; es ist der längste Muskel unseres Körpers, schmal, platt, nimmt seinen Ursprung von der vorderen Ecke und dem unteren Rande der Spina anter. super. oss. ilei, verläuft dann oberflächlich über die Schenkelmuskeln nach unten, medianwärts, tritt ungefähr in der Mitte seiner Länge auf die Medianfläche des Oberschenkels über und geht noch über die Medianfläche des Kniegelenks hin; dabei verschmälert sich der Muskel. Die Sehne, welche er bildet, beginnt schon über dem Condylus internus am vorderen Rande, sie wird breit am Condylus medialis tibiae und endet mit einer Aponeurose an der medialen Fläche der Tibia bis zur Tuberositas tibiae hin. Der Muskel adduziert den Unterschenkel, hilft ihn gleichzeitig beugen und nach innen rotieren. Ist das Bein gestreckt, so fixiert er das Kniegelenk. Innerviert vom N. femoralis.

M. extensor cruris quadrigeminus s. quadriceps femoris; derselbe bildet den grössten Teil der vorderen Oberschenkelmuskelmasse; er besteht aus vier, mehr oder minder scharf getrennten, einzelnen Köpfen, zu denen ausserdem noch ein Spannmuskel des Kniegelenkes hinzukommt.

1. M. rectus femoris, gerader Schenkelmuskel; derselbe ist lang spindelförmig, er verläuft in der Mitte der vorderen Oberschenkelfläche vom Becken zum Knie, nur wenig geneigt, herab. Über seinen oberen Teil zieht der Sartorius hin; im Übrigen wird er von der Fascia lata bedeckt. Sein Kopf besitzt eine Sehne, welche mit 2 Zipfeln zum Teil von der Spina iliaca superior inferior (oberer Kopf) und zum andern Teil vom oberen Rand der Hüftgelenkpfanne und der Gelenkkapsel (lateraler Kopf) entspringt. Die vordere Sehne setzt sich weit auf den Muskelbauch fort, der hintere sehnige Teil ist kürzer, im Innern wird der Muskel von einigen sehnigen Streifen auf eine weite Strecke hin durchzogen, von denen aus die Muskelbänder schräg nach beiden Seiten abtreten. Die Endsehne steigt ebenfalls weit nach oben empor. Sie ist lang, beginnt platt auf der hinteren Fläche des Muskels, sie ist schmal über der Kniescheibe, an deren oberen Rand und vorderen Fläche sie sich mit den Sehnen der gleich zu besprechenden Partien anheftet.

2. M. cruralis s. femoralis s. vastus medius, Schenkelmuskel; der Kopf dieses Muskels entspringt von der vorderen Fläche des Femur und zwar von der Linea intertrochanterica anterior, im oberen Viertel des Femur. Der Muskel wird platt, länglich, dabei stark, liegt unter dem Rectus femoris, umhüllt den Oberschenkelknochen zum grossen Teil; an der Seite fliesst er mit den Köpfen des Vastus internus und externus zusammen, welche über der Kniescheibe die gemeinsame Sehne bilden.

Als M. subcruralis werden Muskelbündel beschrieben, welche hinter dem unteren Dritteil des obengenannten liegen, sie entspringen vom Femur und setzen sich aus einem lateralen, einem medialen und einem bis drei mittleren Bündeln zusammen, welche insgesamt an den vorderen Umfang der Kniekapsel herantreten. Die lateralen Fasern heften sich zum Teil sehnig an die Seitenränder der Patella, anderenteils gehen sie in die Fascia lata über. Dieser Muskel wirkt als Spanner der Kniegelenkskapsel und teilweise als Spanner der Fascia lata.

3. M. vastus internus s. medialis, innerer dicker Schenkelmuskel; legt sich medial an den M. femoralis an, verschmilzt oft innig mit ihm; er entspringt vom Labium mediale der Linea aspera des Oberschenkels und der Linea obliqua, geht dann nach vorn und unten, wo er mit dem M. cruralis und der Sehne des M. femoralis zusammentritt, um sich am oberen und medialen Rand der Kniescheibe zu inserieren.

4. M. vastus lateralis, äusserer dicker Schenkelmuskel; nimmt seinen Ursprung in seinem oberen Teil und hinterem Rand von der lateralen Fläche des Trochanter major und dem Labium laterale cristae femoris. Seine Fasern verlaufen an der Aussenseite des Cruralis von einer sich weit auf den Muskelbauch hin erstreckenden Sehne schräg um den Oberschenkel herum, so dass der Muskelbauch den Cruralis zum grössten Teile bedeckt. Der Muskel verschmilzt mit dem M. femoralis und mit der Sehne des M. rectus femoris und heftet sich sehnig an den oberen und lateralen Rand der Kniescheibe.

Dieser Muskel bietet zahlreiche Verschiedenheiten betreffs seiner Endsehne und der Verschmelzung mit den übrigen Sehnen. Die Endsehne kann in mehrere Platten gespalten sein, welche je von einem bestimmten Muskelabschnitt abtreten, wodurch der gesamte Muskel lamellös gebaut erscheint. Zwischen den Platten verlaufen die Verzweigungen der Arteria und Vena circumflexa externa femoris. Die Sehnenblätter zeigen auch wieder ganz verschiedenes Verhalten untereinander und zur Sehne des M. femoralis.

Der gesamte Muskel streckt den Unterschenkel im Kniegelenk, wobei die Patella als Unterstützungspunkt für die Muskelwirkung benutzt wird. Hinter der Sehne liegt ein grosser Schleimbeutel, Bursa subpatellaris, der mit dem oberen Teil der Kniegelenkkapsel verwachsen ist, und wie früher erwähnt, mit der Kapsel kom-

muniziert. Das Lig. patellae kann als gemeinschaftliche, weiter verlaufende Sehne des Quadriceps betrachtet werden; dann wäre die Kniescheibe als Sesambein anzusehen. Innerviert werden sie vom N. femoralis.

β. Die Muskeln an der medialen Seite des Oberschenkels.

(Tafel XXXI—XXXII, Fig. 1; Tafel XXXIV—XXXV; Tafel XXXVI—XXXVII, Fig. 1.)

Wie erwähnt, liegen dieselben in mehreren Schichten übereinander und zwar einmal in dem Raum zwischen dem unteren Beckenteil und dem Oberschenkelkopf und -hals und dann erstrecken sie sich weiter längs des Oberschenkels herunter, so dass die beiden Oberschenkel bei Berührung der Kniee aufeinandergedrückt werden. Entsprechend ihrer Lagerung ziehen sie die Oberschenkel gegen die Medianebene zu, sind also Adduktoren. Innerviert vom N. obturatorius.

M. pectineus wurde S. 155 erwähnt.

M. adductor femoris longus, langer Anzieher des Oberschenkels, liegt medial neben dem M. pectineus, entspringt vom Tuberculum pubicum mit starker Sehne, welche sich ausserdem auf die Vorderfläche des Ramus superior des Schambeines hinzieht. Der Muskel steigt dann herunter gegen die Mitte des Oberschenkelknochens zu und heftet sich mit breiter Sehne an das Labium mediale der Crista femoris und zwar innerhalb des mittleren Drittels des Femurs. Die Endsehne ist mit derjenigen des Adduktor magnus durch einzelne Fasern verbunden.

M. gracilis, schlanker Schenkelmuskel; es ist ein langer, dünner Muskel, welcher längs der medialen Seite des Oberschenkels herabsteigt. Seine Ursprungssehne ist platt, sie geht von der vorderen Fläche der oberen und inneren Schambeinäste neben der Symphyse ab, dann tritt der Muskel an die mediale Seite des Oberschenkels hinter dem M. sartorius und vor dem M. adductor femoris. Seine Endsehne ist lang, cylindrisch, sie steigt hinter dem Condylus des Oberschenkels und des Schienbeins herum, verbreitert sich dann aponeurotisch unter der des Sartorius und befestigt sich an der medialen Fläche der Tibia. Die Sehne ist mit der des Sartorius und des M. semitendinosus und andrerseits mit der Fascia lata und Fascia cruris verwachsen. Nur bei gestrecktem Knie wirkt der M. gracilis als Adduktor; bei gebeugtem Knie rotiert er den Unterschenkel etwas nach einwärts.

M. adductor brevis, kurzer Anzieher des Oberschenkels, er ist dreieckig, kürzer als der vorige, liegt im Ursprungsteil unter dem Adductor longus und dem M. pectineus. Er entspringt unter dem Kopf des ersten Muskels, seine Fasern gehen von der vorderen Fläche des oberen Astes des Schambeines neben der Symphyse ab. Der Muskelbauch verbreitert sich etwas und inseriert sich mit breitem kurzsehnigem Ende am Labium mediale cristae femoris. Der obere Teil der Insertion liegt hinter dem unteren Insertionspunkt des Pectineus, etwas hinter diesen gerückt, der untere Teil hinter der Insertion des Adductor longus, ebenfalls nach hinten gerückt. Ausserdem verschmelzen an diesen Stellen die Insertionsflächen miteinander. Die Breite der Insertion ist wechselnd. Der M. adduziert den Oberschenkel.

M. adductor femoris minimus, kleiner Anzieher des Schenkels; der Muskel mag hier als selbständig geschildert und dem gleich zu besprechenden Adductor magnus vorangestellt werden, trotzdem er vielfach mit der oberen Portion dieses Muskels verwächst. Der Adductor minimus entspringt von der vorderen Fläche des

unteren Schambeinastes und setzt sich oftmals auf den mit diesem verwachsenen unteren Schenkel des Os ischii fort. Die Fasern verlaufen im oberen Teil horizontal, im unteren Teil schräg abwärts. Der Muskel inseriert sich längs der Crista femoris am Labium laterale derselben; die unteren Fasern verschmelzen, wie erwähnt, mit den oberen des Adductor magnus und heften sich mit dessen Insertionen hinter dem Adductor brevis an das Labium mediale cristae femoris.

M. adductor femoris magnus, grosser Abzieher des Oberschenkels; er liegt hinter dem Adductor femoris brevis und zum Teil unter dem Adductor femoris minimus. Er ist gross, dreiseitig, platt, entspringt von der vorderen Fläche des Ramus inferior des Sitzbeines, sowie von der unteren Fläche des Tuber ischii. Die Fasern verlaufen dann divergierend gegen den Femur hin und inserieren sich mit einem langen, sehnigen Rande am Labium mediale cristae femoris, und zwar erstreckt sich die Insertionsstelle vom Trochanter minor herunter bis zum Condylus medialis. Die medial gelagerten Muskelbündel gehen bald in eine den Muskel begrenzende Sehne über, welche sich bogenförmig von dem Femur abhebt und an den Condylus medialis herantritt. Es bleibt zwischen der Sehne und dem Oberschenkel hier eine längere Lücke, durch welche die Schenkelgefässe hindurchtreten. Die Innervation des Adductor minimus erfolgt vom N. ischiadicus aus, die des Adductor magnus vom N obturatorius.

γ. Muskeln an der hinteren Seite.

(Tafel XXXI—XXXII, Fig. 1; Tafel XXXIV—XXXV.)

M. Semitendinosus, halbsehniger Muskel; derselbe ist lang, spitzt sich nach unten hin zu, während sein Bauch in der Mitte etwas verbreitert ist. Er endet mit langer Sehne, entspringt mit dem langen Kopf des Biceps femoris vom Tuber ischii, steigt schräg lateral von oben median nach unten, längs des Oberschenkels herab. In seiner Mitte findet sich eine Zwischensehne; die untere Sehne geht hinter dem Condylus medialis des Femur und der Tibia ab zur medialen Tibiafläche an die Tuberositas tibiae; sie ist ausserdem mit der Fascia cruris und den Sehnen der Mm. gracilis und sartorius verbunden. Der Muskel zieht den Oberschenkel nach hinten. Innerviert vom N. tibialis.

M. semimembranosus, halbhäutiger Muskel; er nimmt seinen Ursprung über dem Semitendinosus mit einer platten Sehne vom Tuber ischii. Sein Muskelbauch wird rundlich, er ist jedoch kurz, indem die Anfangssehne zuerst schmal, dann breiter werdend bis zur Mitte des Bauches hinaufgeht; ebenso fängt an der vorderen Seite des Bauches bereits hier die Endsehne an, diese geht dann über den Condylus medialis femoris hinweg zur Tibia hin, woselbst sie sich in drei bis vier Sehnenstreifen teilt: in 2 mediale und 2 laterale. Diese 4 Streifen treten an verschiedene Teile heran: der obere laterale bildet eine winkelförmige Abknickung und geht zum Condylus lateralis femoris und an die Gelenkkapsel des Kniegelenks; der obere mediale Streifen läuft nach unten zum Condylus medialis tibiae, wo er sich anheftet. Der untere mediale Streifen wird aponeurotisch und tritt an den medialen Winkel der Tibia, der untere laterale Streifen ist ebenfalls aponeurotisch und verbindet sich mit der Fascia lata. Die Streifen bilden insgesamt das Lig. popliteum obliquum. Unter der Sehne liegt ein Schleimbeutel, Bursa semimembranosa. Der Muskel beugt

zum Teil das Bein, zum Teil spannt er aber auch die Gelenkkapsel, er beugt weiterhin den Oberschenkel etwas nach hinten. Innerviert vom N. tibialis.

M. biceps femoris, zweiköpfiger Schenkelmuskel; wie der Name sagt, setzt er sich aus zwei (verschieden langen) Köpfen zusammen, welche in eine gemeinschaftliche Endsehne übertreten; der obere, lange Kopf, Caput longum, nimmt kurzsehnig seinen Ursprung vom Tuber ischii, zwischen den Sehnen der beiden obengenannten Muskeln und ist mit diesen verwachsen; er steigt dann gerade herunter, biegt lateralwärts hinter dem M. vastus lateralis ab und wird hier bereits sehnig. Der kurze untere Kopf, Caput breve, hat seinen Ursprung in der Mitte des Oberschenkels am Labium laterale, steigt gerade herab, vereinigt sich hinter dem Condylus lateralis femoris mit dem langen Kopf. Der gemeinsame Bauch ist kurz, geht in eine starke Sehne über, diese heftet sich am Capitulum fibulae an und ist ausserdem mit der Kniegelenkskapsel verwachsen. Zwischen ihr und dem Lig. collaterale laterale liegt ein Schleimbeutel. Weiterhin ist eine Verbindung mit der Fascia cruris vorhanden. Der Muskel wirkt mit den beiden vorhergehenden zusammen, indem er den Unterschenkel gegen den Oberschenkel beugt resp. den Tuber ischii nach unten zieht (richtet das Becken auf). Die beiden ersten Muskeln rollen den Unterschenkel nach innen, der M. biceps rollt ihn nach aussen.

d. Die Muskeln am Unterschenkel.

Die Muskulatur des Unterschenkels liegt allseitig um die Fibula herum, während die Tibia an ihrer vorderen, medialen Fläche frei bleibt und nur von den Fascien und der äusseren Haut überkleidet ist. Weiterhin lagert sich zwischen Tibia und Fibula an der dorsalen Seite die Hauptmasse des trennenden Gewebes. Es finden sich hier die Hauptgefässe und Nerven und demnach liegt auch hier die Trennungsschicht zwischen den Muskelmassen, von denen wir eine vordere Gruppe, eine laterale Gruppe und eine hintere Gruppe unterscheiden können. Die Muskeln sind ihrer Lagerung und der Ausdehnung der Sehnen entsprechend verschieden. Zur Beugung des Fusses dienen zwei vordere Muskeln, zur Fussstreckung mehrere der hinteren Muskeln und der lateralen, zum Anziehen des Fusses vordere Muskeln, zum Abziehen wieder laterale, zum Beugen der Zehen und zum Strecken derselben sind dann weiterhin gesonderte vorhanden.

α. Muskeln an der vorderen Fläche der Unterschenkels.

(Tafel XXXIV—XXXV, Fig. 2; Tafel XXXVI—XXXVII.)

M. tibialis anticus, vorderer Schienbeinmuskel; es ist ein kräftiger Muskel, im Querschnitt ungefähr dreieckig, eine Seite liegt nach vorn, eine Seite der lateralen vorderen Wand der Tibia an, die dritte Seite lateralwärts. Der Muskel entspringt unterhalb des Condylus lateralis tibiae und zum Teil von der lateralen Fläche der Tibia, sowie vom Lig. interosseum, er läuft dann längs der Tibia gerade herab und bildet im unteren Drittel des Unterschenkels die Endsehne; dieselbe ist platt, kräftig, sie tritt durch die mediale Scheide des Lig. cruciatum hindurch, wird von einer Synovialscheide umhüllt und geht an das Os cuneiforme primum und an die Basis des ersten Mittelfussknochens herab. Der Muskel beugt den Fuss gegen den Unterschenkel, hebt besonders die Fussspitze und den medialen Fussrand in die Höhe, bewirkt Su-

pination und Dorsalflexion; ist der Fuss fixiert, so beugt er den Unterschenkel gegen die Unterlage nach vorn. Innerviert vom N. peroneus.

M. extensor digitorum longus, langer gemeinschaftlicher Zehenstrecker; derselbe liegt lateral neben dem ebenerwähnten Muskel, entspringt fleischig vom Condylus lateralis tibiae, vom Lig. interosseum, zum Teil von der Fascia cruris, dann auch vom Capitulum und dem vorderen Winkel der Fibula, besonders im unteren Teil nimmt er seinen Ursprung von dem Lig. interosseum. Die Sehne tritt am vorderen Rand zu Tage, sie spaltet sich am Unterschenkel in vier bis fünf Teile, welche durch das laterale Fach des Lig. cruciatum zum Fussrücken gehen, von einer gemeinsamen Synovialscheide umgeben werden und sich zur zweiten bis fünften Zehe hinziehen. Sie inserieren sich auf dem Rücken der ersten Phalange dieser Zehen zusammen mit den Sehnen des M. extensor digitorum brevis; tritt eine fünfte Sehne auf, so verläuft diese schräg lateralwärts und inseriert sich an dem Rücken der Basis des Metatarsale V. Es wird hier ein gesonderter Muskel gebildet, der

M. peroneus tertius, dritter Wadenbeinmuskel; er ist, wenn er vorkommt, nur im unteren Teile selbständig, sehr selten erscheint er vollkommen vom M. extensor digit. longus getrennt. Es finden sich alle Übergangsstadien zwischen vollkommener Verbindung und grösster Selbständigkeit. Sobald der Muskel vollkommen selbständig ist, treten seine Fasern von der unteren Hälfte der Fibula ab, zum Teil vom Lig. interosseum. Von der Endsehne des M. zieht oft noch ein gesonderter Sehnenstreifen zum vierten Interstitium interosseum.

Die genannten Muskeln strecken die Zehen und zwar heben sie die Phalangen der zweiten bis fünften Zehe, dadurch hilft der Gesamtmuskel bei der Dorsalflexion des Fusses, bei festgelegtem Fuss drückt er den Unterschenkel etwas nach vorn.

M. extensor hallucis longus, langer Strecker der grossen Zehe; es ist ein halbgefiederter Muskel, welcher lateralwärts neben dem Tibialis anticus liegt, er wird von diesem und dem M. extensor digitorum longus in seinem Ursprungsteile überdeckt. Der Ursprung findet sich an der Fibula und zwar längs der Fläche des Mittelstücks, zum Teil auch vom Lig. interosseum, daraufhin verlaufen seine Muskelfasern schräg nach vorn und unten. Die Sehne tritt an der vorderen Fläche des Muskels zu Tage, sie ist lang, platt, verläuft durch die mittlere Scheide des Lig. cruciatum zur Dorsalfläche des Os metatarsi hallucis; sie heftet sich an die Endphalange der grossen Zehe. Ausserdem ist sie mit der ersten Phalange verschmolzen. Der Muskel streckt die grosse Zehe, hebt sie nach aufwärts, bewirkt die äussere Dorsalflexion des Fusses. Innerviert wird er, wie die vorigen, vom N. peroneus.

β. Muskeln an der lateralen Seite des Unterschenkels.

(Tafel XXXIV—XXXV, Fig. 1; Tafel XXXVI—XXXVII.)

Die hier zu besprechenden Muskelgruppen entspringen von der Fibula, welche sie umlagern; sie werden, wie die vorigen, vom N. peroneus innerviert.

M. peroneus longus, langer Wadenbeinmuskel; er nimmt seinen Ursprung mit zwei Portionen, welche den N. peroneus umschliessen. Der vordere Kopf entspringt vom Capitulum fibulae und hin und wieder mit Fasern vom Condylus lateralis tibiae, ausserdem längs des vorderen Winkels der Fibula und der Fascia cruris. Der hintere

Kopf entspringt vom Collum fibulae und dem vorderen und lateralen Winkel der lateralen Fibulafläche. Die Köpfe vereinigen sich unter dem Hals des Wadenbeines. Die Sehne umrandet noch die Trennungsspalte zwischen den beiden Köpfen; sie reicht in dem vorderen Kopf weit nach oben, geht dann an die äussere Fläche des Muskels, zieht sich längs des Peroneus brevis hin, hinter dem Malleolus lateralis her und windet sich unter dem Knöchel nach vorn; an letzteren wird sie durch einen Bandapparat, Retinaculum tendinum peroneorum, festgehalten. Sie geht dann weiter über die laterale Seite des Calcaneus durch den Sulcus ossis tarsale IV in die Fusssohle; inseriert sich am Lig. tarsocalcanaeum plantare und von hier an der Basis des Metatarsale I, weiterhin gehen einzelne Nebenfasern an das Os metatarsi II ab. Der Muskel abduziert den Fuss und bewirkt zum Teil die Dorsalflexion desselben, ausserdem bewirkt er Pronation; bei fixiertem Fuss zieht er den Unterschenkel nach hinten.

M. peroneus brevis, kurzer Wadenbeinmuskel; er ist dem vorigen ähnlich gebaut, nur kürzer und tiefer gelegen; entspringt weiter abwärts an der Fibula in der Fortsetzung der Ursprungsstellen des vorderen Kopfes des Peroneus longus bis herab zum Malleolus lateralis. Die Sehne liegt an der Aussenfläche des Muskels, sie zieht sich über die Sehne des Peroneus longus hin, hinter dem lateralen Knöchel her, in der an dem Malleolus befindlichen Furche entlang; sie wird über dem Malleolus ebenso durch einen Bandapparat befestigt, wie der vorhergehende Muskel; schliesslich verläuft sie schräg vor der Endsehne des Peroneus longus zum lateralen Fussrand an die Tuberositas ossis metatarsi V; hin und wieder ist sie durch eine feine Sehne mit derjenigen des M. extensor digitorum longus verbunden. Der Muskel abduziert den Fuss und bewirkt im schwachen Grade Pronation desselben.

γ. Muskeln an der hinteren Seite.

(Tafel XXXIV—XXXV; Tafel XXXVI—XXXVII, Fig. 2.)

Dieselben lassen sich in zwei Gruppen trennen, welche schichtenweise übereinandergelagert sind. Die oberflächlichen dienen hauptsächlich zur Vorwärtsbewegung und sind infolgedessen mit kräftiger Sehne am Calcaneus befestigt. Inn. v. N. tibialis.

Oberflächliche Muskeln an der hinteren Fläche des Unterschenkels, sog. Wadenmuskeln.

M. gastrocnemius s. gemelli surae, zweiköpfiger Wadenmuskel; er stellt die oberflächlichen Muskeln der Wade dar. Die Bäuche sind platt, breit, spindelförmig, sie entspringen mit breiten, sehnigen Köpfen vom Labium mediale und laterale der Crista femoris; über den Condylen verbinden sie sich mit der Kniegelenkkapsel. Der mediale Kopf ist der stärkere; sie vereinigen sich und bilden gleich nach ihrer Vereinigung die breite Endsehne, während zwischen den Köpfen die Fossa poplitea nach unten hin ihre Begrenzung findet. Die Sehne reicht besonders an der Vorderfläche der Muskelmasse weit nach oben, sie tritt dann, schmal und dicker werdend, nach unten, vereinigt sich mit der des M. soleus zur sog. Achillessehne.

M. soleus, Schollenmuskel oder grosser Wadenmuskel; ist der stärkste Unterschenkelmuskel, länglich und platt, auf dem Querschnitt mondsichelförmig, er wird von den Mm. gastrocnemii bedeckt, entspringt ebenfalls mit zwei Köpfen vom Capi-

tulum fibulae und der hinteren Fläche, sowie dem lateralen Winkel des Wadenbeines, ausserdem von der hinteren Fläche längs der Linea poplitea und dem medialen Winkel des Schienbeins. Die beiden Ursprungsstellen sind im oberen Teil getrennt, so dass hier auch ein lateraler Kopf und ein medialer unterschieden werden kann. Die Endsehne fängt in der Mitte des Muskelbauches an und zwar an der hinteren Fläche, sie wird endlich platt rundlich und vereinigt sich, während sie auf ihrer vorderen Fläche noch mehr Fasern aufnimmt, mit der Sehne der Mm. gastrocnemii zur Tendo Achillis. Die Achillessehne ist die stärkste Sehne des Körpers. Sie geht zwischen den Blättern der Fascia cruris nach unten und inseriert sich, indem sie etwas breiter wird, an der hinteren Fläche des Tuber calcanei. Zwischen ihr und dem Knochen findet sich ein Schleimbeutel, Bursa calcanea. Infolge dieser gemeinsamen Sehne lassen sich die drei Muskeln als gemeinschaftlicher Muskel

M. triceps surae auffassen. Dieser gemeinschaftliche Muskel streckt den Fuss und dient ausserdem zur Flexion des Unterschenkels, insofern als die Ursprungsstellen der Mm. gastrocnemii auf den Femur übergreifen.

M. plantaris, langer Sohlenmuskel; er wurde bereits S. 154 erwähnt.

Tiefe Schicht.

M. popliteus, Kniekehlenmuskel; derselbe ist kurz, platt, er zieht sich schräg längs der hinteren Seite des Kniegelenks nach unten. Er entspringt mit kurzer, starker Sehne vom Condylus lateralis femoris und zum Teil von der Kapsel des Kniegelenks. Seine Fasern verlaufen dann schräg, divergierend nach der Medianebene zu und inserieren sich an der Tibia mit kurzer Aponeurose am medialen Winkel und der Linea poplitea der hinteren Tibiafläche. Der Muskel zieht die Kapsel nach hinten, bewirkt Beugung und Pronation des Unterschenkels. Da weiterhin mit der Kapsel die Sehnenfasern an den Rand des lateralen Zwischenknorpels herantreten, so zieht der Muskel bei der Kontraktion diesen lateralen Knorpel nach hinten.

Die nun zu besprechenden drei Muskeln verlaufen längs des Unterschenkels, sie sind gefiedert, liegen dicht nebeneinander.

M. flexor digitorum pedis longus, langer gemeinschaftlicher Zehenbeuger; liegt längs der hinteren Seite der Tibia, unter den Mm. soleus und tibialis posticus, nimmt seinen Ursprung vom lateralen Winkel des Schienbeins, geht hinter dem medialen Knöchel in eine Sehne über, welche sich unter dem Knöchel hinzieht und längs der medialen Seite des Fusses zur Fusssohle geht. Sie tritt dabei durch die mittlere Scheide des Lig. laciniatum und wird hier von einer Synovialscheide umgeben. An der Fusssohle verläuft die Sehne lateral, sie kreuzt sich mit der unter ihr liegenden Endsehne des Flexor hallucis longus, sie verbindet sich mit dieser Sehne und der des M. quadratus plantae, spaltet sich dann in 4 Zipfel, welche zu der zweiten bis fünften Zehe gehen. An diese Sehnenzipfel setzen sich später die Mm. lumbricales an. Jede dieser Endsehnen durchbohrt eine Sehne des kurzen Zehenbeugers, verläuft dann weiter zur dritten Phalange, an welcher sie sich anheftet. Der Muskel beugt die letzten Glieder der zweiten bis fünften Zehe; sind diese fixiert, so zieht er den Unterschenkel etwas nach hinten.

M. tibialis posticus, hinterer Schienbeinmuskel; liegt der Länge nach zwischen Flexor hallucis longus und Flexor digitorum longus, ausserdem zwischen den beiden Unterschenkelknochen; er ist halb gefiedert, verschmälert sich von oben nach unten;

er nimmt seinen Ursprung von der Tibia und zwar grenzt der obere Teil an das Ende des Ursprungs des M. popliteus, weiterhin entspringt er vom Lig. interosseum und dem medialen Winkel der Fibula. Im oberen Teile findet sich ein Einschnitt zum Durchtritt der Gefässe. Die Ursprungsstellen an Fibula und Lig. interosseum ziehen sich weit nach unten hin. Die Sehne beginnt bereits im oberen Ende des Muskels; sie verläuft hinter dem Malleolus medialis, zieht unter diesem hin zur medialen Seite des Talus. Am Malleolus findet sich für ihren Lauf eine Rinne. Die Sehne spaltet sich am Fuss und tritt mit einem starken Zipfel zur unteren Seite der Tuberositas des Kahnbeins und an das Os tarsale primum. Mit schwächeren lateralen Zipfeln geht sie schräg an die Ossa tarsalia secundum et tertium, als Varietät auch an das Os tarsale quartum. Vom fibularen Ursprung des Muskels verbinden sich Sehnenfasern mit der Sehne des Flexor hallucis longus. Die Endsehne wird von derjenigen des Flexor digitorum longus gekreuzt. Sie wird an dem Malleolus durch ein scheidenförmig ausgebildetes Band fixiert, ist hier mit einer Synovialscheide versehen. Der Muskel streckt den Fuss und adduziert ihn, wobei der mediale Fussrand nach oben gehoben wird, während sich die Sohle medianwärts dreht. Bei fixiertem Fuss zieht er den Unterschenkel nach hinten.

M. flexor hallucis longus, langer Beuger der grossen Zehe; ist der lateral neben dem Tibialis posticus gelegene Muskel, welcher ebenfalls der Länge nach verläuft. Sein Bauch ist gefiedert, er nimmt seinen Ursprung mit fleischigen Bündeln von der hinteren Fläche bis zum lateralen Winkel der Fibula. Die Ursprungsstellen gehen bis in die Nähe des Malleolus lateralis herunter. Weiterhin bekommt der Muskel Fasern von einem Sehnenstreifen, welcher zwischen ihn und den Tibialis posticus gelagert ist; ausserdem noch vom Lig. interosseum. Die Endsehne tritt über dem Fussgelenk hervor, sie zieht sich hinter und unter dem Malleolus medialis hindurch und zwar in jener Rinne, welche sich am Talus und Calcaneus findet. Sie wird von der unteren Scheide des Lig. laciniatum umschlossen und erhält weiterhin eine Synovialscheide. Mit der Sehne des Flexor digitorum ist sie durch Bündel verwachsen, kreuzt diese Sehne. Sie geht dann weiterhin zwischen den Sesambeinen am Capitulum des Mittelfussknochens der grossen Zehe hindurch und inseriert sich an der Nagelphalange der grossen Zehe, indem sie das hier befindliche Sesambein umschliesst.

Betreffs der Sehnenverbindungen mag noch bemerkt werden, dass die Kreuzung der Sehnen des Flexor hallucis longus mit der des Flexor digitorum longus, welche unter dem Malleolus medialis stattfindet, derartig vor sich geht, dass von der Sehne des Flexor hallucis longus an der Kreuzungsstelle ein starker Zipfel abgeht, der sich in zwei weitere Zipfel spaltet, die zur zweiten resp. dritten Zehe hingehen und sich mit den entsprechenden Sehnen des Flexor digitorum longus verbinden. In seltenen Fällen geht zur vierten Zehe noch eine weitere Sehne ab. Diese Verstärkung des Flexor digitorum kann fehlen. Im übrigen kommunizieren die beiden Synovialscheiden der Sehne an der Kreuzungsstelle. Der Muskel beugt die erste und zweite Zehe.

e. Muskeln am Fusse.

Die Muskulatur, welche sich am Fusse selbst findet, dient zur Bewegung der Zehen. Die Muskeln sind ähnlich ausgebildet wie die gleichartigen an der Hand. Nur kann nicht unbemerkt bleiben, dass die Muskulatur weniger ausgiebige Bewegungen veranlassen kann, weil ja die Zehen nicht in der Weise Beweglichkeit besitzen wie die Finger. Ein ähnlicher Bau wie beim menschlichen Fuss findet sich noch bei dem Fuss der höheren Affen und der Halbaffen, welche ja bekanntlich die

Endglieder der hinteren Extremität zum Greifen benutzen, wie wir die Enden der oberen Extremität. Durch eine frühzeitige Gewöhnung und Ausbildung der Muskulatur kann derselben eine grosse Selbständigkeit verliehen werden, wie jene Fälle beweisen, bei denen Menschen ohne Hände die Funktionen der letzteren zum Teil durch diejenigen der Zehen ersetzen. Die Muskeln lassen sich einteilen in solche des Fussrückens und solche der Sohlenfläche.

α. Die Muskeln des Fussrückens.

(Tafel XXXIV—XXXV, Fig. 2; Tafel XXXVI—XXXVII; Tafel XXXVIII, Fig. 4.)

Auf dem Fussrücken ist das Ende der Unterschenkel-Fascie ausgebreitet und mit dem Lig. cruciatum verwachsen.

M. extensor digitorum pedis brevis, kurzer Zehenstrecker; es ist ein platter Muskel, der im oberen resp. hinteren Teile einheitlich, im vorderen Abschnitte aber in drei bis vier platte Bäuche und Sehnen geteilt ist. Seinen Verlauf nimmt er schräg vom lateralen Knöchel mit divergierenden Fasern nach der grossen Zehe und den übrigen Zehen zu. Man hat eine Muskelmasse, welche mit ihrer Sehne an die grosse Zehe herantritt, als gesonderten Muskel aufgefasst und sie dem Extensor digitorum pedis brevis als

M. extensor hallucis brevis, kurzer Streckmuskel der grossen Zehe, gegenübergestellt. Die Muskelmassen entspringen von der oberen Fläche und der lateralen Seite des Calcaneus; die Bäuche treten schon in der Mitte des Fusses in Sehnen über, welche sich an die erste bis vierte Zehe (in einigen wenigen Fällen auch noch mit einer fünften Sehne an die fünfte Zehe) hinziehen und sich an die lateralen Enden der Sehnenzipfel des M. extensor digitorum longus anheften und neben diesen Enden weiter auf die Knochen übertreten. Die Sehne des Extensor hallucis brevis heftet sich zum Teil an die erste grosse Zehenphalange an. Die Wirkung des Extensor hallucis brevis beruht auf einer Streckung der Grundphalangen der grossen Zehe. Ebenso strecken die übrigen Muskelpartien die zweite bis vierte Zehe. Innerviert werden die vier Muskelmassen vom N. peroneus profundus.

Mm. interossei dorsales pedis, Zwischenknochenmuskel am Fussrücken; sie sind repräsentiert durch vier gefiederte kleine Muskeln, welche sich in den Zwischenräumen zwischen je zwei Metatarsalien finden. Wie die ähnlichen Muskeln der Hand nehmen auch sie ihren Ursprung an den beiden einander zugekehrten Flächen je zweier Metatarsalknochen. Die platten Sehnen ziehen sich über den Ligg. capitulorum ossium metatarsi interossea hin und treten in die aponeurotisch erweiterten Sehnen des eben erwähnten Muskels über. Der erste und der zweite Muskel geht zur zweiten Zehe, der dritte an die laterale Seite der dritten, der vierte an die laterale Seite der vierten Zehe. Die Muskeln sind Abduktoren, welche die Zehe gegen die grosse Zehe hin bewegen, sie werden inn. vom Ram. prof. n. plantaris lateralis.

β. Muskeln an der Sohle des Fusses.

(Tafel XXXVIII, Figg. 1, 2, 3, 5.)

Muskeln in der Mitte der Fufssohle.

M. flexor digitorum pedis brevis, kurzer Zehenbeuger; ein länglicher Muskel, welcher der oberflächlichsten Schicht zukommt. Er entspringt mit sehnigen Fasern

von der unteren Fläche des Tuber calcanei, ist mit der Oberfläche der Fascia plantaris verwachsen. Er spaltet sich in vier Bäuche, welche mit dünnen Sehnen zur zweiten bis fünften Zehe hinziehen. Diese Sehnen liegen mit denen des Flexor digitorum longus in gemeinschaftlichen Synovialscheiden. Ebenso wie bei den Fingern werden hier auch die Sehnen des Flexor digitorum longus von den Sehnen des Flexor digitorum pedis brevis umhüllt, indem die Sehnenfasern auseinanderweichen, um die erstgenannten Sehnen herumziehen und sich an deren Unterflächen wieder kreuzweise vereinigen. Daraufhin inserieren sie sich mit je zwei Zipfeln an die zweite Zehenphalange. Der Muskel beugt das zweite Glied der zweiten bis fünften Zehe. Inn. v. N. plantaris medialis.

M. quadratus plantae s. Caro quadrata Sylvii, viereckiger Fussmuskel; er ist platt, liegt über resp. unter dem vorigen. Er kann als zweiter kurzer Kopf des M. flexor digitorum longus aufgefasst werden. Entspringt zweizipflig von der unteren Fläche des Corpus calcanei und zum Teil mit einigen Fasern von dem Lig. laciniatum und Lig. calcaneocuboideum, verläuft dann nach vorn zu und verschmilzt mit seiner Sehne mit derjenigen des M. flexor digitorum longus. Er verstärkt hauptsächlich das kleine Zehenbündel dieses Muskels, unterstützt dabei die Funktionen desselben. Inn. vom N. plantaris lateralis.

Mm. lumbricales digitorum pedis, Spulmuskeln des Fusses; es sind vier kleine, spindelförmige Muskeln; dieselben entspringen vom inneren Rand der vier Sehnen des M. flexor digitorum longus, ziehen sich dann längs der medialen Seite der ersten Phalange der zweiten bis fünften Zehe hin, ihre Sehnen endigen in den Sehnen des M. extensor digitorum longus. Sie ziehen die Zehen medianwärts. Inn. werden die zwei medialen von N. plant. medial., die zwei lateralen vom N. plant. later.

Mm. interossei plantaris s. interni, innere Zwischenknochenmuskeln. Es sind drei Stück, welche von der medialen Seite des dritten, vierten, fünften Mittelfussknochens entspringen. Sie verlaufen dann zwischen den Ligg. capitulorum ossis metatarsi plantaria und interossea und heften sich an die mediale Seite der ersten Phalangen an. Sie ziehen die Zehen, denen sie zugehören, gegen die grosse Zehe hin. Inn. vom Ramus profundus n. plantaris lateralis.

Muskeln am medialen Fussrande.

M. abductor hallucis, Abzieher der grossen Zehe; er verläuft als langer, gefiederter Muskel längs des medialen Fussrandes zur Grundphalange der grossen Zehe. Seinen Ursprung nimmt er von der inneren Fläche des Tuber und Corpus calcanei, sowie vom Lig. laciniatum und der Fascia plantaris, ausserdem von der Tuberositas ossis navicularis und von der unteren Fläche des Os tarsale primum und Os metatarsi hallucis; der erste Ursprung wird als langer hinterer Kopf, der zweite als kurzer vorderer bezeichnet. Die Endsehne liegt oberflächlich, sie ist kräftig, heftet sich an die erste Phalange der grossen Zehe, nachdem sie das medial gelegene Sesambein umschlossen hat. Der Muskel zieht die grosse Zehe medianwärts, wölbt den Fuss der Länge nach, verhindert eine vollkommene Streckung des Fusses beim Schreiten. Inn. vom N. plantaris internus.

M. flexor brevis hallucis, kurzer Beuger der grossen Zehe; derselbe verläuft längs der lateralen Seite des zuletzt erwähnten Muskels, ist kürzer, schwächer, er nimmt sehnig seinen Ursprung in der Tiefe der Fusssohlenfläche und zwar von den Rändern der Ossa tarsalia secundum und tertium und dem Lig. calcaneocuboideum.

Er inseriert sich dann an der Plantarfläche des ersten Gliedes der grossen Zehe. Er lässt sich auch in zwei Portionen trennen, in eine mediale, welche mit dem M. abductor hallucis verbunden ist, und in eine laterale, welche mit dem Adductor hallucis verwächst. Die erste Portion hilft das mediale Sesambein, die laterale Portion das laterale Sesambein umschliessen. Der laterale Bauch wird vom N. plantaris lateralis innerviert, der mediale Bauch vom N. plantaris medialis.

M. adductor hallucis, Anzieher der grossen Zehe; besteht ebenfalls aus zwei Köpfen. Der eine, Caput obliquum, nimmt seinen Ursprung vom Lig. calcaneocuboideum, dem Os tarsale III und der Basis der Metatarsalia II und III. Er verläuft schräg medianwärts gegen die grosse Zehe hin; der zweite Kopf, Caput transversum, welcher auch als M. transversalis plantae bezeichnet wird, entspringt vom Capitulum des Mittelfussknochens IV und der hier vorhandenen Fascia plantaris, sowie vom dritten und vierten Lig. capitulorum oss. metatarsi plantare. Er verläuft zum medialen Fussrand, wo er sich mit der Sehne des vorigen Kopfes vereinigt. Die Sehne umzieht das laterale Sesambein und heftet sich an die Basis der ersten Phalange der grossen Zehe. Der schräge Kopf zieht die grosse Zehe nach der Mitte des Fusses hin. Der quere Kopf zieht die beiden Fussränder gegen einander und wölbt den Fuss etwas. Er wird innerviert vom tiefen Ast des N. plantaris lateralis.

Muskeln am lateralen Rande.

(Tafel XXXVI—XXXVII, Fig. 2.)

M. abductor digiti quinti, Abzieher der kleinen Zehe; es ist dies ein länglicher Muskel, der an seiner Ursprungsstelle breit ist und sich dann allmählich nach vorn zu verschmälert. Er läuft längs des kleinen Zehenrandes an der Fusssohle hin, entspringt an der Unterfläche des Calcaneus und zum Teil von der Fascia plantaris, geht dann schräg gegen die Tuberositas des fünften Metatarsalknochens, wo er sich zum Teil inseriert, von da aus bekommt er Verstärkungsbündel, welche mit der Endsehne an die Basis der ersten Phalange der kleinen Zehe herantreten. Durch seine Kontraktion zieht er die kleine Zehe vom Fuss lateralwärts nach aussen. Die Anheftung am fünften Mittelfussknochen ist wechselnd, innerviert wird er vom N. plantaris lateralis.

M. flexor digiti quinti brevis, kurzer Beuger der kleinen Zehe; ist ein kleiner Muskel, welcher medianwärts neben dem zuletztgenannten liegt, er entspringt vom Lig. calcaneocuboideum plantare und der Basis des Os metatarsi V, verläuft nach vorn und heftet sich an die Basis der Grundphalange der kleinen Zehe; er beugt die kleine Zehe nach der Fusssohle.

M. opponens digiti quinti, Gegensteller der kleinen Zehe; nimmt mit dem vorigen zusammen seinen Ursprung, geht dann über diesen Muskel zum Teil hin und verläuft schräg zum anderen Teil des Capitulum des Os metatarsi V, zieht das letztere nach der Fusssohle hin. Er entstammt dem tieferen Teil des Flexor brevis, mit dem er häufig verbunden ist, zeigt ausserdem zahlreiche Modifikationen. Betreffs seiner Ausbildung fehlt er hin und wieder vollständig, häufig ist er vollkommen selbständig. Er zieht die kleine Zehe nach der Fusssohle hin, wird wie der Flexor brevis vom N. plantaris lateralis innerviert.

Hesse & Becker, Leipzig.

C. Die äussere Haut. Cutis s. Derma.

(Tafel XXXIX, Figg. 1—4.)

Direkt über der Muskulatur und dem Skelettsystem zieht sich ein Organ hin, welches für den Körper in mehrfacher Beziehung von bedeutendem Werte ist; es nimmt eine Mittelstufe ein zwischen den animalen Organen und den vegetativen, es empfindet und lässt aus sich typisch animale Organe hervorgehen, andrerseits schützt es aber auch den Körper und dient dazu, gewisse Stoffe auszuscheiden, ist also auch Exkretionsorgan; infolge der Fähigkeit, Spaltungsprodukte ausscheiden zu können, muss es unbedingt als vegetativ funktionierend aufgefasst werden.

Die äussere Haut, wie der Kollektivbegriff für eine ganze Anzahl von verschiedenen Bildungen ist, zieht sich in einer geschlossenen Lage über den Körper hin. Dort, wo sie durchbrochen erscheint, wie an den Öffnungen, welche die Sinnesorgane, der Verdauungsapparat und der Geschlechtsapparat lassen, hört sie dennoch nicht auf, sondern setzt sich ununterbrochen auf die Gewebe fort, welche diese betreffenden Teile auskleiden, so lässt sie sich beispielsweise nicht nur bis zu der Mundöffnung verfolgen, sondern sie geht fast ohne scharfe Grenze auf die Lippen über und von den Lippen dann in den allgemeinen Belag der Mundhöhle, des Darmes u. s. w. Die Übergänge der äusseren Haut in die erwähnten Organe sind wichtig, denn sie führen allmählich von dem verhältnismässig trockenen, äusseren Schutzapparat zu stets feuchten Apparaten über, welche als sog. Schleimhäute von der äusseren Haut getrennt werden, und zum Teil mit Recht, insofern sie entwickelungsgeschichtlich in anderer Weise entstehen.

Ganz verschiedene Teile sind es nun, welche an der äusseren Haut betrachtet werden müssen: einmal der zu äusserst gelegene Abschnitt, welcher als glatte Fläche den Körper überzieht und als Haut im eigentlichsten Sinne bezeichnet wird. Daneben treten die Gebilde auf, welche auch nach aussen hin bemerkbar sind, sich aber durch eigenartige Formen und bedeutende Festigkeit auszeichnen, sie sind Hilfsapparate für den Körper, werden als Haare und Nägel oder kurzweg als Epidermoidalgebilde bezeichnet. Weiterhin treten in der Haut die eigentümlichen, zahlreichen Drüsen auf, welche als Talgdrüsen und Schweissdrüsen bekannt sind. An diese reiht sich ein grosser Drüsenkomplex an, welcher als Milchdrüsen, besonders im weiblichen Organismus, hervortritt. Schliesslich müssen bei der äusseren Haut auch noch jene Teile Erwähnung finden, welche als Sinnesapparate in ihr eingebettet liegen und vornehmlich in den Dienst des Gefühlssinnes treten.

Was die allgemeinen Verhältnisse anlangt, welche diese verschiedenen Teile im speziellen charakterisieren, so mag darüber Folgendes bemerkt werden: Der Teil, welcher als Haut im eigentlichsten Sinne bezeichnet wurde, besteht aus dem später zu besprechenden ursprünglichen Hautgewebe, also aus Bindesubstanz, Muskulatur und aus der als Epidermis bezeichneten Epithellage; er dient dazu, alle unter ihm liegenden Organe, Organsysteme und Apparate gleichzeitig zu umhüllen, sie in ihrer Lagerung zu erhalten und zu stützen, ihnen ausserdem bis zu einem gewissen Grade Schutz zu geben. Jene Teile, welche als feste Gebilde an diesen weicheren Hüllen zu unterscheiden sind, haben gar mannigfache Funktionen: einmal sind es die Haare und dann die Nägel; sie sind modifizierte Hautstellen.

Die Haare besitzen beim Menschen nicht mehr die Funktionen, die ihnen bei anderen Säugetieren zukommen: sie sind ursprünglich wärmeschützende Massen, welche von der Epidermis geliefert werden. Beim Menschen ist ihre Bestimmung zurückgegangen, sie bilden meist nicht wärmeschützende Hüllen. Daher auch ihr unregelmässiges Auftreten und das bei verschiedenen Individuen so verschiedene Vorkommen.

Die Nägel, welche sich auf den Endgliedern der Finger und Zehen finden, besitzen teils die Funktion, diese Endglieder zu schützen und fester zu machen, teils aber haben sie auch noch die Funktion, besonders bei den Fingern, als Kratzinstrumente zu dienen und als solche sind sie ja bei vielen Säugetieren in ausgedehntester Weise im Gebrauch.

Diejenigen Teile der Haut, welche als einfache Drüsen bezeichnet wurden, die Talgdrüsen und Schweissdrüsen, sind zum Teil dazu bestimmt, Stoffe abzuscheiden, welche das gesamte äussere Hautgebilde geschmeidig machen, und hierzu sind die Talgdrüsen ausersehen, indem der Talg allein die harten Horngebilde zu erweichen vermag, ohne schnell zu verdunsten. Die Schweissdrüsen dienen nur dazu, Stoffe aus dem Körper auszuscheiden und haben ausserdem die wichtige Funktion, Wärme regulierende Apparate für den Körper zu sein. Die Milchdrüsen endlich liefern ein Sekret, welches für die Nachkommenschaft bestimmt ist, sie treten als sekundäre Sexual-Organe auf, stehen also gleichzeitig in dem Dienst des Geschlechtsapparates.

Entwickelungsgeschichtlich betrachtet, sind alle diese Teile direkt auseinander abzuleiten. Das, was oben als Haut schlechtweg bezeichnet wurde, ist das Primäre, aus ihr gehen dann durch spezielle Differenzierungen alle die übrigen Teile dieses Organs hervor. Da sich die Schleimhäute und die Drüsen, welche in anderen Organteilen auftreten, entwickelungsgeschichtlich und auch morphologisch der Haut ähnlich verhalten, so sollen sie mit dieser im Zusammenhang besprochen werden.

Bei der äusseren Haut und auch bei den Schleimhäuten ist zweierlei zu unterscheiden: einmal ein Gewebe, welches als Epithel aufzufassen ist und in mehrfacher Lage oder einfacher Schicht auftritt; und ein anderes Mal ein Gewebe, welches diese Epithelschicht stützt und daher zum grossen Teil aus Bindesubstanz besteht, welche unter der Epithelschicht gelegen ist. In dieser Bindesubstanz treten dann jene Teile auf, welche das Epithel ernähren — die Blutgefässe und Lymphgefässe — und ausserdem jene Teile, welche Bewegung der oberflächlichen Schicht veranlassen können, die Muskelfasern. Die Nerven gehen durch beide Schichten hindurch, sie endigen meist in Zellen des Epithels; in der Regel sind diese Zellen modifiziert gebaut. Sie stellen teilweise Sinneszellen dar. Aus der Epithelschicht gehen nun eine ganze Anzahl von Organteilen hervor, die unter Umständen eine hohe physiologische Bedeutung

besitzen: erstens einmal die verhornten Substanzen, also die Oberhaut, die Haare und Nägel, zweitens gehen aus dem Epithel jene Teile hervor, welche innerhalb der Drüsen die wichtigen Elemente darstellen, also jene Zellen, welche das Sekret der Drüsen liefern. Dies Sekret wird in der Epithelzelle der Drüsen selbst gebildet und dann von dieser Zelle ausgeschieden; die Excrete werden nur durch die Zellen durchfiltriert und zwar nach den Gesetzen der Osmose. Drittens liefern jene Zellen, an welche Nervenendigungen herantreten, die so vielfach gestalteten Sinnesepithelien. Dementsprechend haben wir die Haut und auch die Schleimhäute weiter zu betrachten.

I. Der allgemeine Bau der äusseren Haut.

(Tafel XXXIX, Fig. 1, 2.)

Wird ein Querschnitt durch die Haut des Menschen betrachtet, so lassen sich sofort makroskopisch schon eine Anzahl von Schichten erkennen, die übereinander gelagert sind, zu äusserst eine helle Schicht, ohne Blutgefässe und unter dieser eine blutgefässreiche Schicht, die in den tieferen Zonen meist stark mit Fettzellen durchsetzt ist. Es sind diese beiden Schichten die Oberhaut und die Unterhaut. Die letztere lässt sich wieder in zwei verschiedene Abschnitte trennen: in die Lederhaut, Corium, und in die innere Schicht, sog. Unterhautbindegewebe, Tela subcutanea. Diese drei Schichten bilden die allgemeine Körperbedeckung, Integumenta communia. Die festeste Haut ist das Corium; vermöge der zahlreichen Bindegewebszüge, welche in ihm ausgebreitet liegen, besitzt es eine grosse Elastizität, Dichtigkeit und Festigkeit, zum Teil auch eine Kontraktilität. Weniger fest ist die Epidermis, dieselbe lässt sich ohne viele Mühe an den meisten Körperstellen abziehen, so dass die Zotten des Coriums, die später besprochen werden sollen, zu Tage treten. Nur wenig fest ist das Unterhautbindegewebe, es wird um so lockerer, je mehr Fett in dasselbe eingelagert ist. Die Dicke der gesamten Haut schwankt an verschiedenen Körperstellen und ebenso schwankt sie bei verschiedenen Individuen zum Teil innerhalb sehr beträchtlicher Grenzen. Dick ist sie bei fetten Personen und ausserdem bei jenen, die eine kräftig entwickelte Muskulatur besitzen, starke Muskelarbeit verrichten müssen und viel dem Witterungswechsel ausgesetzt sind. Die spezielleren Angaben hierfür sind ungefähr die folgenden:

Fettlos ist das Unterhautbindegewebe, der Panniculus, an den Augenlidern, an dem oberen, äusseren Teile des Ohres und am Penis, es beträgt seine Dicke hier ungefähr 0,6 bis 0,7 mm. Am Schädelgewölbe ist der Panniculus ca. 2 mm dick. An übrigen Körperteilen schwankt er zwischen 4 — 9 mm, kann aber bis 30 mm bei Fettleibigkeit zunehmen.

Die Haut ist den verschiedenen Körperstellen verschieden fest angeheftet. An einigen Stellen erscheint sie ständig gerunzelt, an andern Orten konstant straff. Sie muss bis zu einem gewissen Grade eine Elastizität besitzen; diese Elastizität reicht aber nicht aus, um den Bewegungen der Muskeln vollkommen folgen zu können. Daher ist denn die Haut im allgemeinen weiter als die unterliegende Körpermasse, sie erscheint an verschiedenen Stellen gefältelt; während bei einer Bewegung die

Falten hervortreten, werden sie bei einer andern wieder ausgeglichen. Bei gestrecktem Arm haben wir am Ellnbogen Falten, dieselben schwinden bei der Krümmung des Armes. Viele Falten sind bei verschiedenen Individuen verschieden entwickelt und gehen im Laufe des Lebens nicht wieder verloren, so die Gesichtsfalten, welche zum grossen Teil durch Einwirkung der darunterliegenden Muskulatur entstehen, die Falten an den Händen und Füssen und dann die Falten, welche bei Frauen als Schwangerschaftsnarben bezeichnet werden. An vielen Stellen ist weiterhin die Haut eingeknickt. Diese Einknickungen sind zum Teil embryonal entstanden, zum Teil beruhen sie aber auch auf dem Bau unterliegender Organteile. Innerhalb der tieferen Stellen dieser Einknickungen ist dann die Haut fester durch Bindegewebe mit dem unterliegenden Gewebe verbunden. Solche Furchen sind beispielsweise die Nasenfurche, dann weiterhin die Furchen, welche in der Volarfläche der Hand zu Tage treten, und ebenso auch im kleineren Mafse auf der Plantarfläche des Fusses. Grössere Falten, also Duplikaturen, welche durch zwei übereinandergeschlagene Hautplatten entstehen, so dass das Unterhautbindegewebe noch zwischengelagert ist, finden sich in den Vorhäuten der Geschlechtsapparate, in den Schamlippen, in den Lippen und in dem Zungenbändchen.

Anmerkung: Dass die Haut an den meisten Stellen, mit Ausnahme des behaarten Kopfteiles, des Handteiles und der Fusssohle gespannt ist, lässt sich dadurch konstatieren, dass bei einem Schnitt in die Haut diese auseinanderweicht. Dies Auseinanderrücken findet aber in verschiedener Weise statt. Werden quadratische Stückchen ausgeschnitten, so zieht sich die Schnittöffnung oftmals nach der einen und dann wieder nach der andern Richtung hin aus, so dass rhombische Figuren entstehen. Dies hat seinen Grund in der ungleichen Spannung, welche die Haut in verschiedenen Richtungen besitzt. Diese Spannung wird durch eingeschaltete Faserzüge von stärkeren Dimensionen bedingt. Die Faserzüge verlaufen zum Teil wohl entgegengesetzt den Hauptdruckrichtungen, welche die Haut auszuhalten hat.

Die Oberhaut besteht aus zwei Schichten, dem verhornenden Teile, Epidermis, und dem darunter liegenden Malpighischen Schleimnetz, Rete Malpighii. Es gehen diese Teile ineinander über und sind doch wieder bis zu einem gewissen Grade voneinander getrennt. Das Schleimnetz ist nicht glatt, sondern es wird von zahlreichen Papillen des Coriums durchzogen und muss dem Verlauf dieser Papillen bis zu einem gewissen Grade folgen. Dadurch entsteht dann auch der eigentümliche unregelmässige Bau, den die Oberhaut in ihrem tieferliegenden Teile besitzt, dessen speziellere Betrachtung allerdings Sache der Histologie ist.

Das Corium führt, wie erwähnt, die ernährenden Kapillargefässe. Entsprechend dem Obengesagten ergiebt sich schon, dass es nicht einfach glatt ausgebildet ist, sondern an seiner oberen Seite Unregelmässigkeiten zeigt. Diese Unregelmässigkeiten treten als zahllose kleinere Zäpfchen, Papillen, hervor, welche sich über das gesamte Corium erstrecken und ihrerseits auch wieder in eigentümlicher Weise angeordnet sind. Sie verlaufen nicht geradlinig, sondern sind in gebogenen Reihen hintereinander angeordnet, die Reihen verlaufen nach verschiedenen Richtungen hin, bilden an vielen Stellen Wirbel. Sehr deutlich sind die Papillen an der Volarfläche der Hand sichtbar. Wird dieselbe mit einem Farbstoff bestrichen und auf eine helle Fläche abgedrückt, so tritt der Verlauf ohne weiteres klar hervor. Es zeigt sich, dass vorn an den Fingerspitzen je regelmässige Wirbel ausgebildet sind, dass in der übrigen Hand

der Verlauf ebenfalls in verschiedenen Kurvensystemen stattfindet. Dieser gesamte Teil der Lederhaut wird als Papillarkörper, Corpus papillare, bezeichnet. Die Erhebungen, Papillae cutis, oder Hautpapillen sind meist kegelförmig. Die Spitze ist abgerundet, die Basis fast kreisrund, sie haben eine Höhe von circa 0,07 mm. Die Vertiefungen zwischen ihnen gehen meist trichterförmig weiter und stellen zum grossen Teil die Ausmündungen der Schweissdrüsen dar. Sind die Papillen sehr niedrig, so erscheint die Haut, wie bespielsweise im Gesicht, vollkommen glatt. An anderen Stellen können die Papillen in Häufchen gruppiert sein, wie beispielsweise an der Brustwarze.

Diese Papillen sind der Sitz des Tastorganes, in ihnen verlaufen die ernährenden Blutgefässe und die Nervenenden, welche in den weiter unten zu besprechenden Tastkörperchen ausgebreitet sind und von aussen her Reize aufnehmen.

Das Unterhautbindegewebe stellt ein weitmaschiges Gewebe dar, welches aus Bindegewebsfasern zusammengesetzt erscheint. In ihm verlaufen nur grössere Blutgefässe und dann findet sich darin das Fett eingelagert; es wird diese gesamte Schicht zum Panniculus adiposus. Derselbe verschwindet dort, wo die äussere Haut in Schleimhaut übergeht. Ausserdem ist er an verschiedenen Stellen des Körpers verschieden mächtig entwickelt und bedingt zum Teil durch seine Entwicklung die Dicke der gesamten Haut.

Die festen Gebilde der Haut, welche sich direkt an die oben geschilderte Haut anschliessen, lassen sich auf ein Schema zurückführen: es sind umgewandelte Cutispapillen, welche mit umgewandelten Epidermiszellen überzogen erscheinen. Die Cutispapillen senken sich entweder, wie bei den Haaren, zäpfchenförmig ins Innere hinein, und werden von Wucherungen der Epidermis umgeben, oder sie stellen sich, wie bei den Nägeln, in Reihen, die nebeneinander angeordnet sind, eng hintereinander und die Epidermis, welche auf ihnen liegt, liefert eine feste, zusammenhängende Hornschicht.

II. Die Haare.

(Tafel XXXIX, Fig. 2.)

Sie verbreiten sich über den gesamten Körper und fehlen nur an einigen wenigen Stellen, so an der Volarfläche und Plantarfläche, an der Rückenhaut der letzten Finger- und Zehenglieder, an der Glans penis, am Praeputium penis, an den Brustwarzen. Jedes Haar besteht aus der Haarwurzel und dem Haarschaft.

Die Haarwurzel ist jener Teil, durch welchen das Haar wächst; sie besteht aus der Papille, die ungefähr $^1/_2$—4 mm tief in die Haut eingesenkt ist. Das Gewebe im unteren Wurzelteil ist weich, nach oben legt sich an dasselbe das mehr oder minder verhornende Gewebe des

Haarschaftes an; dieser ist fest, elastisch, dabei äusserlich glatt, entweder drehrund, wie bei den Kopfhaaren und der Lanugo oder aber platt gedrückt und gedreht wie bei Schamhaaren, den Haaren unter der Achselhöhle und Barthaaren. Der Haarschaft selbst hat gar verschiedene Länge, die kleinsten Haare sind nur $^1/_2$ mm, die längsten Haare auf dem Kopf des Weibes bis über $1^1/_2$ m lang. Die

Haarsubstanz ist ein sehr schlechter Wärmeleiter und infolgedessen vorzüglich dazu geeignet, als wärmeschützende Hülle zu funktionieren; sie ist ausserdem hygroskopisch. Der Haarschaft lässt sich um 30% seiner Länge dehnen, ist also vollkommen elastisch. Ausserdem besitzt er bei Fettreichtum eine beträchtliche Zug- resp. Tragfähigkeit. Die Substanz des Schaftes ist doppelt lichtbrechend. — Die runden Haare sind meist glatt, straff; jene Haare, welche abgeplattet sind, kräuseln sich leicht und erscheinen dann lockig. Betreffs der Dichtigkeit und der Richtung, in welcher die Haare angeordnet sind, ist Verschiedenes zu bemerken. Die stärkeren Haare stehen beim Menschen gruppenweise zusammen: zunächst am Kopf als Haupthaar, Capilli, sie sind auf dem Querschnitt oval, nur weniges breiter als dick. Weiterhin finden sich am Kopf beim Mann die starken Barthaare, Barba, bedeutend dicker als die Kopfhaare, bis $^1/_5$ mm breit und $^1/_{10}$ mm dick. Ausserdem finden sich längere Haare als Glandebalae in den Achselhöhlen vor, sie sind stark, ähnlich wie die männlichen Barthaare, vielfach nur etwas weniger dick, dabei gekräuselt, dann endlich die Schamhaare (Pubes), sie gleichen in ihrem Bau ebenfalls den Barthaaren. Beim Mann können sich stärkere Haare an der vorderen Brust bis herunter zu den Schamhaaren finden. Kürzere Haare, welche nicht die Dicke besitzen wie die Kopfhaare, finden sich hauptsächlich beim Mann auf den Extremitäten entwickelt und zwar an der Streckseite desselben, ebenso an den Seitenteilen der Brust und des Bauches (aber verhältnismässig selten). Kurze, dicht stehende, straffe Haare finden sich in Streifen zusammen angeordnet als Augenbrauen (Supercilia) oder als Augenwimpern an den Lidrändern (Cilia). Diese Haare sind 5—15 mm lang und von der Dicke der Barthaare. Auf den Einstülpungen der äusseren Haut finden sich auch Haare in der Nasenhöhle (Vibrissae) und im äusseren Gehörgang (Tragi). Die Wollhaare (Lanugo) sind über alle übrigen Körperstellen, mit Ausnahme der obengenannten, verbreitet. Es sind sehr feine Haare, welche ungefähr 0,002 mm breit, etwas weniger dick und von geringer Länge sind. Meist gewahrt man sie nur in mikroskopischen Schnitten oder dann, wenn sie grell durch Licht, Sonne z. B. schräg beleuchtet werden. Der weibliche Körper ist im allgemeinen schwächer behaart, nur das Kopfhaar erreicht eine beträchtlichere Länge. Am dichtesten stehen die blonden Kopfhaare, weniger dicht die braunen und noch weniger dicht die schwarzen. Man rechnet ungefähr 80 000 Haare auf der behaarten Kopfhaut. Am dichtesten stehen sie im Scheitel, circa 171 in einem □ Centimeter, weniger dicht Hinterhaupt, 132, Vorderhaupt 123, Kinn 23, Schamgegend 20, Unterarm 13, Vorderfläche des Oberschenkels 8. Die Haare wechseln in verschiedenen Zeiträumen beim Menschen, allerdings unregelmässig; täglich fallen eine grosse Anzahl derselben aus, die sofort durch neue ersetzt werden. Die Verhältnisse betreffs des Wachstums der Haare sind sehr wechselnd, besonders beim Kulturmenschen. Verschiedene Nationalitäten besitzen verschiedenfarbiges und verschieden geformtes Haar.

III. Die Nägel (Ungues).

(Tafel XXXIX, Fig. 4.)

Diese Epidermoidalgebilde lassen sich auf die Haarbildung insofern zurückführen, als sie gleichsam eine Reihe engverschmolzener Haare darstellen. Die vergleichende Anatomie lehrt uns auch, dass die Schuppen-, Feder-, Haar-, Huf- und Nägelbildung

in gleicher Weise aufzufassen ist. Die Nägel, welche die Endphalangen der Finger und Zehen dorsal bedecken, sind dünne, durchscheinende, gebogene Hornplatten, welche sich dadurch auszeichnen, dass in ihnen die Epidermiszellen vollständig das lebende Protoplasma verloren haben und nur die Hornsubstanz übrig geblieben ist; sie sind sehr elastisch und fest. An einem jeden Nagel unterscheidet man mehrere Teile, der proximal gelegene wird als Nagelwurzel, Radix unguis, bezeichnet. Diese Wurzel liegt in einer Duplikatur des Choriums, ist ungefähr 1—2 mm lang, ihr hinterer Rand ist scharf, etwas nach oben gebogen; ihr setzt sich der Nagelkörper allmählich dicker werdend an. Die Grenze der Nagelwurzel ist auf dem Nagel als mondsichelförmige, hellere Stelle, Lunula, bemerkbar. Der Nagel läuft in die Nagelspitze oder Nagelrand aus, welcher frei über die Endphalangen absteht. An den Seiten geht der Nagelkörper ebenfalls wieder in die Cutisfalten über, er ist hier zum Teil noch in der Haut verwachsen. Das Längenwachstum geht in der Nagelwurzel vor sich, das Dickenwachstum in dem Nagelbett, d. h. auf längsgestellten Papillenreihen, welche sich unter dem Nagel hinziehen. Die untere Schicht des Nagels ist weich, sie besteht aus lebenden Geweben, den Matrixzellen, welche als dem Malpighischen Schleimnetz gleichwertig aufzufassen sind. Das Nagelbett ist dem Fingerrücken durch straffes Bindegewebe angeheftet, so dass der Nagel auf dem unterliegenden Phalangenknochen nicht bewegt werden kann. Die Hautfalte, welche sich am hinteren Rand des Nagels hinzieht und an den seitlichen Rändern weiter verläuft, wird als Nagelwall benannt im Gegensatz zu dem Nagelfalz, wie jener Teil heisst, welcher zwischen Nagelbett und Nagelwall spaltenartig gelegen ist. Die Nägel des Mannes sind stärker als die des Weibes. Das Wachstum des Nagels geht am schnellsten im Wurzelteile vor sich, scheint ausserdem im Sommer schneller zu sein als im Winter, an den rechten Extremitäten schneller als an den linken, am Daumen schneller als an den sonstigen Fingern.

IV. Der Drüsenapparat der Haut.

(Tafel XXXIX, Figg. 1. 2.)

Die meisten Hautdrüsen sind mikroskopisch klein; nur einige nehmen grössere Dimensionen an, so dass sie makroskopisch sofort sichtbar sind, und wenige sind so gross, dass sie beträchtlichere Gebilde darstellen. Zu den mikroskopisch kleinen Drüsen sind die Schweissdrüsen und ein Teil der Talgdrüsen zu zählen.

Um das Drüsengewebe zu verstehen, ist es zweckmässig, kurze Notizen über die Entwickelung desselben zu geben, denn — und das muss bemerkt werden — die Entwickelung der Drüsen geht nach einem einheitlichen Plane vor sich und zwar sowohl die der Hautdrüsen, als auch die Entwickelung der Drüsen anderer Organe.

Zunächst entsteht eine jede Drüse als Epithelwucherung, welche sich auf Schnitten in Form von warzenartigen Fortsätzen bemerkbar macht. Ist die Wucherung bis zu einem gewissen Grade gediehen, so senkt sie sich in das unterliegende Gewebe ein, in diesem Falle also in die tieferen Hautschichten und bildet hier den eigentlichen Drüsenschlauch. Zunächst stellt sie allerdings nur einen Zapfen dar und erst sekundär weichen in diesen Zapfen die Zellen auseinander, oder es bilden sich Wucherungen der Zellen, die im Innern zerfallen und so in den Zapfen Hohlräume entstehen lassen, welche die späteren Drüsen-Lumina repräsentieren. Die Verästelungen, welche die Drüsen zeigen, sind einfach so entstanden, dass an den Enden der Zäpfchen kleine Knospen hervorsprossen, die sich auch wieder zapfenartig in das nebenliegende

Gewebe weiter vorstülpen und in ihrem Innern in der obengeschilderten Weise das Lumen erzeugen. Um die Drüsen herum bildet sich dann ein Kapillarnetz aus, welches das Blut zuführt; es geht das Kapillarnetz aber niemals in das Epithel hinein, sondern bleibt immer in dem Bindegewebe liegen, welches um die Drüsen herum entwickelt ist. Ausserdem können sich Muskelfasern finden, welche die Drüsen zum Teil zu komprimieren vermögen und ein Ausfliessen des Sekretes zu gewissen Zeiten ermöglichen, resp. veranlassen.

In der Haut finden sich, wie erwähnt, Schweissdrüsen, Talgdrüsen und Milchdrüsen.

a. Die Schweissdrüsen.

Sie senken sich von der Epidermis herunter, tief in die Cutis hinein. Der Gang, welcher durch die Epidermisschichten geht, ist korkzieherartig gedreht. In dem Corium verlaufen sie nur wenig geschlängelt weiter; hier ist ihr Drüsenkörper durchschnittlich nur 0,2 mm breit. An ihrem Ende knäueln sie sich zu kleinen rundlichen Gebilden auf. — Stark sind sie besonders in der Achselhöhle entwickelt, ebenso finden sich in der Inguinalgegend und an der Vorderbrust einige grössere Schweissdrüsen. Ihre Anzahl wird auf ca. 2 Millionen geschätzt, ihr Gesamtvolumen auf 80 Kubikmillimeter (Krause). Ihr Sekret, der Schweiss, hat zunächst die Bestimmung, Exkretionsstoffe aus dem Körper auszuscheiden, er stellt eine helle Flüssigkeit dar, die durch fremde Beimischung event. getrübt sein kann; sie reagiert schwach alkalisch oder schwach sauer, hat einen eigenen Geruch, der sowohl an verschiedenen Körperteilen, als auch bei verschiedenen Individuen wechselnd ist. Eine weitere Funktion des Schweisses ist diejenige, die Wärmequantität des Körpers zu regulieren. Durch Verdunstung an der Oberfläche wird dem Körper Wärme entzogen und daher tritt Schweissbildung besonders in hoher Temperatur ein.

b. Die Talgdrüsen

fehlen den haarlosen Teilen der Extremitäten, finden sich aber am roten Lippenrand, in der Brustwarze des Mannes, in der Glans und dem Praeputium penis, sie sind gross an der äusseren Nase, wo ihre Öffnungen deutlich sichtbar sind, zum Teil auch an der Stirn, an der Brust, auf dem Rücken. Sie können bis 2 mm lang werden und 1,1 bis 1,5 mm breit, sie sind keine einfachen Drüsen, sondern acinös gebaut. Das Drüsenende teilt sich in ungefähr 5—20 Acini.

c. Die Milchdrüsen.

Von vielen Anatomen werden die Milchdrüsen gelegentlich des weiblichen Geschlechtsapparates besprochen; logischerweise müssen sie bei der Haut Erwähnung finden. Sie funktionieren allerdings erst nach der Schwangerschaft, wenn der weibliche Geschlechtsapparat seine definitiven Funktionen ausgeübt hat. Aber bekanntlich bilden sich mit den Geschlechtsapparaten eine ganze Reihe von sog. sekundären Sexual-Charakteren aus, und zu diesen gehören auch die Milchdrüsen, welche den männlichen und weiblichen Individuen zukommen, wenngleich auch in verschiedener Ausbildungsweise.

Die Milchdrüsen sind es, welche beim Menschen durch ihr starkes Hervortreten die äussere Form der Brust bestimmen. Die Brüste, Mammae, treten paarig auf, sie liegen an den Seiten des Brustkorbes, ihre Dimensionen sowohl wie auch ihr innerer Ausbau sind bei verschiedenen Individuen verschieden, ebenso sind sie verschieden zur Zeit der Lactation und zur Zeit der Jungfräulichkeit resp. dann, wenn die Sekretion aufgehört hat. Sie entwickeln sich ebenfalls von der äusseren Haut aus und sind im allgemeinen den Talgdrüsen der Haut zu homologisieren, nur dadurch ausgezeichnet, dass zahlreiche Drüsen nebeneinandergelagert sind und im Laufe der Zeit eine mächtige Ausbildungsweise erlangt haben.

Anmerkung: Beim Menschen, bei den Affen, Fledermäusen u. s. w. kommen Milchdrüsen in der eigentlichen Brustgegend vor. Bei den übrigen Säugetieren finden sie sich entweder über dem Bauch zerstreut oder nur in der Inguinalgegend. Das letztere ist das ursprünglichste Verhalten. Aus der Inguinalgegend sind die Milchdrüsen nach dem Bauch heraufgezogen und von hier aus weiter bis zum Brustteil. Dies Verhalten bei Säugetieren erklärt auch das Auftreten von anormalen Drüsenbildungen beim Menschen. Es ist gar nicht selten, dass mehrere überzählige Drüsen noch zur Entwickelung kommen; ob dieselben normal zu funktionieren vermögen, ist nicht bekannt geworden.

Die grossen, zusammengesetzten, acinösen Drüsen liegen, anatomisch betrachtet, über dem M. pectoralis major direkt unter der Haut und von einem verschieden mächtigen Fettpolster umhüllt; die Gestalt der Drüsen ist beim Manne wesentlich anders als beim ausgebildeten Weibe; beim letzteren tritt jede Mamma stumpf kegelförmig hervor; die Oberfläche ist jedoch nicht vollständig gleichmässig, sondern ungleich höckerig.

Die Drüsengänge senken sich im Zentrum der Brustwarze, Papilla mammae, von der äusseren Haut aus, ein. Die B.-Warze besteht aus einem kegelförmigen, seltener zylindrischen oder halbkugelförmigen, warzenartigen Körper, welcher von zarter, gefältelter Haut überzogen wird. In ihrem Umkreis liegt ein kreisrundes, fettloses Hautstück, der Warzenhof, Areola mammae; dieser ist, wie die Brustwarze selbst, von hellrot, bräunlich bis braunroter Farbe (die Farbe wechselt entsprechend der Haarfarbe der betr. Individuen). Der Warzenhof ist durch grosse Talgdrüsen ausgezeichnet (Montgomery'sche Drüsen). Neben dem Warzenhof kommen häufig stärkere Haare vor.

Von der Spitze der Brustwarze aus treten zwischen den oberflächlichen Falten der Cutis mehrere Gänge von durchschnittlich $^1/_2$ mm Durchmesser in die Brust hinein, es sind 12—20 Milchgänge (Ductus lactiferi), allerdings ist nicht jeder derselben mit einer gesonderten Öffnung an der Haut bemerkbar, sondern vielfach treten 2 oder 3 mit gemeinsamer Öffnung nach aussen, sie laufen von der Mündung durch die Papille hindurch nach hinten, teilen sich dann an der Basis der Papille zum Teil noch einmal und bilden hier alsbald Erweiterungen (Sinus lactiferi) von 5—7 mm Durchmesser. Je ein Milchgang tritt nun in einen gesonderten Abschnitt der Drüsen, in einen sog. Drüsenlappen. Diese Drüsenlappen bestehen aus den traubig zusammengelagerten Drüsenbläschen (Acini mammae). Im allgemeinen strahlen die Milchgänge von ihrer Eintrittsstelle in den Drüsenkörper radiär nach den Seiten hin aus. In ihrem weiteren Verlaufe können dieselben oftmals noch Auftreibungen (Sinus lactiferi secundarii) besitzen. Sie teilen sich nun dichotomisch, dabei werden sie enger. Die letzten Ästchen treten endlich in die an der Peripherie der Drüsenlappen

gelegenen Acini hinein. Die Milchgänge sind im Innern glatt, innerhalb der Brustwarzen werden ihre Wandungen von glattem Muskelgewebe und Bindegewebe gebildet, zwischen denen zahlreiche Blutgefässe und Nerven eingeschaltet sind. Die Brustwarze ist empfindlich und erectil. — Die gesamte Drüse wird Drüsenkörper (Corpus mammae) benannt. Die einzelnen Drüsenlappen, deren Gestalt unregelmässig platt ist, sind durch Bindegewebe mit einander verbunden. Die Lücken, welche zwischen den einzelnen Lappen bleiben, werden durch Fettgewebe ausgefüllt. In diesen Zwischengeweben verlaufen auch die grossen Blutgefäss- und Lymphgefässstämme, welche an verschiedenen Stellen in die Drüsenlappen eintreten, um sich mit Capillaren zwischen den Acini zu verbreiten. Besonders reich an Lymphkörperchen und Lymphe ist das Zwischenbindegewebe zwischen den Acini zur Lactationszeit. Im Umkreis der Brustwarze entsteht ein Hautvenennetz, der sog. Circulus venosus mammae s. Helleri. — Beim Mädchen bis zur ersten Schwangerschaft ist die Milchdrüse klein und wird hauptsächlich aus festen, hellen Bindegeweben zusammengesetzt, zwischen dem die Milchdrüsengänge und Acini dem Volumen nach zurücktreten. Fett kann allerdings in beträchtlicher Menge zur Zeit der Pubertät entwickelt werden. Während der Lactation liegen die vergrösserten Acini nur wenig getrennt nebeneinander; ihre Grenzen erweitern sich beträchtlich.

Das Sekret der Drüsen, die Milch, Lac femininum, erscheint bläulich-weiss oder reinweiss, dünnflüssig, geruchlos. Die Milch, welche zunächst abgesondert wird, ist ihrer mikroskopischen Beschaffenheit nach von der späteren Milch verschieden und dementsprechend auch chemisch anders zusammengesetzt; sie wird Colostrum puerperarum genannt. Ihre Konsistenz ist dicker, ihre Farbe gelblicher als die der späteren Milch. — Die männlichen Brustwarzen sind kleiner und niedriger als die weiblichen, sie liegen über dem vierten Intercostalraum, treten nur höchstens 5 mm hervor, sind ebenfalls braunrot gefärbt und erectil. Der Drüsenkörper ist meistens 16 mm breit, über 5 mm dick, zäh, faserig. Die Läppchen sind gleich ihren Ausführungsgängen eng.

V. Der Tastapparat.

(Tafel XXXIX, Fig. 3.)

Als Tastapparat im eigentlichsten Sinne funktioniert die äussere Haut. Im übrigen können aber alle diejenigen Teile des Organismus, welche von den sensiblen Nerven des Rückenmarkes versorgt werden, Gefühlsempfindungen besitzen, und die Reize, welche durch Druck, Temperatur u. s. w. auf sie ausgeübt werden, dem Gehirn übermitteln, um von hier aus Muskelwirkung einzuleiten.

Anmerkung: Das Verhältnis zwischen Sinnesorganen, Nerven und Muskeln soll in der Einleitung zum Nervensystem spezieller besprochen werden.

In der Haut finden sich die eigentlichen Endigungen innerhalb der Cutispapillen, es sind mikroskopisch kleine, im besten Falle makroskopisch eben sichtbare Gewebsanhäufungen, in welche ein Nervenstämmchen hereintritt. Die Epithelien, welche sonst mit den Nerven in Verbindung treten, sind hier vorläufig noch nicht nachgewiesen, sodass es nicht bekannt ist, ob die Tastkörperchen, wie sie auch wohl genannt werden, von Epithelien gebildet werden. Der Umstand, dass solche Körperchen auf

dem Bauchfell und an Stellen vorkommen, die sicher nicht mit der äusseren Haut in Verbindung gestanden haben, wie beispielsweise im Innern der Gelenke, lässt es wahrscheinlich erscheinen, dass die Epithelien bei der Bildung der Tastkörperchen keine Rolle spielen. Infolge der Eigenartigkeit der Reize (Druck, Wärme) müssen die empfindenden Nervenendigungen mit solch eigenartigen Hüllen allseitig polsterartig umgeben werden. Am zahlreichsten finden sich die Tastpapillen an den Fingerspitzen, am Lippenrand, weniger zahlreich an den Wangen, am Kinn, in geringerer Menge an der Brust, am Oberarm, am Oberschenkel und am Rücken. Die Körperchen, welche in der Glans penis und clitoridis vorkommen, werden als Wollustkörperchen bezeichnet.

Die Schleimhäute.

Als Schleimhaut, Membrana mucosa, sind die Auskleidungen der Hohlräume zu bezeichnen, welche dem Entoderm entstammen oder sich von aussen her in den Körper eingestülpt haben und durch Nase und Mund oder durch den After resp. durch den Ausführungsgang der Harn- und Geschlechtsorgane mit der Aussenwelt in Verbindung stehen. Nur eine Schleimhaut, diejenige des Uterus, kommuniziert andrerseits auch durch die Fallop'schen Tuben mit der Bauchhöhle. Erwähnt wurde weiterhin, dass die äussere Haut ohne scharfe Grenzen in die Schleimhaut übergeht. Es ist daher wohl verständlich, dass auch die Grundzüge des histologischen Baues der Schleimhäute mit jenen der äusseren Haut übereinstimmen. Hier wie dort findet sich als Deckschicht ein Epithel, welches in den Schleimhäuten aber nicht mehrschichtig zu sein braucht, sondern häufig einschichtig auftritt. Das Epithel bestimmt die Funktionen der betreffenden Abschnitte, indem es gleichzeitig in der obengeschilderten Weise eine Anzahl von Drüsen aus sich hervorgehen lässt, die als Schleimdrüsen oder nach den übrigen Bezirken, in denen sie auftreten, verschieden benannt sind. Die Drüsen schwanken wie die der äusseren Haut in ihren Dimensionen ganz beträchtlich. Die kleinsten Schleimdrüschen sind nur aus wenig Zellen gebildet, die grossen Drüsen des Darmes, die Leber und das Pankreas stellen voluminöse Organe dar, die im Laufe der Zeit, innerhalb der Tierreihe, eine gewisse Selbständigkeit erlangt haben und dieselbe konstant beim Menschen zeigen. Unter der Epithelschicht liegt das sog. submucöse Gewebe, es ist als das secundäre aufzufassen, denn in den verschiedenen Bezirken nimmt es ganz verschiedene Gestaltung an: es ist anders in den Bronchien als im Oesophagus oder im Darm, wesentlich modifiziert erscheint es weiterhin im Umkreis der grossen Darmdrüsen.

Die Submucosa besteht aus Bindegewebe, welches in zusammenhängender Schicht unter der Epithellage ausgebreitet ist und diese stützt. In dem Bindegewebe verlaufen die Blutgefässe, Capillaren u. s. w. und es bildet papillenartige Erhebungen oder Fältelungen, über welche sich die Epithelschicht hinerstreckt. Diesen Zotten und Falten folgen die Blutgefässe mit wechselnden Capillarschlingen; in ihnen verlaufen auch die Nerven. Dann endlich liegt in dem Bindegewebe die Muskulatur der verschiedenen Abschnitte des grossen Röhrensystems, welches wir als Darm und Anhänge des Darmes bezeichnen. In dem Bindegewebe können Ganglienhaufen eingeschaltet liegen. Nicht unerwähnt mag bleiben, dass die Bindesubstanz, welche im Umkreis

des Kanalsystems angetroffen wird, unter Umständen auch in Form von Knorpelmassen auftritt, wie in dem Respirationsapparat. Die gesamte Submucosa wird dann weiterhin von Bindesubstanz umhüllt, durch welche sie an nebenliegende Organe angeheftet ist, oder welche sich mit dem Bauch- und Brustfell — das später besprochen werden muss — verbindet.

Als Schleimhautgebilde sind in letzter Instanz noch eigentümliche Bildungen, die Zähne, zu besprechen, welche in der Mundhöhle vorkommen und als Hilfsapparate für den Verdauungsapparat zu betrachten sind (vergl. Verdauungsapparate). Weiterhin treten in der Submucosa Lymphansammlungen auf. Ist die Ansammlung beträchtlich, so wird das Gewebe als adenoides bezeichnet. Oft können die Ansammlungen grössere Follikelkomplexe darstellen; sie werden dann häufig wohl mit Unrecht als Drüsen benannt. — Unabhängig vom Respirations-, Verdauungs- und Urogenital-Apparat findet sich noch eine Schleimhaut im Umkreis des vorderen Augenteiles, die Conjunctiva, welche das Auge vorn vor der Orbita umschliesst und sich an den Rand der Hornhaut ansetzt, um dann sackartig nach oben und unten weiter zu verlaufen; sie besitzt vollkommen den Charakter einer Schleimhaut.

Bis zu einem gewissen Grade wäre man auch berechtigt, das Praeputium den Schleimhäuten zuzuzählen.

D. Die Sinnesorgane.

Bei Betrachtung der Sinnesorgane muss dreierlei berücksichtigt werden: einmal die Gewebe, welche lediglich als modifizierte Hautstellen aufzufassen sind (modifizierte Hautstellen enthalten alle Sinnesorgane), zweitens die den Sinnesorganen zugeleiteten Nerven und drittens die Hilfsgewebe, Knorpel, Knochen, Muskulatur u. s. w.

Anmerkung: Das Primäre an allen Sinnesapparaten sind die modifizierten Hautstellen, denn wir kennen Tierformen ohne Nervensystem, welche trotzdem Differenzierungen der äusseren Haut zeigen, die als Sinnesapparate aufgefasst werden müssen. An diese Hautstellen schliessen sich erst sekundär die Nerven an. Erst bei relativ hochstehenden Tieren tritt dann mit der Hautstelle und den zuleitenden Nerven Hilfsgewebe in Verbindung. Während beim Menschen nur fünf Sinnesorgane berücksichtigt werden, scheinen bei Tieren noch weitere aufzutreten; so ist es uns unbekannt, was für Funktionen die Seitenorgane besitzen, welche bei niederen, im Wasser lebenden Wirbeltieren, vorkommen.

Die Epithelien der Sinnesorgane.

Dieselben sind den Epithelien der Epidermis gleich zu setzen, aber samt und sonders in eigenartiger Weise modifiziert. Es muss selbstverständlich darauf ankommen, dass die verschiedenen Sinneseindrücke dem Nervensystem übermittelt werden können. Die Sinneseindrücke sind aber entweder Schwingungen, wie Licht, Schall, Wärme, oder es sind chemische Reize, wobei in letzter Instanz Molekularbewegung wirksam ist, wie bei Geschmacks- und Geruchsempfindungen. Auf alle Fälle kommt es darauf an, den Inhalt gewisser Gewebe in Bewegung zu setzen, diese Bewegung dem Nervenapparat zuzuleiten. Die Teile, welche die Bewegung zunächst empfangen, sind die Sinnesepithelien. Es müssen Teile da sein, welche vornehmlich geeignet erscheinen, kleine Schwingungen aufzunehmen und weiter fortzuleiten. Nun ist nichts geeigneter zur Fortleitung von Schwingungen, als starre Körper und deswegen zeigen sich bei fast allen Sinnesorganen starre Haare oder stäbchenartige Gebilde, welche den Epithelien aufsitzen. An diese Epithelien tritt dann weiterhin der zuleitende Nerv; neben ihnen liegen die Hilfszellen, welche die perzipierenden Zellen stützen und zum Teil auch wohl ernähren.

Allgemein zerstreut liegen die Sinnesepithelien des Gefühlssinnes; in dicht gedrängten Flächen zusammen finden sich diejenigen des Seh- und Geruchsorganes; ähnlich liegen diejenigen der Gehörorgane innerhalb kleiner, mit Flüssigkeit gefüllter

Bläschen und Kanälchen. Die Flüssigkeit dient hier als Hilfsapparat für die Schallleitung. Die Geschmacksorgane endlich treten als zerstreut liegende Gruppen von Sinnesepithelien an verschiedenen Stellen der Zunge u. s. w. auf. — Die Hilfsapparate, welche sich im Umkreis dieser Epithelien finden, sind zum Teil ebenfalls umgewandelte Hautstellen. Am auffälligsten ist das Verhalten bei den Augen, wo jener grosse, lichtbrechende Apparat vorhanden sein muss. Dieser Apparat wird in der charakteristischsten Weise von der äusseren Haut geliefert. Die anderen Sinnesorgane entbehren der grösseren Hilfsmechanismen bis auf das Gehörorgan, hier ist es aber nicht äussere Haut, welche die Hilfsgewebe liefert, sondern dieselben entstehen aus dem Skelett des Kopfes und zwar aus dem Primordialcranium und aus den Kiemenbögen u. s. w. und nur ein kleiner Teil des Schall zuleitenden Organes entstammt der äusseren Haut. Ein Teil der Sinnesorgane empfängt gesonderte Nerven und hierzu gehören die Nase, Augen, Ohren und der Geschmacksapparat, wohingegen der weitverbreitete Gefühlsapparat des Körpers von verschiedenen Nerven versorgt wird. Dieser letztere ist auch noch derjenige, welcher in der Deutung der einzelnen Teile die meisten Schwierigkeiten bereitet, denn es ist sicher, dass die verschiedenen Empfindungen, welche vom Körper wahrgenommen werden, dass beispielsweise das Schmerzgefühl, das Wärmegefühl, die Wollustempfindungen in verschiedener Weise physiologisch zu erklären sind und es ist sehr wahrscheinlich, dass für sie auch verschiedene Apparate thätig sein werden. — Das allgemein Beachtenswerte über den Tastapparat, unabhängig von Epithelien, wurde schon bereits S. 173 erwähnt.

I. Das Geruchs-Organ.

(Tafel XXXIX, Figg. 5, 6; Tafel XL, Figg. 1, 2, 3, 5.)

Das Geruchsorgan tritt mit dem Respirationsapparate in innigere Beziehung, es ist daher mit dem Vorderdarm in Verbindung gebracht, weil ja beim Menschen der Respirationsapparat ebenfalls als ein Teil des Vorderdarmes anzusehen ist. Die Mechanismen, welche in den Dienst des Geruchsorganes getreten sind, erfüllen gleichzeitig noch andere Funktionen: sie dienen als Zuleitungswege für die Atemluft, welche sie etwas vorwärmen und ausserdem anfeuchten. Die knöchernen Apparate der Nase, in welcher diese Teile liegen, wurden bereits besprochen und es ist hier die Ausbildung der Riechschleimhaut im Speziellen zu erwähnen. Die gesamte Nase wird von einer Schleimhaut ausgekleidet, in welcher zahlreiche Schleimdrüsen liegen, die den Zweck haben, die Schleimhaut stets feucht zu erhalten; ausserdem tritt vom Gehirn aus das erste Hirnnervenpaar, der Geruchsnerv (Nervus olfactorius) an einen Teil dieser Schleimhaut heran und breitet sich auf einem bestimmten Bezirk derselben aus. Dieser letztere führt die Bezeichnung Riechschleimhaut (Regio olfacteria) oder, da gelbe Pigmente in derselben eingelagert sind, die Bezeichnung bräunliche Haut.

Die Nase, Nasus, stellt sich in Form zweier mit einander verschmolzener Kanäle dar, die von aussen nach dem Respirationsorgan hinziehen. Sie lässt sich einteilen in die äussere Nase und in die Nasenhöhle mit ihren Nebenhöhlen u. s. w.

Die äussere Nase springt vom Gesicht aus zapfenförmig vor, sie wird im Grund durch die Oberkiefer und Nasenbeinknochen gestützt, auf diese setzen sich dann die

früher beschriebenen Knorpel an, welche insgesamt die Grundlage für diese äusseren Teile des Riechorganes abgeben. Der breitere untere Teil der äusseren Nase wird als Basis bezeichnet, der obere, welcher die Augenhöhlen trennt, bildet die Nasenwurzel, Radix nasi. Nach vorn springt der Nasenrücken, Dorsum nasi, vor, dessen Gestalt bei verschiedenen Individuen und verschiedenen Nationalitäten verschieden ist; er endet mit der Nasenspitze, Apex nasi, von welcher aus nach rechts und links zwei Seitenwände flügelförmig abgehen und sich mit dem Gesicht verbinden, Nasenflügel, Alae nasi. An der Basis treten die beiden schräggestellten, vorn eng, hinten breitere Nasenlöcher, Nares, auf, die in der Mitte durch den unteren Rand der Nasenscheidewand (Septum mobile) getrennt werden. Durch die Nasenmuskeln können diese Teile bis zu einem gewissen Grade bewegt werden.

Betreffs der Nasenknorpel wurden schon S. 30 Mitteilungen gemacht, ebenso über die Muskeln, welche die äussere Nase versorgen, auf S. 107. — Die Haut, welche sich über das äussere Geruchsorgan hinzieht, ist ca. 1 mm dick und ziemlich fest mit den unterliegenden Geweben, Knorpeln und Knochen verbunden, sie enthält sehr zahlreiche Talgdrüsen, welche besonders am Grunde der Nasenflügel ausgebreitet sind und die wohl mit zu den grössten gehören, die am Körper auftreten. Ebenso sind kurze Härchen entwickelt, die sich dort, wo die Schleimhaut anfängt, zu starken Haaren (Vibrissae) verdicken.

Die Schleimhaut kleidet sämtliche Teile der inneren Nase aus, sie geht nicht nur über die vorspringenden und plattenartigen Abschnitte, sondern sie setzt sich auch in die grossen Nebenhöhlen der Nase fort, sie wird als Membrana mucosa nasi s. Schneideriana von den übrigen Schleimhäuten unterschieden. Vorn an den Nasenöffnungen geht sie in die äussere Haut, während sie hinten ohne Grenze in die Schleimhaut des Rachens u. s. w. übergeht. Innerhalb der eigentlichen Nasenhöhle, Cavum nasi, liegt die Schleimhaut dem Periost des Knochens sehr eng auf; sie ist infolgedessen unbeweglich, sie erscheint rötlich gefärbt, gefässreich, mit Papillen und Zäpfchen besetzt und aller Orts mit Schleimdrüsen ausgestattet, deren Sekret die Haut feucht erhält, die Schleimdrüsen sind in einer Schicht zusammengelagert, welche immerhin bis 2 mm Dicke betragen kann; unter dieser Schicht liegt dann noch eine mehrere mm starke Bindegewebsschicht, die mit dem Periost des Knochens endet, so dass die knöchernen Wandungen der Nase zum Teil von 5—6 mm dicken Häuten überzogen werden, wodurch die Räume zwischen den einzelnen Knochen selbstverständlich sehr verschmälert erscheinen.

Im Meatus narium inferior wird die Spalte durch Venen verengt, welche unter der Schleimhaut verlaufen und hier Netze bilden. Diese Venennetze erstrecken sich auch über die Muscheln hin, besonders über die unteren.

Die Auskleidung der Nase besteht zum Teil aus Plattenepithel, im vorderen Nasenteil, zum Teil aus Flimmerepithel, welches besonders innerhalb der knöchernen Nasenhöhle entwickelt ist. Weiterhin treten in die Schleimhaut der Nase zahlreiche Nervenfasern ein und zwar stammen dieselben teils vom Nervus olfactorius, teils vom Ganglion sphenopalatinum und vom N. trigeminus.

Der N. olfactorius ist der eigentliche Geruchsnerv, seine Fasern verbreiten sich, indem sie durch die Siebplatte des Siebbeins treten, an der medialen Wand des Labyrinthes, auf der oberen und mittleren Muschel und dem oberen und vorderen Teil der Nasenscheidewand. Die Nerven verlaufen zunächst in kleinen Furchen der

Knochen und der Schleimhaut, verästeln sich und treten wahrscheinlich mit feinsten Fäserchen an die Fasern der Riechzellen heran.

Die Riechepithelien bestehen aus langen, spindelförmigen Zellen, den eigentlichen Riechzellen, dieselben sind nach der freien Schleimhautfläche zu stäbchenförmig ausgebildet. An die Stäbchen setzt sich ein bauchig aufgetriebener Zellkörper mit grossen Kernen an, nach innen geht er in einen feineren Fortsatz über, der wahrscheinlich an die Nervenfaser herantritt. Zwischen diesen Riechzellen liegen lange cylindrische Stützzellen; im oberen Teile erscheinen sie ziemlich gleich breit, von der Mitte ab verschmälern sie sich und endigen mit einigen Fortsätzen auf dem Bindegewebe der Schleimhaut.

In die Nase münden nun mehrere Kanäle, welche mit anderen Kopfteilen in Verbindung stehen, so dass die Schleimhaut der verschiedenen Höhlen ununterbrochen in die der Nase übergeht.

Zunächst jederseits ein Thränennasengang; diese kommen von der Augenhöhle herab; jeder Ductus nasolacrymalis öffnet sich im Meatus narium inferior vermittelst einer 3 mm langen schmalen Spalte; sie steht mit dem Nasengaumenkanal in Verbindung. Dieser letztere (Ductus incisivus) geht von dem Boden der Nasenhöhle nach dem Gaumen zu, wo sich hinter den Schneidezähnen seine trichterförmige Öffnung vorfindet.

Weiterhin zieht von dem Nasenrachenraum jederseits die Tuba Eustachii hinter dem Gaumen her zum inneren Gehörorgan hin, sie wird beim inneren Ohr besprochen werden.

Endlich findet sich noch beim Menschen das Rudiment eines Organes, welches bei Säugetieren häufiger vorkommt, das sog. Jacobsohn'sche Organ; es liegt neben dem unteren und vorderen Teile der knorpeligen Nasenscheidewand, tritt hier als feine Öffnung in der Schleimhaut zu Tage. Dieselbe ist ungefähr 1 mm weit, geht nach rückwärts in einen horizontalverlaufenden Kanal, der sich neben der Nasenscheidewand hinzieht, Jacobsohn'scher Kanal, er ist durchschnittlich $^1/_2$ mm lang und endigt blind. Die Schleimhaut dieses Kanals wird ebenfalls vom Nervus olfactorius innerviert. Wozu das Organ dient, ist noch nicht genau festgestellt worden.

Der Verlauf des Nervus trigeminus wird bei den Gehirnnerven, derjenige der Blutbahnen der Nase an entsprechender Stelle beim Gefässsystem geschildert werden. Endlich werden noch Mitteilungen über einzelne Teile der Nase bei Besprechung der Respirationsorgane gemacht werden.

II. Das Geschmacks-Organ.

(Tafel XL, Figg. 4, 6, 7, 1.)

Dieses Sinneswerkzeug ist, wie das Geruchsorgan, dazu bestimmt, auf chemische Reize hin zu wirken. Während bei der Nase die gasförmigen Körper durch den Nasenschleim gelöst und den Sinnesepithelien zugeführt werden, gelangen bei den Geschmacksorganen feste oder flüssige Körper mit Speichel vermischt und ebenfalls in Lösung an den Geschmacksknospen vorbei und bewirken hier chemische Reize. Das Geschmacksorgan liegt im Vorderdarm, sein eigentlicher Sitz ist die Zunge, ausserdem Teile des weichen Gaumens und des Kehldeckels. Die bestimmten Teile

der Zunge, welche die Geschmackswerkzeuge tragen, sollen unten erwähnt werden, hier ist nur daran zu erinnern, dass es ebenfalls modifizierte Epithelien sind, welche die Sinneseindrücke aufnehmen. Beim Geschmacksorgan entstammen diese Epithelien der Schleimhaut der Zunge, also eines Apparates, welcher entwickelungsgeschichtlich eng mit der äusseren Haut in Verbindung gebracht werden muss.

Auf verschiedenen Papillen liegen kleine, becherförmige Apparate, an welche die Geschmacksnerven herantreten. Als Geschmacksnerv funktioniert der N. glossopharyngeus; seine Fasern verteilen sich sehr fein, teilweise an die Zellen der Geschmacksbecher. Jeder Geschmacksbecher (oder Geschmacksknospe) besitzt eine kelchartige Form, äusserlich liegt eine Schicht geschlossener Zellen von langgestreckter spindelförmiger oder mondsichelförmiger Gestalt; zentral besitzen ihre Zellkörper deutliche Kerne. Diese Zellen sind die Stützzellen für die im Innern der Knospen liegenden, langen faserförmigen Geschmackszellen, welche in ihrem allgemeinen histologischen Bau an die Riechzellen erinnern. (Eine speziellere Schilderung ihres Baues ist Sache der Gewebelehre.)

Die meisten Geschmacksknospen finden sich in den Wandungen der Papillae circumvallatae. Die im Innern der Schleimhaut liegenden Seiten der Knospen enthalten die Geschmacksbecher in mehreren Reihen übereinander, während die in der Schleimhaut liegende Seite des Walles nur verhältnismässig wenige Geschmacksbecher besitzt. Weiterhin kommen letztere vor: an den Papillae fungiformes, wo sie den Seitenrand und die Spitze einnehmen; an der Vorderfläche des weichen Gaumens und an der Hinterfläche der Epiglottis.

Die Geschmacksbecher lassen sich beim Menschen mit dem Riechepithel nicht vergleichen, denn das erstere stellt sich als zusammenhängende Schicht dar, wohl aber ist ein solcher Vergleich bei niederen Wirbeltieren statthaft, woselbst die Riechepithelien becherförmige Apparate repräsentieren. Solche becherförmige Apparate kommen bei Fischen und andeutungsweise auch bei Amphibien vor.

III. Das Auge.

(Tafel XLI; Tafel XLII; Tafel XLIII, Figg. 1, 2.)

Den allgemeinen Funktionen entsprechend sind die Sinnesepithelien, welche Lichtschwingungen zu übermitteln haben, in bestimmter Weise anzuordnen, sobald eine ausreichende Erkenntnis äussrer Gegenstände stattfinden soll.

Zunächst sind die Augen in der Richtung der Bewegung, vorn unter dem Stirnteil, in den knöchernen Augenhöhlen eingelagert. Innerhalb dieser Höhlen können sie ausserdem noch durch Muskeln in verschiedener Weise bewegt werden, so dass bei fixiertem Kopf beinahe eine Halbkugel des Raumes überschaut werden kann.

Weiterhin sind die Augen selbst so eingerichtet, dass von der Aussenwelt Bilder auf dem Sinnesepithel entworfen werden. Dies geschieht durch Anbringung eines lichtbrechenden Apparates; derselbe wird unterstützt durch einen Blendapparat, welcher die störenden Lichtstrahlen aufhält und ausserdem die durch Blutzirkulation im Auge bedingten Störungen vermindert.

Schliesslich können die Bilder in verschiedener Weise auf dem Sinnesepithel entworfen werden. Das Auge kann sich für nahe und ferne Gegenstände einstellen; es ist hierfür ein Akkomodationsapparat in den Augen entwickelt. — Ihm schliessen sich dann noch eine Anzahl von Hilfsapparaten an; zu diesen haben wir die Augen-

brauen, die Augenlider und die Conjunctiva zu rechnen. Mit den Hilfsapparaten stehen dann verschiedene andere Gebilde in Verbindung, so die Thränendrüsen mit ihren Ausführungsgängen und Ausführungspunkten, die Thränensäcke und eine Anzahl von grossen Talgdrüsen, die bei den Augenlidern besprochen werden müssen.

Nach diesen Gesichtspunkten hin ist nunmehr das Sehorgan zu betrachten. Es sollen zunächst die Nebenorgane Berücksichtigung finden und am Schluss mag der eigentliche Augapfel besprochen werden.

Die Entwickelungsgeschichte des Auges giebt Aufschluss über den Wert der einzelnen Teile. Frühzeitig legt sich das Auge beim Embryo als Ausstülpung vom ersten Gehirnbläschen aus an, die Ausstülpung ist jederseits als kleine Blase bemerkbar (primitive Augenblase). Dieselbe verlängert sich nach den Seiten des Kopfes und schnürt sich im hinteren Teile ab, wird gestielt. Der vordere Teil stülpt sich ein und zwar derartig, dass er eine löffelförmige Gestalt gewinnt. Aus dem peripheren Teil geht die Licht perzipierende Schicht hervor, die Retina und die derselben aufliegende Pigmentschicht, das sog. Pigmentepithel. Nach vorn zu wird die primitive Augenblase durch die äussere Haut geschlossen. Von dieser äusseren Haut bildet sich zunächst ebenfalls eine Einstülpung nach der Blase zu. Die Wandung dieser Einstülpung schnürt sich später am äusseren Rande ab; aus ihr geht die Krystalllinse hervor, die äussere Haut zieht sich vor derselben dann her und liefert die Cornea.

Die Retina bildet, wie erwähnt, eine löffelförmige Einstülpung (secundäre Augenblase). Die dem Stiel zunächst gelegenen Teile des Randes dieser Blase verwachsen erst später miteinander, so dass anfänglich längs einer Seite ein Spalt bleibt, sog. fötaler Augenspalt, durch welchen hindurch das Mesoderm einwuchert. — Aus dem Mesoderm gehen die Chorioidea, die Iris, die Sclera und der Glaskörper hervor. Auf die Iris setzt sich weiterhin an der hinteren Fläche die Randfalte der dem Gehirn entstammenden Augenblase fort und liefert hier eine doppelte, pigmentierte Epithelzone.

Die Augenlider nehmen ihren Ursprung von einer ringförmig sich im Umkreis der Cornea anlegenden Hautfalte. Die Drüsen entstehen durch Wucherung nach innen in der früher geschilderten Weise.

Die Augenhöhlen (Orbitae) wurden betreffs ihrer festeren Wände bereits bei Schilderung des Schädels erwähnt. In diesen Kammern liegen nun einesteils die Augäpfel und andernteils eine grosse Menge von Hilfsgeweben; letztere finden sich besonders in den hinteren Teilen der Augenhöhle. Zu ihnen sind zu zählen der Sehnerv mit seinen Scheiden, dann die an die Augäpfel von hinten her herantretende Muskulatur. Weiterhin Fettgewebe, welches eine glatte Bewegung der Augäpfel gestattet und die Augenhöhle polsterartig auskleidet. Nach vorn zu werden dann diese Apparate durch die Augenlider abgeschlossen. Die innere Haut der Augenlider geht als Conjunctiva zum Augapfel und heftet sich mit an diesen an. Die Muskeln und übrigen Teile innerhalb der Orbita werden durch zwei fascienartige Blätter Bindegewebes von einander geschieden. Ausserdem tritt aber noch in den Augenhöhlen an mehreren Stellen Bindegewebe auf, welches von anderen Organen herkommt. So wird vom Gehirn her um den Sehnerv herum eine doppelte Scheide gebildet. Diese Bindegewebshülle entspricht den Gehirnhäuten. Von der Dura mater des Gehirn geht ausserdem Bindegewebe durch die Fissura arbitalis superior, während durch die Fissura orbitalis inferior Bindegewebe eintritt, das mit dem Periost der Gesichtsknochen eng zusammenhängt. Eine Hülle scheidet sich fascienartig um das Fett der Orbita herum ab: es ist dies die Fascia orbitalis. In ihrem hinteren Teile ist sie mit dem Periost des Knochens identisch, nach vorn zu hebt sie sich dann ab und tritt an den Augapfel heran, um mit diesem am vorderen Rande der Sclera zu verwachsen. Sie bildet so eine Scheidewand, welche sich zwischen Augenhöhle und Augapfel als Septum orbitale ausspannt. Eine zweite Fascie, Fascia bulbi, Tenon'sche Fascie, zieht sich zwischen dem Fett, den geraden Augenmuskeln und der Scheide hin, welche sich im Umkreis des Sehnerven findet, ausserdem erstreckt sie sich weiter über den hinteren Teil des Augapfels, den sie umzieht,

um sich ebenfalls beinahe am Rande der Sclera anzuheften. Sie verwächst mit den Sehnen der Muskeln und wickelt dieselbe zum Teil ein. Die Hüllen des Sehnerven werden als innere, Vagina interna, und äussere, Vagina externa, bezeichnet. Über der Vagina externa liegt nun die Fascie, es entsteht hier ein Hohlraum, Supravaginalraum, welcher sich weiterhin über die Aussenfläche der Sclera hinzieht und als Tenon'scher Raum bezeichnet wurde. Es ist dies eine Lymphspalte, in welcher der Augapfel ungehindert rotieren kann.

A. Hilfsapparat des Sehorgans.

α) Bindehaut des Auges, Conjunctiva, geht ebenfalls vom Scleralrande des Augapfels ab, zieht sich dann nach oben und unten falten- resp. sackförmig herum, um sich vorn an den freien Augenlidrand anzuheften. Diejenige Fläche der Conjunctiva, welche dem Augapfel aufgelagert ist, wird als Tunica conjunctiva bulbi bezeichnet. Sie schlägt sich oben und unten um, bildet hier die Uebergangsfalten und setzt sich weiter als Tunica conjunctiva palpebrarum auf die Innenfläche der Augenlider fort, geht am Rande derselben dann ununterbrochen in die Gesichtshaut über. Im Augenwinkel hilft sie eine halbmondförmige Falte bilden, die von oben nach unten geht, Plica semilunaris conjunctivae, diese endet lateralwärts mit einem freien Rande und stellt den Rest der Nickhaut niederer Wirbeltiere dar. An der Übergangsstelle der äusseren Konjunktivalfläche auf den Bulbus, in dem sog. Fornix conjunctivae, finden sich acinöse Drüsen und ausserdem Lymphfollikel. Die Conjunctiva ist mit der vorderen Fläche des Bulbus eng verwachsen.

β) Die Augenlider, Palpebrae, repräsentieren, wie aus dem Vorhergehenden schon folgt, zwei Hautfalten. Sie besitzen als Grundgewebe zwei flache, bindegewebige Scheiden, Tarsi; ihr freier Rand umgrenzt die Augenlidspalte, Fissura palpebrarum. An den medialen und lateralen Seiten der Spalte finden Verwachsungen statt, einmal die medial gelegene, Commissura palpebrarum medialis, und dann die Commissura palpebrarum lateralis. Hierdurch entstehen die Augenwinkel, Augulus oculi medialis et lateralis. Der erstere ist rund, der letztere scharf zugespitzt. Ausser dem freien Rand findet sich an jedem Augenlid äusserlich ein befestigter Rand; derselbe geht oben in die Haut der Augenbrauen und im Innern auf den Bulbus, unten in die Haut der Wange über, selbstverständlich sind seine Grenzen nicht scharf zu ziehen. — Der freie Rand ist vorn und hinten kantig (Limbus palpebralis anterior et posterior). Es wurde erwähnt, dass im Innern die Conjunctiva die Augenlider überzieht, während sich äusserlich die Fortsetzung der äusseren Körperhaut vorfindet. Die Cutis ist dünn, schlaff, unter ihr liegt noch wenig schlaffes Bindegewebe, welches an den oberen und unteren Augenlidrändern Fett enthält. Das Bindegewebe ist der Muskelfaserschicht des M. orbicularis palpebrarum angeheftet. Die Muskelschicht liegt mit einer äusseren Bindegewebslamelle den Tarsalscheiden auf.

Die Tarsi palpebrarum sind dünn, länglich, vorn convex, hinten concav, sehr elastisch und dabei doch fest. Sie nehmen fast die gesamte Breite der Augenlider ein. Im oberen Augenlid ist der Tarsus ungefähr 1 mm dick, im unteren etwas

schwächer. In den Augenwinkeln werden die Tarsi durch die Ligg. palpebralia vereinigt. Das Lig. palpebrale mediale heftet die Tarsi an den M. orbitalis zusammen, es spannt sich vor der Fossa glandularis des Stirnbeines aus an den Proc. nasalis des Oberkiefers. Das laterale Lig. ist schwach und nur locker mit dem M. orbicularis verbunden.

In den Augenlidern sind einige der oben erwähnten Hilfsapparate eingeschaltet, zunächst am freien Wimperrande, am Limbus palpebralis anterior die

Augenwimpern, Cilia; sie stehen in einer bis drei unregelmässigen Reihen längs des Randes, die mittleren sind die längeren, die seitlichen weniger lang, am oberen Augenlid sind die Wimpern länger und zahlreicher als am unteren, hier mit der Spitze nach oben gebogen, am unteren mit der Spitze nach unten gekrümmt. Am hinteren Teile des Augenlidrandes finden sich die in Reihen gestellten

Meibom'schen Drüsen, Glandulae Meibomianae; dieselben sind acinös. Ein langer Kanal ist seiner Länge nach mit zahlreichen Drüsenläppchen besetzt; oben sind ungefähr 30—40, im unteren Augenlid 20—30 entwickelt. Sie sind je bis nahe 1 mm breit und erstrecken sich ungefähr 1 cm weit in die Augenlidmasse hinein. Die Ausführungsgänge sind eng, dünnwandig, sie öffnen sich am hinteren Augenlidsaum, so dass hier die Öffnungen, in einer Reihe gestellt, sichtbar sind. Das Sekret ist klebrig, gelblich, erhärtet, wird als Sebum palpebrale bezeichnet; es fettet die Augenlidränder etwas ein und verhindert so das Überfliessen der Thränenflüssigkeit. — Im oberen Lidrande liegt ein besonderer Muskel zum Lidaufheben, der

M. levator palpebrae superioris; er ist platt, länglich, dreiseitig, verläuft innerhalb der Orbita, indem er nahe dem Foramen opticum am oberen Orbitarande entspringt, dann unter der oberen Fläche der Augenhöhle nach vorn verläuft und in eine dünne Aponeurose übergeht, die sich an die Vorderfläche des Tarsus anheftet und ebenso auch noch am lateralen Augenwinkel mit dem dortigen Lig. verbunden ist. Medianwärts reicht er mit einzelnen Fasern bis zur Trochlea. Der Muskel hebt das obere Augenlid und zieht dasselbe rückwärts.

Ausserdem kommen noch glatte Muskelfasern, in Partien angeordnet, in den Augenlidern, als Mm. tarsales superior et inferior, vor.

γ) Die Thränenorgane (Tafel XLII, Fig. 3, 1). Um den Augapfel im Conjunctivalsacke leicht beweglich zu erhalten, und um Fremdkörper, welche in den Conjunctivalsack eingetreten sind, zu entfernen, dient das Sekret eigener Drüsen (Thränendrüsen).

Die Thränen, Lacrymae, stellen eine leichtflüssige, farblose, klare Masse dar, von hohem Wassergehalt, 99%, ausserdem schmeckt die Thränenflüssigkeit schwach salzig.

Die Thränendrüsen. Als solche gelten acinöse, grössere Drüschen, welche hinter dem oberen Augenlid über dem lateralen Winkel liegen. Man unterscheidet eine obere Thränendrüse, Glandula lacrymalis superior, welche innerhalb der Fossa glandularis des Stirnbeines gelegen ist, also am Dache der Augenhöhle. Und zwar liegt die Drüsensubstanz dem Periost des Knochens beinahe auf. Das Gewebe im Umkreis der Drüse ist mit dem Periost verwachsen. Die Gesamtdrüse erscheint länglich, flach, nach oben und aussen convex, nach innen und median concav; sie selbst lässt sich in mehrere Läppchen trennen. Aus den einzelnen Drüsenläppchen führen enge Ausführungsgänge, die zwischen den einzelnen Läppchen liegen und sich schliesslich über dem lateralen Augenwinkel durch die Conjunctiva des

oberen Lides hindurchsenken. Die untere Thränendrüse, Glandula lacrymalis inferior, ist etwas tiefer gelegen als die obere; sie grenzt fast bis an das Lig. palpebrale laterale heran, ist weniger regelmässig gebaut als die erstere. Betreffs ihrer Ausführungsgänge gilt das gleiche wie oben. Die Thränen fliessen also vom lateralen Winkel und in einem weiteren Strom um das Auge herum, die Zirkulation wird durch die Bewegung der Augen verstärkt und beschleunigt. Die Flüssigkeit findet dann andrerseits wieder in den nun zu besprechenden Apparaten einen Ausführungsweg. Bei geschlossenen Augenlidern verläuft die Thränenflüssigkeit hinter dem Lidrande her, weil die inneren Labien des Lides nicht vollkommen aufeinander schliessen. Die Flüssigkeit sammelt sich dann im medialen Augenwinkel, wo der Thränensee, Lacus lacrymalis, durch die eigentümliche Struktur der Hautfalte in der tiefsten Ecke des Winkels erzeugt wird. An der medialen Ecke eines jeden Augenlidrandes findet sich, ungefähr 4—6 mm vom medialen Winkel entfernt, eine kleine Hervorwölbung, die stumpf pyramidenförmig endet. Auf der Pyramide öffnet sich ein Kanal, welcher sofort sichtbar ist. Diese Öffnung wird als Thränenpunkt bezeichnet, der kleine Vorsprung als Thränenpapille, Papilla lacrymalis. Beim Schliessen der Augenlider legen sich die Thränenpapillen mit den Thränenpunkten in den Thränensee hinein. Es wird die Flüssigkeit in die Öffnungen eingesogen und gelangt von hier aus in die Thränenkanälchen oder Thränenröhrchen, Canaliculi lacrymales. Zunächst verlaufen dieselben senkrecht gegen das Augenlid gestellt nach oben resp. unten, erweitern sich dann nach Verlauf von noch nicht ganz 1 mm, biegen etwas um, ziehen gegen den medialen Winkel zu um die Caruncula lacrymalis herum und treten dicht nebeneinander in die laterale Wand des sog. Thränensackes hinein. Ihre gesamte Länge beträgt ungefähr 1 cm.

Der Thränensack, Saccus lacrymalis ist ein länglicher, in der Fossa lacrymalis liegender, lateral plattgedrückter Schlauch, der oben geschlossen ist, vorn unter dem M. orbicularis palpebrarum und dem Lig. palpebrale liegt und sich in seinen medianwärts gelegenen, hinteren Abschnitt fest an das Periost des Knochens anheftet. Im Innern ist derselbe von Schleimhaut ausgekleidet. In ihn münden im oberen Abschnitt, neben dem Lig. palpebrale mediale, die Thränenkanälchen auf einer kleinen Papille. Mit seinem unteren Teile geht er in einen engeren Kanal über, Thränennasengang, Ductus lacrymalis, der schräg von oben nach unten hin etwas lateralwärts heruntersteigt und zwar innerhalb des knöchernen Canalis naso lacrymalis. Er öffnet sich in den Meatus narium inferior an der Seitenwand der Nasenhöhle, oft auch noch mit seiner trichterförmigen Öffnung unter dem vorderen Ende der Concha inferior. Der gesamte Ausführungsapparat der Drüsen ist ungefähr 30—34 mm lang, davon entfallen 10—11 auf den Thränensack.

Die Thränenkanälchen besitzen einen Muskel, M. lacrymalis s. Horneri, welcher hinter ihnen als plattes, länglich viereckiges Gebilde liegt; einzelne seiner Fasern scheinen die Thränenkanälchen zu erweitern. Die Insertionsstelle des Muskels geht von der Crista lacrymalis des Thränenbeines hinter dem Thränenkanal ab, verläuft dann zwischen Thränensack und Caruncula lacrymalis nach vorn lateralwärts und endigt neben der medialen Augenlidcommissur. Er teilt sich in zwei Hälften, die längs der Thränenröhrchen gehen und sich mit dem M. orbicularis palpebrarum verbinden, um in den Papillen der Thränenpunkte zu enden.

Als Nebenapparat für das Auge hat man noch eine Anzahl von Haaren aufgefasst, welche als Augenbrauen an dem Übergang des oberen Augenlides in die

Stirnhaut stehen. Medial sind dieselben neben der Nasenwurzel angesetzt, verbreitern sich dann sehr rasch, um lateralwärts wieder schmäler zu werden; sie dienen zum Schutz gegen niederfallenden Schweiss und auch als Blendapparat für von oben fallendes Licht.

B. Der Augapfel, Bulbus.

(Tafel XLI; Tafel XLII; Tafel XLIII, Fig. 1, 2.)

Das eigentliche Sehorgan, in welchen nun die verschiedenen Teile als lichtperzipierende Schicht, lichtbrechende Schicht, Blendapparat und Akkomodations- nebst Ernährungsapparat geschieden werden müssen, heisst seiner runden Form entsprechend der Augapfel, Bulbus oculi.

Die genauere Gestalt des Augapfels ist nicht leicht zu bestimmen, denn sie ist kein Kugelteil und kein Teil eines Rotationsellipsoids, sondern an verschiedenen Stellen verschieden entwickelt. Nur das kleinere vordere Stück, die Cornea, besitzt ungefähr eine Krümmungsfläche, die einem Rotationsellipsoid nahe kommt. Bei verschiedenen Individuen sind die Grössenverhältnisse am Augapfel verschieden. Um die Dimensionen bestimmen zu können, hat man eine Achse anzunehmen, welche durch den Mittelpunkt der Corneafläche gezogen gedacht wird. Bei kurz- und übersichtigen Augen ist diese Achse verschieden lang. Diese Achse ist insofern wichtig, als sie gleichzeitig die Achse für den lichtbrechenden Apparat darstellt. Dort, wo sie den Augenhintergrund trifft, wird durch den lichtbrechenden Apparat das Bild der Aussenwelt erzeugt und hier findet sich anatomisch eine differente Stelle, der gelbe resp. braune Fleck. Dort, wo die Achse vorn eintritt, nimmt man den vorderen Pol an, die Austrittsstelle würde den hinteren Pol repräsentieren. Alle Ebenen, welche durch diese Achse hindurchgehen, ohne sie zu schneiden, heissen Medianebenen. Der grösste Kreis, welcher auf dieser Achse senkrecht steht, ist der Äquator des Auges. Der Sehnerv tritt nicht in die Augaxe ein, sondern medianwärts daneben; eine Linie, welche durch ihn und durch die Mitte der Augenaxe gezogen wird, schneidet die Cornea im lateralen Drittel: sie heisst Sehnervenachse, bildet mit der eigentlichen Augenachse einen Winkel von ungefähr 20^0. Es wird nun noch ein Punkt angenommen, welcher als Drehungspunkt des Augapfels zu bezeichnen ist. Er liegt ungefähr 1 bis nahezu $3^1/_2$ mm dem hinteren Pole näher als der Mittelpunkt der Achse. Durch diese Punkte lassen sich eine Anzahl von weiteren Linien ziehen: eine, welche horizontal verläuft und senkrecht auf der Augachse steht: es ist dies der Transversal-Durchmesser; ein anderer, welcher von oben nach unten senkrecht diese Linie schneidet. Der erstere Durchmesser ist gleich der Hauptachse, der letztere kürzer als dieselbe. Ausserdem können noch schräge, diagonale Durchmesser gezogen gedacht werden, welche eine ungleiche Länge besitzen, so geht der grosse Diagonaldurchmesser schräg oben von der Nasenseite nach der lateralen anderen Seite des Bulbus, der kleinere Diagonaldurchmesser in umgekehrter Richtung. Die Achsen beider Augen sind verschieden weit voneinander entfernt. Bei Erwachsenen kann ihre Entfernung zwischen 55 und 61 mm liegen.

Der Augapfel selbst besteht aus verschieden umeinandergelagerten, hautartigen

Teilen, die äusseren dienen zum Schutz, die inneren besitzen andere Funktionen, sie können in der früher erwähnten Weise getrennt werden.

a. Die äusseren Häute.

Den gesamten Bulbus umgiebt eine Bindegewebshaut, welche an verschiedenen Stellen verschieden mächtig ist und an einzelnen Stellen in ihrem physikalischem Verhalten wesentliche Unterschiede zeigt. Während sie vorn ganz klar ist, erscheint sie am grössten Teil der Bulbus weiss-gelb oder bläulich-weiss. Der vordere Abschnitt wird Hornhaut, Cornea, benannt, der hintere Abschnitt als harte Haut oder Sclera. Beide gehen ohne scharfe Grenze in einander über, sie unterscheiden sich nur dadurch, dass die Cornea äusserlich von einer Epithelschicht überzogen wird, welche vom Conjunctivalepithel abgeht und dass sie im Innern einen Endothelbelag trägt, während die Sclera vollkommen des Epithels entbehrt.

Cornea, Hornhaut. Sie nimmt den vorderen Teil des Bulbus ein, ist beim ausgewachsenen Auge ungefähr 12—13 mm im Durchmesser, nach vorn zu stark convex, nach hinten concav, stärker gekrümmt als der übrige Augapfel, so dass ihr Krümmungsradius ungefähr die Länge von 7,6 mm besitzt. Die Substanz der Cornea ist vollkommen farblos und durchsichtig, ausserdem doppelt brechend. Das Gewebe derselben ist dicht, elastisch, schwer zerreissbar, es wird allseitig durch die Augenflüssigkeit feucht gehalten, indem zahlreiche Spalträume dasselbe durchsetzen; ausserdem wird an der Aussenfläche ein Trockenwerden durch die Thränenflüssigkeit verhütet. Durch den Druck, welcher im Auge herrscht, ist die Cornea gespannt. — Es lassen sich drei verschiedene aufeinanderliegende Häute unterscheiden. — Die Randzone ist um ein geringes dünner als die mittlere Zone, sie ist es, welche vollkommen ohne scharfe Grenzen in das Gewebe der Sclera übergeht. Es findet sich allerdings hier eine kleine Einschnürung und im Umkreis der Hornhaut ein Lymphgefässsystem, welches später zu besprechen ist.

Im Ganzen genommen erscheint die Vorderfläche der Cornea oval, der längste Durchmesser liegt horizontal; dort, wo sich die Iris ansetzt, ist der Hornhautrand aber vollkommen kreisförmig. Die Vorderfläche ist ihren Dimensionen nach bei verschiedenen Individuen verschieden gekrümmt. Sie stellt weder einen Kugelabschnitt noch auch einen Teil eines Rotationsellipsoides dar, sondern ist nicht ganz genau mathematisch zu bestimmen, während die hintere Fläche ein Paraboloid darstellt.

Die vordere Haut ist relativ dünn und, wie erwähnt, eine Fortsetzung des Epithels der Conjunctiva. Unter ihr liegt die breitere, eigentliche Hornhaut, welche aus übereinandergeschichteten Lagen straffen Bindegewebes besteht. Im Innern spannt sich die Descemetische Haut aus, Membrana Descemetii. Dieselbe ist sehr elastisch und gespannt. Die Epithelschicht besteht aus einer mehrschichtigen Lage. Unter der Epithelschicht liegt eine glashelle Membran, die vordere Grenzmembran, welche aus sehr festen Bindegewebsbündeln zusammengesetzt erscheint. Die eigentliche Hornhautmembran lässt beim Menschen ungefähr 300 parallel übereinandergelegte Lamellen erkennen; die Fasern der Lamellen laufen rechtwinklig gekreuzt übereinander hin und werden durch eine eigene Substanz verknüpft. Die Descemetische Haut ist gegen Reagentien sehr resistent und besitzt ein höheres Lichtbrechungsvermögen als die

vorhergehenden Membranen. Im Innern ist sie von einem Endothel überkleidet, welches aus platten Zellen besteht.

Die harte Haut, Sclera, erstreckt sich von dem Umfang der Cornea nach oben und hinten, um dem ganzen Augapfel herum; sie erscheint nur noch an einer Stelle durchbrochen, dort, wo der Sehnerv eintritt. Ihre Gewebe gehen aber ohne scharfe Grenzen in diejenigen der Sehnervenscheide über. Die Substanz der Sclera besteht aus kurzen, sich schräg durchkreuzenden Bindegewebsbündeln. Dieselben sind aber nicht farblos, wie die der Cornea, sondern besitzen ein weissglänzendes Aussehen; sie sind sehr fest und innig miteinander verwebt, ihre Elastizität ist nicht gross. Über den vorderen Teil der Sclera zieht sich der umgeschlagene Abschnitt der Conjunctiva hin. Er ist durch lockres Bindegewebe mit dem Scleralgewebe verbunden. Dort, wo die Cornea und die Sclera zusammentreten, verläuft eine kreisförmige Furche, der Sulcus sclerae. Die Öffnung, welche für den Durchtritt des Sehnerven gelassen ist, wird durch maschiges Bindegewebe erfüllt. Es wird dieses als Lamina cribrosa bezeichnet. Ausserdem liegen am hinteren Abschnitt der Sclera eine grössere Anzahl von kleineren Kanälchen, welche die Durchtrittsstellen für die Gefässe und Ciliarnerven sind. Das eigentliche Gewebe der harten Haut besitzt ebenfalls eine konzentrische Schichtung, es schliesst nach innen zu mit einer platteren Fläche ab, von welcher aus Gefässe und Nerven zur inneren Chorioidea verlaufen. Es findet sich hier eine dünnere Haut zwischen Chorioidea und Sclera, die Membrana suprachorioidea; dieselbe ist durch eingestreute Pigmentzellen schwach gefärbt. In der Sclera ist häufig ein narbenartiger, strichförmiger Teil erkennbar. Es ist dies die Verschmelzungsstelle der beiden Augenhälften, man bezeichnet sie als Funiculus sclerae oder Raphe scleroticae.

Die Conjunctiva bulbi legt sich den vorderen Teilen der Sclera bis zum Rand der Cornea an, sie liegt ungefähr der Sclera in 7 mm Breite auf, heftet sich derselben locker durch Bindegewebe an, verdickt sich dann ringförmig im Umkreis der Cornea als Annulus conjunctivae, geht später in die Conjunctiva der Augenlider über.

---

b. Die inneren Teile des Augapfels.

α. Der ernährende, Akkomodations- und Blendungs-Apparat.

(Tafel XLI, Figg. 2, 3; Tafel XLII, Fig. 4; Tafel XLIII, Fig. 2.)

Es ist auf dem Hintergrunde des Auges vor der Sclera eine dunkle, gefässreiche Haut ausgespannt, welche sich über die Seiten fortsetzt und am Cornealrande frei in das Augeninnere faltenartig vortritt. Der letzte Abschnitt wird als Regenbogenhaut, Iris, von der eigentlichen Gefässhaut, Chorioidea, getrennt. An der Stelle, wo die Iris abgeht, liegt in der Chorioidea nach hinten gerichtet der Akkomodationsapparat, welcher mit der weiter unten zu besprechenden Krystalllinse in Verbindung tritt und durch Hilfsmechanismen diese zu verändern vermag.

Chorioidea, Aderhaut des Auges. Sie stellt eine dünne, leicht zerreissbare, braun gefärbte Haut dar, innerhalb welcher zahlreiche Blutgefässe eingeschaltet sind. Man sieht den Verlauf der Blutgefässe auf der äusseren Fläche in Form

schwacher Erhabenheiten, dieselben verleihen dieser Seite ein streifiges Aussehen. Sie ist ausserdem heller gefärbt, liegt der Sclera eng an und wird mit ihr hauptsächlich durch die Gefässe und Nerven und durch das im Umkreis der Gewebe befindliche Bindegewebe verbunden. Die nach dem Augeninnern zugekehrte Seite der Chorioidea ist stark pigmentiert, sammetartig, rauh. Die Pigmentzellen enthalten einen schwarzbraunen Farbstoff: das Chorioidealpigment, Pigmentum nigrum. Es ist von jenem Pigment zu trennen, welches sich an der Retina ausbreitet und ebenfalls mit der Chorioidea beim Präparieren teilweise in Zusammenhang bleibt; es ist dies das später zu besprechende Retinapigment. — An der Stelle, wo der Sehnerv eintritt (Papille), und dort, wo sich die Pupille befindet, ist das Pigmentgewebe unterbrochen. Die Chorioidea wird als solche nur bis etwas über den Äquator des Auges hinaus bezeichnet. Sie geht dann über in den Ciliarkörper.

Die Gefässe und Nerven der Chorioidea werden später Erwähnung finden.

Corpus ciliare, Ciliarkörper oder Strahlenband. Derselbe bildet zum Teil den Akkomodationsapparat des Auges, er ist ringförmig, weisslich und tritt an jener Stelle ab, wo die Retina, also der Licht perzipierende Apparat aufhört, Ora serrata, geht dann ungefähr spitz nach Art eines Kegelmantels gegen die Pupille zu und endet am äusseren Rande der Iris. In ihm liegen hauptsächlich Muskelfasern, Bindegewebe und verhältnismässig wenig Blutgefässe. Der wichtigste Muskel ist der M. ciliaris, Ciliarmuskel, er liegt zu äusserst auf dem Ciliarkörper auf, besteht aus glatten Muskelfasern, welche in verschiedener Weise verlaufen: die äusseren sind meridonal gerichtet, die inneren ziehen dem Augäquator parallel oder sie sind schräg gestellt. Der Muskel nimmt seinen Ursprung am Sulcus sclerae, verliert sich nach hinten zu in die Chorioidea, in welcher zerstreut glatte Muskelfasern unabhängig von den Gefässen vorkommen. Die Hauptmasse des Muskels ist ringförmig, auf dem Querschnitt ungefähr dreiseitig. Die längste Seite des Dreiecks liegt nach aussen der Sclera an, die kürzeste sieht gegen die Pupille zu und die mittlere nach dem Innern des Augapfels. So wie sich die Fasern kontrahieren, wird eine im Umkreise der Linse gelegene Haut (Zonula Zinnii, s. später) angespannt. Werden die zirkulären Fasern in den Zustand der Kontraktion versetzt, so verengert sich der freie Ring und die Zonula Zinnii erschlafft wieder. Beim Sehen in die Nähe wird die Zonula in den letzten Zustand versetzt, bei einem Blick in die Ferne tritt der erste Zustand der Zonula ein. — Der vordere Rand des Ciliarkörpers ist mit dem Sulcus sclerae fest verwachsen. Die Nerven des Ciliarkörpers legen sich in einen grossen Plexus, den Circulus gangliosus ciliaris zusammen. Die einzelnen Fasern sind mit kleinen Ganglienzellhaufen untermischt; sie anastomosieren untereinander und bilden so korb- oder ringförmige Geflechte. Es lässt sich eine äussere und eine innere Schicht unterscheiden, welche durch Bindegewebe von einander geschieden sind. — Die Blutgefässe sollen später mit den übrigen Gefässen des Auges im Zusammenhang betrachtet werden. — Über die dem Auginnern zugekehrte Fläche des Ciliarkörpers zieht sich eine pigmentierte Bindegewebslamelle hin, der sog. Faltenkranz, Corona ciliaris. Er ist als Fortsetzung der Chorioidea zu betrachten. Im Allgemeinen besitzt er einen strahligen Bau, die Strahlen gehen nach dem Mittelpunkt der Pupille hin. Sie werden durch Falten, Plicae ciliares, repräsentiert, welche sich in das Auginnere hinein verwölben, sie sind hinten höher als vorn. Jener Teil dieses Faltenkranzes, welcher an die äusserlich mehr glatte Chorioidea angrenzt und aus ungefähr 70 Falten gebildet ist, wird anatomisch von dem vorderen Abschnitt getrennt.

Letztere Falten sind die Ciliarfortsätze, Processus ciliares; ihre Ränder sind wie eingekerbt oder mit kleinen Zotten besetzt. Zwischen grösseren Falten stehen kleinere.

Die Iris, Regenbogenhaut, bildet den Blendapparat des Auges, sie ist ebenfalls eine Fortsetzung der Chorioidea, sie hebt sich von dem Übergang der Cornea zur Sclera ringförmig von der Chorioidea ab und bildet einen Schleier zwischen Cornea und Krystalllinse; zentral ist dieser Schleier durchbohrt, hier tritt das Licht in das Innere des Auges; die Durchbohrung heisst Pupilla. Der zu äusserst gelegene Rand der Iris ist durch ein Bindegewebsband, Lig. pectinatum iridis, an die Membrana Descemetii angeheftet. Der äussere, innere Rand geht ohne Grenzen in das Corpus ciliare über. Der innere, die Pupille umgrenzende Rand, Margo pupillaris, ist zugeschärft. Die Iris kann als Mantelstück eines flachen Kegels, dessen Spitze nach vorn sieht, gedacht werden. In der Iris sind eine Anzahl von Muskelfasern, teils radiär, teils zirkulär angeordnet; sie bewirken das Grösser- und Kleinerwerden der Pupille, deren Durchmesser zwischen 2 und 6 mm schwanken kann. Im Schlafe ist derselbe relativ klein. Die Muskelfasern sind glatt und zu zwei Bündeln angeordnet: einem radiär gestellten, welches bei seinen Kontraktionen die Pupille erweitert und einem zirkulären, welches die Pupille verengt. Das erstere ist der M. dilatator pupillae, das zweite der M. sphincter pupillae s. iridis. Der letztere ist der hauptsächliche, er liegt nahe der Margo pupillaris. Die Muskelfasern bilden eine dichtere Schicht, welche im Umkreis der Pupille als fast $^1/_2$—1 mm breiter Ring zu konstatieren ist. Die Nerven, welche den Muskel versorgen, kommen vom N. oculomotorius, die des Dilatator wahrscheinlich vom sympathischen Nervensystem; sie werden als Nervi ciliares bezeichnet. Bevor sie zur Iris gehen, treten sie zu dem Ganglion ciliare zusammen; ein anderer Teil entspringt vom N. nasociliaris; diese Fasern kommen vom hinteren Umfang des Bulbus, durch die Sclera hindurch, zwischen Sclera und Chorioidea nach vorn laufend, sie geben auf diesem Verlaufe kleine Zweige an die Chorioidea ab, treten daraufhin in dem oben besprochenen Circulus gangliosus ciliaris zusammen. Einzelne Fasern ziehen von der Sclera dann noch weiter zur Cornea hinein, wo sie in dem Epithel mit schwer aufzulösenden Endigungen ihren Ausgang finden. In der Iris bilden sie ein grosses Netz. Die Fasern desselben erscheinen bei ausgedehnter Pupille geschlängelt, bei verengter Pupille gestreckt. Im Auge ist die Grundsubstanz des Irisgewebes als Bindegewebe, Stroma iridis, zu bezeichnen. Dasselbe enthält zwischen sich verschieden gestaltete Pigmentzellen; zu vorderst liegt die sog. vordere Begrenzungshaut, während die hintere Fläche die aus der primitiven Augenblase hervorgehende Pigmentschicht, Uvea, enthält. Die zahlreichsten Pigmentzellen enthalten die dunklen Augen, weniger zahlreich sind dieselben in gräulichen und blauen Augen.

β. Der lichtbrechende Apparat.

(Tafel XLI, Fig. 1. 3.)

Dieser Teil des Auges ist eine modifizierte Hautstelle und darum mit den eben besprochenen Teilen in nähere Beziehung zu bringen. Werden die Schichten, welche in einem horizontalen Schnitt durch das Auge bemerkbar werden, betrachtet, so sind, von der Cornea angefangen, hauptsächlich drei grössere Teile zu unterscheiden, welche das Licht in verschiedener Weise durchlassen:

Hinter der Cornea liegt ein napfförmiger Raum, welcher mit heller, wässriger Flüssigkeit, Humor aqueus gefüllt ist, und durch die Iris in zwei Abschnitte zerlegt wird. Dieser Raum wird nach hinten zu begrenzt durch die linsenförmig gestaltete Krystalllinse. Der grössere hintere Teil des Bulbus wird von einer durchsichtigen, gallertartigen Masse, Glaskörper, erfüllt.

1. Die Augenkammern, welche durch die Iris in dem vorderen Teile abgeschieden werden, sind als vordere und hintere zu bezeichnen.

Die vordere Augenkammer, Camera oculi anterior, findet ihre vordere Begrenzung durch die Hinterwand der Cornea; ihre seitliche Grenze wird durch das Lig. pectinatum dargestellt und ihre hintere Fläche durch die Vorderseite der Iris repräsentiert. Durch die Pupille kommuniziert diese vordere Augenkammer, welche relativ weit ist, mit der hinteren Augenkammer, Camera oculi posterior, die sich als schmaler, ringförmiger Raum zwischen Uvea, der Zonula ciliaris und der vorderen Linsenfläche sowie der Anheftungshaut ausbreitet. Der Humor aqueus scheint durch Filtration von Flüssigkeit aus dem hinteren Augenteile zu entstehen, sein Lichtbrechungsvermögen ist relativ klein.

2. Die Linse, Lens crystallina, stellt sich als ein wasserheller, das Licht sehr stark brechender, linsenförmiger Körper dar, welcher hinter der Grenzebene zwischen Corneal- und Scleralabschnitt des Augenbulbus liegt. Sie ist mit dem Ciliarkörper in Verbindung gebracht, wird durch eine doppelte Bindegewebslamelle mit demselben verbunden, jedoch immerhin so, dass ein Austausch von Flüssigkeiten zwischen den vorderen Augenkammern und dem hinteren grösseren Raum besteht. Die Substanz der Linse ist fest-weich; es sind an ihr morphologisch und physiologisch zwei Flächen zu betrachten: die vordere und die Rückseite. Beide sind vollkommen glatt und convex gebogen, die vordere aber schwächer als die hintere, die Krümmungsebenen sind als Flächen von Rotationsellipsoiden aufzufassen. Dicht über der vorderen Fläche liegt die Pupille. Zwischen Uvea und dieser Fläche bleibt ein geringer Raum, der auf dem Querschnitt ungefähr dreiseitig ist. Man unterscheidet wie am Auge auch an der Linse einen vorderen Pol und einen hinteren Pol, beide sind auf der Augachse gelegen; es scheint, dass die optische Achse und die anatomische Achse nicht ganz zusammenfallen. Wo die beiden Flächen sich vereinigen, entsteht ein Rand: der Äquator; derselbe ist nicht scharf, sondern abgerundet, liegt vor dem Corpus ciliare. — Im Umkreis der Linse findet sich ein vollkommen häutiger Sack, die Linsenkapsel; sie besteht aus modifiziertem Bindegewebe, hüllt das Linsengewebe fest ein und bestimmt zum Teil mit die Form der Linse, lässt sich aber vollkommen von der Linsensubstanz trennen. Sie ist selbstverständlich vollkommen durchsichtig; beim Einschneiden rollt sie sich nach aussen um.

Der feinere Bau der Kapsel und der Linse lässt sich auch auf eine stark modifizierte Hautstelle zurückführen, bei welcher die einzelnen Zellen dadurch eine wesentliche Änderung erfahren haben, dass ihre Substanz vollkommen hell blieb. Überdies ist dadurch, dass sich aus einer einheitlichen Epithelschicht die kapselförmige Linse einschnürte, die Richtung der modifizierten Zellen eine wechselnde geworden: sie sind mit ihrem basalen Teile sämtlich nach aussen gekehrt und dann mit dem pheripheren Teile nach innen eingestülpt. Da dies von verschiedenen Seiten geschah, so erklärt es sich hinreichend, warum die künstlichen Spaltungen der Linsen Figuren erzeugen, welche radiär gegen das Zentrum hin verlaufen. Das Charakteristische der Linsenzellen besteht nun allgemein darin, dass dieselben eigentümliche Massen abgeschieden

haben: die sog. Linsenfasern. Es sind dies längere Stäbchen oder säulchenförmige Körper, die aus der Zellsubstanz hervorgehen und dem Cuticularsaum der Epithelzellen zu homologisieren wären. Die Körper bleiben glashell und stark lichtbrechend. Zentral ist die Linse dichter und fester Es wird hier der Linsenkern, Nucleus lentis, vom peripheren Teil, Substantia corticalis, welcher weicher, fast breiig ist, geschieden. Der festeste Teil des Kernes ist im Zentrum desselben und nahe der hinteren Linsenwand gelegen. Die Fasern liegen im allgemeinen insgesamt in Bündeln zusammengefasst. Die Bündel ziehen sich keilartig durcheinander. Nach Behandlung mit Reagentien und Druck gehen von dem vorderen und hinteren Linsenpol drei strahlenförmige Linsenfaserbündel nach dem Rande zu.

Zonula ciliaris s. Zinnii. Sie repräsentiert den Aufhängeapparat für die gesamte Linse. Im allgemeinen stellt sie sich als ein doppelter Bandapparat dar, welcher aus sehr feinen, elastischen, durchsichtigen Fasern gebildet wird und vom Corpus ciliare auf die vordere und hintere Linsenoberfläche überstrahlt. Dort, wo der Äquator der Linse von den Fasern berührt wird, liegt ein Kanal, der Canalis Petiti; er erscheint als ringförmige, auf Querschnitten dreiseitige Spalte. Die eine Seite wird vom Linsen-Äquator gebildet, die vordere und hintere Wand von der Zonula ciliaris. Im übrigen ist die letztere in radiäre Falten gelegt. Dieselben entsprechen den Vertiefungen, welche sich auf dem Corpus ciliare zwischen den Fortsätzen finden.

3. Der Glaskörper, Corpus vitreum. Er füllt den von der Sclera und den dieser nach innen aufliegenden Häuten, sowie von der Linse und Zonula begrenzten Raum aus. Es ist hier die Umwandlung von bindegewebigen Elementen in einen gallertigen und vollkommen wasserklaren Körper zu konstatieren. Am Glaskörper lassen sich zwei Teile unterscheiden: einmal eine, das gesamte Gebilde überziehende helle Haut, Membrana hyaloidea, und eine von dieser umschlossene, farblose, etwas klebrige und gallertige Glasflüssigkeit (Humor vitreus).

Die Hyaloidea, Glashaut, stellt sich als bindegewebige Membran dar, die sackförmig den gesamten flüssigeren Teil umgiebt und ausserdem zwischen die einzelnen Teile der Flüssigkeit eindringt, dieselben mit Fasern durchsetzt, im Innern ein spongiöses Gerüstwerk bildet, welches die eigentliche gallertige Substanz darstellt. An der Vorderfläche, wo sich die Linse vorlagert, ist der Glaskörper eingestülpt, die Vertiefung wird als Fossa hyaloidea bezeichnet. Die Membrana hyaloidea ist mit der hinteren Linsenkapselfläche verwachsen. Mit der Zonula ciliaris ist der Glaskörper jedoch nicht in Verbindung gebracht.

γ. Der lichtperzipierende Apparat.

(Tafel XLIII, Figg. 1 und 2.)

Zur Lichtperzeption dienen die von Ektoderm entstammenden modifizierten Epithelzellen, die eigentlichen Sehzellen der Sehhaut, Netzhaut, Retina, dann die aus derselben Zone abzuleitenden modifizierten Pigmentzellen, welche den Reiz der Lichtstrahlen bis zu einem gewissen Grade regeln und beeinflussen und den Charakter von Hilfsmechanismen annehmen. Endlich ist dabei der zuleitende Nerv notwendig.

Die embryonale Augenblase ist doppelwandig; aus der äusseren Schicht gehen die Hilfsapparate hervor, aus der inneren die eigentliche Sehhaut.

Die Pigmentschicht, Tapetum nigrum, liegt der äusseren Fläche der Chorioidea direkt an, ihre Zellen sind, von oben gesehen, sechsseitig, von der Seite gesehen, im Hauptkörperteil, quadratisch mit längeren, dünneren Fortsätzen zwischen die Zellenden der gleich zu besprechenden Schicht eingreifend.

Die eigentliche Sehhaut, Retina, Netzhaut, lässt sich in zwei Lamellen trennen: einmal in diejenige, welche vom Epithel stammt und dann in die Ausbreitungsschicht der Sehnervenfasern. Im übrigen lässt sich an ihr weiterhin unterscheiden die im Augenhintergrunde gelegene, vorzüglich zum Sehen geeignete Zone und jene, welche an den Ciliarkörper angrenzt und zur Perzeption wenig beiträgt.

1) Die nervösen Elemente der Retina. Wie schon erwähnt, tritt der Sehnerv durch die Sclera und Chorioidea hindurch in das Innere des Auges hinein. Gleichzeitig durchbohrt er auch die später noch zu erwähnenden Sinnesepithelien und breitet sich dann über diesen nach den verschiedenen Richtungen der Kugelschale hin aus. Die Fasern des Sehnerven verlaufen direkt unter der Membrana hyaloidea. Die Fasern dieser Membran treten weiterhin zwischen die einzelnen Teile der Retina hinein und geben das Stützgewebe für dieselbe ab; sie fehlen an der Macula lutea.

Die Opticus-Faserschicht breitet sich unter der eben erwähnten Bindegewebshaut aus. Dort, wo der Sehnerv eintritt, findet sich eine kleine Hervorwölbung, die Papilla nervi optici. Sie ist im lebenden Auge durch den Augenspiegel zu erkennen und dadurch ausgezeichnet, dass von ihr aus die Blutgefässe radiär ausstrahlen. Radiär verbreiten sich auch von ihr aus die Opticusfasern, sie werden über der Retina zu feinen, zarten, blassen Fäserchen, zunächst erscheinen sie in stärkerer Lage, gegen den Rand der Retina hin treten sie in dünnerer Lage auf. Sie sind über der Macula lutea nicht entwickelt. Diese Fasern biegen nach innen resp. nach aussen um und treten in die zweite Schicht,

die Ganglienzellenschicht, Stratum gangliosum, über. Es ist dies eine Zone, innerhalb welcher zwischen Bindesubstanz und Nervenfasern eine grosse Menge multipolarer Ganglienzellen eingelagert sind. Ein Fortsatz tritt an eine Nervenfaser, die übrigen Fortsätze treten an die später noch zu besprechenden lichtempfindenden Elemente heran.

Es mag hier bemerkt werden, dass die Schichten, wie sie nunmehr von der Retina zu besprechen sind, mit ähnlichen Schichten übereinstimmen, welche in verschiedenen Abschnitten des Gehirnes angetroffen werden. Entwickelungsgeschichtlich ist ja diese lichtempfindende und nervöse Zone des Auges ein ausgestülpter Gehirnteil.

Die Ganglienzellen liegen meist in einfacher Lage, je weiter sie nach aussen gehen, um so spärlicher werden sie. Im gelben Fleck fehlen sie an der zentralen Stelle, liegen dann zunächst in einfacher Schicht, am Rande des gelben Fleckens häufen sie sich zu 8—10 Schichten und gehen dann wieder in dünneren Lagen schnell in die einfache Schicht über.

Die innere granulierte Schicht, Stratum granulosum internum, folgt auf die Ganglienzellenschicht, sie besteht aus einem dichten Flechtwerk von Fasern, zahlreichen Ausläufern von Ganglienzellen und gleicht der noch zu besprechenden Neuroglia des Gehirns. Wahrscheinlich treten die Nervenfasern in kleinere Zellen über, welche dieser Zone zuzuzählen sind. Die Kerne der Zellen liegen dicht gedrängt nebeneinander und dementsprechend führt diese Schicht die Bezeichnung innere Körnerschicht. Über ihr breitet sich die Membrana fenestrata aus. Dieselbe bildet eine Stützlamelle zwischen den nun folgenden epithelialen Elementen und den nervösen.

2) Die epithelialen Elemente. Auf der gefensterten Membran liegt eine Zone, welche radiär gestreift erscheint. In ihr verlaufen Fasern von Bindegewebe und dann die fadenförmigen Endabschnitte von den modifizierten Epithelzellen. Die Kerne der letzteren liegen ebenfalls wieder in einer Lage dicht gedrängt nebeneinander. Es ist dies die äussere Körnerschicht, Stratum granulosum externum. Ein Teil dieser Körner gehört zu den später noch zu besprechenden Stäbchen tragenden, ein anderer Teil zu den Zäpfchen tragenden Elementen. Gegen die Stäbchen- und Zäpfchenschicht wird diese Zone durch die Membrana limitans externa abgegrenzt; ob derselben mit Recht der Charakter einer Membran zuzuschreiben ist, mag dahin gestellt bleiben, allerdings liegen die nun zu erwähnenden Elemente mit ihren Basisteilen auf einer scharf begrenzten Ebene.

Die Schicht der Stäbchen und Zapfen. Auf die der äusseren Grenzmembran direkt anliegenden, breiten, kernartigen Gebilde setzen sich die sog. Zapfen auf und bilden mit diesen zusammen die Zapfen- oder breiten Sehzellen. Auf die tiefer liegenden Körnerzellen folgt zunächst wieder ein kurzer, schlanker Zellleibteil, welcher sich unter der äusseren Begrenzungshaut etwas verbreitert. Diese Zellen bilden mit den Endapparaten der Stäbchen die schmalen Sehzellen oder Stäbchenzellen. Die ihnen peripher aufliegenden Elemente heissen die Aussenteile. Im Allgemeinen besitzen diese Zellenden, welche auf der Membr. limit. ext. liegen, einen mehr oder minder langen, nach Einwirkung von Reagentien fein granuliert erscheinenden, schlanken, inneren Teil, der bei den Stäbchen fast zylindrisch ist, während er bei den Zapfen kürzer und kegelförmig ausgebildet erscheint. Der zu äusserst gelegene Teil ist bei den Stäbchen ebenfalls zylindrisch und lang gestreckt. Es ist das Stäbchenendglied, Bacillus, bei den Zapfen mehr spitz und beträchtlich kürzer, Conus. Zwischen diesen Endgliedern ziehen sich die Fortsätze der früher besprochenen Pigmentzellen der Retina hin. — Innerhalb der Macula lutea erscheinen die Stäbchen und Zapfen eigentümlich modifiziert. Die ersteren hören am Rande der Macula fast vollkommen auf. Die Zapfen sind aber hier stäbchenartig, lang gestreckt; die lichtperzipierenden Apparate erscheinen infolgedessen eng aneinandergelagert und schlank, die Zapfenfasern, welche also den Zellleib der Gebilde darstellen, verlaufen schräg gegen diese Stelle hin. Die äussere Körnerschicht erscheint unter den Zapfen schwächer ausgebildet und stellt sich schliesslich nur in einer einfachen Lage dar.

Die Macula lutea liegt im lebenden Auge in der optischen Achse; sie ist bräunlich-gelb, stellt sich, auf Querschnitten betrachtet, als grübchenförmige Vertiefung in der Netzhaut dar, wird deshalb als Fovea centralis bezeichnet. Die tiefste Stelle dieses Grübchens ist diejenige, wo die optische Achse direkt auf die Endapparate der Zapfenzellen stösst, weil hier alle übrigen Retinaschichten nach und nach verschwinden.

In der Pars ciliaris retinae wird die Struktur sämtlicher Sehhautelemente nach und nach eine wesentlich andere; schliesslich verschwinden die komplizierten Differenzierungen und es entstehen aus der primitiven Augenblase blos zwei übereinanderliegende Schichten, welche nach Art eines doppelten Epithels unter der Iris am vorderen Rande derselben noch anzutreffen sind und daselbst enden.

Bevor die Retina sich über dem Corpus ciliare ausbreitet, nimmt sie eine eigene Struktur an, sie bildet in diesem Abschnitt einen strahlenförmigen, kranzartigen Körper, welcher als Strahlenkranz der Retina bezeichnet wird: die sog. Ora serrata retinae.

C. Die augenbewegenden Muskeln.

(Tafel XLI, Fig. 1; Tafel XLII, Figg. 1, 2.)

Um den Augapfel in der Orbita drehen zu können, werden sechs Muskel in Anspruch genommen, die vom hinteren Teil der Orbita längs der Wandung derselben nach vorn verlaufen und sich dem Augapfel anheften. Es finden sich jederseits vier Muskeln, welche direkt zum Bulbus hinziehen und demgemäss als die geraden, Mm. recti oculi, bezeichnet werden. Dazu kommen dann noch zwei schräge, Mm. obliqui oculi. Die ersteren sind platt, länglich, sie heften sich mit Sehnen oder aponeurosenartigen Verbreiterungen derselben in der Nähe des Cornealrandes an der Sclera an. Es werden unterschieden:

M. rectus superior, oberer gerader Augenmuskel. Er ist dünn, enspringt mit dem nebenliegenden, geraden äusseren Muskel gemeinsam am oberen und seitlichen Rande des Foramen opticum, sowie zum Teil von der Scheide des Sehnerven. Er geht unter dem früher besprochenen M. palpebrae superioris hin und heftet sich mit seiner Sehne ungefähr 7,2 mm weit vom Cornealrande an die Sclera an. Die mediale Ecke der Sehne ist mehr nach vorn gerichtet, die laterale mehr nach rückwärts. Durch seine Drehung rollt er das Auge nach oben. Ihm entgegengesetzt wirkt der

M. rectus inferior s. anterior, unterer gerader Augenmuskel. Er entspringt mit dem äusseren und inneren geraden Muskel gemeinsam mit dem breiteren Sehnenstreifen, welcher seitlich am Körper des Keilbeins befestigt ist und durch die Fissura orbitalis superior in das Innere der Orbita gelangt, wo er sich in drei Zipfel auflöst. Der untere gerade Augenmuskel verläuft unter dem Bulbus her, er heftet sich ungefähr 7 mm unter dem unteren Cornearande an, der seitliche Rand desselben noch um über 2 mm weiter nach rückwärts.

M. rectus internus s. medialis, innerer gerader Augenmuskel; ist der kürzeste und dickste der geraden Muskeln, entspringt ebenfalls von dem oben erwähnten gemeinschaftlichen Sehnenstreifen. Sein Ursprung wird durch die Anheftung der Sehnenfasern an der Spina orbitalis superior des grossen Keilbeinflügels verstärkt. Ausserdem kommt ein Teil der Sehne vom Proc. clinoideus anterior, der Muskel zieht dann seitwärts an der Orbitawand hin und heftet sich ungefähr 7 mm vom Cornearande entfernt, an. Durch seine Kontraktion wird das Auge medianwärts gedreht.

M. rectus externus s. lateralis, äusserer gerader Augenmuskel; ist der längste dieser Gruppe; nimmt zunächst mit einem unteren Kopf seinen Ursprung von dem lateralen Teil des gemeinsamen Sehnenstreifen, resp. der Spina orbitalis superior des grossen Keilbeinflügels; der obere Kopf entspringt vom Proc. clinoideus anterior. Die gemeinsame Muskelmasse zieht sich längs der lateralen Orbitawand nach vorn, unter der oberen Thränendrüse hin, an den vorderen Teil der Sclera. Zieht das Auge lateralwärts.

Die beiden schiefen Augenmuskeln sind schwächer als die eben besprochenen, sie verlaufen oberhalb und unterhalb des Bulbus und heften sich mit Sehnen dicht hinter dem Äquator an.

M. obliquus superior, oberer, schiefer Augenmuskel, ist dünner und länger als die übrigen Augenmuskeln. Seine Ursprungssehne heftet sich an den medialen Rand des Foramen opticum und an die Lamina externa des Sehnerven. Er verläuft dann weiter längs des oberen Randes der medialen Augenhöhlenwand zwischen oberen und

inneren geraden Augenmuskel nach vorn und oben und geht neben dem Orbitarande in eine dünne Sehne über, die aber nicht direkt auf den Bulbus übertritt, sondern erst durch einen ungefähr 3 mm breiten faserknorpeligen Halbring, Trochlea, hindurch geht; diese Rolle lisgt über der Fovea trochlearis des Stirnbeines. Die Öffnung der Trochlea liegt ungefähr 10—12 mm über der Horizontalebene, welche durch die Augachse gelegt werden kann. Die Sehne geht nun im spitzen Winkel lateralwärts und nach hinten und heftet sich, indem sie sich allmählich verbreitert, an der äusseren Seite des Bulbus an. Dieser hintere Teil liegt 8 mm von der Augachse entfernt. Durch die Trochlea wird die Wirkung des Muskels geändert, indem bei Muskelkontraktion der Augapfel gegen die Trochlea, also von lateralwärts nach medianwärts gerollt wird. Da sich die Sehne am hinteren Augenteile inseriert, so wird die Pupille gleichzeitig etwas nach unten und lateralwärts gedreht.

M. obliquus inferior, unterer, schiefer Augenmuskel. Derselbe ist der Antagonist des vorigen, er entspringt an derselben Orbitawand von der Margo infra-orbitale des Oberkiefers zwischen Fossa und Canalis lacrymalis, geht dann mit einem kurzen Bauch schräg von der lateralen Seite zur medialen unter dem unteren geraden Augenmuskel her über den Boden der Orbita hin, verläuft weiter zwischen Bulbus und geraden äusseren Augenmuskel nach oben und heftet sich mit einem breiten, teils sehnigen, teils muskulösen Ende an der Schläfenseite des hinteren Augapfelteils an, die hintere Ecke der Anheftung liegt nur etwas über 2 mm von der Achse entfernt. Die Anheftung steigt dann schräg von hinten oben nach aussen und unten herunter. Bei der Kontraktion zieht der Muskel den hinteren Bulbusteil nach unten, etwas nach vorn und medianwärts, er rollt also den Augapfel nach aussen und unten.

Die Nerven, welche die Augenmuskeln versorgen, sind die Nervi: oculomotorius, trochlearis und abduceus. Ausserdem findet sich selbstverständlich in der Orbita der Sehnerv, derselbe muss bei Besprechung des Nervensystems mit den übrigen Nerven Erwähnung finden.

D. Die Blutgefässe des Augapfels.

(Tafel XLII, Fig. 4; Tafel XLIII, Fig. 2.)

Die Gefässe, welche in den Augapfel hineintreten und sich in der Chorioidea, Retina u. s. w. verbreiten, besitzen einen ziemlich komplizierten Verlauf, weil mehrere Distrikte mit verschiedenen ein- und austretenden Gefässen vorhanden sind. In dem Zentrum des Sehnerven verläuft eine Arterie und eine Vene: die Arteria und Vena centralis retinae. Vom Zentrum der Papille treten die Gefässe dann nach verschiedenen Richtungen hin auseinander. Das Augenspiegelbild zeigt uns einen nach oben und einen nach unten gelegenen Gefässdistrikt. Die Arteria centralis gabelt sich, ein Ast tritt nach oben und teilt sich nun dichotomisch weiter; ein anderer tritt nach unten und gabelt sich in gleicher Weise. Die Arterien sind durch ihre doppelt kontourierten Wandungen leicht von den anders gefärbten, einfach kontourierten Venen zu unterscheiden. — Die Venen kehren in ähnlicher Weise, wie die Arterien eingetreten sind, wieder zur Vena centralis zurück. Die stärkeren Gefässe liegen nasalwärts, die schwächeren temporalwärts und dementsprechend werden die Äste auch als Arteriae resp. Venae nasales, superior, inferior, Art. und Ven. temporales superior, inferior u. s. w. bezeichnet. Median ziehen sich die Arteriae

nasales und medianae, und zur Macula lutea zwei sehr feine Gefässe, Arteriae maculares superior und inferior. Abweichungen von diesem Verlauf sind nicht selten. Die Arterien sind dünner als die Venen, haben gestreckteren Verlauf und hellere Farbe, sie sind durch einen zentral gelegenen Lichtreflex kenntlich. Die Venen sind in der Nähe der Pupille oft sackförmig angeschwollen, sie pulsieren hier häufig. Pulsation der Arterien ist nicht normal.

Wesentlich anders als der Verlauf der Gefässe in der Netzhaut gestaltet sich derjenige innerhalb der Chorioidea. Es tritt das Blut durch Arterienstämmchen ein, welche als Arteriae ciliares anticae et posticae unterschieden werden. Die ersteren treten dicht vor dem Cornealrande durch die Sclera hindurch, die letzteren in der Nähe des Sehnerven. Ausserdem unterscheidet man eine Arteria ciliaris postica brevis und eine Arteria ciliaris postica longa. 4—6 Arteriae ciliares posticae breves durchbohren nach vorangegangener Teilung die Sclera am hinteren Augenpol. An die Sclera selbst treten nur kleine Zweige, ebenso erhält der Sehnerv kleinere Stämmchen von diesen Arterien. Innerhalb der Chorioidea verbreiten sie sich nun zu einem engmaschigen Capillarnetz. Nur wenige kleine Gefässe treten nach vorn in das Corpus ciliare hinein. Infolgedessen ist das hintere Arteriengebiet ein ziemlich begrenztes.

Das zweite Gebiet findet sich im Ciliarkörper und in der Iris. Es empfängt sein Blut durch die Arteriae ciliares posticae longae und die Arteriae ciliares anticae. Die erstgenannten treten dicht neben den kurzen, hinteren Arterien schräg durch die Sclera hindurch, verlaufen dann, indem sie sich gabeln, längs der Wand der Sclera auf der Oberfläche der Chorioidea, dann teilen sie sich in einen auf- und absteigenden Ast. Zwischen diesen Ästen finden sich in den Ciliarmuskeln Anastomosen. Weiterhin vereinigen sie sich hier mit den Ästen der Aa. ciliares anticae. Dieser gesamte Gefässbezirk wird als Circulus arteriosus iridis major bezeichnet. In den Ciliarfortsätzen lösen sich die Arterien in kleine Geflechte auf. In der Iris bilden die Arterien ein oberflächliches Netz. Die Netze sind lang gezogen und radiär gestellt und werden erst in der Nähe der Pupille engmaschig; es entsteht hier der Circulus arteriosus iridis minor. Aus den Arterien sammelt sich nun das Blut in den venösen Capillargefässnetzen.

Die Venen verlaufen aber wesentlich anders als die Arterien. Zunächst tritt Blut aus dem hinteren Teile der Chorioidea in mehrere Stämmchen ein, die sich ungefähr im Äquator des Auges mit Stämmen vereinigen, welche Blut aus der Iris den Ciliarfortsätzen und den Ciliarmuskeln ableiten. In der Regel treten dann vier grössere Venenstämme, Vasa vorticosa, die Wirbelvenen, schräg durch die Sclera hindurch, vom Äquator des Auges im Innern ausgehend, etwas weiter nach hinten aus dem Auge heraus. In diese Wirbelvenen fliessen auch Stämmchen, welche das Blut aus den äusseren Bindegewebshüllen im Umkreis des Auges aufnehmen. Ein zweiter Venenbezirk liegt im vorderen Teile des Bulbus, dicht hinter dem Cornealfalz. Auf Querschnitten zeigen sich hier 1—3 Gefässe, von denen meist eins einen beträchtlicheren Raum besitzt und als Canalis Schlemmii bekannt ist. Dieser Kanal löst sich an einigen Stellen in mehrere Gefässe auf, wodurch dann ein Circulus venosus im Umkreis der Cornea hergestellt wird. Zu diesem Circulus venosus führen kleine Venenästchen vom Ciliarmuskel, sie durchbohren weiterhin die Sclera und treten in Venen über, welche innerhalb der Conjunctiva bulbi verlaufen.

E. Die Lymphbahnen.

Im Umkreis der Gefässhaut liegt der Perichorioidealraum. Lymphgefässe begleiten die Venae vorticosae und treten dann in den Dona'schen Raum über, welcher den Bulbus umgiebt. Ausserdem finden sich Lymphspalten innerhalb der Cornea in charakteristischer Weise vor. Ferner stellt der Canalis Petiti im Umkreis des Linsenäquators eine Lymphbahn dar und endlich können die Augenkammern als Lymphraum aufgefasst werden. Der Abfluss von hier aus findet zwischen Membrana hyaloidea und Membrana limitans retinae statt. Ein weiterer Abfluss aus dem Bulbus ist in Spalten zu suchen, welche zum Subvaginal-Raum im Umkreis des Nervus opticus hinziehen.

Anmerkung: Nach Waldeyer und Schwalbe wird auch der Circulus venosus als Lymphgefäss, welches in den Venen mündet, aufgefasst.

IV. Das Gehörorgan. Organon auditus.

(Tafel XLIII, Figg. 3, 9; Tafel XLIV.)

Das Gehörorgan, gemeinhin Ohr, Auris, genannt, findet sich jederseits am unteren Schädelteile, es senkt sich von der äusseren Haut in die Pars petrosa des Schläfenbeines ein und dementsprechend lassen sich an ihm ein äusseres und ein inneres Ohr unterscheiden. Es sind hier auch wieder die mannigfachsten Hilfsapparate in Anwendung gebracht, aber nicht allein Teile der äusseren Haut, sondern auch Teile des Skeletts, welche in noch auffälligerer Weise als bei der Nase und den Augen die perzipierenden Apparate umgeben.

A. Das äussere Ohr. Auris externa.

(Tafel XLIII, Fig. 3; Tafel XXVI, Figg. 3, 4.)

An demselben ist einmal der nach aussen hervortretende Teil, die Ohrmuschel, Auricula, und der an diese sich ansetzende äussere Gehörgang, Meatus auditorius externus, sowie endlich eine Grenzlamelle gegen das innere Ohr, das Trommelfell, Membrana tympani, zu unterscheiden.

Die Ohrmuschel, Auricula, ist unregelmässig, länglich, in verschiedener Weise gefältelt, vertieft, im allgemeinen muschelförmig, sie steht unter einem Winkel von 10—45° vom Kopf ab. Jede Ohrmuschel besitzt eine Grundsubstanz in dem Ohrknorpel, Cartilago auris s. auriculae. Es ist dies eine gelblich elastische Knorpelmasse, die im allgemeinen die Form der äusseren Ohrmuschel besitzt und von der äusseren Haut umzogen wird. Der äusserste, umgebogene Rand der Muschel, welcher von vorn schräg nach oben und etwas nach hinten geht, ist die Ohrleiste, Helix. Der vorderste Teil derselben ist spitz, stachelförmig, Hörnchen, Spina helicis. Hinter diesem liegt ein sich verbreiternder Schenkel, Crus helicis. Der

hintere Rand endet in einem kleinen Fortsatz, Proc. helicis. Mehr durch die Mitte des Ohrknorpels verläuft eine weitere Leiste, die Gegenleiste, Anthelix, sie beginnt im oberen Muschelteil unter dem Helix, setzt sich hier aus zwei Schenkeln zusammen. Dieselben lassen eine Grube. Fossa triquetra, zwischen sich. Der Anthelix verläuft weiter am hinteren Teil des Ohres herunter. Der vordere, untere Teil des Ohrknorpels wird von der Ohrecke, Tragus, dargestellt, welcher klappenartig vor die Gehöröffnung vorspringt. Ihr gegenüber liegt eine, ebenfalls nach aussen und oben gebogene Ecke, der Antitragus, welche in den Anthelix übertritt. Die Bucht zwischen Helix und Anthelix wird als Scapha bezeichnet. Die Vertiefung, welche im eigentlichsten Sinne muschelförmig ist und zwischen Anthelix, Tragus und Antitragus liegt, heisst Concha auriculae. Die sackförmige Vertiefung zwischen dem Schenkel des Helix und dem oberen vorderen Rand des Anthelix ist die Cymba, an diese grenzt der untere Raum, die Fossa innominata, von welcher aus der äussere Gehörgang nach innen verläuft. Der Spalt zwischen Helix und Tragus ist die Incisura auris. — Den Vertiefungen entsprechend liegen auf der Rückseite der Ohrmuschel Erhebungen, Eminentia scaphae, Eminentia fossae triquitrae und Eminentia conchae. Auf der letzteren findet sich, dem Crus helicis gegenüber, eine Erhabenheit, Agger genannt, an welcher die Mm. auriculares posteriores angeheftet sind. — Die äussere Haut liegt dem Ohrknorpel meist ziemlich eng an, ist auf ihm nur wenig verschiebbar. Unterhalb des Tragus und Antitragus bildet sich ein grösserer Lappen, das Ohrläppchen, Lobulus auriculae, welches im Gegensatz zur übrigen Haut des Ohres fettreich ist. Die Muskeln, welche sich an die Ohrmuscheln ansetzen, sowie die Haut befestigen dies Gebilde an dem Kopf, ausserdem gehen die Knorpel des äusseren Gehörganges in die Knorpel der Muschel über; endlich finden sich noch bandartige Streifen, die an den Ohrknorpel herantreten und als Lig. auricularia anterius, superius und posterius bezeichnet werden.

Verschiedene kleine Muskeln sind an dem Ohrknorpel selbst noch entwickelt; erwähnt wurden bereits früher schon S. 109 die Muskeln, welche event. das Ohr bewegen können. Daran schliessen sich nun folgende an:

M. helicis major, grosser Leistenmuskel, geht von der Spina helicis aufwärts zum Helix, dort wo sich derselbe vom Kopf abhebt.

M. helicis minor, kleiner Leistenmuskel, liegt weiter nach hinten, etwas nach unten, auf dem Leistenschenkel.

M. tragicus, Eckenmuskel, ist platt, viereckig, erstreckt sich über die äussere Fläche des Tragus.

M. antitragus, Gegen-Eckenmuskel, ist länglich, er liegt hinter der Incisura anthelicis.

M. transversus auriculae, Quermuskel des Ohres, wird aus mehreren getrennten kleinen Partien zusammengesetzt, welche auf der hinteren Ohrfläche zwischen Concha und Scapha ausgespannt sind und den Helix nach hinten ziehen.

M. obliquus auriculae, schräger Ohrmuskel, ist oft nicht entwickelt; wenn er vorkommt, spannt er sich als Muskel-Bündelchen zwischen Eminentia fossae triquitrae und Eminentia conchae aus.

Die Muskeln brauchen absolut nicht alle entwickelt zu sein, weil bei uns ja die ganze Ohrmuschel nur wenig bewegt wird, fehlen sie, so verschwinden zunächst die Mm. helicis minor, transversus und obliquus, seltener die Mm. tragicus und helicis major.

Der äussere Gehörgang, Meatus auditorius externus, lässt sich in einen knorpeligen und einen knöchernen Teil trennen. Der erstere Meatus auditorius externus cartilagineus, beginnt gleich hinter der oben geschilderten äusseren Gehörmuschel, er senkt sich von der Concha nach innen ein und hört am Meatus auditorius externus des Schläfenbeins auf; ist hier mit dem Rande desselben durch Bindegewebe eng verwachsen. Die untere Wand besteht aus ringförmigem Knorpel, in welchem zwei Spalten, Incisurae Santorinianae, auftreten. Die obere Wand besteht aus elastischem, fibrösen Gewebe. — Wichtiger ist der knöcherne Gehörgang, Meatus auditorius externus. Derselbe setzt sich etwas gebogen an den knöchernen Gang fort. Der Kanal wird ungefähr gerade, wenn man die Ohrmuschel nach rückwärts und hinten zieht, demnach verläuft der knöcherne Gehörgang schräg von aussen, etwas nach vorn, innen und unten. Seine Wände sind glatt; die vordere und hintere Wand ist um weniges länger als die obere und seitliche. Sein Ende wird durch ein in der unteren Wand des Gehörganges gelegenen Falz, Sulcus tympani, bezeichnet, welcher den entsprechenden Teil des Trommelfelles aufnimmt. Im oberen Abschnitt liegt an der Grenze im Umkreis des Trommelfelles ein breiter Ausschnitt, Incisura tympanica, Rivini'scher Ausschnitt. Vorn vor derselben befindet sich ein vom Annulus tympanicus herrührender Vorsprung, Spina tympanica major, nach hinten liegt ein zweiter. Der mittlere Teil des Rivini'schen Ausschnittes gehört zum Felsenteil, sein Anfang und Endabschnitt zum Annulus tympanicus. Der Gehörgang verläuft nicht, wie es zunächst den Anschein hat, nur gebogen, sondern er ist auch etwas spiralig gedreht. Ausgekleidet wird der Gehörgang vom Perichondrium resp. Periost, dann von der Fortsetzung der äusseren Haut, die hier schleimhautartig entwickelt ist. Sie heftet sich, wie schon erwähnt wurde, sehr fest an das Periost des Knochens an und stellt im Grunde des Ganges die äussere Platte des gleich zu erwähnenden Trommelfells dar, bildet also eine sackförmige Vertiefung. Sie ist mit feinen Haaren besetzt, die im vorderen Teile oft stärker werden können, enthält ausserdem zahlreiche gelb-rötliche Ohrschmalzdrüsen, Glandulae ceruminosae, es sind knäuelartige Drüsen, die zwischen den Haarbälgen ausmünden und das Ohrenschmalz, Cerum aurium, liefern. Dasselbe ist fettig, halbflüssig, klebrig, gelb oder gelbrötlich, von bitterem Geschmack.

B. Das Mittelohr.

(Tafel XLIII, Figg. 3—9.)

Gegen das äussere Ohr wird dieser Abschnitt durch das Trommelfell abgegrenzt, im übrigen stellt er sich als eine Fortsetzung der Nasenrachenhöhle dar, mit welcher er in direkter Verbindung bleibt, so dass seine Schleimhaut von der Schleimhaut der Nase ausgeht. Das Mittelohr enthält, da es eine Ausstülpung des Vorderdarmes ist, auch Teile, welche bei niederen Tieren mit dem Vorderdarm in Verbindung bleiben und als viscerale Skelettstücke bekannt sind. Es treten hier die Gehörknöchelchen auf, von denen schon früher das Wichtigste erwähnt wurde. Dieselben entwickeln sich aus den Kiemenbögen. An dieser Stelle ist ihre Ausbildung und speziellere Lagerung eingehender zu erörtern.

Die weiteren Teile, welche sich an dieses Mittelohr anschliessen, führen dann zu

dem inneren Gehörorgan über, welches in den Felsenteil des Schläfenbeines eingesenkt ist. Gemeiniglich wird dieses Mittelohr auch als Pauke bezeichnet; es werden zu derselben dann das Trommelfell, die Paukenhöhle, die Gehörknöchelchen, die Tuba Eustachii und die Cellulae mastoideae gerechnet. Dementsprechend kann auch hier eine Einteilung dieses Abschnittes vorgenommen werden.

1. Das Trommelfell, Membrana tympani. Bereits oben wurde erwähnt, dass das Trommelfell zum Teil aus der äusseren Haut hervorgegangen ist und die äussere Haut ist jedenfalls die Ursache seiner Bildung gewesen. Erst sekundär hat sich über den gesamten Teil der äusseren Haut im Innern eine Schleimhaut ausgebreitet. Im Durchschnitt ist das straff gespannte Häutchen 0,1 mm dick, durchscheinend, graulich oder blass rötlich, elastisch und gespannt. Die äussere Fläche wird von einer dünnen Schicht Ohrschmalz überzogen, sie erscheint daher bei Untersuchung vermittelst des Ohrenspiegels stark glänzend. Das Trommelfell stellt eine Ellipse dar, die sich beinahe einer kleinen Kreisfläche nähert. Die längste Achse ist 10, die kürzere Achse 9 mm. Die erste verläuft von vorn oben nach hinten unten, die zweite der Medianebene beinahe parallel. Hieraus ergiebt sich schon, dass das gesamte Trommelfell dementsprechend geneigt ist und zwar gegen die Achse des äusseren Gehörganges um ungefähr 50—55°. Der obere Rand liegt infolgedessen fast 7 mm weiter lateralwärts als der untere. Dort, wo das Trommelfell dem Sulcus tympanicus eingelagert ist, ist es auch gespannt (Membrana tensa). Der obere kleinere Teil, welcher sich durch fast horizontal verlaufende Falten, wenn auch nicht vollkommen scharf, vom unteren Teile trennt, ist loser, wird daher als Membrana flaccida bezeichnet. In das Trommelfell springt der Hammergriff hinein. Derselbe legt sich von der vorderen oberen Ecke schräg nach hinten und unten und verläuft innerhalb des Trommelfells. An seinem Ende zieht er das letztere etwas trichterförmig nach innen; es bildet sich hier der Nabel, Umbo. In der Membrana flaccida kann sich häufig eine Öffnung finden, die als Foramen Rivini bezeichnet wird. Ob das Foramen eine normale Bildung ist, erscheint fraglich. Der Hammergriff markiert sich äusserlich bei der Besichtigung als lichter Streifen, Stria malleolaris. Derselbe ragt etwas über die Fläche der gespannten Haut hervor; die letztere ist infolgedessen in der Richtung des Hammerstiels nach aussen leicht convex, nach der Paukenhöhle zu leicht concav, dabei muss aber gleich bemerkt werden, dass das Trommelfell selbst nicht im Zustand straffer Spannung ist, denn nach Auslösung desselben verändert es seine Gestalt nur ganz unmerklich. Ebenso kann auch der Hammergriff ausgelöst werden, ohne dass sich die Lagerung des Trommelfelles wesentlich ändert.

Was die Zusammensetzung betrifft, so müssen am Trommelfell drei Schichten unterschieden werden. Die äussere Platte ist, wie erwähnt, die Fortsetzung der den äusseren Gehörgang überziehenden Haut. Die mittlere Platte bildet die eigentliche Stützschicht; sie ist es, welche durch einen faserknorpeligen Ring, Annulus cartilagineus in dem Sulcus tympani angeheftet ist, sie besteht aus fibrösem Bindegewebe, welches durchschnittlich $^1/_{20}$ mm dick ist. Die der Paukenhöhle zugekehrte Fläche ist wieder dünn und repräsentiert die Fortsetzung der Schleimhautschicht, welche die Paukenhöhle überkleidet. Sowohl in der äusseren, als in der inneren Platte verlaufen feine Blutgefässe, in der äusseren ausserdem feine Nervenzweige. Der Annulus, Faserknorpelring, fehlt über der Membrana flaccida, ist also dementsprechend hufeisenförmig; ebenso fehlt in dieser Membran die mittlere Bindegewebsschicht.

2. Die Paukenhöhle, Cavitas tympani, ist derjenige Raum, welcher sich hinter das Trommelfell anlagert und in verschiedener Ausbildungsweise nach verschiedenen Richtungen hinzieht. Sie ist zunächst von unten nach oben weiter als von vorn nach hinten und von der lateralen zur medialen Seite gemessen. Ausserdem ist der obere Teil noch geräumiger als der untere. Die laterale Wand wird vom Trommelfell gebildet, die mediale Wand, die eigentümlicher Weise Boden der Paukenhöhle genannt wird, verläuft in ähnlicher Richtung wie das Trommelfell, sie wird äusserlich durch das sog. Labyrinth begrenzt, die obere, vordere, hintere und untere Wand sind schmal und werden durch Knochenmassen dargestellt. Da die Knochen zahlreiche Vorsprünge, Vertiefungen u. s. w. besitzen, sind auch die letztgenannten Wände nicht glatt. In dem Boden der Paukenhöhle mündet ein Kanalsystem aus. Zunächst liegt in der Mitte des Bodens eine ungefähr 2 mm tiefe Höhlung, Sinus tympani, in welcher eine von vorn nach hinten gerichtete, längliche Öffnung, das ovale Fenster, Fenestra ovalis, eingelassen ist. Dasselbe ist ungefähr doppelt so lang als breit in der Aufsicht fast nierenförmig, mit der convexen Seite nach oben; durch das ovale Fenster gelangt man in den Vorhof des Labyrinthes. Unter dieser Öffnung findet sich eine Hervorwölbung, Promontorium, die ein zweites Loch überdeckt, welches seiner Gestalt nach abgerundet, dreieckig erscheint und nach hinten gerichtet ist. Es führt die Bezeichnung rundes Fenster, Fenestra rotunda, und geht zu dem Schneckenkanal. Der innere Rand des Fensters ist zugeschärft, bildet die Crista fenestrae rotundae. Weiterhin liegt über dem Promotorium eine Furche, die von unten nach oben geht. Hinter dem ovalen Fenster über dem runden springt eine Hervorwölbung, Eminentia papillaris vor; sie ist hohl, an der Spitze durchbohrt, von ihr führt ein Kanälchen für den Nervus stapedius zu dem hinter ihr liegenden Canalis facialis. Hinter dieser Verwölbung liegt eine weitere, längliche Erhabenheit, die nach hinten einbiegt, die Prominentia canalis facialis. Die obere Wand der Paukenhöhle ist rauh, ebenso die untere, an der hinteren Wand findet sich die weite Kommunikation mit den Cellulae mastoideae. Die Öffnung wird als Apertura cellularum mastoideum bezeichnet. Diese Räume stellen unregelmässige, verschieden grosse Höhlen dar, die den Processus mastoideus einnehmen; sie sind ebenfalls von der Schleimhaut der Paukenhöhle überzogen. Im vorderen Bodenteile liegt endlich eine Vertiefung, die zu dem kurzen, weiten Kanal, Canalis musculo-tubarius führt. In die Vertiefung und bis in den Kanal hinein springt eine Knochenplatte vor, Proc. cochlearis, durch welche diese Teile in eine enge, obere Partie, Sulcus muscularis, für den M. mallei, und in eine untere geschieden wird. Die letztere repräsentiert den knöchernen Teil der

3. Tuba Eustachii s. Salpinx. Die Wandungen dieser Röhre werden teils von Knochen, teils von Knorpeln resp. Bindegewebe hergestellt, sie führen aus der Paukenhöhle zum Schlundkopf. An der Tube ist ein knöcherner Teil, Pars ossea, und ein knorpeliger Teil, Pars cartilaginea, zu unterscheiden. Der innere knöcherne Teil setzt sich, wie erwähnt, vom vorderen Umfang der Paukenhöhle an fort, die Öffnung wird als Paukenmündung (Ostium tympanicum) bezeichnet. Sie ist im Querschnitt ungefähr dreickig. Die Tuba Eustachii führt dann weiter längs des Canalis caroticus und zwar an der lateralen Seite desselben, sie steigt in diesem Verlauf wenig von oben lateralwärts, nach unten medianwärts herab. An der lateralen Wand verschwindet der Knochen bald und infolgedessen ist die mediale Wand länger Die knorpelige Tuba geht dann weiterhin schräg medianwärts von oben nach unten und

öffnet sich in der Pharynxwand mit einem ovalen Loch, Ostium pharyngeum tubae Eustachii. Der mediale Rand ist wulstartig. Im allgemeinen erscheint die knorpelige Röhre abgeplattet; auf dem Querschnitt ist das Lumen derselben als fast senkrecht gestellte Spalte erkennbar. Es wird nicht der ganze Umfang der sog. knorpeligen Tube von Knorpelmasse gebildet, sondern es findet sich nur eine medial gelegene Platte vor, die sich am oberen Ende umbiegt und hier den unteren Teil der Tube umfasst. In ihrem medialen Abschnitt biegt sich die Platte auch im unteren Teile etwas um, so dass sie ungefähr C-förmig gestaltet ist.

In der Paukenhöhle liegen nun die S. 36 bereits geschilderten Gehörknöchelchen und zwar ist ihre wechselseitige Lage kurz die folgende: auf der medialen Wand des Trommelfells liegt, von oben nach unten verlaufend, der Hammergriff; er ist mit dem Bindegewebe der mittleren Trommelfellplatte eng verwachsen und wird von der Schleimhaut, welche die mediale Wand überzieht, gleichfalls überzogen. Nach oben hin springt dann der Hammerkopf vor und von diesem gehen die Fortsätze nach verschiedener Richtung hin ab. Der Proc. malleolus longus legt sich der Fissura Glaseri dicht an. Dem Trommelfell liegt nur der auf dem Hammergriff folgende Teil des Hammers auf, während der Kopf nicht mehr über dieser Haut befindlich ist, sondern sich in die Bucht einlegt, welche innerhalb der oberen Wand der Paukenhöhle zu konstatieren ist. Der Proc. brevis berührt noch das Trommelfell ungefähr in der Höhe des Schenkelendes am Sulcus tympani. Dementsprechend springt der lange Hammerfortsatz nach vorn vor. Die überknorpelte Gelenkfläche ist gegen die mediale Wand der Paukenhöhle etwas nach vorn gerichtet; auf sie legt sich dann die Gelenkfläche des Ambos auf, sein Knochen ist im Hauptteile dem Dach der Paukenhöhle genähert, sein kurzer Fortsatz erscheint fast horizontal nach hinten gerichtet und wird an der hinteren Wand vor dem Eingang zu den Zitzenzellen angeheftet. Der lange Fortsatz des Ambos ist nach unten gekehrt, ungefähr dem Hammergriff gleich gerichtet; sein unteres Ende, die Apophysis lenticularis, trägt dann den Steigbügel. Diesc Verbindung liegt etwas höher als das distale Hammergriffende. Der Steigbügel geht nun beinahe rechtwinklig vom Ambosfortsatz ab und fügt sich mit der Basis in die Fenestra ovalis ein. Da diese schräg steht, so ergiebt sich daraus, dass die vordere kürzere Steissbügelspange nach vorn, die längere nach hinten gerichtet ist. Die Spangen werden durch eine zwischen sie eingefügte Membrana obturatoria miteinander verbunden.

Die Gelenke zwischen den Gehörknöchelchen wurden bereits S. 73 erwähnt. Es erübrigt hier nur noch, die Bänder und Muskeln anzuführen, welche sich innerhalb der Paukenhöhle und zwischen dem Gehörknöchelchen vorfinden. Ausser den Gelenkbändern geht das Lig. mallei superius vom Hammerkopf an die Decke der Paukenhöhle heran und fixiert auf diese Weise den Kopf an der oberen Wandung. Das Lig. mallei anterius geht durch die Fissura Glaseri hindurch und an den Proc. longus heran, den es umschliesst, um sich dann am Hals des Hammers zu fixieren. Ein Teil der Fasern kommt von der Spina tympanica major. Jene Bündel, welche durch die Glaser'sche Spalte treten, sind weiter bis zur Fascia buccopharyngea und der Spina angularis der grossen Keilbeinflügel zu verfolgen. Das Lig. mallei externum nimmt seinen Ursprung aus der Incisura tympanica hinter der Spina tympanica major und geht ebenfalls, indem es horizontal verläuft, zum Hals des Hammers, mit einigen Fasern zur Kapsel des Hammerambosgelenkes. Es enthält das Lig. einige stärkere Fasern, welche als Lig. mallei posterius unterschieden werden.

Ebenso wie der Amboskörper ist auch der Steigbügel an der Wand der Paukenhöhle befestigt und zwar durch das Lig. incudis superius. Der kurze Schenkel des Ambos wird durch das Lig. incudis posterius an der hinteren Paukenhöhlenwand angeheftet. Das Lig. obturatorium stapedis wurde schon erwähnt.

Ausserdem sind noch einige Muskeln zur Entwicklung gelangt, welche bei den Bewegungen aller dieser Teile mitwirken, so der

M. mallei internus, welcher als Trommelfellspanner bezeichnet werden kann. Er nimmt seinen Ursprung mit einer Sehne von der oberen Kante der Tuba Eustachii und der unteren Fläche des hinteren Teiles der grossen Keilbeinflügel, sowie von dem hier anstossenden Felsenteil des Schläfenbeines. Er verläuft über der Tuba Eustachii und dem Sulcus muscularis hin, dreht sich um den Proc. cochlearis herum, geht in eine dünne Sehne über, welche sich durch die Paukenhöhle hindurch schräg an den Anfang des Hammergriffs ansetzt und zwar an die mediale Seite desselben, etwas gegen das vordere Ende zu. Durch die Kontraktion des Muskels wird der Hammergriff nach der medialen Wand hingezogen und dadurch das Trommelfell vertieft und angespannt.

Sehr häufig findet sich noch ein kleinerer, äusserer Hammermuskel, der aber nicht selten nur durch Bindegewebe ersetzt ist. Ist er ausgebildet, so wird er als M. mallei externus bezeichnet; er erschlafft das Trommelfell dadurch, dafs er sich an die mediale Seite des oberen Halsteiles mit längerer Sehne anheftet und dann von hier aus weiter durch die Fissura Glaseri hindurch ebenfalls an die Spina angularis des Keilbeins herantritt. Bei seiner Kontraktion zieht er den oberen Teil nach hinten und dadurch wird der Hammergriff lateralwärts gedrückt und das Trommelfell erschlafft.

Der letzte zu erwähnende Muskel ist der M. stapedius, Steigbügelmuskel. Er ist sehr klein, länglich, liegt innerhalb der Höhle der Eminentia papillaris, tritt dann durch die erwähnte Öffnung derselben hindurch und geht in die Paukenhöhle und heftet sich dort an den hinteren Rand des medialen Endes des Capitulum stapedis an; er zieht daher das Köpfchen und auch den langen Schenkel des Armes zurück, dabei hebt sich die Fussplatte des Steigbügels im vorderen Teile aus der Fenestra ovalis heraus.

Die Wirkung, welche die Schallwellen auf das Trommelfell und die Gehörknöchelchen ausüben und die Bewegungen dieser zuletztgenannten Teile gegeneinander sind noch keineswegs so vollständig durchschaut, wie es wünschenswert wäre. Der Umstand, dass von der Steigbügelmuskulatur dass Eine oder das Andere fehlen kann, sowie der, dass ein künstliches Trommelfell das natürliche Trommelfell zum grossen Teil zu ersetzen vermag, weist darauf hin, dass die Muskelspannung nicht durchaus zum Hören notwendig ist. Es wäre möglich, dass bei einem verschärften Horchen durch den Muskeldruck das Trommelfell mehr angespannt würde und infolgedessen für die Schallwelle noch empfindlicher wäre. Anders ist es aber mit dem Steigbügel, denn dass dieser Apparat einen Druck auf das Labyrinthwasser ausübe, ist nicht anzunehmen. Die Flüssigkeit ist incompressibel und ausserdem steht das Labyrinthwasser durch so viele Kanälchen mit den umgebenden Safträumen (allgemein gesprochen) in Verbindung, dass die geringe Lagenveränderung, welche der Steigbügel erfährt, schwerlich einen Einfluss auszuüben vermöchte; wohl aber wäre es möglich, dass durch den Muskelzug der Steigbügel fixiert wird und die Leitung der Schwingungen eine verbesserte ist, sagen wir eine reinere wird, ebenso

wie ein Ton um so reiner wird, je genauer eine Saite fixiert ist. Die Schleimhaut der Paukenhöhle setzt sich, wie erwähnt, ununterbrochen in die Schleimhaut der Tuba Eustachii und in die Cellulae mastoideae fort. Durch eine geringere Anzahl von Drüsen wird sie stets feucht erhalten. Im allgemeinen findet sich in den Hohlräumen Luft. Die Schleimhaut überzieht ausserdem die Gehörknöchelchen. Stellenweise bildet sie Falten; zwei derselben liegen beim Übertritt der Schleimhaut auf das Lig. mallei superius, sie gehen vom oberen Teil des Trommelfells herab und werden als vordere und hintere Hammerfalte unterschieden. Die hintere Hammerfalte bildet mit dem Trommelfell die sog. hintere Trommelfelltasche, welche ungefähr 4 mm tief ist. Die vordere Trommelfelltasche wird von der vorderen Hammerfalte gebildet, sie besitzt eine geringere Vertiefung als die hintere Tasche und liegt vor dem Hals des Hammers. Zwischen dem Trommelfell, dem Hammerkopf und Hammerhals sowie dem kurzen Hammerfortsatz und dem äusseren Hammer liegt eine kleine Vertiefung, welche als obere und mittlere Trommelfelltasche bezeichnet wird.

C. Das innere Ohr.

Als inneres Ohr wird ein System von Kanälen und grösseren Hohlräumen bezeichnet, welches sich embryonal vom Ektoderm aus eingestülpt hat und später mit den umliegenden Schichten des mittleren Keimblattes in Verbindung getreten ist und nun in seiner definitiven Form in gar wechselnder Gestalt und mannigfacher Ausbildung auftritt. Das innere Ohr ist derjenige Teil des Gehörorgans, welcher die Schallwellen den Nerven übermittelt. Die bisher besprochenen Teile dienten dazu, die Schallwellen aufzufangen und weiter zu leiten. Schon aus dem früher Gesagten ergiebt sich daher, dass in den Teilen dieses nun zu besprechenden Ohrabschnittes die Sinnesepithelien vorhanden sind, welche dem Ektoderm entstammen. Sie kommen in mannigfachster Ausbildung vor und sind gleichzeitig noch mit indifferenten, ebenfalls dem Ektoderm entstammenden Epithelien in den verschiedenen Hohlräumen ausgebreitet. An die Epithelien treten Nervenfasern heran. Um die zarten Endelemente in der richtigen Lage zu erhalten, sind dann Knochenmassen entwickelt, auf welchen Bindegewebe angeheftet ist, diesem liegen die percipierenden Zellen auf. Ausserdem treten in das Gehörorgan zahlreiche Gefässe ein, sowohl Blut- als Lymphbahnen. Da, wie erwähnt, ein Teil des inneren Gehörorgans häutig bleibt, so unterscheidet man ihn von jenem Abschnitt, welcher nur Schutz und Stütze giebt und verknöchert ist.

Die Kanäle insgesamt heissen das Labyrinth. Es werden weiterhin Unterschiede gemacht zwischen dem häutigen Labyrinth und dem knöchernen. Das häutige Labyrinth liegt in einer Kapsel aus festen Knochenmassen des Felsenbeines eingeschlossen, berührt aber die Wandung der Kapsel nicht allseitig, sondern flottiert in einer Flüssigkeit, welche sich in dem Hohlraum von Kanälen vorfindet. Die Knochenmasse des Labyrinthes ist, wie schon früher erwähnt wurde, die festeste des gesamten Körpers. Durch ihr dichtes Gefüge ist sie in hohem Grade befähigt, Schall weiter zu leiten.

Die einzelnen Teile lassen sich am leichtesten verstehen, wenn vorher die Entwickelungsgeschichte Berücksichtigung findet: Das Ohr legt sich als kleines Grübchen jederseits am Kopf an, ungefähr in der Höhe des Nachhirns. Die Wandung dieses Grübchens ist verdickt, stülpt sich dann ein und entwickelt sich durch Weiterwachstum zu einem länglichen Bläschen, welches gegen das Gehirn zu fortwächst. Dann schnürt

sich das Bläschen nach aussen hin ab und liegt endlich als geschlossenes Gebilde innerhalb der es umgebenden Mesodermschichten. Das Bläschen wird als primitives Labyrinthbläschen bezeichnet. Von hinten her tritt an dasselbe dann später der Gehörnerv heran. Dies primitive Labyrinth wächst nun allmählich zu einem birnförmigen, nach oben zu spitzen Gebilde aus. Die Spitze wölbt sich weiter vor und bildet einen röhrenförmigen Anhang, welcher als Recessus vestibuli bezeichnet wird und später als Ductus endolymphaticus persistiert und die beiden Vorhofsäckchen miteinander verbindet. An denselben setzt sich nach oben ein weiterer, häufig platter Raum, Saccus endolymphaticus, an. Der Ductus endolymphaticus teilt sich später an der Ursprungsstelle gabelförmig, sobald die Labyrnthbläschen zur Entwickelung gelangt sind. An dem primitiven Gebilde treten bald noch weitere Vorwölbungen auf, besonders eine nach oben und vorn gerichtete, dann eine mediane. Die erstere wird zum vordern, die zweite zum hintern halbkreisförmigen Kanale. Nach unten zu bildet sich die Anlage des sog. Säckchens (Sacculus) und nach hinten hin, von diesem ausgehend, der Schneckenkanal. Der letztere ist zunächst klein, median gerichtet, stülpt sich immer weiter vor, wächst dann zu einem längeren Kanal heran, dessen Spitze sich bei dem Widerstand, den sie im Wachstum findet, umbiegt und die später zu besprechende Schraubenwindung durchläuft. Aus diesem primitiven Röhrchen entsteht der Ductus cochlearis. Sehr frühzeitig tritt an denselben der Hörnerv mit Fasern heran. Zwischen den Windungen des Kanals bildet der Nerv dann das Ganglion spirale. Die halbkreisförmigen Kanäle, welche von dem späteren Vorhofteile ausgehen, treten anfänglich als Falten auf oder man könnte sie auch als Taschen bezeichnen. Die Wandung der Taschen wächst an dem peripheren Ende energisch weiter. Die centralen Wandungsteile legen sich aufeinander und verwachsen; danach treten die halbkreisförmigen Kanäle in Form von kurzen, geraden, henkelförmigen Kanälen neben dem Vorhofsäckchen auf. Die mittleren verwachsenen Teile verschwinden später, dann fangen die kanalartigen Teile an energisch zu wachsen. In ihrem unteren Abschnitt geht dies Wachstum mehr in die Weite als in die Länge; es entstehen hier die sog. Ampullen. — Die Hüllen um dies, dem Ektoderm entstammende, Kanalsystem sind bindegewebig, dann knorpelig und knöchern. Als erste Hülle legt sich eine zarte Bindegewebslamelle um den gesamten Apparat herum. Die äusserste Schicht derselben wird dann von einer festen Masse umlagert, welche knorpelig wird und später durch Kalkeinlagerung verknöchert und das knöcherne Labyrinth darstellt. Um die halbkreisförmigen Kanäle herum entstehen über der konkaven Seite derselben Hohlräume dadurch, dass sich hier ein gallertiges Gewebe ausbildet, welches später zerfällt. Um dies gallertige Gewebe herum bildet sich dann erst die knochenbildende Schicht. Der letzteren liegen die häutigen, halbkreisförmigen Kanäle mit der konvexen Seite an. Die Knorpelmassen im Umkreis der Kanälchen fehlen nur an den Stellen, wo später die Fenestra ovalis und die Fenestra rotunda sichtbar werden; hier treten dann selbstverständlich auch keine Verknöcherungen auf.

Die spezielleren Verhältnisse des Baues sind aus den nun folgenden Betrachtungen zu entnehmen.

Das Labyrinth.

Knöchernes Labyrinth.

(Tafel XLIII, Fig. 4; Tafel XLIV.)

Dasselbe besteht aus dem Vorhof mit den Bogengängen und der Schnecke. Das knöcherne Labyrinth ist dadurch ausgezeichnet, dass in seinem direkten Umkreis eine fast gleichmässige, gesonderte Schicht sehr fester Knochenmasse vorhanden ist, infolgedessen kann dasselbe aus den es umgebenden Knochenteilen als solches gelöst werden, wie auch die Figuren auf der Tafel nach derartigen Präparaten gezeichnet sind. Im Innern wird das knöcherne Labyrinth von dem Periost ausgekleidet, mit welchem die später zu besprechenden häutigen Teile in Verbindung stehen.

I. Der Vorhof, Vestibulum labyrinthi. Derselbe erscheint als kleine, flache, längliche Höhle mit verschiedenem Durchmesser, der längste ist der von vorn nach hinten (sagittale): der vertikale ist kleiner, am kleinsten der transversale. Die mediale Wand des Vorhofs liegt dem innern Gehörgang an, die laterale Wand ist der schon erwähnten Paukenhöhle zugekehrt, in ihr findet sich die Fenestra ovalis. Nach

vorn liegt jene Wand, welche die Schnecke trägt; an die hintere setzen sich die halbkreisförmigen Kanäle an. In der medialen Wand sind zwei Eindrücke zu konstatieren, welche durch die sackförmigen Erweiterungen des häutigen Labyrinthes erzeugt werden: der eine wird als Recessus sphaericus s. hemisphaericus bezeichnet, er nimmt den Sacculus auf. Seitlich neben ihm liegt dann der längliche Recessus ellipticus vor dem Utriculus. Zwischen diesen beiden Eindrücken liegt eine Erhebung: die Crista vestibuli. Ausserdem ist noch in der Nähe des Schneckenkanals der Recessus cochlearis zu erwähnen. Der Recessus sphaericus liegt der Fenestra ovalis gegenüber, während der Recessus ellipticus an die Mündung des oberen und seitlichen Kanales grenzt. Die Crista vestibuli umschliesst mit zwei Schenkeln den Recessus cochlearis. Vor und etwas unterhalb des Recessus sphaericus tritt dann die Öffnung (Apertura scalae vestibuli) in die Schnecke hinein, während unter dem Recessus ellipticus eine Furche hinzieht: der Aditus ad aquaeductum vestibuli. In der oberen und hinteren Wand treten die Öffnungen, welche zu den Bogengängen führen, zu Tage. Da zwei Kanäle an einer Seite mit einem gemeinsamen Kanale münden, so finden sich im ganzen fünf Öffnungen. Zum Durchtritt der Nerven dienen einige kleinere Löcher in der Wandung. Dieselben liegen in kleinen Komplexen zusammen; man bezeichnet dieselben als Maculae cribrosae. Im ganzen sind ungefähr vier solcher Siebflecke zu unterscheiden, durch welche die verschiedenen Nerven eintreten. Die Anzahl der Öffnungen in den einzelnen Flecken schwankt. Der obere Fleck liegt am obersten Teil der Crista vestibuli, ein weiterer innerhalb der unteren Hälfte des Recessus sphaericus, zu unterst einer unterhalb des Recessus ellipticus und einer im Recessus cochlearis.

II. Die knöchernen Bogengänge, Canales semicirculares ossii, bestehen aus sehr fester, kompakter Knochenmasse, sie liegen ungefähr im lateralen, hinteren Abschnitte der Pyramide, woselbst man den einen Bogengang nach aussen hin sich vorwölben sieht (vergl. S. 22). Ihr Lumen ist nicht ganz 2 mm weit. Sie erscheinen unregelmässig, henkelartig gekrümmt. Die Krümmungsebene des einen liegt nach oben, die andere horizontal, die dritte sagittal.

Der vordere oder obere vertikale Bogengang; seine Richtung ist quer zur Achse der knöchernen Pyramide, woselbst er als Jugum petrosum zu Tage tritt. Er erweitert sich zu einer Ampulle, welche in den oberen Teil des Vorhofs hineingeht. Das zweite Ende verbindet sich zusammen mit dem einen Ende des hinteren Bogenganges. Diese gemeinsame Strecke mündet dann hinten in den Vorhof ein.

Der hintere oder auch untere vertikale Bogengang hat die grösste Länge, ist dabei eng, er liegt ungefähr parallel der hinteren Wand des Felsenbeines. Die Ampulle, welche er bei seinem Austritt am unteren Schenkel zeigt, öffnet sich im unteren, hinteren Teile des Vorhofs.

Der laterale, horizontale Bogengang ist der kürzeste, aber auch der weiteste, er schneidet die durch die vorhergehenden bestimmten Ebenen rechtwinkelig. Die vordere Öffnung, welche aus der seitlichen Ampulle austritt, liegt über der Fenestra ovalis. Der hintere Schenkel dieses Bogenganges mündet zwischen der Ampulle des hinteren Bogenganges und dem gemeinsamen Ausführungsgang der beiden erstgenannten Bogengänge.

III. Die Schnecke, Cochlea, setzt sich den Einmündungen der Bogengänge gegenüber vom Vorhofteile aus fort. Sie stellt eine Röhre dar, welche ähnlich wie ein Schneckenhaus um eine Achse, die Spindel, gedreht ist und zwar im ganzen in zwei und

einer halben Windung. Auch ihre Wandung besteht aus fester Knochensubstanz. Ihre Spitze, Cupula, liegt ungefähr an der medialen Wand der knöchernen Tuba Eustachii, während der breite Teil, die Basis, nach oben hin gegen den Boden des Meatus auditorius internus gerichtet ist. Die Spindel, oder wie sie im unteren Teil heisst: der Modiolus, ist breit in der Basis und wird nach der Spitze zu konstant schwächer. Um die Spindel zieht sich nun der Schneckenkanal herum: Canalis spiralis cochleae. Die äussere Wand ist glatt, sie wird von der äusseren Wand der Schnecke überhaupt gebildet. Die erste Windung, Gyrus primus, besitzt den grössten Durchmesser und ist ausserdem am weitesten, sie geht an der lateralen vorderen Wand des Vorhofs von der Fenestra rotunda ab. Zwischen ihr und der zweiten Biegung, Gyrus secundus, ist die Knochenmasse ungefähr 1,5 mm stark. Dieselbe verschwächt sich nun allmählich, so dass zwischen der 2. und 3. Windung ihre Dicke nur noch die Hälfte beträgt. Die dritte halbe Windung wird als Gyrus semitertius bezeichnet. Jene Wand, welche von der Spindel dargestellt wird, ist dadurch ausgezeichnet, dass sie in das Lumen des Kanals mit einem spiraligen Fortsatz hineinragt. Diese sog. Lamina spiralis ossea ist eine Stützlamelle für die später zu erwähnenden eigentlichen Hörapparate und Nerven. Sie erscheint der Quere nach fein gestreift, in der letzten Windung verläuft sie nicht bis ans Ende, sondern schliesst hier mit einer hakenförmigen Spitze, Hamulus, ab. Durch dies Blatt wird der Schneckenkanal in zwei Abschnitte zerlegt, welche die Bezeichnung Treppen, Scalae, führen. Derjenige, welcher der Basis zugekehrt ist, wird Paukentreppe (Scala tympani), der der Spitze zugekehrte, Vorhoftreppe, Scala vestibuli, bezeichnet. In der letzten Windung kommunizieren beide Hohlräume miteinander, bilden hier das sog. Helicotrema. — Die Lamelle selbst ist dort, wo sie der Spindel aufsitzt, breit, verschmälert sich dann gegen ihren freien Rand hin. Dem freien Rande ist der Canalis cochlearis, welcher später zu erwähnen ist, angesetzt, er wird als mittlere Treppe, Scala media bezeichnet und bewirkt erst eine vollkommene Trennung der Scala vestibuli von der Scala tympani. Das Blatt der knöchernen Spirale selbst besteht aus zwei übereinanderliegenden Knochenplatten. Dieselben legen sich der Basis medial und der gesamten Spindel so an, dass zwischen ihnen zwei unregelmässige Zwischenräume verbleiben. Diese Zwischenräume verlaufen nun auch schneckenartig gewunden um die Spindel herum je als Canalis spiralis modioli. In dem engeren zieht sich die Vena spiralis cochleae, der Cupula zu gelegen, hin. In dem weiteren verläuft das Ganglion spirale cochleae, von dem aus die Nerven zwischen den beiden Blättern der Lamina hindurch zur Scala media ziehen. Vom Vorhof aus erhebt sich, der Lamina spiralis gegenüber, ein kleiner Knochenvorsprung bis zur ersten Hälfte der ersten Windung in den Schneckenkanal hinein; es ist das die Lamina spiralis secundaria. Anfänglich sind diese beiden Vorsprünge im Vorhofteil vereint, dann treten sie alsbald auseinander. Die Scala vestibuli steht mit dem Vorhof durch die Apertura scalae vestibuli in Verbindung. Die Scala tympani öffnet sich in der Cavitas tympani durch die Fenestra rotunda s. triquetra. Diese wird aber verschlossen durch eine zarte Membran, die Membrana tym-

Anmerkung. Die Scheidewand zwischen der zweiten und letzten Windung ist auf die Achse der Spindel nicht mehr, wie die der ersten Windung, senkrecht gestellt, sondern geneigt; dadurch entsteht ein trichterförmiges Blatt, Spindelblatt, Lamina modioli. Dasselbe legt sich median der Spitze des Modiolus an und geht lateral an die Wandung der obersten Schneckenwindung, welche als Cupula s. apex cochleae bezeichnet wird, heran.

pani secundaria. Die Scala vestibuli verläuft bis zum Ende der Kuppel. Die Scala tympani, welche anfänglich weiter ist als die zweite Treppe, wird später enger und endet etwas vor der Kuppel, woselbst sie dann durch das mondsichelförmige, oben erwähnte Loch mit der Scala vestibuli kommuniziert. Um nun dem Nerv einen Durchtritt zu gestatten, ist die Spindel durchbohrt. Der Teil des Modiolus, welcher gegen den Grund des Meatus internus zugekehrt ist, weist eine Anzahl feiner Öffnungen auf, welche in einer Spirale gelegen sind; sie werden insgesamt als Tractus spiralis foraminosus bezeichnet. Durch diese Öffnungen treten die Nerven ein, sie ziehen dann weiterhin durch die knöcheren Spiralplatten und treten am freien Rande derselben aus, in den Canalis cochlearis hinein. — Die Höhlen für die Lymphbahnen werden als Wasserleitungen, Aquaeductus vestibuli und Aquaeductus cochleae bezeichnet. Es sind zwei Kanäle, welche von der Oberfläche der Pyramide in das Innere eindringen und mit kleinen Öffnungen innerhalb des Labyrinthes enden. Der Aquaeductus vestibuli tritt von der hinteren Fläche der Pars petrosa ein und öffnet sich neben der gemeinsamen Austrittsöffnung des oberen und inneren halbkreisförmigen Kanals. Der Aquaeductus cochleae öffnet sich am hinteren Winkel der Pars petrosa, in der Nähe der Fossa jugularis, durchzieht dann das Felsenbein schräg nach oben, um an der Membrana tympani secundaria zu münden. Die Lymphe tritt nun sowohl in die Scala vestibuli als auch in die Scala tympani ein, umhüllt den Schneckenkanal und alle die sonstigen häutigen Teile im inneren Ohr. Sie wird als Perilympha bezeichnet.

Es finden sich ausserdem noch eine Anzahl von Kanälen in dem Felsenbein vor, welche zum Durchtritt für Nerven und Gefässe dienen, die sich zum inneren Ohr hinziehen.

Der erste dieser Kanäle ist der Meatus auditorius internus (vergl. S. 22), durch welchen die Nn. acusticus und facialis, die Art. und die Venae auditivae internae eintreten können. Der Kanal durchbohrt aber nicht das Felsenbein bis zum inneren Gehörorgan gleichmässig, sondern er nimmt alsbald in seiner Weite ab und endigt noch im Knochen mit zwei Grübchen: einem oberen und einem grösseren unteren, welche durch eine Leiste, Crista transversa, geschieden sind. Das obere zieht sich meist noch tiefer in die Knochenmasse hinein, es wird auch wieder durch eine Scheidewand in zwei Teile getrennt: in einen vorderen und einen hinteren. Im vorderen Abschnitt findet sich ein einfaches Loch, durch welches der N. facialis hindurchtritt. Der nach hinten gelegene Abschnitt enthält mehrere kleinere Öffnungen, durch welche Nn. saccularis major, ampullaris superior et lateralis zum inneren Gehörorgan treten. Ihre Austrittsstelle im inneren Ohr liegt auf der Macula cribrosa superior des Vorhofs. In der unteren Grube findet sich der Tractus spiralis foraminosus für den N. cochleae, ausserdem noch kleinere Öffnungen für den N. saccularis minor und den N. ampullaris inferior. Die ersteren treten in der Macula cribrosa media, letztere in der Macula cribrosa inferior in das innere Ohr ein.

Der, wie Seite 22 erwähnt, mit dem Meatus canalis Fallopii sich öffnende Canalis facialis schlägt in seinem Verlauf einen ziemlich komplizierten Weg ein. Am Boden des inneren Gehörganges liegt die innere Öffnung dieses Kanals, Apertura interna. Sie zieht sich zwischen Vestibulum und erster Schneckenwindung lateralwärts hin, vereinigt sich mit dem Meatus canalis facialis, knickt dann rechtwinklig um und bildet das sog. Knie (Geniculum), verläuft nach hinten, dann nach unten, unter dem Boden der Paukenhöhle hin und zwar unter dem seitlichen, halb-

kreisförmigen Kanal und über dem ovalen Fenster, geht dann durch die Knochenmasse fast halbbogenförmig hindurch und endet im Innern mit dem Foramen stylomastoideum. Im Knieteil öffnet sich in diesem Kanal ein Canaliculus tympanicus. Kurz vor seinem Austritt geht der enge Canalis chordae tympani ab, welcher durch eine Apertur in die Cavitas tympani hineinführt.

Der N. tympanicus tritt durch den Canaliculus tympanicus in das innere Ohr ein. Dieses Knochenkanälchen beginnt in der Fissura petrosa oder in der Fossa jugularis, zieht sich in die Paukenhöhle hinein, verläuft über das Promontorium (oft rinnenförmig), dann weiterhin unter dem Sulcus muscularis her und endigt im Canalis facialis.

Die Canaliculi petrosi stellen zwei enge Kanälchen dar, oft nur rinnenförmig ausgebildet, welche von der oberen Fläche der Pars petrosa des Schläfenbeins abgehen, eins liegt medial, es nimmt den N. petrosus superficialis minor auf, seine Austrittsstelle liegt am medialen Rand des Foramen ovale; das zweite liegt lateral, beginnt am Foramen spinosum, es nimmt den N. petrosus superficialis tertius auf. Diese Kanälchen dringen in den Canalis facialis ein.

Der Ramus auricularis des N. vagus zieht durch den Canaliculus mastoideus hindurch. Dieser beginnt an der lateralen Fläche der Fossa jugularis, zieht nach hinten und lateralwärts durch die Knochenmasse hin zur medialen hinteren Wand des Canalis facialis, mündet in diesen, geht dann weiter durch ihn hindurch und in den vorderen lateralen Abschnitt des Proc. mastoideus, öffnet sich am Foramen stylomastoideum in der Fissura petrosomastoidea zwischen Zitzenfortsatz und dem äusseren Gehörgang.

Die Foraminula caroticotympanica sind Löcher oder kleine, kurze Kanälchen, die von der Wand des Canalis caroticus aus in den vorderen Teil der Paukenhöhle eintreten.

Aus der Fissura Glaseri führen mehrere Öffnungen in den vorderen und oberen Teil der Paukenhöhle. Durch dieselben treten die Arteria und Vena tympanica und das Lig. mallei anterius; die sog. Chorda tympani geht durch ein grösseres Loch hindurch, welches rinnenförmig an der Fissura Glaseri beginnt.

Das häutige Labyrinth.

Es ist ein membranöser Abschnitt des inneren Ohres, in welchem die Nervenendigungen eingeschaltet liegen und der in seinen Formen diejenigen des knöchernen Labyrinthes nachahmt. Er besteht aus zwei kleinen Säckchen, Sacculus ellipticus und rotundus, den Canales semicirculares membranacei, dem Aquaeductus vestibuli membranaceus, Canalis reuniens und Ductus cochlearis. Ein Teil dieser Hohlräume wird als Vorhof zusammengefasst; von ihm aus gehen einerseits die häutigen halbkreisförmigen Kanäle und andrerseits die häutige Schnecke ab. Mit dem Schneckenteil steht der Sacculus rotundus in inniger Beziehung, während der Sacculus ellipticus die Einmündungen der häutigen Bogengänge aufnimmt. Diese beiden sackartigen Gebilde werden dann durch den Aquaeductus vestibuli verbunden. Derselbe gabelt sich an seiner Verbindungsstelle, nimmt also $\vee$ Form an. Der eine Schenkel tritt zum Sacculus rotundus, der andere zum Sacculus ellipticus.

I. Sacculus ellipticus s. Utriculus; ist länglich, rund, gebogen, etwas ellipsoidisch, liegt vorn im Recessus ellipticus, empfängt hier durch die Macula cribrosa

superior den eintretenden Nerven (N. saccularis major). Seine Wandung ist nicht überall gleich stark, sondern medial von der Crista vestibuli nach der Fenestra rotunda hin verdickt. Es liegt hier eine weissgelbliche, ovale Stelle, die Macula acustica sacculi (vergl. weiter unten). Weitere Verdickungen erfährt seine laterale Wand und dann noch die mediale längs der Crista vestibuli.

II. Die halbkreisförmigen Kanäle, Canales semicirculares membranacei, setzen sich in verschiedener Weise an den Sacculus ellipticus an. Sie folgen genau den Höhlungen der knöchernen Bogengänge, sind aber nicht so weit wie diese, sondern ihr Querschnitt beträgt circa $^1/_4$ des Gesamtlumens der knöchernen Kanäle, deren Wandungen sie mit ihren konkaven Flächen angeheftet sind, dadurch, dass sie mit dem Periost verwachsen. Entsprechend den Ampullen der knöchernen Kanäle sind auch die häutigen halbkreisförmigen Kanäle an ihren Anfangsstrecken mit Erweiterungen versehen, Ampullae membranaceae. Es wird eine obere (Ampulla membranacea superior), eine untere (A. m. inferior) und eine seitliche (A. m. lateralis) unterschieden. Die erste findet sich am Vorderende des Can. semic. superior, die zweite am unteren Ende des Can. semic. inferior, die dritte am vorderen Ende des Can. semic. lateralis. In diesen Ampullen liegen ebenfalls wieder Hörleisten, sog. Cristae acusticae. Dieselben springen als niedrige, halbmondförmige Wülste vor; diese Leisten liegen in der Nähe des Eintritts der Ampullen in den Sacculus ellipticus; sie sind den Einmündungsöffnungen ungefähr parallel gestellt, ziehen sich über $^1/_3$ des Wanddurchmessers der Ampullen hin.

III. Sacculus rotundus, der runde Sack. Er liegt als rundlich platte Anschwellung im Recessus sphaericus des knöchernen Vorhofteils. Am Boden dieses Abschnittes nimmt er die Nervenbündel auf, welche durch die Macula cribrosa media eintreten, sie verbinden sich in einer Gehörleiste Macula acustica sacculi rotundi. Durch die Nervenhüllen wird dieses sackartige Gebilde an der Vorhofswand befestigt. Ausserdem besteht eine ungefähr 1 mm breite Bindegewebslamelle zwischen den beiden sackartigen Teilen des inneren Ohres. An das untere Ende des runden Sackes tritt der Ductus cochlearis vermittelst des einen Verbindungsstückes Canalis reuniens heran. Die beiden sackförmigen Teile flottieren innerhalb der festeren Vorhofshöhle. Sie nehmen ungefähr $^2/_3$ des Volumens dieses Gesamtabschnittes ein. Es muss ausserdem noch bemerkt werden, dass die Basis des Steigbügels keines der beiden Säckchen berührt, indem die Fenestra ovalis ungefähr zwischen den beiden Säckchen lateral gelegen ist; die Schallwellen pflanzen sich also nicht direkt auf die Wandungen der häutigen Teile mit ihrem Sinnesepithel fort, sondern z. T. durch das Bindegewebe, z. T. durch die Flüssigkeit innerhalb des knöchernen Röhrensystems.

IV. Der Aquaeductus s. recessus vestibuli membranaceus tritt in der Form eines nicht ganz $^1/_5$ mm weiten Röhrchens auf, welches sich mit dem Vorhofsäckchen durch je einen schenkelförmigen Abschnitt verbindet. Der Kanal ist einfach sobald er sich in den knöchernen Aquaeductus vestibuli des Felsenbeines einsenkt; er durchzieht diesen und endet dann an der Innenseite der Pars petrosa des Schläfenbeins in einem Blindsack, Saccus endolymphaticus, dessen Form und Ausdehnung ziemlich wechselnd ist, im allgemeinen stellt er einen circa 1 cm langen und $^1/_2$ cm breiten Sack dar, der sich von der Apertura aquaeductus vestibuli an in der äusseren Lamelle der Dura mater hinzieht.

V. Die Schnecke, häutiger Schneckenkanal, Ductus cochlearis (Tafel XLIV,

Figg. 5, 6, 7, 8). Wie erwähnt zieht dieses Rohr als enger Kanal an der lateralen Wand des knöchernen Schneckenkanales entlang. Der Querschnitt ist ungefähr dreiseitig. Die Basis wird von dem Ende der Lamina spiralis ossea und der Lamina basilaris gebildet. Die mediale oder vestibulare Seite stellt sich als äusserst zarte Membran dar, Membrana Reissneri s. vestibularis, sie bildet die Scheidewand zwischen Ductus cochlearis und der Scala vestibuli. Die laterale Seite enthält die Blutgefässe (Stria vascularis) und verbindet sich durch das bindegewebige Spiralband (Lig. spirale) mit der knöchernen Schneckenwand. — Der Ductus cochlearis nimmt seinen Ursprung aus dem Vorhofblindsack, er endet mit dem Kuppelblindsack, welcher am Ende der letzten Schneckenwindung gelegen ist, seine Form ist ellipsoidisch. Die Scala tympani reicht nur bis zum Ende der zweiten Schneckenwindung, die Scala vestibuli zieht aber bis zum Ende des Ductus cochlearis.

Die Flüssigkeit in dem häutigen Schneckenkanal und in seinem Vorhof ist die sog. Endolymphe, sie setzt sich weiterhin durch den Canalis endolymphaticus in den Vorhof der Bogengänge und in diese selbst fort.

Die Flüssigkeit zwischen den häutigen und knöchernen Labyrinthwandungen wird als Perilymphe bezeichnet.

Beide Flüssigkeiten heissen Labyrinthwasser.

Die mit Perilymphe gefüllten Räume kommunizieren untereinander durch die Apertura scalae vestibuli, die der Schnecke im speziellen durch das Helicotrema. Vermittelst des Meatus auditorius internus stehen dann endlich diese Lymphräume mit dem Subarachnoidealraum des Gehirns in Verbindung.

Während in den Bogengängen und Vorhöfen die zur Übermittelung der Schallwellen bestimmten Epithelien auf den Hörleisten und Hörflecken ausgebreitet sind, finden sich die entsprechenden Apparate des Schneckenkanals auf der Lamina basilaris im sog. Corti'schen Organe vor.

Es stellt dieses Organ ein recht kompliziertes Gebilde dar, weil gar mannigfach veränderte Epithelzellen und eine Anzahl verschiedener Bindegewebe zu seinem Aufbau verwandt sind. Von der Lamina spiralis, welche zum Durchlass der Nerven gespalten ist, springt nach dem Ductus cochlearis zu eine knorpelige Leiste vor, die dem Rande der oberen Knochenplatte aufsitzt, es ist die Crista spiralis; die untere Knochenplatte dient der Lamina basilaris zur Anheftung, welche zwischen ihr und dem Lig. spirale ausgespannt ist und das Hörepithel trägt. Dies letztere besteht aus langgestreckten, haartragenden Epithelzellen, die in sechs Reihen gestellt sind; zwei Reihen (innere Haarzellen) stehen auf dem Rande der Lamina spiralis, die Zellen sind der Reissner'schen Membran parallel gerichtet; vier Reihen (äussere Haarzellen) stehen auf der bindegewebigen Grundmembran, die Zellen sind den erstgenannten entgegengesetzt gerichtet, so dass zwischen den sich berührenden mittleren Reihen ein dreiseitiger, mikroskopisch feiner Kanal bleibt, der Tunnel, seine Seiten werden durch Zellen gebildet, welche festere Stützen ausscheiden (innere und äussere Pfeilerzellen). Zwischen den Haarzellen liegen nun noch Stützzellen, die langgestreckt sind und an ihren freien Enden plattenartige Gebilde tragen. Von der Crista spiralis aus legt sich eine zarte Haut (Membrana tectoria) bis über die letzte Reihe der äusseren Haarzellen hin. — Zwischen den Platten der Lamina basilaris tritt der Nervus cochlearis mit Fasern hindurch, die letzteren treten (in noch nicht ganz klargestellter Weise) an die Haarzellen heran.

E. Das Nervensystem.

Das Charakteristische dieses Organsystems besteht in der histologischen und physiologischen Eigentümlichkeit seiner Elemente, der sog. Nervenzellen und Nervenfasern. Sie sind diejenigen Teile des Körpers, welche die Funktionen der übrigen Organe und Gewebe regeln, und welche ausserdem noch die sog. Geistesfunktionen auszuüben haben. Zum grössten Teil dient das Nervensystem dem Bewegungsapparat, im geringeren Teil den Eingeweiden, Verdauungsapparat, Respirations-, Zirkulationssystem u. s. w. In den Dienst des Bewegungsapparates treten zunächst auch die Sinnesorgane, sie sind es aber auch andererseits, welche die Geistesfunktionen des Menschen einleiten, unterstützen und erhalten und deswegen muss ein Teil des Nervensystems im Anschluss an die Sinnesorgane besprochen werden. Nach diesen Gesichtspunkten hin hat man auch die Nerven eingeteilt in diejenigen, welche Bewegungszwecken dienen (motorischer Nervenapparat) und diejenigen, welche Eindrücke von aussen dem Körper übermitteln (sensibler Nervenapparat).

Die Gewebselemente im Nervensystem, welchen die Hauptfunktionen zukommen, sind die sog. Nervenzellen oder Ganglienzellen. An dieselben schliessen sich die Nervenfasern an, diese Nervenfasern treten in verschiedener Weise zusammen und bilden dann die sog. Nerven. Es besitzt ein Nerv eine verschiedene Anzahl von Nervenfasern, so beispielsweise der Oculomotorius 15000, der Trochlearis nur 1200. Je dünner die Nerven sind, um so mehr verlieren sie an Fasern. Es lässt sich die Ausbreitung der Nerven vom Gehirn und Rückenmark aus mit den Verzweigungen der Äste eines Baumes vergleichen. Wie die Äste und Zweige in letzter Instanz mit dem Stamm und der Wurzel zusammenhängen, so hängen die verschiedenen weitverzweigten Nervenfasern und Nerven mit Zentralteilen zusammen. Diese empfangen durch die sensiblen Nerven Reizeindrücke und übermitteln die Reizwirkung durch gesonderte Nerven den Muskelfasern, welche dann entsprechende Bewegung ausüben. Das Nervensystem eines Neugebornen ist sowohl betreffs der motorischen als auch der sensiblen Nerven noch wenig entwickelt, seine Weiterentwickelung geht bis zur Zeit der Pubertät vor sich, ja wir dürfen wohl sagen, dass ein Teil des Nervensystems auch erst noch nach der Pubertätszeit im Zeitalter der vollen Reife zur Entwickelung gelangt.

Im Folgenden mag zunächst das Zentral-Nervensystem des Rückenmarks und das Gehirn eine anatomische Besprechung erfahren. An diese muss sich eine Schilderung des sog. peripheren Nervensystems anschliessen. Es ist leider nicht möglich, bei einer anatomischen Betrachtungsweise auch gleichzeitig die physiologischen Funktionen voll zu berücksichtigen. Es soll aber nicht unerwähnt bleiben, dass erst durch

die Erkenntnis der physiologischen Funktionen der morphologische Wert der einzelnen Elemente sichergestellt werden kann.

Die Nervenzellen liegen in gesonderten Teilen; einmal in den Ganglien haufenweis zusammen oder innerhalb der Zentralteile in gesonderten Abschnitten derselben und zwar in der sog. grauen Substanz des Rückenmarks und Gehirns. Sie werden umgeben und gestützt von einer bindegewebigen Gerüstsubstanz, ausserdem von zahlreichen Blutgefässen und durch grössere Bindegewebsgerüste. Die Nervenfasern, welche in die Ganglienzellen eintreten oder aus ihnen herausführen, sind, ausser in den Nerven, in der weissen Substanz des Rückenmarks und Gehirns anzutreffen. Die spezielleren Strukturverhältnisse müssen in der Histologie eine Schilderung erfahren.

Die Entwickelung des Nervensystems. Die rein morphologische Betrachtung der verschiedenen, hierher gehörigen Apparate hat keine weiteren Resultate zu Tage fördern können. Das Verständnis für den Nervenapparat wurde erst erlangt, als die Entwickelungsgeschichte eine Anzahl von feststehenden Resultaten zu verzeichnen hatte. Es wurde dabei sowohl die Entstehung des Nervensystems der Wirbeltiere berücksichtigt, als auch die Entwickelung dieses Organes innerhalb der gesamten Tierreihe. Es stellte sich dabei heraus, dass Sinnesorgane und Muskeln diejenigen Gebilde sind, an welche sich zunächst ein Leitungsapparat anschliesst, der sich selbstständig macht und dann als Nervensystem gesondert von anderen Organsystemen auftritt. Wir haben nach den Verhältnissen, wie sie bei niederen Tieren und bei den Embryonen der höheren Tiere und des Menschen auftreten, ein gewisses Recht, behaupten zu dürfen, dass das Nervensystem von der äusseren Haut entstammt, wie ja auch die Sinnesorgane als modifizierte Hautstellen aufzufassen sind.

Bei den Embryonen der Wirbeltiere, beim Säugetier und beim Vogel, welche auf diese Verhältnisse hin am genauesten untersucht wurden, legt sich das Nervensystem zunächst in seinem zentralen Teil an. Es entsteht aus dem sog. äusseren Keimblatt, dem Ektoderm. In frühester Zeit stellt sich das Rückenmark und das Gehirn in Form einer rinnenförmigen Wucherung, Medullarrinne, dar. Diese Rinne schliesst sich und bildet dann ein Rohr, das Medullarrohr. Aus der Wandung dieses Rohres geht ein Teil des Stützgewebes und ein Teil der Nervenzellen hervor.

Der hintere Abschnitt des Rohres lässt aus sich das Rückenmark entstehen, der vordere das Gehirn. Das Lumen des Rohres bleibt im Rückenmarksteil als Zentralkanal bestehen und zeigt sich im Gehirnabschnitt in Form der sog. Gehirnhöhlen, welche mit dem Rückenmarkskanal in ununterbrochenem Zusammenhange bleiben.

Es bilden sich beim Embryo frühzeitig vier Bläschen im vorderen Medullarrohrteil. Aus diesen vier Bläschen gehen die verschiedenen Teile des Gehirns hervor. Das erste Bläschen teilt sich später wieder, die zwei liefern das Grosshirn und das Zwischenhirn, das zweite wird zum Mittelhirn, das dritte zum Hinterhirn und das vierte zum Nachhirn (Medulla oblongata), welches sich ohne Unterbrechung in das Rückenmark fortsetzt. Das erste Hirnbläschen lässt ausserdem sehr frühzeitig zwei seitliche Ausstülpungen erkennen, die sog. Augenblasen, welche mit dem Licht perzipierenden Apparat des Auges in Verbindung zu bringen sind, wie Seite 186 erwähnt wurde. Die eigentümliche Form des Gehirns entsteht dadurch, dass die Wandungen der Gehirnbläschen ungleich wachsen, es entstehen so die verschiedenen Krümmungen, welche die Gehirnteile aufweisen, und es entstehen so vor allen Dingen die dem Volumen nach so sehr verschiedenen gesonderten Gehirnteile. Beim Menschen nimmt ja das sog. Grosshirn, welches sich aus dem vorderen Hirnbläschen

entwickelt, das grösste Volumen für sich in Anspruch. Kleiner ist das kleine Hirn, noch geringer an Volumen sind Zwischenhirn und Nachhirn.

Im Umkreis des Rückenmarkkanales bleibt die Epithelschicht bestehen; sie ist der letzte nur noch wenig veränderte Rest der Ektodermanlage. Direkt der Epithelschicht aufgelagert erscheinen dann eigentümliche, sich dunkelfärbende Zellen, welche die graue Substanz aus sich hervorgehen lassen. Unten wird das Medullarrohr durch eine dünne Platte geschlossen, welche später zur vorderen Kommissur wird. Ist der Medullarkanal vollkommen röhrenförmig geworden, so wird sein oberes Ende ebenfalls durch eine dünne Platte geschlossen, an deren Stelle später die hintere Kommissur auftritt. Die hintere graue Substanz ist auch, ihrem späteren Verhalten nach, embryonal nur schwach angelegt, stärker ausgebildet erscheint die vordere graue Substanz, die weisse Substanz legt sich sekundär der bereits vorhandenen grauen Substanz auf und breitet sich nach und nach mehr und mehr aus.

Anfänglich erstreckt sich das Rückenmark beim Embryo bis in den Schwanzabschnitt hinein. Später findet aber ein ungleiches Wachstum statt. Dasselbe ist relativ geringer im Rückenmark als in der Wirbelsäule und den angrenzenden Teilen und dadurch wird das Rückenmark genötigt, aus dem Sacralabschnitt der Wirbelsäule noch herauszurücken, so dass es schliesslich im Lumbalteil schon endet. Die Symmetrie, welche sich am Rückenmark und am Gehirn bemerkbar macht, erklärt sich aus dem gleichartigen Seitenwachstum gegen die Medianebene. Die geringsten Stellen des Wachstums sind die im Umkreis der Kommissuren. Stärker wuchern die Teile der hinteren Abschnitte und noch stärker die vorderen Partien des Rückenmarkes.

Das letzte Gehirnbläschen, das sog. Nachhirnbläschen, lässt aus seinem Bodenteil die Medulla oblongata hervorgehen. Der Zentralkanal wird zum unteren Teil des vierten Ventrikels, die Seitenteile bilden die Corpora restiformia, während die Decke später nur noch als Epithelbelag der Gefässhaut auftritt und sich an jenen Stellen, wo die Verbindung mit dem Hinterhirn stattfindet, in kleinen Markplättchen fortsetzt. — Das Hinterhirnbläschen bildet die Varolsbrücke, kurzweg Brücke genannt (Pons Varolii). Über ihr liegt als Höhle der obere Teil des vierten Ventrikels. Diese Höhle wird bedeckt durch die stark gewucherte Decke, welche zum Kleinhirn (Cerebellum) geworden ist. In ihrem vorderen Abschnitt stellt die Decke noch eine dünne Platte dar (Velum medullare anterius). Die Seitenteile des Hinterhirnbläschens bilden später die Crura cerebelli ad eminentiam quadrigeminam und die Crura cerebelli ad pontem. — Das Mittelhirnbläschen bildet aus seinem Bodenabschnitt die Hirnstiele, Pedunculi cerebri, der Zentralkanal bleibt kleiner resp. von geringem Durchmesser und stellt später die sog. Sylvi'sche Wasserleitung (Aquaeductus Sylvii) dar; dieselbe wird im oberen Teil durch die Vier-Hügel (Corpora quadrigemina) geschlossen, während in dem Seitenteile die Corpora geniculata medialia und die Brachia conjunctiva anteriora et posteriora anzutreffen sind. — Im Zwischenhirn bildet der Boden eine grössere Anzahl von ungleichwertigen Gehirnteilen: zunächst die Bulbi fornices, dann den grauen Höcker (Tuber cinereum) und darunter den Trichter (Infundibulum), vor welchem dann noch das Chiasma opticum und die Lamina terminalis gelegen sind. Die Höhle des vierten Hirnbläschens verengt sich und stellt einen spaltartigen Raum dar, den sog. dritten Ventrikel. Derselbe wird nach oben hin durch die Commissura posterior und durch das Epithel der Gefässhäute des dritten Ventrikels geschlossen,

während die Seitenwände durch die Tegmenta, die Sehhügel (Thalami optici), die Tractus optici und die Commissura mollis gebildet werden. Das fünfte Gehirnbläschen lässt endlich das Grosshirn aus sich hervorgehen, der Boden bleibt verhältnismässig schwach, er findet sich später als Substantia perforata lateralis und Trigonum olfactorium. Die Höhlen des Bläschens spalten sich in zwei Teile, welche innerhalb der Grosshirnhälften je den Ventriculus lateralis darstellen. Die Wandungen, welche nicht mehr als obere und seitliche getrennt werden können, bilden nun die beträchtlichsten Massen des gesamten Zentral-Nervenapparates. In der Medianebene legen sie sich zum Teil nebeneinander. Diesen Abschnitt können wir als mediale Wandungen bezeichnen. Ihm gegenüber stehen dann die Teile, welche frei nach aussen treten und als laterale Wandungen aufgefasst werden dürfen. In der medialen Wandung findet sich die Commissura pedunculorum septi pellucidi, unter welcher der Eingang zu den Seitenventrikeln ist. Derselbe wird als Foramen Monroi bezeichnet. In der medialen Wandung liegen dann weiterhin die medialen Teile des Stirnlappens, des Scheitellappens, Hinterhauptlappens und Schläfenlappens. In Innern kann man noch dazu zählen das Gewölbe (Fornix), weiterhin die Fimbria, die Fascia dentata und das Ammonshorn. Die laterale Wandung wird dargestellt durch das Corpus striatum, durch die Substantia perforata lateralis, die Insel, fernerhin durch den unteren Teil des Stirnlappens und die seitwärts gelegenen Teile der Hinterhauptlappens. Zwischen diesen beiden Hemisphärenhälften senken sich die Gefässe ein und bilden innerhalb der medialen Bläschenwände den sog. Plexus chorioideus lateralis. Die Verbindung zwischen den beiden Hemisphärenhälften wird durch mehrere Kommissuren hergestellt, von denen die grösste als Balken (Corpus collosum) über dem Septum pellucidum gelegen ist. Weiterhin findet sich noch eine mittlere und eine vordere Kommissur, die von geringem Durchmesser und auch in ihrer Ausbildung nicht stets gleichmässig sind. Bei der späteren Schilderung wird das Nachhirn und Hinterhirn zusammengefasst. Es wird daher dieser Abschnitt insgesamt dann als Hinterhirn bezeichnet. Er umfasst das verlängerte Mark, die Brücke und das Kleinhirn. Gleicherweise werden Mittelhirn, Zwischenhirn und Vorderhirn zusammen als Grosses Hirn zur Darstellung gebracht.

Die Bindegewebszellen. Die einzelnen Teile des Nervensystems entstehen, wie erwähnt, aus dem Ektoderm und aus dem Mesoderm des Embryo. Das Ektoderm liefert nun ganz verschiedene Gewebselemente: einmal die eigentlichen leitenden Teile, die Nervenzellen und Nervenfasern, dann aber auch eigentümlich bindegewebige Sustanzen, die besonders im Umkreis des Rückenmarkskanals und der Hirnhöhle angetroffen werden und als Gerüstsubstanz, Substantia gelatinosa, Ependym der Gehirnventrikel, oder in ihren einzelnen zelligen Elementen als Gliazellen bezeichnet werden. Dem Mesoderm entstammt ein grösserer Teil der Bindegewebszüge, welche mit den Blut- und Lymphgefässen zusammen in die verschiedenen Teile des Zentralnervensystems eintreten. Die Nervenscheiden und die Wände zwischen den einzelnen Nervenbündeln sind mesodermalen Ursprungs, aber beim Sehnerven wirkt das Ektoderm auch als hüllbildende Schicht, indem der Stiel der primitiven Augenblase zur Hülle des Schnerven wird. Die Bindegewebszellen, welche sich in dem Zentralnervensystem vorfinden, besitzen schlanke Zellkörper, die in zahlreiche Ausläufer ausstrahlen, sie werden daher auch wohl als Spinnenzellen bezeichnet; und ein Ungeübter kann sie unter Umständen für Nervenzellen halten, besonders auf Schnitten,

die den langgestreckten Kern der Bindegewebszellen quer treffen, so dass er mehr rundlich erscheint.

Die Nervenelemente. Histologisch betrachtet, erscheinen die nervösen Teile des Körpers in zwei Formzuständen: einmal zellig ausgebildet, und das sind, wie erwähnt, die sog. Nervenzellen oder Ganglienzellen, von ihnen treten dann die faserigen Teile, die Nervenfasern oder Nervenfäden ab. Es hängen also diese Teile auf das innigste zusammen und selbst die längsten Fasern, beispielsweise die der Nerven der unteren Extremität führen je in Nervenzellen, daher mögen die Nervenzellen zuerst besprochen werden.

Die Nerven- oder Ganglienzellen. Es sind grosse Zellen mit kugelrunden oder ellipsoidischen Kernen, die Zellkörper entsenden eine wechselnde Menge von Fortsätzen, von denen die grösste Anzahl hüllenlos ist, sog. Plasmafortsätze darstellt, während ein Fortsatz eine Hülle zeigt und als Achsencylinderfortsatz gedeutet wird. Die Zellen selbst liegen meist in Gruppen zusammen und zwar an verschiedenen Lokalitäten: entweder innerhalb des Zentralnervensystems, in den Kernen der grauen Substanz, resp. zerstreut in der grauen Substanz selbst oder aber innerhalb der sog. Ganglien, von Bindegewebe umschlossen, an den verschiedensten Teilen des Körpers.

Die Nervenfasern sind astförmig verzweigt, sie treten aus dem Zentralnervensystem resp. aus den Ganglien zu Bündeln vereinigt heraus. Diese Bündel werden schlichtweg als Nerven bezeichnet, fortwährend gehen von ihnen kleinere Bündel ab, die sich immer weiter verzweigen, je mehr sich die Nerven von ihren sog. Ursprungsstellen entfernen. Die letzten Verzweigungen werden mikroskopisch fein, bestehen nur aus wenigen Nervenfasern und schliesslich nur aus einer solchen, sie treten dann an die einzelnen Zellen heran und zwar vielfach in der schon früher bei den Sinnesorganen geschilderten Weise mit eigentümlichen Endapparaten. So enthält beispielsweise jede Sinnesepithelzelle ihre besondere Nervenfaser. Es sind das die sog. sensiblen Fasern, die, wie noch später auseinanderzusetzen ist, in gesonderten Bündeln vereinigt, von den hinteren Wurzeln des Rückenmarkes aus zu den Sinnesnerven zusammentreten. Eine jede Muskelzelle empfängt auch eine Nervenfaser: dies sind die motorischen Fasern, welche ebenfalls zu Bündeln zusammentreten und schliesslich vor den sensiblen Fasern in das Rückenmark eintreten. Eine Schilderung des feineren Baues der Gewebe gehört in den Rahmen der mikroskopischen Anatomie und kann hier übergangen werden.

Treten Nervenfasern zu grösseren Stämmen, den eigentlichen Nerven zusammen und anastomosieren diese Nervenstämme untereinander, bilden sie also insgesamt unregelmässige, maschige Netze, so bezeichnet der Anatom dieselben als Nervenplexus, so z. B. der Plexus brachialis, Plexus ischiadicus u. s. w.

Das gesonderte sympathische Nervensystem muss für sich betrachtet werden. Es besitzt mit dem eigentümlichen Zentralnervensystem nur geringe Verbindungen. Dafür kommen ihm eine grosse Anzahl eigener Ganglien zu, aus denen Nerven in der verschiedensten Weise an die Eingeweide herantreten und die Funktionen dieser Teile bestimmen. Es stehen die Eingeweide, hinsichtlich ihrer Funktionen, nicht unter dem Einfluss des Willens und daher müssen sie eigene Nerven erhalten, von denen einige empfinden, während andere die Bewegungen der Muskelfasern (glatte Muskelfasern) einleiten. Dass aber Störungen resp. Reizungen des Zentralnervensystems auch das sympathische beeinflussen, ist bekannt, denn

es erfolgt auf solche Reize Herzklopfen, verstärktes resp. verzögertes Atmen, Erbrechen, Durchfall u. s. w.

A. Das zentrale Nervensystem.

a. Das Rückenmark (Medulla spinalis).

(Tafel XLV, Figg. 1—6; Tafel XLVI—XLVII, Figg. 1—2.)

Der Kanal, welcher von den hinteren Bögen der Wirbel gebildet wird, umschliesst, wie schon früher erwähnt wurde, das Rückenmark; dasselbe liegt aber den Wandungen der knöchernen Kanalteile nicht direkt an, sondern wird von diesen noch durch mehrere bindegewebige Häute geschieden. Ausserdem wird es in dem Rückenmarkskanal der Wirbelsäule durch besondere bindegewebige Bänder festgehalten. Das Rückenmark streckt sich nun vom Hinterhauptsloch herunter durch die Hals- und Brustregion hindurch und endet in der Lendenregion und zwar in der Höhe des ersten und zweiten Lendenwirbels. Der Strang, als welchen wir es bezeichnen können, ist weiterhin nicht an allen Stellen gleich stark oder gleichartig gebaut. Vom Gehirn ausgehend ist er zunächst etwas verdickt, verschmälert sich dann und stellt im Halsteil wieder eine Anschwellung dar, die sog. Intumescentia cervicalis. Im Brustteil ist die Schwellung wieder zurückgegangen und in mehr gleichmässiger Form erstreckt sich das Rückenmark durch die Brustwirbelsäule hindurch, um dann im Lendenabschnitt eine zweite Anschwellung zu bilden, Intumescentia lumbalis. Dieselbe verschmälert sich sehr rasch nach unten zu, es entsteht hier der sog. Conus terminalis, der dann schliesslich in einen fadenförmigen Anhang, Filum terminale, übergeht. Die Hals- und Lumbalanschwellungen finden ihre Begründung durch die zahlreichen, hierselbst in das Rückenmark übertretenden Nervenelemente aus der oberen und der unteren Extremität her. Im übrigen lässt sich das Rückenmark in aufeinanderfolgende Metameren gliedern, weil zwischen je zwei aufeinanderfolgenden Wirbeln zwei Paar von Nerven hervortreten, die ihr Ende resp. ihren Ursprung am Rückenmark besitzen: es sind dies die Spinalnerven. Da ihre Eintritts- oder Abgangsstellen nicht mehr genau zwischen den Wirbeln liegen, zwischen denen hindurch sie später den Rückenmarkskanal verlassen, so werden verschieden lange Nervenenden mit in den Rückenmarkskanal der Wirbelsäule hineingezogen. Besonders sind die letzten Nerven auf eine beträchtliche Entfernung hin im Sacral- und Lumbalteil des Wirbelkanals gelegen.

Das Rückenmark lässt sich seinem Bau nach nur verstehen, wenn es auf Quer- und Längsschnitten genau untersucht wird, denn seine äussere Form wird durch die Aneinanderlagerung der nervösen Elemente bedingt. Im allgemeinen ist die Gestalt, wie gesagt, strangförmig, jedoch nicht cylindrisch, sondern sie wird von mehreren Furchen der Länge nach durchzogen. Die Furchen setzen sich zum Teil in das Innere des Rückenmarks hinein fort. Die nervösen Elemente bestehen aus zwei ungefähr halbcylindrischen Säulen, welche sich in der Medianebene des Körpers aneinanderlegen und durch Kommissuren innig verbunden sind. Die eigentliche Struktur des Rückenmarks ist am leichtesten an der Hand von Querschnitten zu

verstehen und deshalb mag hier auch zunächst auf die Bilder, welche Querschnitte bieten, Rücksicht genommen werden. Werden Schnitte innerhalb der verschiedenen Regionen gemacht, so zeigt es sich, dass der Querschnitt der Regionen sehr wechselnd ist, und dass die eigentliche Struktur in den verschiedenen Bezirken verschiedenartig entwickelt erscheint. Jeder Querschnitt zeigt im Innern, mehr oder minder dem Zentrum genähert, den Zentralkanal. Derselbe stellt beim ausgebildeten Rückenmark nur eine enge Spalte dar, die quergestellt ist oder oval ausgebildet sein kann; im Conus terminalis tritt der Zentralkanal nahe an die Oberfläche heran, wobei er sich zum Ventriculus terminalis erweitert. Im Umkreis des Zentralkanals bilden sich dann die Kommissuren aus und zwar die hintere Kommissur (Commissura posterior) und die vordere (Commissura anterior). Nach oben von der Commissura posterior erstreckt sich median die tiefe Fissura posterior, welche im Rückenmark als die Fissura longitudinalis posterior verläuft. Dieselbe ist ungefähr 4—6 mm tief und wird durch ein dünnes Bindegewebsblatt der Länge nach ausgefüllt; von diesem Blatt setzen sich Bindegewebsstränge nach lateralwärts in die Substanz des Rückenmarks fort. — Nach vorn liegt vor der Commissura anterior die Fissura longitudinalis anterior, welche nur 2 bis 4 mm tief ist und ebenfalls durch Bindegewebe, Gefässe u. s. w. erfüllt wird. An einer jeden Seitenfläche finden sich zwei flache Furchen, Sulcus collaterales posterior et anterior. In diesen Furchen finden sich die aus- resp. eintretenden Nerven. Im Cervikalteil wird dann noch der Sulcus collateralis postremus zwischen Sulcus lateralis posterior und Fissura longitudinalis posterior unterschieden. Im unteren Teil des Rückenmarks verschwinden zunächst die Sulci und dann auch schliesslich die Fissurae.

Die Hauptmasse des Rückenmarkes wird aus der grauen und der weissen Substanz zusammengesetzt. Diese Massen legen sich säulenartig nebeneinander, resp. umeinander an, die Säulen der grauen Substanz sind im Innern gelegen und werden von den Strängen der weissen Substanz umlagert.

In jeder Rückenmarkshälfte lässt sich eine hintere und eine vordere Säule grauer Substanz unterscheiden. Die hinteren Säulen sind die schwächeren, die vorderen Säulen die stärkeren. Die Säulen der grauen Substanz werden durch die oben erwähnten Kommissuren miteinander verbunden; sie erscheinen insgesamt ungefähr schmetterlingsflügelartig, die Hintersäulen auf dem Querschnitt schmal, während die Vordersäulen in einzelnen Regionen breit anschwellen, so besonders in der Lendenregion und in der Halsregion, also dort, wo zahlreiche motorische Nervenfasern aus dem Rückenmark austreten. Ausserdem findet sich an der Grenzstelle zwischen hinteren und vorderen Hörnern, von dem Halsteil bis gegen die Lendenregion hin, eine eigentümlich ausgebildete Säule grauer Substanz; auf dem Querschnitt erscheint dieselbe spongiös (sie umschliesst weisse Substanz). Dementsprechend wird sie als Formatio s. Proc. reticularis bezeichnet. An den vorderen Hörnern unterscheidet man ausserdem noch innerhalb der Halsanschwellung einen lateralwärts neben der Basis verlaufenden Strang, sog. Seitenhorn, Tractus intermediolateralis; im unteren Brustabschnitt verschwindet dasselbe fast vollkommen wieder.

Innerhalb der grauen Substanz liegen die Ganglienzellen mit ihren zahlreichen Ausläufern; sie bilden untereinander und mit den ein- und austretenden Nervenfasern verbunden ein spongiöses Maschenwerk, welches durch eingelagerte Bindegewebsmassen (Neuroglia), sowie durch die zahlreichen eintretenden Blutgefässe gestützt

wird. Im Umkreis des Zentralkanals liegt eine, dem Nervensystem eigentümliche bindegewebige Masse, Substantia gelatinosa centralis, ebensolche findet sich aber auch als Substantia gelatinosa columnae posterioris am Rande der Hintersäule.

Die Ganglienzellen liegen in Säulen gruppiert nebeneinander. Sehr wenige Zellen (es sind dies die sensiblen) sind in den Hintersäulen vorhanden, bedeutend zahlreicher finden sie sich, als sog. motorische Zellen, in den Vordersäulen. In den Hinterhörnern zeigt sich, median und nahe an der Basis gelegen, eine vom Hals- zum Lendenabschnitt herunterziehende Säule mit zahlreich eingelagerten, longitudinal gestellten Ganglienzellen (Stilling'scher-, Dorsal- oder Respirations-Kern, Clarke'sche Säule, Columna vesicularis). Im hinteren Abschnitt der Hinterhörner liegt dann die schon erwähnte Subst. gelat. column. post. s. Rolandii, welche die graue Substanz in Form eines rinnenförmigen Mantels von der weissen Substanz abgrenzt.

In den Vorderhörnern findet sich zunächst konstant eine kleine mediane Ganglienzellgruppe, daneben liegen die lateralen Gruppen, dazu kommen noch die zu sondernden Zellen der Seitenhörner.

Die weisse Substanz, welche peripher gelegen ist, besitzt eine hellere Färbung als die graue, sie enthält beträchtlich weniger Blutgefässe, zahlreiches Bindegewebe (Gliazellen der Neuroglia), aber nur sehr wenige Ganglienzellen. In der weissen Substanz finden sich die ein- und austretenden markhaltigen Nervenfasern; sie sind der Hauptsache nach longitudinal gerichtet, dabei in Bündel und diese in Stränge zusammengelagert. Insgesamt umzieht die weisse Substanz eine Bindegewebshülle (Pia mater), von welcher zahlreiche Lamellen zwischen die Bündel der weissen Substanz eindringen. Der Hauptsache nach lässt sich die jederseitige weisse Substanz in drei grössere Partien (Stränge) trennen, Funiculi medullae spinalis.

1) Der Vorderstrang, Funiculus anterior, geht von der Fissura longit. ant. bis zum Sulcus collater. ant., resp. bis zum lateralen Bündel der austretenden Nervenfasern. 2) Der Seitenstrang, Funiculus lateralis, erstreckt sich von hier aus bis zu dem am weitesten lateral gelegenen eintretenden Bündel der hinteren Nervenwurzeln. 3) Der Hinterstrang, Funiculus posterior, zieht sich dann bis zur Fissura long. post. weiter. Die Grenzen zwischen den drei Strängen sind nicht allerorts gleich scharf; deutlich bleibt die zwischen Hinter- und Seitenstrang, während jene zwischen Seiten- und Vorderstrang im unteren Teile schwindet, so dass hier Verschmelzung der beiden Stränge stattfindet.

Man hat nun weiterhin noch gesonderte Bahnen innerhalb dieser Hauptstränge aufgestellt. Ausserdem werden die vorderen Teile jeder Medullarhälfte durch Fasern verbunden, welche vor der Commissura anter. grisea herziehen; sie bilden die vordere weisse Kommissur, Commissura anterior alba, (deren Homologon im verlängerten Mark und Gehirn noch als sog. Pyramidenkreuzung zu erwähnen ist), ihre Fasern ziehen aus der Vordersäule der grauen Substanz einer Seite zu den Vordersträngen der weissen Substanz der anderen Seite; zunächst verlaufen die Fasern transversal, biegen in den Vordersträngen dann plötzlich zu longitudinalem Verlaufe ab. In den Vordersträngen findet sich ein median gelegener Faserzug, welcher in die Pyramiden des verlängerten Marks übertritt und daher als Pyramiden-Vorderstrangbahn bezeichnet wird. Ihre Fasern scheinen nach und nach durch die vordere weisse Kommissur zur grauen Substanz der entgegengesetzten Rückenmarksseite zu ziehen; die Bahn erreicht im unteren Brustmark ihr Ende. — Neben der Pyr.-Vorder-

strangbahn liegen in den Vordersträngen die sog. Grundbündel; ihre Fasern verlaufen zwischen übereinanderliegenden Abschnitten der Vordersäulen.

Die Masse der Seitenstränge differenziert sich ebenfalls. Im oberen Halsmark findet sich lateral und nach hinten gelagert die Pyramiden-Seitenstrangbahn. Sie zieht sich, nach unten mehr und mehr an Fasern verlierend, bis zum Conus terminalis hinab. — Lateral über der Pyram.-Seitenstrangbahn liegt an der Oberfläche der Seitenstränge die Kleinhirn-Seitenstrangbahn. Ihre Fasern treten im oberen Lendenmark zu Tage und verlaufen schliesslich durch die Medulla oblongata zum Kleinhirn. In noch nicht vollkommen aufgeklärter Weise ziehen sich Faserbündel auch zum Respirationskern. — Die sonstigen Fasern der Seitenstränge werden als Seitenstrangsreste bezeichnet.

In den Hintersträngen lassen sich zwei Gruppen von Fasern trennen: die Goll'schen Stränge, Funiculi graciles und die Burdach'schen Stränge, Funiculi cuneati. Die Goll'schen Stränge ziehen (mikroskopisch verfolgbar) bereits vom unteren Brustmark herauf zur Medulla oblongata, wo sie deutlich sichtbar sind. Der Burdach'sche Strang (Keilstrang, eigentlich Hinterstrang) besitzt bedeutend stärkere Fasern als der Goll'sche Strang. — Die Fasern in beiden Hinterstrangteilen sind wohl meist sensibele. Die im Rückenmark verlaufenden Wurzeln der Spinalnerven finden am zweckmässigsten Besprechung gelegentlich der Schilderung der Spinalnerven.

Die Hüllen und Gefässe des Rückenmarks werden mit denen des Gehirns im Zusammenhang besprochen.

---

b) Das Gehirn, Encephalon.

(Tafel XLV, Figg. 8—11; Tafel XLVI—XLVII; Tafel XLVIII.)

Die Fortsetzung des Rückenmarks, welche weder morphologisch noch physiologisch scharf abgrenzbar ist, wird als gesonderter Teil unter dem Namen „Hirn" oder „Gehirn" beschrieben. Es ist derjenige Abschnitt, welcher innerhalb der Schädelkapsel gelegen ist und diese geräumige Höhle zum grössten Teil ausfüllt. Liess schon die Struktur des Rückenmarks keine vollkommen genaue Schllderung zu, so gestattet diejenige des Gehirns noch viel weniger eine korrekte resp. umfassende Darstellung. Trotz der zahlreichen und sorgfältigen Untersuchungen sind wir über den Verlauf der wichtigsten Nerven, über den Zusammenhang der einzelnen Ganglienzellhaufen mit den verschiedenen Nervenfasern und untereinander noch absolut nicht im Klaren. Und gerade eine Schilderung dieser Verhältnisse würde das Wichtigste sein, sie hätte auch die grösste praktische Bedeutung. Allen Umständen nach müssen wir uns darauf beschränken, das Feststehende in knapper Form zusammenzufassen.

Nur die Entwickelungsgeschichte giebt uns hinreichend Aufschluss über die morphologische Bedeutung der einzelnen Gehirnteile. Sie zeigt uns weiterhin, dass das Gehirn vor allen Dingen mit einzelnen Sinnesorganen in innigste Beziehung tritt, ja dass wir Teile von Sinnesorganen, z. B. die Retina, nur als modifizierten Gehirnabschnitt ansehen können. Es wurde schon in der Einleitung zu diesem Abschnitte gesagt, dass aus dem primitiven Medullarohr durch Wucherungen im vorderen

Teile zunächst fünf Bläschen entstehen, aus denen von vorn nach hinten gerechnet das Vorderhirn, das Zwischenhirn, Mittelhirn, Hinterhirn und Nachhirn hervorgehen. Die Wandungen dieser Bläschen wachsen nun nach den verschiedensten Richtungen hin ungleich schnell. Sie haben aber das Bestreben, ihr Volumen beträchtlich zu vergrössern, besonders gilt dies vom Vorderhirn und Hinterhirn. Da jedoch die Schädelkapsel einem gleichmässigen Wachstum Schranken entgegensetzt, so treten bei der Volumenvermehrung Knickungen und Fältelungen zu Tage, welche zuerst in frühester Embryonal-Periode beginnen und zum grossen Teil erst in späteren Lebensjahren ihren Abschluss finden. Diese Fältelungen haben für den Anatomen eine bedeutende Wichtigkeit. Die Hauptfalten finden sich zwischen den einzelnen grösseren Gehirnteilen. Nebenfalten sind in verschiedener Weise innerhalb der einzelnen Gehirnteile selbst entwickelt.

Was das Gehirn des Menschen besonders auszeichnet, ist die mächtige Entwickelung der Vorderhirnteile, die sog. Grosshirnbildung. Sie ist der voluminöseste Teil des gesamten Organs, sie ist der Sitz der Geistesfunktionen und dementsprechend mächtig entwickelt. Beim Menschen überdeckt sie alle weiteren Hirnteile, sie erstreckt sich noch über das Hinterhirn und Nachhirn hin, also über jene Abschnitte, welche bei den höchsten Säugetieren unbedeckt bleiben. Die Entwickelung der äusseren Abschnitte geht nun Hand in Hand mit der Umbildung des Kanals, welcher sich, wie schon früher erwähnt wurde, innerhalb des primitiven Medullarrohres findet und im Rückenmark als Zentralkanal angetroffen wurde. Innerhalb des verlängerten Markes ändert dieser Zentralkanal seine Lagerung. Er rückt an die Oberfläche, erweitert sich dann schliesslich und stellt alsbald innerhalb des Gehirns die sog. Gehirnhöhlen dar, welche einen jeden Gehirnabschnitt durchziehen und besonders innerhalb der Grosshirn-Hemisphären mächtige Ausbildung erlangen. Da sie später noch genauere Erwähnung finden müssen, können sie hier vorläufig übergangen werden. Ein Teil des Epithels, welches den ursprünglichen Kanal des Medullarrohres auskleidete, wird zu Ganglienzellen, welche in den wuchernden Wandungen nach verschiedenen Richtungen hin in verschiedener Weise weiter wuchern und später vornehmlich innerhalb der grauen Substanzmasse angetroffen werden. Ein anderer Teil des ursprünglichen Epithels wird aber zu Bindegewebe. Dasselbe durchzieht, mit den Nervenelementen heranwachsend, das gesamte Gehirn und bildet innerhalb dieses Organs einen Stützapparat für die nervösen Elemente. Gleichzeitig mit dem Bindegewebe treten aber auch schon sehr frühzeitig Teile aus den Mesodermschichten des Embryo in das Gehirn ein und bilden hier die Lymph- und Blutgefässnetze, in deren Umkreis sich ja ein weiteres, dem Mesoderm entstammendes Bindegewebsgerüst findet, welches ebenfalls nicht unwesentlich zur Stütze der nervösen Elemente des Gehirns beiträgt. Die Blutgefässe finden sich aber als weitverzweigte Kapillargefässe besonders innerhalb der grauen Substanz, dann in den Kernen, also in jenen Teilen des Gehirns, welche die eigentlichen Nervenzellenelemente enthalten. Innerhalb der weissen Substanz des Gehirns treffen wir nur verhältnismässig wenig Blut- und Lymphgefässnetze an. Alle weiteren Bildungen sollen je bei den bestimmten Abschnitten eingehendere Erwähnung finden.

I. Hinter-Hirn.

a) Das verlängerte Mark (Medulla oblongata).

(Tafel XLV, Figg. 7—11; Tafel XLVI—XLVII, Figg. 1, 2; Tafel XLVIII, Figg. 1, 2, 5.)

Es ist derjenige Teil, welcher sich an das Rückenmark ansetzt und vom Foramen magnum bis zur Mitte des Clivus hinaufsteigt, so dass seine Gesamtlänge ungefähr 22 mm beträgt. Seine Form ist die eines Kegels, der jedoch in den verschiedenen Teilen ungleiche Breite und Dicke aufweist. An der Übertrittsstelle zum Rückenmark besitzt es ungefähr 18 mm Breite und 16 mm Dicke. Während die Dicke nur wenig zunimmt, steigt die Breite im oberen Teil bis auf 27 mm. Seine Grenze wird nach vorn durch die später zu erwähnende Brücke gebildet.

Das verlängerte Mark ist schon äusserlich dadurch charakterisiert, dass der Zentralkanal des Rückenmarks in ihm an die Oberfläche herantritt und daselbst die vierte Hirnhöhle, Ventriculus quartus cerebri, bilden hilft. Der Teil, in welchem sich der Zentralkanal öffnet, wird als Rautengrube, Fossa rhomboidea, bezeichnet. Dieselbe wird nach oben hin nur durch eine dünne, gefässreiche Decke verschlossen. Diese Decke setzt sich dann an das Kleinhirn fort und schliesst so den gesamten vierten Ventrikel. Auf der ventralen Seite tritt eine weitere Eigentümlichkeit hervor, welche für das verlängerte Mark charakteristisch ist. Die Fissura longitudinalis anterior geht nicht glatt vom Rückenmark durch das verlängerte Mark hin weiter, sondern sie wird hier unterbrochen durch Faserzüge, welche sich kreuzen, schräg von der einen Hälfte des Rückenmarks zu der andern übertreten. Diese Faserzüge sind, wie histologische Untersuchung ergeben hat, die sich kreuzenden Pyramidenbahnen, daher wird die Gesamtkreuzung auch als Pyramidenkreuzung, Decussatio pyramidum, bezeichnet. Spezieller führt diese Kreuzung noch den Namen vordere oder motorische Pyramidenkreuzung, weil, wie beim Rückenmark bereits erwähnt wurde, noch dorsal Pyramidenstränge auftreten. In selteneren Fällen ist die Pyramidenkreuzung äusserlich absolut nicht wahrzunehmen. Meist geht dieselbe deutlich vor sich, indem jederseits ungefähr 4—5 Bündel der einen Seite schräg zu der anderen Seite des Rückenmarks übertreten. Auf dem verlängerten Mark treten dann die vereinigten Faserbündel wieder stärker hervor und bilden die sog. Pyramiden des verlängerten Markes. Dieselben sind unten schmal, verbreitern sich nach oben zu und treten dann hinter die Varolsbrücke ein, von der sie durch eine quer gestellte, tiefe Furche abgegrenzt werden. Die Spalte, welche die Pyramiden voneinander trennt, ist nicht sehr tief, unter der Brücke erweitert sie sich und bildet die dreieckige Grube, Foramen coecum posterius. Im Innern des verlängerten Markes sind die Pyramiden durch die sog. Raphe miteinander verbunden. Neben den Pyramiden liegt ventral jederseits ein ovaler Körper, die sog. Olive, Corpus olivare; mit ihren vorderen Enden grenzen die Oliven an die Brücke heran. Auf Querschnitten treten sie in der charakteristischen, noch zu schildernden Form auf. An ihren Enden sind äusserlich Faserzüge bemerkbar, die bogenförmigen Verlauf besitzen und sich auf den Pyramiden verteilen. Auf Querschnitten erweisen sie sich als Bündel von Fasern, welche als Fibrae arcuatae s. arciformes bezeichnet werden.

Auf der oberen Seite ziehen die Goll'schen Stränge (Funiculi graciles) breiter

werdend nach vorn und enden neben dem Beginn der Rautengrube mit Anschwellungen, Keule (Clava). Der Anfang der Rautengrube wird als Calamus scriptorius bezeichnet. Seitlich neben den Goll'schen Strängen verlaufen dann, wie auch aus Querschnitten des Rückenmarks ersichtlich, die Keilstränge, Burdach'sche Stränge, die ebenfalls in der Höhe der Rautengrube eine Anschwellung aufweisen. Vor ihnen liegt auf der Medulla ein Höcker, das sog. Tuberculum Rolandii. Diese Teile sind den Hintersträngen des Rückenmarks homolog, sie führen hier die Bezeichnung strickförmige Körper (Corpora restiformia); sie treten zum Teil auf den Boden der Rautengrube über und sondern sich später dadurch, dass sie Fasern in das Kleinhirn entsenden. Dementsprechend werden sie als Kleinhirnstiele, Pedunculi cerebelli oder Crura cerebelli ad medullam, bezeichnet.

Äusserlich bleibt noch die vierte Hirnhöhle zu schildern übrig und darnach erst kann eine Beschreibung der inneren Struktur mit Erfolg vorgenommen werden.

Die vierte Hirnhöhle (Ventriculus quartus cerebri) liegt zwischen Unterhirn und Kleinhirn, sie steigt schräg von hinten und unten nach vorn-oben in die Höhe. In ihrem tiefsten Teile besitzt sie die Bezeichnung Rautengrube, Fossa rhomboidea. In ihrem oberen Abschnitt geht sie in den schon früher erwähnten Aquaeductus Sylvii über. Besonders ihr unterer Abschnitt wird von der Masse der Medulla oblongata gebildet, während der vordere Teil ihres Bodens vom oberen Abschnitt der Brücke dargestellt wird. Die Rautengrube bildet ein oben und unten spitzwinkliges Viereck. Median zieht eine Furche hin (Sulcus medianus fossae rhomboideae), deren Verlängerung in den Zentralkanal des Rückenmarkes einführt. Neben dieser Furche liegen die Fasciculi teretes. Die seitlichen Teile der Grube werden, wie schon erwähnt, von den zarten Strängen und den Corpora restiformia gebildet. Im unteren Teile, dort wo die Rautengrube zum Zentralkanal des Rückenmarkes geht, findet sich ein Markplättchen von dreieckiger Gestalt, welches als sog. Riegel (Obex) von einer Clava zur andern herübertritt. Seitlich setzen sich an diesen Riegel je ein Markplättchen an, welche Riemen (Ligulae) benannt wurden. Der Boden des vierten Ventrikels zeigt graue Substanz, welche von zahlreicheren weissen Strängen durchsetzt wird. Die graue Substanz wird als Lamina cinerea der Rautengrube bezeichnet. Bei Beginn der Rautengrube befindet sich jederseits ein kleines Grübchen (Fovea posterior), median von diesen liegt ein nach vorn zu spitz werdender Streifen grauer Substanz, die sog. Ala cinerea, welche den Vaguskern repräsentiert. Die weissen Streifen (Striae acusticae s. medullares) beginnen neben dem Sulcus medianus und gehen dann schräg lateralwärts zum Teil horizontal, selbst nach unten gekehrt. Vor den Striae liegt jederseits wieder ein Grübchen (sog. Fovea anterior). Im oberen Teil liegt neben der medialen Längsfurche jederseits die Eminentia teres; dieselbe stellt eine grössere, flachhöckerige, weisse Hervorragung dar; nach unten wird sie durch das sog. Knie des Zwischenstücks, des N. facialis, begrenzt. Endlich ist noch im Boden des vierten Ventrikels die blaue Stelle (Locus coeruleus) zu erwähnen, welche vor der Fovea anterior gelegen ist und sich bis zum Aquaeductus Sylvii hinstreckt, woselbst sie die Bezeichnung Substantia ferruginea Arnoldii besitzt. Wie schon erwähnt, wird der vierte Ventrikel durch ein dünnes Blatt geschlossen, dessen innere Auskleidung dem primitiven Hirnbläschen entstammt, dessen äussere Wandung als Gefässhaut bezeichnet werden kann. Die Epithelschicht geht an den Rändern ohne scharfe Grenze in die Masse des Gehirns über, so dass hier noch einzelne Teile der Nervensubstanz dachartig auf den Raum des vierten

Ventrikels heruberragen. Dieselben sind ihrer Grösse nach verschieden. Sie führen auch wechselnde Bezeichnungen, von denen schon der Obex und die Ligula erwähnt wurden. Als Giebel (Fastigium) bezeichnet man den Teil des Daches, welcher nach oben und hinten gelegen ist und sich zwischen den Rändern des vorderen Marksegels ausbreitet. Die Decke ist in ihrem bindegewebigen Teile durchbrochen. Die Öffnung ist oval, sie wird als Foramen Magendii bezeichnet. Weiterhin erstreckt sich die Decke bis zum Kleinhirn und setzt sich in die Pia mater desselben fort und in jenen Teil, welcher die Wandung des primitiven Hirnbläschens bildet, und in das Velum medullare posterius. Die obere bindegewebige Deckenschicht bildet auch die Gefässgeflechte, den sog. Plexus chorioideus ventriculi quatri, der sich auch in gleicher Weise auf das Kleinhirn fortsetzt.

Am sog. hinteren Marksegel finden sich kleine Vertiefungen, welche Nidi, Nester oder auch wohl Nidi hirundines = Schwalben-Nester oder Tauben-Nester, benannt worden sind.

Die eigentlichen Strukturverhältnisse lassen sich auf Querschnitten genauer verfolgen und verstehen. Es zeigt sich dabei im grossen und ganzen ungefähr folgendes: Ein Querschnitt, welcher in der Höhe des Beginns der Medulla gemacht wird, zeigt den Zentralkanal mehr nach oben gelagert, ausserdem die graue und weisse Substanz, welche schon im Rückenmarke angetroffen wurde, nunmehr aber in veränderter Lagerung, so dass es schwer fällt, die Fortsetzung der Hörner der grauen Substanz und die Stränge der weissen Substanz auf auseinanderliegenden Schnitten genau zu verfolgen. Zunächst verbreitern sich die Hinterstränge und ausserdem rücken dieselben weiter auseinander, so dass sie in den vorderen Teilen der Medulla ungefähr in der durch die Mitte gelegten Horizontalebene anzutreffen sind. Während früher im Umkreis des Zentralkanals wenig graue Substanz angetroffen wurde, verstärkt dieselbe sich bedeutend und tritt mit mehreren Kernen nach der Peripherie hin. Besonders sind zwei der Medianebene zugekehrte Kerne zu bemerken, die sog. grauen Kerne, Funiculi graciles s. Nucleus funiculi gracilis. Zwischen diesen und den Hinterhörnern der grauen Substanz heben sich dann alsbald weitere Kerne ab: die Nuclei cuneati. Dieselben steigen allmählich bis an die Peripherie des verlängerten Markes hinauf. Die Vorderhörner treten zurück, in ihrem Kopfteil verbinden sie sich mit den Seitenhörnern; später löst sich dieser Kopfteil auf, es bleibt dann nur noch die Basis in der Nähe des Zentralkanals bestehen. Dafür finden sich nun weitere Teile grauer Substanz, welche im Rückenmark nicht angetroffen wurden, die aber gerade in den jetzt zu besprechenden Abschnitten eine bedeutende Mächtigkeit erreichen und als Olivenkerne und Olivennebenkerne bezeichnet werden. Oben wurde die äussere Anschwellung erwähnt, welche als Olivenanschwellung bekannt ist. Im Innern zeigt dieselbe eigentümlich gewundene Blätter von matter, grauer Kernsubstanz. Auf Querschnitten erscheint dieselbe bandartig gefältet oder gezackt. Sie wird als Nucleus olivaris oder auch als Corpus dentatum olivae bezeichnet. Man muss sich diese Masse ungefähr muschelförmig ausgebildet denken. Gegen die Medianebene zu ist die Muschel geöffnet und hier treten Fasern aus der von der grauen Substanz umschlossenen weissen Substanz heraus. Die Nebenkerne der Oliven sind nicht so stark gezackt, auf Querschnitten bandartig glatt. Sie laufen mit der Pyramide ungefähr parallel. Man unterscheidet einen medialen und einen lateralen. Der mediale Nebenkern, auch wohl innerer Nebenkern genannt, oder, da er in der Nähe der später zu erwähnenden Pyramide liegt, Pyramidenkern (Nucleus pyrami-

dalis), ist in den vorderen Abschnitten der Medulla winkelförmig gebogen. Lateral, d. h. eigentlich mehr nach oben resp. hinten von der Olive gelagert, liegt der äussere Nebenkern (Nucleus olivaris accessorius), welcher auf Querschnitten meist eine kurze bandartige oder stabartige Gestalt besitzt.

Die weisse Substanz ist, der grauen Substanz entsprechend, wesentlich anders angeordnet als im Rückenmark. Ausserdem sind aber noch Eigentümlichkeiten vorhanden, welche dadurch erzeugt werden, dass von der Medulla aus die Fasern der weissen Substanz teils zum Grosshirn, teils aber auch zum Kleinhirn ziehen. Diesen verschiedenen Wegen entsprechend kompliziert sich die Faserung so beträchtlich, dass wir trotz der sorgfältigsten Untersuchungen noch keinen vollkommenen Aufschluss darüber erlangt haben. Zunächst erscheinen die sog. Pyramidenkreuzungen, die schon äusserlich sichtbar waren. Da die Kreuzungen so vor sich gehen, dass ein Bündel hinter dem andern her tritt, so erscheint auf Querschnitten meist nur ein Bündel getroffen und dadurch bekommt ein solcher Schnitt ein asymmetrisches Aussehen. Die Fasern in der Pyramidenkreuzung gehören zu motorischen Nerven, deswegen wird auch diese ganze Kreuzung als die motorische bezeichnet. Die Fasern kommen aus den Seitensträngen, treten durch die graue Substanz der Vorderhörner hindurch und in die Pyramide der entgegengesetzten Seite über. Neben diesen Fasern finden sich in den Pyramiden noch gerade aufsteigende Fasern der Vorderstränge des Rückenmarkes, welche keine Kreuzung erfahren. Die Fasern ziehen dann weiterhin zur Brücke und verteilen sich innerhalb derselben in der später noch zu schildernden charakteristischen Weise. Über den Pyramiden und bis zur grauen Substanz des Zentralkanals hinaufreichend, zeigt ein jeder Schnitt eine weitere Kreuzung von beiderseitigen Fasern. Genau in der Medianebene entsteht insgesamt eine eigentümlich gestreift erscheinende Platte, welche als Raphe bezeichnet wird. Die Fasern sind die der oberen oder sensiblen Pyramidenkreuzung, sie stammen aus den Funiculi cuneati: aus welchen Teilen, ist vorläufig noch ungewiss. Da die Funiculi cuneati fast lateralwärts gerichtet sind, so treten die Fasern nach und nach fast horizontal verlaufend von einer Seite zur andern über. Die Fasern werden als die inneren Bogenfasern (Fibrae arcuatae internae) bezeichnet. Zwischen Oliven und Raphe und den Pyramiden findet sich eine Stelle, in welcher die Bogenfasern der Länge nach verlaufen. Diese Schicht wird als Olivenzwischenschicht bezeichnet. Da zwischen diesen Bündeln Massen grauer Substanz liegen, so zeigen die Stellen auf Querschnitten ein netzförmiges Aussehen und werden dementsprechend Netzkörper (Formatio reticularis) genannt. Diese Formatio zieht dann weiter zum Gehirn, wir werden ihr später noch an anderen Stellen begegnen. Es werden ausserdem die Fasern der Substantia reticularis von anderen Fasern gekreuzt, die zu Bildungen gehören, welche jetzt besprochen werden müssen. Es sind die Wurzeln der Gehirnnerven, von denen bereits eine Anzahl im Medullarabschnitt des Hirns gelegen ist. Vor allen Dingen ist es der N. hypoglossus, der hier zunächst zu Tage tritt. Die Nervenzellen liegen als Kern nicht weit vom Boden der Rautengrube entfernt. Von hier aus treten mehrere Bündel Nervenfasern fast parallel der Raphe nach vorn, sie biegen sich dann zwischen den Pyramidenkernen und der Olive hindurch und verlaufen neben der Pyramide nach aussen. Dadurch wird die Medulla in drei Abschnitte eingeteilt, einen mittleren, der die Pyramiden, die Nebenoliven, die Pyramidenzwischenschicht und die Raphe enthält und jederseits einen äusseren. Früher wurden schon jene Fasern erwähnt, welche sich als Fibrae arcuatae externae zwischen den Pyramiden

hinziehen. Diese sog. oberflächlichen Bogenfasern erscheinen auf Querschnitten als dünne, breitere Bündel. Über ihnen liegen die Kerne dieser Fibrae, ebenfalls als schmale graue Massen. Die äusseren Bogenfasern haben zum Teil Beziehungen zu der Olive, indem sie um diese herumziehen und ausserdem zu den Olivenkernen abtreten, um dann weiterhin durch die Raphe zu verlaufen und sich mit den gegenüberliegenden zu kreuzen. Auf der oberen Seite eines Schnittes durch die Medulla treten die Hinterstränge noch getrennt zu Tage. Sie rücken allerdings weiter lateralwärts, als dies beim Rückenmark der Fall war. Zunächst treffen wir die Hinterstränge verbreitert und dann neben diesen lateralwärts die Seitenstrangkerne, welche sich längs der Seite der Medulla bis fast herunter zum Austritt der Hypoglossuswurzeln erstrecken. Die Hinterstränge bestehen aus zwei Partien, den zarten Strängen und den lateral neben diesen liegenden Keilsträngen. Die Hinterstränge mit den Seitenstrangteilen ziehen als Corpora restiformia, Kleinhirnstiele, zum Cerebellum weiter. — Ungefähr in einer Höhe mit den Hypoglossuskernen, aber weiter lateralwärts, liegt ein auf Querschnitten rundes Bündel, der sog. Respirationskern oder Kern des gemischten Systems; er nimmt seinen Ursprung aus dem Rückenmarksteil (aus den Seitensträngen) und verstärkt sich, je weiter wir in der Medulla hinaufsteigen. Neben ihm liegen die Kerne des Hypoglossus und Vagus. Die absteigende Wurzel des Trigeminus liegt ebenfalls noch im lateralen Teil der Medulla, ausserdem vor ihr der Kern des Seitenstranges und median neben diesem der Kopf der hinteren Säule des Rückenmarkes. In welcher Weise die verschiedenen Nerven gerade in der Medulla verlaufen und sich kreuzen, wird später noch auseinandergesetzt werden müssen, sobald die Hirnnerven im speziellen zu betrachten sind.

β) Die Brücke (Pons Varolii s. Pons).

(Tafel XLVIII, Figg. 2, 4, 5.)

Dieselbe liegt in ihrem unteren Teile über der Medulla, erstreckt sich dann, indem sie konvex nach aussen vorspringt, weiter hinauf und legt sich als ungefähr vierseitige, 86 mm breite und 29 mm lange Masse unter dem Gehirn hin. Sie ist geneigt; äusserlich erscheint sie nicht von grauer, sondern von weisslicher Färbung. Ausserdem ist ihre Substanz ziemlich fest. An der unteren Fläche findet sich eine mediane Furche, Sulcus basilaris, welche von zahlreichen Querfurchen durchzogen wird. Die Seitenteile treten mit ihren Fasermassen nach hinten, oben und aufwärts, bilden die sog. Brückenarme, die zu den Kleinhirnteilen hinziehen. Sie werden daher als Crura cerebelli ad pontem bezeichnet. Vorn setzen sich an den ausgeschweiften Rand der Brücke die sog. Hirnstiele, Pedunculi cerebri, an. Dort, wo die Brücke in die Medulla übergeht, befinden sich die Austrittsstellen der Abducens- und Facialis-Fasern, während vorn, vor der Brücke des N. trochlearis, der N. oculomotorius und an den Seiten derselben der N. trigeminus ihre Austrittsstellen besitzen. Die nach der Hirnhöhle zugekehrte Seite des Brückenabschnittes wird von dem Wurm des Kleinhirns überdeckt. Sie hilft den Boden des vierten Hirnventrikels bilden und setzt sich in die Crura cerebelli ad eminentiam quadrigeminam fort. Hier sitzen auch die Vierhügel, welche später zu betrachten sind.

Auch im Innern der Brücke zeigen sich die Verhältnisse derartig, dass sich dieser Abschnitt des Gehirns der Medulla sofort anreihen lässt. Im ventralen Teile wiegen die Querfaserzüge vor. Wir unterscheiden solche, die der Oberfläche nahe gelegen sind, sog. oberflächliche Brückenfasern und dann die tiefen Brückenfasern, welche letztere durch zahlreiche Platten grauer Substanz durchbrochen werden. Grosse Bildungen stellen in der Brücke die weiterverlaufenden Pyramiden dar, welche in der Nähe der Mittellinie nach aufwärts ziehen und dabei etwas auseinanderweichen und im vorderen Brückenabschnitt in die Pedunculi cerebri übertreten. Auf diesen Pyramiden findet sich wieder graue Substanz, welche von Lamellen weisser Substanz durchbrochen wird. Sie führt die Bezeichnung Brückenkerne (Nuclei pontis). Es sind netzförmig angeordnete, transversale Massen, welche auf Querschnitten sofort zu Tage treten, weil die weisse Substanz eigen zwischen ihnen ausgebildet ist. Es wird vermutet, dass die Fortsätze ihrer Ganglienzellen teilweise in die Pyramidenbahnen eingehen. Die oberen Oliven liegen etwas mehr von der Medianebene ab, sie sind auf Schnitten nicht so leicht kenntlich, entsprechend den oberen Olivenkernen der Medulla. Median findet sich ebenfalls eine Raphe vor, die ähnlich gebaut ist wie diejenige der Medulla. Durch dieselbe treten die oberflächlichen und tiefen Brückenfasern hindurch, die Fasern durchkreuzen sich also und bilden die sog. Kreuzung der Varolsbrücke (Decussatio pontis Varolii). Im oberen Brückenteile findet sich die vom verlängerten Marke aus weiterverlaufende Formatio reticularis; über ihr (den Boden der Rautengrube deckend) liegt eine Schicht grauer Substanz. Die Form. ret. setzt sich nach vorne zu durch die, beim Mittelhirn zu besprechende, Haube weiter fort.

In der Raphe, welche in der Medianebene der Brücke unterscheidbar ist, durchkreuzen sich, im unteren (ventralen) Abschnitte derselben, Fasern, welche zu den Brückenarmen (s. unten) hinführen, im dorsalen Abschnitt sind es Fasern der Formatio reticularis, welche sich, schräg verlaufend, durcheinander hinziehen.

Ausserdem sind in der Brücke noch die wenig deutlich hervortretenden oberen Olivenkerne, über den tiefen Brückenfasern und lateral neben den hinteren herabsteigenden Fasern des Hirnstieles, gelegen. Die Brückenarme (Crura cerebelli ad pontem) die Bindearme des Kleinhirns (Crura cerebelli ad cerebrum) sind später zu schildern.

γ) Das Kleinhirn. Cerebellum.

(Tafel XLV, Figg. 10, 11; Tafel XLVI—XLVII, Fig. 5; Tafel XLVIII.)

Auf Medianschnitten durch das Gesamthirn tritt dorsal, in gleicher Höhe mit dem Querschnitt der Brücke, ein Gehirnteil zu Tage, der auf dem Querschnitt eine strauchförmige Figur repräsentiert. Zentrale, astförmig verzweigte Massen weisser Substanz werden von einer 1—1½ mm breiten Lage grauer Substanz überzogen. Durch Spalten, die sich von aussen her einsenken und in Nebenspalten ausstrahlen, erscheint die graue Substanz mannigfach gegliedert. Wir haben hier einen Durchschnitt durch den sog. Wurm des Kleinhirns vor uns. Pilzartig ist das ganze, nun zu schildernde Gebilde aus dem Dache des primitiven Hinterhirnbläschens hervorgewuchert; da bei dieser Wucherung der beschränkte Raum des hinteren, unteren Schädelkapselteiles

eine freie Ausdehnung hinderte, so hat sich eine Querfalte neben die andere geschoben und anstatt einer Ausdehnung in die Höhe ist eine Ausdehnung nach den Seiten hin und dann eine Oberflächenvergrösserung durch innere Fältelung eingetreten. Ein Teil der Falten tritt äusserlich in Form schmaler, in verschiedenen Kurvensystemen verlaufender Leistchen zu Tage, die grösste Anzahl der Falten erscheint aber erst beim Aufblättern des gesamten Gehirnteiles. — Die auf dem Schnitt hervortretenden weissen Substanzmassen sind Querschnitte durch quergelagerte Leistchen (Markleisten), welche die Nervenfasern enthalten, die sich in die Deckschicht aus grauer Substanz einsenken.

Das Kleinhirn, welches $^1/_9$—$^1/_8$ der Gesamthirnmasse ausmacht, lässt sich in drei Teile gliedern, einen median gelegenen, schmalen brückenartigen, den Wurm (Vermis) und in zwei seitliche Hemisphären.

Der Wurm liegt dem Dach des 4. Ventrikels auf, krümmt sich vorn-oben und unten-hinten allmählich bogenförmig nach aussen; auf der dorsalen Fäche des Kleinhirns geht er ohne scharfe Grenzen in die seitlichen Hemisphären über, an der unteren Fläche dieses Hirnteils wölben sich aber die Hemisphären weit vor, so dass der Wurm in einer Rinne (Vallecula Reilii) eingelagert erscheint. Am vorderen und hinteren Rande des Kleinhirns ist dieses gegen den Wurm zu eingebuchtet (Incisurae cerebelli anterior et posterior).

Der Wurm wird weiter eingeteilt in einen oberen und einen unteren (Vermis superior et inferior). Die nach unten — der 4. Hirnhöhle zu — gelegenen Enden dieser Teile setzen sich in die sogen. Marksegel (Velum medullare superius et inferius) fort, welche die Decke des 4. Ventrikels vervollständigen. Der Vermis superior zerfällt weiter in: 1) Lobulus centralis, welcher über dem oberen Marksegel als kleine Masse gelegen ist; wenn man will, können einige hier vorhandene kleine den Marksegeln angewachsene Wülste, die Lingula, dem Wurm noch zugezählt werden. 2) Monticulus (Verm. sup. ant.), grösster Teil des Oberwurms mit dem Gipfel (Culmen), dem höchsten Punkte, und dem hinteren Abhang (Declive). 3) An letzteren grenzt der hintere Oberwurm, das Folium cacuminis; es liegt in der Incisura posterior, als einfaches, ungeteiltes Brückenstück.

Der Vermis inferior setzt sich zusammen aus jenen Teilen, welche über dem hinteren Abschnitt des 4. Ventrikels in der Vallecula Reilii gelegen sind. Er besteht aus: 1) Tuber valvulae, welcher den am weitesten dorsalwärts gelegenen Abschnitt darstellt; unter und vor ihm liegt die dreiseitige 2) Pyramis. Auf die Pyramide folgt die nach unten gelegene 3) Uvula. 4) Nodulus, das Knötchen, welches dem unteren Marksegel angewachsen ist.

Die auf dem Querschnitt sichtbare Marksubstanz, welche in meist sieben Äste gegabelt ist, wird als Arbor vitae s. A. medullaris vermis bezeichnet.

Die Marksegel, Vela medullares, erfahren hier zweckmässig Erwähnung; es sind dünne, unter dem Wurm gelegene Blätter, die stellenweise etwas quergestreift sind. Das vordere Marksegel, Velum medullare anterius, ist viereckig, hinten mit den Markleisten des Wurmes eng im Zusammenhange stehend, vorne grenzt es an die Vierhügel, seitlich an die Crura cerebelli ad eminentiam quadrigeminam. Ausser der bereits erwähnten Lingula lässt sich auf diesem Segel noch ein nach vorn in der Medianlinie verlaufender Markstreifen, Frenulum veli medullaris anterioris, unterscheiden. — Das hintere Marksegel, Velum medullare posterius, ist nach vorn mit dem Nodulus verschmolzen, grenzt seitlich an die noch zu besprechenden Flocculi

und endet nach hinten unten mit freiem Rande über der Rautengrube, die hier dann von der Tela chorioidea inferior gedeckt wird.

3) Die Kleinhirn-Hemisphären. Der Wurm und die Marksegel bilden gleichsam Brücken zwischen den nun zu besprechenden Kleinhirnteilen. Die kurzen Querlamellen der Wurmabschnitte setzen sich in Gyris der Hemisphären fort; ebenso verlaufen die im Wurm angetroffenen Furchen teilweise in den Hemisphären weiter. Jede Hemisphäre ist wieder in einzelne Abschnitte zu zerlegen; diese Teile legen sich jederseits zu einem rundlichen Körper zusammen, dessen äussere Fläche in die gleichseitige Fossa occipitalis inferior eingepasst ist; die nach dem Unterwurm zugekehrte Fläche ist eingebogen und in mannigfacher Weise von Furchen durchzogen; die nach dem Subencephalon gerichtete Seite verbindet sich mit diesem durch eine nach oben und medianwärts schmale, nach unten und lateralwärts breiter werdende Masse (Hirnschenkel). Neben der Aussenseite der Hirnschenkel tritt dann jederseits ein gebogenes flockenartiges Stück zu Tage. — Jede Hemisphäre wird durch 2—15 mm tiefe Querfurchen in einzelne Leisten zerlegt, die nun auch wieder, ähnlich denen des Wurmes, in einzelnen Gruppen zusammen besprochen werden können. Durch den bis 27 mm tiefen Sulcus horizontalis cerebelli wird das Kleinhirn in einen oberen und einen unteren Teil getrennt.

1) An das Zentralläppchen des Wurmes lagert sich jederseits ein flügelförmiges kleines Hemisphärenstück an, die Ala lobuli centralis, sie liegt dem entsprechendseitigen Crus ad cerebrum auf; diesen Flügeln schliesst sich 2) der Lobus quadrangularis (L. superior anterior) an; die beiderseitigen Teile werden durch den Monticulus verbunden; jeder derselben zerfällt in einen breiteren, vorderen (Lobus lunatus anterior) und einen schmäleren, hinteren (Lobus lunatus posterior) Abschnitt. 3) Den hinteren Randteil der Hemisphären stellt der jederseitige Lobus semilunaris dar (die Lobi werden durch das Folium cacuminis verbunden). Zwischen dem Lob. quadrang. und dem Lob. semilun. verläuft der $1^1/_2$ cm tiefe Sulcus superior.

An der unteren Hemisphärenfläche kommen jederseits zur Unterscheidung: 1) An den Tuber valvulae angrenzend der Lobus inferior posterior, welcher unter der tiefen Horizontalfurche verläuft. 2) An die Pyramide des Wurmes setzt sich der Lobus cuneiformis an, welcher vom vorigen durch einen tiefen Sulcus inferior lateralis getrennt wird; die Gyri dieses Teiles verlaufen median quer gestellt, drehen sich dann, verlaufen in der Mitte des Lappens fast sagittal und biegen dann nach der Seite zu wieder in quere Richtung um. 3) Von der Uvula erheben sich endlich, diesen Wurmteil fast vollkommen bedeckend, die Tonsillae cerebelli. 4) An den Nodulus des Wurmes schliesst sich eine weisse Marklamelle (Velum medullare posterius) an, welche lateralwärts in einen stärkeren Faserzug übergeht, welcher als Flockenstiel (Pedunculus flocculi) in die Flocke, Flocculus, hineinführt, diese liegt seitlich neben dem Crus cerebelli ad medullam.

Der weissen Marksubstanz des Kleinhirns ist nicht nur graue Masse aufgelagert, sondern sie enthält auch Kerne grauer Substanz eingeschlossen, so liegt, von den Crura cerebelli ad cerebrum ausgehend, ein auf Querschnitten zackiger Kern in den Hemisphären. Der Kern, welcher den Oliven gleicht, empfängt Fasern aus den Hirnschenkeln, er führt die Bezeichnung Nucleus dentatus s. Corpus ciliare. Der Kern, welcher nach vorn und medianwärts offen ist, umschliesst weisse Substanz. Neben diesem Kerne treten noch paarig vorhandene kleinere Kerne auf. 1) Dachkern (Nucleus fastigii), liegt nahe an der Decke des 4. Ventrikels, von dem

nebenseitigen durch wenig weisse Substanz getrennt. 2) Kugelkern (Nucleus globosus) lateral neben dem Dachkern. 3) Pfropfkern (Nucleus emboliformis) liegt vor dem offenen Teil des Nucleus dentatus.

Schenkel des Kleinhirns, Crura cerebelli. Mit den übrigen Hirnteilen steht das Kleinhirn — wie bereits erwähnt wurde — durch schenkelartig gebogene Faserzüge weisser Substanz in Verbindung. Im allgemeinen unterscheidet man drei nebeneinander liegende Schenkel. 1) Crura cerebelli ad cerebrum s. ad eminentiam quadrigeminam, liegen als zwei plattrundliche Stränge unter dem vorderen Teile des Wurmes, die Stränge convergieren nach vor- und aufwärts und verlaufen zu den Vierhügeln, unter denen sie sich einsenken, ohne sich mit ihnen zu verbinden. Zwischen ihnen liegt das Velum medullare superius. 2) Crura cerebelli ad medullam s. Pedunculi cerebelli; sie sind die Corpora restiformia. 3) Crura cerebelli ad pontem, die Brückenschenkel, laufen lateral nach vorn medianwärts in den Seitenrand der Varolsbrücke.

Verlauf der Faserzüge im Kleinhirn u. s. w. wird später Erwähnung finden.

Anm. Die Struktur des Kleinhirns ist eigenartig. Die graue Substanz setzt sich aus mehreren Schichten zusammen, welche insgesamt die graue Rinde der Markblätter bilden. Die Fasern der weissen Markleisten strahlen in eine Schicht aus, welche aus kleinen, dicht aneinander gelagerten Zellen besteht (rostfarbene Körnerschicht). Auf diese Schicht folgt nach aussen eine Lage mit grösseren Zellen (Purkyne'sche Zellen), welche nach der Peripherie zahlreich verästelte Fortsätze entsenden (dieselben gleichen den Astverzweigungen eines Spalierobstbaumes); nach der Körnerschicht leitet ein (sich später auch teilender) Fortsatz. Die Peripherie wird von Bindegewebszellen gebildet (graue Schicht), in welche einzelne Nervenzellen eingestreut sind.

II. Grosses Hirn, Cerebrum.

(Tafel XLVI—XLVII, Figg. 3, 4, 5; Tafel XLVIII, Figg. 1, 5.)

Beinahe $^5/_6$—$^6/_7$ des Hirns wird durch diesen Abschnitt repräsentiert. Mit zwei mächtigen Seitenteilen (Hemisphären) und einem Mittelteile füllt das Grosshirn die vorderen, seitlichen und oberen Teile der Schädelkapsel aus. Von dem Kleinhirn wird es durch das Tentorium cerebelli getrennt, andererseits aber ist es mit ihm durch die Hirnschenkel verbunden.

Anm. Eine weitere Einteilung dieses Hirnteiles ergiebt sich am besten aus der Darstellung selbst, es ist schou ein bedenklicher Übelstand, dass die Schilderung des Nervensystems in einer so grossen Anzahl von einzelnen Abschnitten und Unterabschnitten gegeben werden muss, denn der Studierende vermutet in so streng gesonderten Teilen stets etwas Gesondertes und es fällt ihm schwer, die Zusammengehörigkeit der Einzelheiten finden zu können, welche aber bei keinem Organsystem schärfer betont werden muss als gerade bei dem Nervensystem.

Die Grosshirnhälften werden durch eine tiefe, median verlaufende Furche, Fissura longitudinalis cerebri, getrennt. Der Mittelteil lässt zunächst die Hauptmasse der in die Grosshirnhälfte einstrahlenden Fasern erkennen, dann legen sich ihm einige gesonderte Kerne grauer Substanz, welche symmetrisch vorhanden sind, auf. — Unpaar sind: die dritte Hirnhöhle, sowie eine komplizierte Verbindung zwischen den Grosshirnhemisphären (Balken, vordere, weiche und hintere Kommissur), weiterhin der Foruix, die Zirbeldrüse, der graue Höcker, der Trichter und die Hypophysis.

Was das Grosshirn uns so schwer verständlich macht, ist die eigenartige Verteilung der grauen und weissen Substanz. Es ist wohl sicher, dass dieser Gehirntheil Sitz der Geistesfunktionen ist, es münden, um diese einzuleiten, in das Grosshirn die Hauptsinnesnerven, andererseits aber auch jene Fasern, welche

vom Rückenmark und aus den oben schon erwähnten Hirnteilen stammen. Motorische und sensibele Faserzüge treten im Grosshirn in noch unaufgeklärter Weise in Verbindung und zwar wahrscheinlich vermittelst der Nervenzellen, die in der grauen Substanz eingelagert sind. Die motorischen Nerven sind nun teils vom Sinnesapparat aus zu beeinflussen, teils erweisen sie sich unabhängig von diesen Organen und ihren Leitungsbahnen, es müssen also ganz verschiedenartige Verbindungen zwischen den einzelnen Nervenfasern bestehen, ein Teil dieser Verbindungen findet sich sicher in den nun zu besprechenden Teilen vor.

Ganz allgemein kann getrennt werden zwischen Basisteil des Grosshirns und Hemisphärenteil. Der erstere Abschnitt nimmt eintretende Nerven auf und lässt andere austreten, er entsteht aus dem primitiven Mittelhirn und Zwischenhirn, während das Vorderhirn zu den Hemisphären heranwächst, welche als das eigentliche Grosse Hirn von den meisten Anatomen gesondert werden.

Teile, die aus dem Mittelhirn entstanden.

Die Wandungen des embryonalen Mittelhirns nehmen nicht in auffälliger Weise an Volumen zu, ebenso bleibt die Hirnhöhle nur in Form eines engen Kanals bestehen. Jener Abschnitt, welcher ventral lag, lässt aus sich die Hirnstiele (Pedunculi cerebri) entstehen, während der dorsale (Deckenteil) die Vierhügelplatte oder die Vierhügel (Corpora quadrigemina) erzeugt. Gesondert lassen sich höchstens die Vierhügel betrachten, während die Basis ununterbrochen in den folgenden (Zwischenhirn-) Abschnitt übergeht und zweckmässig später im Zusammenhang geschildert wird. Die Hirnhöhle (Aquäductus Sylvii) zieht durch diesen Hirnabschnitt unter der Vierhügelplatte als eine auf Querschnitten dreizipfelige Spalte hin.

Teile, die aus dem Zwischenhirn entstanden.

Das Dach des Zwischenhirnbläschens und der Boden desselben geben keinen nervösen Teilen die Entstehung. Das Dach wölbt sich zunächst zapfenförmig nach oben, dann bildet die Gefässhaut über ihm eine Anzahl Wucherungen, der Hohlraum im Inneren entschwindet und es bleibt ein eigenartiger Körper, die Zirbeldrüse, zurück; aus dem übrigen Teile der Decke entsteht ein dünner, mit der Gefässhaut verwachsener Verschluss des dritten Ventrikels; dies Häutchen setzt sich über die Sehhügel zum Vorderhirn fort. — Am Boden stülpt sich die Wandung taschenförmig vor, sie bildet hier den Trichter (Infundibulum), welcher mit einer Ausstülpung des Vorderdarmes verwächst und so den Hirnanhang (Hypophysis cerebri) bilden hilft. Die Seitenteile des Zwischenhirnbläschens wandeln sich in grössere Hirnteile mit beträchtlichen Massen grauer Substanz um, in die sog. Sehhügel (Thalami optici), dieselben nehmen den Hohlraum des dritten Ventrikels zwischen sich und pressen ihn zu einer median gestellten Spalte zusammen. Die Sehhügel legen sich hinten vor die Vierhügel, nach vorn schliesst sich ihnen, jederseits in schräger Richtung, das Vorderhirn an (die Streifenkörper des letzteren liegen der Übergangsstelle zunächst).

Teile, die aus dem Vorderhirn entstanden.

Das Vorderhirnbläschen teilt sich frühzeitig in zwei Hälften, die Wandungen dieser Bläschen bilden die Hemisphären. Ihre Entstehung ist der Ausdruck einer Weiterentwickelung jener bereits in früher besprochenen Gehirnteilen anzutreffenden symmetrischen Ausbildung der Leitungsbahnen und der zugehörigen grauen Substanzmassen.

Symmetrisch treten auch die Sinnesorgane auf und mit ihnen entwickeln sich die meisten in das Gehirn eintretenden oder von ihm hinausführenden Nerven, diese Nerven, mit ihren Kernen und weitgehenden Leitungsbahnen, vergrössern auch beträchtlich die Masse des vorderen Teiles des Zentralnervensystems. Die Wandungen der Gehirnbläschen können aber nur allein eine Ausdehnung erfahren, d. h. den Nerven eine Stätte für weitere Ausbreitung und für Verbindungen untereinander bieten, ihr Wachstum wird durch die bindegewebige Schädelkapsel nur bis zu einer gewissen Grenze zugelassen und dem beschränkten Raum entsprechend müssen sich die Wandungen der Gehirnbläschen umlegen. Die einzigen Stellen, innerhalb derer sich die Vorderhirnbläschen weiterbilden können, liegen aber unter den oberen und seitlichen Teilen des Schädeldaches. Hier hemmt keine kräftige Kopfmuskulatur mehr die breit flächenhafte Ausbildung der Schädelknochen; die Gesichts- und Halsnackenmuskeln inserieren sich in Linien, welche bei eintretendem Druck resp. Zug den Innenraum der Schädelkapsel nicht verengen, sondern eher noch in der dorso-ventralen und in transversaler Richtung verbreitern. Die lange Anwesenheit der Fontanellen, die Entstehung der ersten Verknöcherungspunkte u. s. w. bieten einer mechanischen Betrachtungsweise dieser Verhältnisse die schönste Handhabe, leider kann hier auf diese wichtigen und interessanten Verhältnisse nicht näher eingegangen werden.

Für die Verbindung der beiden Grosshirnhälften genügen teils die bereits erwähnten Hirnteile, teils einige relativ schwache Kommissuren, die als Balken, vordere, mittlere (weiche) und hintere Kommissur noch beschrieben werden. Zwischen den Hälften bleibt daher ein Spalt, der sich sekundär mit Bindegewebe, Blutgefässen etc. ausfüllt. Der Hohlraum in dem Vorderhirnbläschen wird zu den Seitenventrikeln, welche durch das anfänglich weite, später relativ enge Monro'sche Loch in Verbindung bleiben. War schon das Dach des Zwischenhirnbläschens durch geringe Volumzunahme ausgezeichnet, so gilt dies in gleichem, fast noch höherem Grade auch vom mittleren Teil des Daches der Vorderhirnbläschen, dasselbe stellt sich später nur als eine dünne Epithelschicht dar, die Gefässhaut überzieht dieselbe und dringt dann, indem sie weiterwuchert, in die Ventrikel ein und zwar in Gestalt einer doppelten, jederseits schräg gestellten Falte; die Eintrittsstelle dieser Gefässwandduplikaturen in die Seitenventrikel erscheint nach Präparation scheinbar als wandungslos, weil die Epithelschicht übersehen wird, sie führt daher die Bezeichnung Fissura transversa cerebri.

Bei Knochenfischen besteht der Mantelteil des sekundären Vorderhirns nur aus einem dünnen Epithelblatt, welches von der Gefässhaut überzogen wird.

Aus den Wandungen der Vorderhirnbläschen gehen nun unten, vorn und seitlich gar verschiedene Abschnitte hervor. Median liegt zwischen den Vorderhirnhälften die sogenannte Schlussplatte (Lamina terminalis), dieselbe zieht sich, vom Ende des Zwischenhirnteiles (Sehnervenkreuzung) anfangend, nach vorne und rückt dann bei der Ausdehnung der Grosshirnhälften nach der Seite und hinten, über das Monro'sche Loch hinweg, bogenförmig nach oben und hinten. Über der Fissura transversa bildet sich aus dem medialen Teile der Schlussplatte das Gewölbe (Fornix). Die an dieses angrenzenden Teile der Platte haben sich senkrecht aufgerichtet und eng nebeneinander gelagert; sie stellen das, die Seitenventrikel trennende, Septum pellucidum dar. Über dieser durchscheinenden Scheidewand hat dann die Wandung der Schlussplatte noch den Verbindungsarm zwischen den Hirnhälften, den Balken (Corpus callosum), aus sich hervorgehen lassen.

Vor den Sehhügeln, resp. seitlich an sie noch angrenzend, entsteht am Boden der Vorderhirnbläschen das Corpus striatum, dieser Streifenhügel wuchert in den Hohlraum des Seitenventrikels ein und verengt denselben. — Nach vorn treten ein paar Hohlzapfen ab, welche mit dem Riechorgan in Verbindung treten und als Riechkolben (Lobi olfactorii) bezeichnet werden. — Mächtiger sind nun die übrigen

Abschnitte der Vorderhirnbläschen gewuchert, sie stellen sich in Form von gefältelten massigen Lappen (Lobi) dar, deren man in der Stirnregion die Stirnlappen (Lobi frontales), in den Schläfenregionen die Lobi temporales s. inferiores und in der Hinterhauptregion die Lobi occipitales s. posteriores unterscheidet. Auf der Grenze zwischen den beiden erstgenannten Lappen wachsen einzelne Stellen schneller, dadurch entsteht schon im dritten Monat des Embryonallebens hier eine flache Grube (Fossa Sylvii), deren Ränder nun schnell und zwar ungleichmässig weiter wachsen, es schiebt sich der Schläfenlappen seitlich und nach unten längs des Stirnlappens hin, die Sylvi'sche Grube wird nun zu einer Spalte (Fissura Sylvii); der Boden der Grube, welcher nunmehr im Grunde der Spalte liegt, wird Stammlappen oder Insel genannt; unter diesem Stammteil liegt gegen die Ventrikel zu das Corpus striatum. An der Basis geht die Insel in die Lamina perforata anterior über. Der oberhalb der Sylvi'schen Grube liegende Mantellteil wuchert ebenfalls und hilft mit zur Schliessung der Grube bei; da er deckelartig die unteren Teile überlagert, wird er als Klappdeckel (Operculum) bezeichnet.

Die einzelnen Lappen sind zunächst von glatter Oberfläche, aber vom 5. Monat ab nimmt ihre Wandung schneller an Volumen zu als die Schädelkapsel, daher bilden sich denn in den Lappen nach innen gehende Falten, ihre Bildung wird äusserlich durch sich einstülpende Furchen (Sulci) angedeutet; werden die Falten zahlreicher, so treten die zwischen zwei benachbarten Sulci liegenden Strecken wulstartig nach aussen hervor, sie bilden, die Hirnwülste Hirnwindungen (Gyri). Ihr Verlauf ist, wie noch weiter beschrieben werden wird, in den verschiedenen Hirnabschnitten ein äusserst wechselnder.

Nach diesen einleitenden Bemerkungen können die einzelnen erwähnten Hirnteile genauer betrachtet werden. Dass die Teile, welche anatomisch gesondert besprochen werden, physiologisch betrachtet nicht getrennt werden können und dürfen, braucht nun wohl nicht weiter begründet zu werden; es hat sich aber auch schon aus diesen kurzen Betrachtungen gezeigt, dass es dem Anatomen nicht möglich ist, Mittel-, Zwischen- und Nachhirn mit Messer und Pinzette trennen zu können. Rückenmark, verlängertes Mark, Brücke und Kleinhirn lassen sich wenigstens äusserlich von einander scheiden, wenngleich auch die wichtigen inneren Teile dabei in grundlos willkürlicher Weise auseinandergerissen werden; bei den nun zu besprechenden Abschnitten ist weder eine äussere, noch viel weniger aber eine innere Scheidung möglich.

1) Die Vierhügel (Eminentia quadrigemina s. bigemina). Sie liegen in dem Deckenabschnitt, welcher den vordersten Teil des 4. Ventrikels und den Aquaeductus Sylvii schliesst. Die Substanz der Vierhügel gleicht jener der Gehirnganglien. Äusserlich hebt sie sich in der Form von vier niedrigen, durch eine Längs- und eine Querfurche markierten Erhebungen ab. Die hinteren zwei Hügel (Colliculi posteriores s. Testes) treten schärfer hervor, sind aber kleiner und von hellerer Färbung als die mehr flachen vorderen zwei (Colliculi anteriores s. Nates). Im Inneren der Vierhügel finden sich Kerne grauer Substanz, die Vierhügelganglien. Nach vorne hin grenzen an die Vierhügel die weiter unten zu besprechende hintere Kommissur und die beiden Kniehöcker (Corpora geniculata mediale et laterale), welche dem mittleren Teile des

Grosshirns zugehören und vermittelst der Bindearme mit den Vierhügeln verbunden sind. Von den hinteren beiden Hügeln gehen die hinteren Bindearme (Brachia conjunctiva posteriora), von den vorderen die Brach. conj. anteriora ab. Die Schleifen (Lemnisci) verlaufen längs der Seiten der Vierhügel und unter denselben hin; sie liegen über den hinteren Bindearmen.

Der Aquaeductus Sylvii, der direkt unter den Vierhügeln hinzieht, ist im mittleren Teile weiter als an den Ausmündungsstellen (ca. 1,5 cm lang); sein Querschnitt ist wechselnd, stets dreizackig, eine Zacke liegt median nach unten, die anderen beiden lateral oben. Im mittleren Teile wird der Querschnitt durch einen von der oberen Wand (Basis der Vierhügel) vorspringenden Zapfen (Tropis) modifiziert.

Die aus dem Kleinhirn kommenden Crura cerebelli ad eminentiam quadrigeminam verlaufen in der Basis der Vierhügel weiter in die Hauben der Hirnstiele hinein. Das mit dem Kleinhirn noch in Verbindung stehende Frenulum veli medullaris anterioris ist Seite 233 erwähnt.

2) Die Grosshirnschenkel oder Hirnstiele, Pedunculi cerebri s. Crura cerebri. Sie ziehen als ein paar kräftige Strangmassen, von dem oberen Abschnitte der Brücke ausgehend, schräg nach vorn, auf- und lateralwärts zu den Sehhügeln und dem Vorderhirn; die Querfurche, welche sie von der Brücke scheidet, ist also nur eine äussere Grenze, der keine innere zur Seite gestellt werden kann. — Auf der unteren, freien Seite treten schwach divergierende Längsfaserzüge als Erhebungen hervor, sie gehören einer 5 mm dicken Schicht an, welche als Hirnschenkelfuss, Basis pedunculi cerebri, bekannt ist; nach oben ist diese Schicht rinnenförmig vertieft. Der Basis liegt eine quergestellte, auf Querschnitten ⌣förmig gebogene Platte grauer Substanz auf, welche ihrer schwärzlichen Färbung nach als Substantia nigra bezeichnet wird. In die rinnenförmige Höhlung dieser Substanz lagert sich nach oben hin die Masse der Haube, Tegmentum, ab; zwischen ihren längsgestellten Fasern finden sich zersprengte graue Kerne und die sogen. graurötliche Substanz (Haubenkern, Nucleus tegmenti).

Betreffs der Anordnung der grauen und weissen Substanz mag noch folgendes erwähnt werden. Von der grauen Substanz der hinteren Vierhügelteile erstreckt sich solche um den Aquaeductus herum und geht in graue Masse über, welche der Haube aufgelagert ist. Hier liegen die Kerne der Hirnnerven III und IV (siehe daselbst). Die graue Substanz des vorderen Abschnittes ist von der der vorderen beiden Hügeln getrennt und zwar durch Fasern der Schleifenschicht, welche im hinteren Abschnitte der konkaven Seite der Substantia nigra angelagert ist, sich nach vorne zu aber aufwärts abhebt. Im Hauben-Teile liegt medial die Raphe; im ventralen Abschnitt der letzteren findet sich die Haubenkreuzung (Decussatio tegmentorum), indem die inneren Fasern der Haube einander durchkreuzen, lateral von dieser Kreuzung und nach oben liegt jederseits der rote Kern, der von Fasern des III. Hirnnerven (Oculomotorius) durchkreuzt wird. Lateral neben der dem Aquaeductus seitlich angelagerten grauen Substanz zieht die Wurzel des V. Hirnnerven hin. — Die Schleifenschicht beginnt in der Brücke, jedoch sind die Bündel, aus denen sie zusammengesetzt ist, dem Ursprung und späteren Verlaufe nach verschieden; so unterscheidet man die obere Schleife, welche mit den vorderen Vierhügeln, dem mittleren Kniekörper und den hinteren Vierhügelarmen Verbindungen zeigt und zu den Sehhügeln hinzieht, von dem mittleren Schleifenteile und den ventral gelegenen Bündeln des Fusses zur Schleifenschicht (untere Schleifenschicht), welche an der Oberfläche als Schleife sichtbar sind.

Die Fasern der Basis sind als die weiterziehenden Pyramidenstränge der Medulla aufzufassen, sie nehmen in dem Brückenteile noch Fasern auf, die aus den Brückenkernen und der Formatio reticularis stammen; diese sekundär hinzutretenden Stränge liegen medial und lateral, die letzteren stehen mit dem Crus cerebelli ad emin. quadrig. in Beziehung.

3) Substantia perforata media s. posterior. Als solche wird eine durchlöcherte Markmasse bezeichnet, welche vorn zwischen den beiden Hirnschenkeln liegt und dieselben zu vereinigen scheint. Die Faserbündel, aus denen sie besteht, kreuzen sich, ausserdem umschliessen sie Massen grauer Substanz. Sie bildet z. T. den Boden der 3. Hirnhöhle, geht hinten Verbindungen mit der Brücke, vorne solche mit dem Gewölbe und dem grauen Höcker ein. (Ihre durchlöcherte Struktur verdankt sie den zahlreichen hier durchtretenden Blutgefässen.)

4) Grauer Höcker, Tuber cinereum. Er erstreckt sich als graues, dünnes Blatt von der Subst. perforata media bis zum gleich zu besprechenden Chiasma opticum hin, bildet also den vorderen Bodenteil des 3. Ventrikels. Der an das Chiasma opticum angrenzende, senkrecht gestellte Teil wird graue Endplatte, Lamina terminalis, genannt. Hinter dem Chiasma senkt sich die Wandung des grauen Höckers ventralwärts trichterförmig ein, bildet das nach unten zugespitzte, kanalartige Infundibulum, dessen Ende mit der Hypophysis innig verwachsen ist.

5) Hirnanhang, Hypophysis s. Glandula pituitaria, gehört entwickelungsgeschichtlich zum Vorderdarm, von dem er sich abschnürt und mit dem Infundibulum verwächst, so dass er diesem bei der Präparation als länglich-rundlicher, fester Körper angeheftet bleibt. Die Hypophysis liegt in der Sella turcica der Schädelbasis.

6) Sehnervenkreuzung, Chiasma opticum. Die aus den Augen kommenden Sehnerven ziehen nicht zur gleichseitigen Hirnseite weiter, sondern kreuzen sich vor ihrem Übertritt in das Hirn im Chiasma opticum, von dem aus sie als Sehstreifen weiter ziehen. Die Fasern sind nicht vollkommen durchkreuzt, sondern nur die medialen des linken Sehnervs gehen im rechten Tractus opticus weiter (und umgekehrt). Ob die lateralen Fasern zu dem gleichseitigen Tractus ziehen, ist mit absoluter Sicherheit noch nicht nachgewiesen, obgleich pathologische und physiologische Erscheinungen dafür sprechen.

7) Sehstreifen, Tractus optici. Sie ziehen an der Unterseite der Gehirnbasis lateralwärts neben den Hirnschenkelfasern hin, es entsteht so eine sprenkelförmige Figur, die vorn durch das Chiasma geschlossen wird.

8) Neben den Sehstreifen liegt jederseits lateral die vordere oder seitliche durchlöcherte Substanz, Substantia perforata lateralis s. antica; die Löcher entstehen auch durch Blutgefässe.

9) Als Trigonum olfactorium wird jederseits eine graue, dreiseitige Erhabenheit bezeichnet, in welche die Fasern vom Riechnerven einlaufen. Dieselben vereinigen sich zunächst vorn unter den Stirnlappen des Grosshirns je zu einem Riechkolben, Bulbus olfactorius, von welchem aus dann ein einheitlicher Strang, der dreiseitige Riechstreifen (Tractus olfactorius) zum gleichseitigen Trigonum hinzieht. In jedem Trigonum trennen sich die Fasern in drei Streifen. Der mittlere und laterale zieht zur Subst. perforata lateralis. Der kürzere mediale Streifen ist bis zur Basis des Trigonum zu verfolgen. Der mittlere Streifen kann fehlen. — Der Tractus olfactorius liegt in einer Rinne (Sulcus olfactorius), die durch zwei parallel verlaufende Gyri des Grosshirn-Stirnlappens gebildet wird.

Die Hirnhöhlen, welche diese Teile durchziehen, setzen sich an die Sylvi'sche Wasserleitung an, verbreitern sich zunächst im Ventriculus tertius und treten dann seitlich in die Hemisphären ein, bilden hier die Seitenventrikel (Ventriculi laterales), welche in mannigfacher Weise durch die in sie hineingewucherten Grosshirnteile umgestaltet sind.

Der dritte Ventrikel des Gehirns, Ventriculus tertius cerebri. An die Wasserleitung setzt er sich als zunächst wenig tiefer, aber dafür etwas verbreiterter Hohlraum an; nach vorne zu nimmt er an Breite ab, wird hingegen in der Richtung von oben nach unten tiefer. Die Seitenteile werden durch die Sehhügel begrenzt. Der Boden ist oben geschildert worden; in das Infundibulum ist der Ventrikel eingesenkt, hinter diesem findet sich die Öffnung der Sylvi'schen Wasserleitung, Aditus ad aquaeductum Sylvii, über derselben verläuft die Commissura posterior und der Vorderrand der Eminentia quadrigemina. Die Mitte dieser Hirnhöhle wird von der Commissura mollis durchsetzt. Das Dach wird gebildet vom Gewölbe, dem hinteren Teile des Balkens (Splenium corporis callosi); nach vorne zu von der Columna fornicis, der Commissura anterior und der Lamina terminalis. Nach vorn und oben zu münden in ihn die Seitenventrikel durch das Foramen Monroi; weiterhin wird er hier durch die Fissura transversa geschlossen.

Die Seitenventrikel, Ventriculi laterales cerebri. Die seitlichen Ausstülpungen des ersten Gehirnbläschens sind, entsprechend dem rapiden Wachstum ihrer Wandungen, beträchtlich ausgedehnt worden. Ihre Weite — von Wand zu Wand gemessen — ist allerdings minimal, dafür senken sie sich aber taschenartig in den Stirn-, Schläfen- und Hinterhauptslappen der Grosshirnhemisphären ein. Dadurch lässt sich jederseits unterscheiden: eine mittlere Seitenkammer, Cella lateralis, ein Vorderhorn, Cornu anterius, ein absteigendes Unterhorn, Cornu descendens s. laterale, und ein Hinterhorn, Cornu posterius.

Cella lateralis. Scharfe Grenzen besitzt sie nicht. Nach oben wird sie durch den Balken begrenzt; ihr Boden wird teilweise durch den Sehhügel gebildet, sowie weiterhin durch Teile des Streifenkörpers; lateralwärts grenzt die Hemisphärenwand sie ein. Die Membrana pellucida trennt sie median von der nebenliegenden Seitenhöhle, mit welcher sie durch das vorne gelegene Monro'sche Loch, Foramen Monroi, kommuniziert. Hier mündet auch der Ventriculus tertius. — Cornu anterius; es zieht sich vom Mittelteile aus in den Vorderlappen hinein, wo es oben und vorn vom Knie des Balkens, an den Seiten vom Septum pellucidum und dem Kopf des Streifenkörpers begrenzt wird. — Cornu descendens; setzt sich hinten und seitwärts von der Cella lateralis aus fort, es ist länglich, konvex nach aussen gebogen, zieht sich in den Schläfenlappen hinein, dessen Teile seine Wandung bilden. Der Zugang zu diesem Ventrikelabschnitte wird durch das eingewucherte seitliche Adergeflecht geschlossen. Die obere Wand wird von den aus dem Balken ausstrahlenden Faserzügen, dem Schwanz des Streifenkörpers und angrenzenden Teilen gebildet; seine untere Wand enthält einen wulstförmigen Vorsprung (Gyrus hippocampi) und den Fasciculus longitudinalis. Median sind es der Hirnschenkel und der Sehhügel, welche seine Wandung ergänzen. Hier liegt denn auch die eingewucherte Hirnhaut mit den Gefässen. — Cornu posterius; es zieht sich zunächst nach aussen, dann wieder allmählich gegen die Medianebene zu gebogen, in den Hinterhauptslappen hinein, seine Gestalt ist fast

dreiseitig. Sein Ende ist oft (durch Zusammenlagerung der Wandungen) verkürzt, es setzt sich dann von ihm aus ein solider, gefässreicher Zapfen nach hinten fort, die Cauda cornus posterioris. An der medialen Wand tritt ein länglicher, gekerbter Höcker hervor, die Vogelklaue (Calcar avis).

Die Höhlen, welche oben kurz geschildert wurden, werden, wie bereits erwähnt, durch einspringende wulstartige Erhabenheiten zusammengepresst; diese vorspringenden Teile mögen zunächst eine Schilderung erfahren, an sie müssen dann die Lagerungsverhältnisse zwischen grauer und weisser Substanz angeknüpft werden und von diesen letzteren ausgehend gelangen wir zu den Faserzügen in den Zentralteilen.

Wird ein Schnitt in der Medianebene geführt, so werden die Kommissuren quer getroffen, weiterhin vorn das Chiasma opticum, unten der Trichter mit der Hypophyse, dahinter dann der Hirnstiel, Brücke u. s. w. Unter dem vorderen und mittleren Teile des Balkens zieht sich parallel zur Medianebene eine Schlussplatte des Seitenventrikels, das Septum pellucidum hin. Längs des vorderen und unteren Randes dieser Platte erscheint als bogenförmiger Wulst das später seitlich und nach hinten ziehende Gewölbe (Fornix). Am Vorderrande dieses öffnet sich das Foramen Monroi. Zwischen demselben und dem hinteren Teile des Balkens tritt der Sehhügel zu Tage. Von hier aus lassen sich die genannten Teile leicht weiter verfolgen.

1) Sehhügel, Thalami optici. Zwei grosse, äusserlich von weisser Substanz überkleidete Ganglienhaufen, welche mit der unteren Fläche der Haube des Pedunculus cerebri aufsitzen. Vorne und seitlich werden sie durch ein Markblatt (Lamina semicircularis) von dem jeseitigen Streifenkörper getrennt. Die vordere Partie liegt hinter der Commissura anterior, neben dem Foramen Monroi, sie ist hügelförmig, daher ihr Name Tuberculum anterius. Jeder Sehhügel erstreckt sich nun mit seiner dorsalen freien Seite unter dem Gewölbe hin, verbreitert sich allmählich nach hinten zu und endet mit einem geschweiften Rande; hier liegt ein weiterer Hügel, das Polster, Pulvinar s. Tuberculum posterius. Die mediale, schwach konvexe Wand jedes Sehhügels ist der Medianebene dicht angelagert, zwischen den Wänden beider Hügel bleibt der spaltförmige Ventriculus tertius; wie früher gesagt, werden diese Wandungen durch die Commissura mollis verbunden. Nach oben hin ist die mediale Fläche durch ein längs verlaufendes Markbündel begrenzt, welches als Stria medullaris vorspringt; die beiderseitigen Striae ziehen von der Epiphyse aus gabelförmig nach vorn. Im Innern enthalten sie graue Substanz (Nucleus pedunculi conarii). — Die hintere Fläche des Sehhügels setzt sich median in die Commissura posterior und in die Vierhügel fort; auf ihr sind — unter dem oben erwähnten Polster gelegen — die bereits Seite 238 verfolgten Kniehöcker als Hervorwölbungen sichtbar. Es wird ein medialer und ein lateraler unterschieden, welche miteinander durch Bindearme in Zusammenhang gebracht werden. Der vordere Bindearm (Brachium conjunctivum anterius) geht von dem vorderen Paar der Vierhügel ab und zieht vor dem medialen Kniehöcker in die Sehhügel hinein zum Polster. Der hintere Bindearm (Brachium conjunctivum posterius) zieht vom hinteren Paar der Vierhügel jederseits neben dem vorderen Hügel lateralwärts zum medialen Kniehöcker.

Der Sehstreifen, Tractus opticus, setzt sich dann von der hinteren Fläche jedes Sehhügels als breiter, weisser Streifen um das vordere Ende des Hirnstieles herum nach unten, d. h. ventral, in das Chiasma opticum fort. Jeder Sehstreifen beginnt mit zwei Wurzeln (richtiger muss es heissen: endet mit gespaltenen Faserzügen) im Sehhügel. Die mediale Wurzel steht mit dem medialen Kniehöcker in

Verbindung, die laterale Wurzel umgreift mit Fasern den lateralen Kniehöcker, geht zum Pulvinar und dem lateralen Kniehöcker.

Im Innern lässt jeder Sehhügel graue und weisse Substanz erkennen. Die oberflächliche weisse Masse heisst Stratum zonale. Im Innern trennt sich die graue Substanz in drei Teile, welche untereinander von weissen Markblättern getrennt und weiterhin von weissen Fasern durchzogen werden; besonders gegen die Grosshirnhemisphären zu ist diese weisse Substanz gitterartig (Gitterschicht). Die graue Deckschicht des dritten Ventrikels ist zunächst Fortsetzung der im Umkreis des Aquaeductus Sylvii gelegenen. Die drei grauen Kerne des Sehhügels sind weiter folgendermassen trennbar: ein vorderer liegt im Tuberculum anterius, zieht dann, sich verjüngend, nach oben und hinten (daher auch oberer Kern genannt). Ein medialer grauer Kern erstreckt sich von der Ventrikelwandung lateralwärts. Durch ein schmales im hinteren Sehhügelteile gelegenes Markblatt wird er von dem lateralen Kerne getrennt; dies ist der grösste, welcher durch die ganze Länge des Sehhügels hinzieht. — Die weissen Fasermassen lassen sich in verschiedener Weise nach den übrigen Gehirnteilen verfolgen; teils entstammen sie dem Hirnstiel (Haube), teils den Vierhügeln, diese Fasern ziehen durch die Bindearme. Der Tractus opticus enthält Fasern aus den Kniehöckern und aus oberflächlichen und tiefen Schichten des Polsters. Die vom medialen Kniehöcker ausgehenden treten wahrscheinlich nicht durch das Chiasma in den Sehnerv über, sondern scheinen im Chiasma die sogen. untere Kommissur zu bilden.

2) Streifenhügel, Corpora striata s. Nuclei caudati. Sie treten zu Tage, wenn die obere Wandung der Seitenventrikel abgelöst wird; alsdann treten median die Sehhügel auf und lateralwärts von demselben ziehen sich die Streifenhügel nach vorne, um hier, vor den Sehhügeln, je mit einer Anschwellung, Caput corporis striati, zu enden. Das lateral neben dem gleichseitigen Sehhügel hinziehende, beträchtlich schmäler werdende Stück wird als Schwanz, Cauda corporis striati, bezeichnet; es biegt hinter dem Polster des Sehhügels in das Seitenhorn des Ventrikels ein. Wie angedeutet trennt die Lamina semicircularis beide Hirnteile voneinander. Von unten her setzen sich in die Masse des Streifenhügels Fasern der Hirnstiele fort. Oberflächlich treten weisse Fasermassen zu Tage, welche als Stratum zonale corporis striati denen des Sehhügels an die Seite gesetzt werden können. Im Innern setzt sich die Masse dieses Streifenhügels aus Platten weisser und grauer Substanz zusammen. Die Hirnstiele strahlen hier mit fächerförmig angeordneten Fasermassen aus und zwischen diese schieben sich dann Platten grauer Substanz ein.

Die seitlich neben dem Streifenkörper und Sehhügel gelegenen Linsenkerne sollen unten mit den sonstigen grauen Massen des Gehirns im Zusammenhang geschildert werden.

Die Kommissuren und die ihnen angelagerten Teile: Gewölbe, Ammonshorn und halbdurchsichtige Scheidewand.

Drei kleinere Kommissuren (posterior, mollis, anterior), sowie eine grosse, der Balken (Corpus callosum) dienen zur Verbindung der Hirnhälften.

1) Commissura posterior, hintere Kommissur. Sie bildet z. T. die hintere Wand des dritten Ventrikels. Die querverlaufenden Fasern, welche in ihr angetroffen werden, dienen zur wechselseitigen Verbindung der Sehhügel und Vierhügel; die meisten entstammen der Haube (Schleifenschicht), von wo aus sie in die erstgenannten Hirnteile einzustrahlen scheinen.

2) Glandula pinealis, Conarium s. Epiphysis cerebri, die Zirbel oder Zirbeldrüse stellt ein abgeplattetes, an die hintere Kommissur angelagertes Gebilde dar, welches sonst frei auf dem dritten Ventrikel liegt. Von seiner vorderen Seite gehen zwei dünne Markstreifen (Zirbelstiele, Pedunculi glandulae pinealis) zu den Thalami optici. Vor der Zirbel vereinigen sie sich zur Commissura pedunculorum glandulae pinealis, welche als dünnes Blatt auftritt. — In dem Hohlraum, welcher sich in der Zirbel findet, kommen gelbliche, rundlich-eckige, feste Körner, Hirnsand, Acervulus cerebri, vor.

Die Zirbel ist vielleicht der Rest eines ehemals in der Wirbeltierreihe hier aufgetretenen Sinnesorganes (?).

3) Commissura mollis, weiche Kommissur. Verbindet die Sehhügel miteinander (vergl. S. 242) und besteht aus meist grauer Substanz.

4) Commissura anterior, vordere Kommissur. Zieht sich als nach vorn und unten konvex gerichtetes Markfaserbündel von einer Hemisphäre zur anderen. Hinter ihr beginnt das Gewölbe. Die Fasern durchziehen den Streifenkörper bogenförmig und endigen in den Schläfenlappen. Geringe Fasermassen verbinden die Riechlappen resp. Riechnerven miteinander.

5) Corpus callosum, der Balken. Er stellt sich auf dem Medianschnitt als eine breite, gebogene Fläche dar, die aus querdurchschnittenen Markbündeln besteht, letztere sind meist in aufrecht resp. radiär gestellten Lamellen vereinigt (Striae transversae). Biegt man die Grosshirnhälften in der Fissura longitudinalis auseinander, so erhält man in dem Grunde der Fissur den Anblick der oberen Balkenfläche. Der mittlere Teil (Truncus corporis callosi) ist leicht konvex gebogen, nach vorn geht er mit einem Knie (Genu corporis callosi) nach unten und durch weitere Umrollung nach hinten, woselbst dieser Teil mit dem Balkenschnabel (Rostrum corp. call.) endet. Im hinteren Teile verdickt sich der Balken zu einem wulstförmigen Abschnitt (Splenium corp. call.). Längs der oberen Balkenfläche ziehen sich als zwei schmale, durch eine Längsfurche getrennte Erhabenheiten die Striae longitudinales mediales hin; sie setzen sich vorn in die Pedunculi septi pellucidi hinein fort. Der Zwingenwulst (Gyrus cinguli) deckt oben die seitliche Ausstrahlung der Balkenfasern; Teile des Cingulum sind als Striae longitudinales laterales mit der Oberfläche des Balkens vereinigt. Die untere Balkenfläche trägt vorne das gleich zu besprechende Septum pellucidum, hinten verschmilzt sie mit dem Gewölbe; seitlich erstreckt sie sich als Decke der Seitenventrikel weiter, um dann in das Corpus medullare jeder Hemisphäre überzugehen. — Aus dem Knie strahlen die Fasern als kleine, vordere Zange (Forceps anterior) in die Stirnlappen hinein. Aus dem mittleren Abschnitt verlaufen die Bündel als Balkenstrahlung (Radiatio corp. call.) in die Hemisphären, angeschlossen an die Bündel des Stabkranzes. Vom Splenium aus ziehen nach rechts und links drei Partien von Fasern ab: die hintere grosse Zange (Forceps posterior) nach rückwärts in den Hinterhauptslappen; die Tapete (Tapetum) als dünne Faserschicht in die Decke des absteigenden und hinteren Hornes des Seitenventrikels; drittens verbindet sich das Splenium mit dem Ammonshorn. — Vom Schnabel aus lässt sich eine Fasermasse, Lamina genu, nach unten über die Sehnervenkreuzung hinweg in die untere Fläche des Stirnlappens hinein verfolgen.

6) Das Gewölbe, Fornix. Es wird aus meist longitudinal verlaufenden Fasern gebildet, die zu einem gebogenen, hinten auseinander weichenden Markstreifen zusammentreten. Die Fasern steigen aus dem Boden des dritten Ventrikels hervor (sie kommen

von den Corpora mammillaria der Hirnbasis), steigen dann als paarige Säulen (Columnae fornicis), vor den Vorderenden der Sehhügel, in die Höhe; es bleibt hier als Spalt zwischen den genannten Teilen: das Foramen Monroi. Indem sie sich abplatten und breiter werden, umziehen sie — unter den Balken sich legend — die Sehhügel; dieser mittlere Teil, Corpus fornicis, ist dreiseitig, prismatisch, an den Seitenrändern scharf. Nach hinten zu verbreitert sich das Gewölbe allmählich in die seitlich stark auseinanderweichenden Schenkel (Crura fornicis s. posteriora). Zwischen ihnen tritt nun ein Teil des Balkens zu Tage, der, seiner Faserung nach, als Lyra bezeichnet wird. Die hinteren Schenkel verschmelzen mit dem Ammonshorn, treten an den Seiten desselben aber noch als Saum (Fimbria) hervor. — Die oben erwähnten Corpora mammillaria liegen zwischen Tuber cinereum und Substantia perforata media, in Gestalt zweier weisser Höcker von ungefähr 5 mm Durchmesser; sie führen die Bezeichnung brustförmige Körper oder Markhügelchen. Im Innern enthalten sie einen grauen Kern (Nucleus bulbi fornicis). Die Faserzüge lassen sich durch diese Körper hindurch weiter verfolgen, sie steigen seitlich wieder in die Höhe zu den Sehhügeln, teils in den hinteren Höcker derselben. Die letztgenannten Bündel werden als Ursprungswurzeln (Radices descendentes fornicis), von den erstgenannten, aus den Mammillarkörpern aufsteigenden Fasern (Radices adscendentes fornicis) getrennt angeführt.

7) Die durchscheinende Scheidewand, Septum pellucidum. Es ist dies ein doppeltes Blatt, welches, parallel zur Medianebene verlaufend, zwischen dem vorderen Teile des Balkens und des Gewölbes ausgespannt ist; es bildet die mediale Wandung der Seitenventrikel. Seiner Form nach ist es dreiseitig, mit abgerundeten vorderen Ecken, während die hintere spitz zwischen den sich daselbst vereinigenden Teilen des Balkens und Gewölbes liegt. Die untere Ecke wird als Stiel der Scheidewand (Pedunculus septi pellucidi) bezeichnet; jede Hirnhälfte besitzt einen solchen, welcher von hier aus als Marklamelle in die Substantia perforata lateralis hineinzieht. Die Commissura pedunculorum septi pellucidi verbindet die Stiele über der vorderen Kommissur untereinander und mit den Columnae fornicis. — Zwischen den beiden Blättern bleibt ein Spalt (Ventriculus septi pellucidi), dessen Wandung von Endothel bekleidet ist, während die lateralen Flächen Flimmerepithel tragen, welches der Auskleidung der Gehirnhöhlen und des Rückenmarkskanals gleichwertig ist.

8) Ammonshorn, Pes hippocampi major s. Hippocampus major. Hier mag das mit dem Fornix in enger Verbindung stehende Gebilde Erwähnung finden. Es ist dies der in das Cornu descendens des Seitenventrikels eingebogene Teil der Grosshirnrinde, welcher an der Unterfläche des Schläfenlappens verläuft (Gyrus hippocampi) und das Cingulum nebst dem Lobulus cuneatus aufnimmt. Das Ammonshorn beginnt oben am Splenium des Balkens, dreht sich dann im absteigenden Horn des Seitenventrikels nach vorn und unten und endet vorn-unten mit der sogen. Klaue, welche durch einige (3—5) Einbuchtungen mit den Digitationes cornus Ammonis ausgestattet ist. Die Fimbria wurde oben beim Fornix schon erwähnt. Unter dieser liegt die gezahnte Leiste (Fascia dentata s. Tarini), sie liegt als graue, eingekerbte Masse an der konkaven Seite des Ammonshornes.

Die Oberfläche der Grosshirnhemisphären

Die zuletzt erwähnten Teile verdanken, ebenso wie die nun zu schildernden, ihre Gestalt den eigenartigen Wachstumsrichtungen, welche in den Wandungen der seitlichen Ausstülpungen des vordersten Gehirnbläschens zu verzeichnen sind. Es werden grössere Lappen (Lobi) und kleinere Wülste (Gyri) erzeugt, welche durch Spalten (Fissurae) und Furchen (Sulci) voneinander geschieden sind. — Die Oberfläche des Gehirnes wird durch graue Substanz, die Hirnrinde (Substantia corticalis cerebri) bekleidet, welche als 2—4 mm dicke Schicht allen Fältelungen folgt. In der Rinde liegen die Ganglienzellen, welche mit den Fasern in Beziehung zu bringen sind. Ausserdem müssen aber auch noch Kerne grauer Substanz, welche tiefer im Inneren liegen, bei dieser Gelegenheit eine Besprechung erfahren, zum Schluss mag dann der Faserverlauf, soweit er bekannt geworden, Erwähnung finden.

Die Furchen, welche sich an den Grosshirnhemisphären finden, werden nach ihrem Auftreten beim Embryo und in späteren Entwickelungsstadien als Primär-, Sekundär- und Tertiärfurchen bezeichnet. Die konstantesten sind die am frühesten sich anlegenden Primärfurchen. Die Sekundärfurchen werden z. T. durch die Eindrücke, welche Blutgefässe hinterlassen, bedingt. Die Tertiärfurchen entstehen wahrscheinlich zum grossen Teil erst in Jahren der vollen geistigen Thätigkeit. Sekundär- und Tertiärfurchen sind hinsichtlich ihres Auftretens niemals konstant. Entsprechend den Furchen müssen auch die Windungen, welche die Furchen umsäumen, eingeteilt werden.

Die Sulci: centralis, olfactorius, callosomarginalis, parieto-occipitalis, calcarinus, hippocampi und cinguli sind Primärfurchen; die übrigen im folgenden erwähnten Furchen sind sekundäre.

Die mehr oder minder reiche Faltenbildung der Grosshirnhemisphären gilt als Ausdruck einer mehr oder weniger hohen Entfaltung geistiger Fähigkeiten. Es erscheint wahrscheinlich, dass die Bildung der Wülste und seichten Furchen so lange fortdauert, als der Mensch geistig produktiv zu sein pflegt. Es sind aber eingehende Schilderungen und Vergleiche nicht leicht durchführbar, weil das Gewicht des Gehirnes, welches hier mit berücksichtigt werden muss, sowohl in verschiedenen Lebensaltern, als auch bei verschiedener Statur und Ernährung und endlich bei verschiedenen Nationen ein wechselndes ist. Es wird das Gewicht des Gehirns des Deutschen auf 1424, Engländers 1422, Franzosen 1320—1333, Litauers 1319, Schotten 1309, Hindus 1006—1176 Gramm angegeben. — Dass hierbei auch die Form des Schädels als zählender Faktor berücksichtigt werden muss, ist gewiss, denn das Innere der Schädelkapsel bedingt ja in nicht unbeträchtlicher Weise die mehr oder minder weite Ausbildung einzelner Gehirnteile (vergl. Seite 237).

I. Die Furchen und Windungen auf der äusseren und unteren Fläche der Grosshirnhemisphären.

Die erste Anlage einer Furche finden wir in der Fossa Sylvii des Embryo. Hier beginnen Schläfen- und Stirnlappen im Wachstum miteinander zu konkurrieren; der Erfolg ist der, dass sich der Schläfenlappen seitlich neben dem Stirnlappen nach vorn und unten vorschiebt, dadurch entsteht eine tiefe Spalte (Fissura Sylvii), welche sich von der Unterfläche des Gehirns aus nach der Seite hin erstreckt und sich hier in eine vorn gelegene, nach oben gerichtete Spalte und in eine schräg nach hinten aufwärts steigende spaltet. Diese beiden Spalten umgrenzen den Klappdeckel (Operculum).

1) Die Insel (Insula) wurde schon erwähnt, sie liegt im Grunde der Spalte; ihr Äusseres ist durch mehrere, fächerartig nach oben sich ausbreitende Wülste charakterisiert. Die Insel wird auch wohl als Stammlappen (Lobus centralis) bezeichnet.

2) Der Stirnlappen. Er reicht von der Fissura Sylvii nach vorn. Seine Aussenfläche wird durch eine tiefere primäre Furche (Sulcus centralis s. Fissura Rolandii) gegen den Scheitellappen abgegrenzt. Diese Furche ist zur Orientierung wichtig, sie zieht sich von der Medianfurche zu dem Operculum herunter und geht andererseits auf der medialen Fläche eine kurze Strecke weiter (s. unten). Der Wulst, welcher vor der Zentralfurche liegt, ist die vordere Zentralwindung (Gyrus centralis anterior). Zwei von dieser Windung aus nach vorne hinziehende tiefe Furchen trennen den Stirnlappen in drei weitere Windungen. Die obere Stirnwindung (Gyrus frontalis superior) geht von der Zentralwindung aus, längs der Medianfurche nach vorn. Lateral wird sie durch die obere Stirnfurche (Sulcus frontalis superior) begrenzt; es ist diese Furche unregelmässig gebogen und oft geknickt. Lateral an die obere Stirnfurche grenzt die mittlere Stirnwindung (Gyr. front. medius); sie zieht, von der Zentralwindung ausgehend, der oberen Stirnwindung parallel, nach vorn. Lateralwärts wird sie durch die untere Stirnfurche (Sulc. front. inferior) begrenzt, welche meist in eine Furche übergeht, die nach vorne hin die vordere Zentralwindung begrenzt und als Sulcus praecentralis zu bezeichnen ist. Dieser Sulcus kann in einen oberen und einen unteren Abschnitt geteilt werden (Sulc. praecentr. superior et inferior); der obere bildet teilweise die hintere Grenze der mittleren Stirnwindung, der untere die obere Grenze der unteren Stirnwindung (Gyr. front. inferior). Diese Windung zieht sich von der Praecentralfurche und dem vorderen Schenkel der Sylvi'schen Furche ausgehend, unter der unteren Stirnfurche hin nach vorne. Das Stück zwischen vorderer Zentralwindung und unterer Stirnwindung wird als Übergangswindung (Gyrus transitivus) bezeichnet. — Auf der unteren Fläche des Stirnlappens tritt der bereits erwähnte Sulcus olfactorius zu Tage. Zwischen ihm und der medialen Spalte ist die Fortsetzung der oberen Stirnwindung als gerade Stirnwindung (Gyrus olfactorius) zu erwähnen. Lateralwärts neben dem Sulc. olfact. liegt eine sprenkelförmig gestaltete Furche, der Sulcus triradiatus (z. T. Tertiärfurche).

3) Der Scheitellappen. Nur seine vorderen und unteren Grenzen sind präzis anzugeben. Der Sulcus centralis scheidet ihn vom Stirnlappen, der hintere Schenkel der Fossa Sylvii trennt ihn vom Schläfenlappen; die Sulci parietalis und praecuneatus bilden die Grenzregion gegen den Hinterhauptslappen. — An die Zentralfurche grenzt die hintere Zentralwindung (Gyrus centralis posterior). Lateralwärts liegt neben dem hinteren Abschnitte dieser Windung die obere Scheitelwindung (Gyrus parietalis superior), welche durch den unregelmässig geformten Sulcus parietalis vom Gyrus parietalis medius getrennt wird. Diese mittlere Scheitelwindung liegt nach unten und vorn. Sie setzt sich fast ununterbrochen in die untere Scheitelwindung (Gyrus parietalis inferior) fort. Beide Windungen sind nicht scharf von den Teilen des Schläfenlappens zu trennen. Der im Umkreis des Endes des hinteren Schenkels der Sylvi'schen Furche gelegene Teil der mittleren Scheitelwindung wird auch als Gyrus supramarginalis bezeichnet.

4) Der Hinterhauptslappen. Seine Grenzen sind nur an der später zu schildernden medialen Fläche schärfer anzugeben; er geht äusserlich ohne deutliche Grenze in den Schläfenlappen über. Oben findet sich meist eine, in der Verlängerung der Scheitelfurche liegende Furche, der Sulcus occipitalis superior, welcher die median gelegene obere Hinterhauptswindung (Gyrus occipitalis superior) von der mittleren (Gyrus occ. medius) trennt. Unter der letzteren liegt der

Sulcus occip. inferior, welcher die untere Hinterhauptswindung (Gyrus occ. inferior) von der mittleren scheidet. Die letztgenannten Gyri setzen sich ohne Grenze in die des Schläfenlappens fort.

5) Der Schläfenlappen. Er bildet den Teil der Hemisphäre, welcher lateral und nach unten gerichtet zwischen den eben besprochenen drei Lappen liegt. Gegen den Hinterhauptslappen giebt es keine scharfe Grenze, während die Fossa Sylvii den Schläfenlappen scharf vom Scheitel- und Stirnlappen scheidet. — Drei Furchen und drei Windungsgruppen sind trennbar. Die obere Schläfenwindung (Gyrus temporalis superior) zieht sich längs der Sylvi'schen Spalte hin, der Sulcus temporalis superior trennt sie von der mittleren Schläfenwindung (Gyrus temp. medius). Der Sulcus temporalis medius scheidet diese wieder von der unteren Schläfenwindung (Gyrus temporalis inferior). Diese Windung greift schon auf die untere Fläche des Schläfenlappens über. Der Sulcus temporalis inferior trennt endlich diese letzte Windung von dem Gyrus occipitotemporalis lateralis, welcher das Verbindungsstück zwischen Hinterhaupts- und Schläfenlappen repräsentiert.

Auf der unteren Fläche findet sich im Übergangsteile zwischen Hinterhaupts- und Schläfenlappen die Collateralfurche (Sulcus occipitotemporalis), welche den Gyrus occipitotemporalis lateralis von dem Gyrus occipitotemporalis medialis scheidet.

II. Die Furchen und Windungen der medialen Fläche der Grosshirnhemisphäre.

Hier treten am frühesten die Primär- oder Hauptfurchen auf. Die längste derselben ist der Sulcus callosomarginalis; er beginnt an der Aussenfläche der Hemisphäre, oben zwischen dem hinteren Ende des Gyrus centralis posterior und dem Gyrus parietalis superior, läuft zunächst an der medialen Fläche nach unten, biegt alsbald nach vorne um und geht, fast parallel zur oberen Balkenfläche, im mittleren Drittel der Breite der medialen Fläche nach vorne weiter; vor dem Genu corporis callosi biegt er stumpf bogenförmig nach hinten um. Zwischen dem Balken und dieser Furche liegt der Zwingenwulst (Gyrus cinguli s. fornicatus), über ihm vorne die mediale Masse der oberen Stirnwindung, hinten der sogen. Lobulus centralis; es ist dies das mediale Verbindungsstück zwischen vorderer und hinterer Zentralwindung; das mediale Ende des Sulcus centralis schneidet eine Strecke weit in dasselbe ein. — Als zweite Primärfurche ist der Sulcus parieto-occipitalis zu erwähnen, welcher das an den Scheitellappen angrenzende Windungsstück (Praecuneus) von dem Hinterhauptslappen trennt. Der Praecuneus grenzt vorn an den Sulcus callosomarginalis. — Horizontal vom Sulc. parieto-occipitalis zweigt sich unten der Sulcus calcarinus ab, welcher zur hinteren Spitze des Hinterhauptslappens läuft. Zwischen diesen beiden Sulci liegt der Zwickellappen (Lobulus cuneatus s. Cuneus). Am Ende des Sulc. calcarinus, welcher sich hier gabelt, liegt der Gyrus occipitalis extremus. (Der Sulc. parieto-occipitalis führt auch die Bezeichnung Sulcus praecuneatus oder die Affenspalte). Der Zwingenwulst geht an der Spitze des Cuneus in den nach abwärts zum Schläfenlappen verlaufenden Gyrus hippocampi s. Subiculum über; an diesen setzt sich vorne der hakenförmige Gyrus uncinatus an, der vorn an der Unterfläche des Schläfenlappens bereits sichtbar ist. Die Fascia dentata des Ammonshornes wird durch die Ammonsfurche (Sulcus hippocampi) von dem Gyrus hippocampi getrennt; die Furche zieht sich vom Splenium corporis

callosi hinter dem Gyrus cinguli hin. — Die Furche zwischen Gyrus cinguli und Balken ist die schon früher erwähnte Zwingenfurche Sulcus cinguli s. callosus.

Die innere Struktur der Grosshirnhemisphären.

(S. Figuren auf den Erläuterungsblättern.)

Ausser jenen Massen grauer Substanz, welche im Umkreis der Hirnhöhlen angetroffen werden und bereits geschildert wurden, finden sich noch graue Kerne zwischen weisse Fasersubstanz eingesprengt: der Linsenkern, die Vormauer und der Mandelkern. Im übrigen füllt den Raum zwischen Rinde und den zentralen grauen Substanzmassen der Markkörper aus. Die oben erwähnten Teile sollen mit der Struktur der Rinde nunmehr geschildert werden.

Der Linsenkern, Nucleus lentiformis. Vielfach wird derselbe als der laterale Abschnitt des Streifenkörpers aufgefasst. Jede Hemisphäre enthält einen solchen Kern, welcher lateralwärts vom Streifenkörper und dem hinteren unteren Sehhügelabschnitt, sowie medianwärts von der Insel gelegen ist. Im Umkreis des Kernes findet sich weisse Substanz, welche als äussere und innere Kapsel bezeichnet wird. Jeder Linsenkern besitzt, auf einem Horizontalabschnitt betrachtet, eine bikonvexe Gestalt, Frontalschnitte zeigen ihn in der Form unregelmässiger, keilförmiger Körper, solange sie durch die hinteren Zweidrittel geführt sind, der Querschnitt des vorderen Drittels ist mehr halbmond- oder mondsichelförmig. Die Masse des Kernes ist nicht gleichmässig, sondern lässt sich in drei Abschnitte von verschiedener Struktur und Färbung gliedern. Median liegt ein kleiner prismatischer resp. pyramidenförmiger, von grau-rötlicher Färbung, auf ihn folgt ein mittlerer konkav-konvexer grösserer, der von gelb-grauer Färbung ist und vom vorhergehenden wie vom folgenden durch schmale Marklamellen getrennt wird. Lateral liegt endlich ein dunkelgrauer Teil, welcher auch konkav-konvex gebogen erscheint; von der Marksubstanz, welche ihn vom mittleren Teile trennt, erstrecken sich Markblättchen in ihn hinein, so dass er auf Horizontalabschnitten von astartig verzweigt erscheinender weisser Substanz durchsetzt wird. Die basale Fläche dieser Kerne grenzt an die Hirnstiele, die vordere Kommissur und an die Substantia perforata lateralis. Die laterale Fläche ist der Basis der Insel zugekehrt.

Die drei Abschnitte, Segmente oder Glieder des Linsenkernes werden auch wohl in zwei Teile zusammengefasst. Das laterale Glied, welches grösser und breiter ist als die zwei medialen, führt dann die Benennung Schale (Putamen). Das mittlere und mediale Glied wird als Globus pallidus bezeichnet. Die Schale besitzt im vorderen unteren Teile Verbindungen mit dem Kopf des Streifenkörpers.

Die Kerne werden von der Markmasse der inneren und äusseren Kapsel umgeben. Die innere Kapsel (Capsula interna) liegt als breitere Markmasse zwischen Sehhügel und Streifenkörper einerseits und der medialen (schräg von oben-aussen nach innen-unten gerichteten) Fläche des Linsenkernes. Auf Horizontalschnitten scheint sie in einen vorderen und einen hinteren Schenkel geteilt; die Schenkel gehen divergent von einer Stelle aus, welche ungefähr in der Breite der Columnae fornicis an die Hirnhöhle angrenzt. — Lateral liegt die schwächere äussere Kapsel (Capsula externa), die schräg lateralwärts von oben nach unten abfällt und der Oberfläche des Linsenkernes entsprechend gebogen ist (nach aussen konvex). Sie trennt die Linsenkerne von der

Vormauer (Claustrum). Jede Vormauer stellt eine dünne, fast senkrecht gestellte, von vorn nach hinten geschweifte Platte grauer Substanz dar, die von der grauen Rindenschicht der Insel durch eine breitere Lamelle weisser Substanz getrennt erscheint, wahrscheinlich aber zur Rindenschicht zu zählen ist. Der untere Rand des Claustrums setzt sich in die Substantia perforata lateralis fort.

Der Mandelkern (Nucleus amygdalae) ist streng genommen eine Verdickung der Rinde des Schläfenlappens. Er liegt lateralwärts neben dem Linsenkern, von diesem durch die äussere Kapsel getrennt. Die graue Masse des Mandelkerns wird von Marklamellen durchsetzt.

Als ein Trennungsblatt, welches mit der inneren Kapsel verbunden ist und sich zwischen vordere und seitliche Fläche des Sehhügels und die mediale des Streifenkörpers einschiebt, wird die Lamina semicircularis (s. S. 242) aufgefasst. In der Hirnhöhle tritt diese Markmasse als Grenzstreif (Stria terminalis) zu Tage. Durch die unter ihm verlaufende Vena terminalis erscheint dieser Streif im Alter bräunlich, er führt die Benennung Hornstreif (Stria cornea).

Struktur der Grosshirnrinde. Erwähnt wurde bereits, dass die Rinde der Grosshirnhemisphären in ziemlich gleichmässiger Schicht allen Windungen u. s. w. folgt. Die weisse Markmasse schiebt sich in die Windungen ein. Die Nervenfasern, welche sie enthält, treten dann zu den Ganglienzellen der Rinde. Die histologische Untersuchung hat uns über die Natur dieser Zellen noch keinen Aufschluss gegeben, das physiologische Experiment und die Resultate der Pathologie haben aber gezeigt, dass die Zellen der verschiedenen Bezirke nicht gleichwertig sein können.

Ganz allgemein betrachtet enthält die innerste Lage der Rinde verschieden gestaltete Zellen, die zum grossen Teil als Ganglienzellen bezeichnet werden dürfen; es ist dies die dünne grau-gelbliche Schicht. Über ihr liegt der aus Nervenfasern bestehende innere weisse Nervenplexus. Nun folgt eine breitere graue Zone, welche als die der grösseren Pyramidenzellen (Ganglienz.) bezeichnet wird; sie erstreckt sich bis zur Mitte der Hirnrinde. Über ihr liegt der äussere weisse Nervenplexus, welcher Fasern aus der ihm aufliegenden Schicht der kleineren Pyramidenzellen empfängt. Peripher breitet sich die zellarme Zone mit wenig Ganglienzellen und über dieser die Hüllschicht, Pia mater, des Hirns aus.

Die Pyramidenzellen sind so gestellt, dass ein Fortsatz nach der Peripherie gerichtet ist, von ihm aus verbreitert sich der Zellkörper und endet nach innen zu mit einer breiteren Basis, von welcher mehrere Fortsätze abgehen.

Die weisse Markmasse der Hemisphären.

Wenn oben die innere und äussere Kapsel getrennt besprochen wurden, so geschah dies, um die Schilderung der inneren Gehirnteile zu erleichtern; diese erwähnten Massen stehen mit der sonstigen weissen Substanz in ununterbrochenem Zusammenhang. Insgesamt bezeichnet der Anatom jene in der Grosshirnhälfte gelegene weisse Substanz als Centrum semi-ovale s. Vieussenii s. Corpus medullare. Die weiter unten zu besprechenden Fasermassen sind Teile dieser Substanz.

Faserverlauf im Grosshirn.

Die Fragen nach dem Verlauf der Nervenfasern zwischen den grauen Massen des Rückenmarkes und Gehirnes können keine vollkommene Beantwortung finden. Früher vermochte man nur durch Abfaserung mit der Pinzette dem Verlauf grösserer Fasermassen zu folgen, heute wenden wir das physiologische Experiment, sowie die Methode der Schnittanfertigung, wie sie die Histologie lehrt, an, um tieferen Aufschluss zu erlangen. Weiterhin werden dann die so gewonnenen Resultate mit jenen verglichen, welche der Psychiater und der Arzt im allgemeinen erlangt, und nun reiht sich eine Erfahrung an die andere, um vielleicht früher oder später Klarheit zu verbreiten.

Die verschiedenen Bezirke der Grosshirnabschnitte werden teils untereinander durch Fasern verbunden, teils gehen Faserzüge zu den übrigen Zentralorganen des Nervensystems oder auch durch die Hirnnerven direkt nach aussen gelegenen Teilen. Dementsprechend kann man auch einteilen zwischen: Verbindungen einzelner Abschnitte einer Hemisphäre, Verbindungen zwischen den beiden Hemisphären und Verbindungen innerhalb der gesamten Zentralapparate.

I. Verbindungen zwischen Teilen derselben Hemisphäre.

Im allgemeinen verlaufen sie bogenförmig von Windung zu Windung. Die untereinander verbundenen Gyri liegen entweder nebeneinander oder sind mehr oder minder weit voneinander getrennt. — Die Verbindungsbahnen heissen Associationsbündel (Fibrae propriae); man unterscheidet im speziellen:

a) Zwinge (Cingulum); sie umzieht den Balken, indem sie vom Stirnlappen aus neben dem Balkenknie emporsteigt, dann am Ende des Balkens in den Hinterhauptslappen eintritt, sie verläuft also im Gyrus fornicatus und Gyrus hippocampi; auf dem Balken ist eins ihrer Bündel als Stria longitudinalis lateralis sichtbar.

b) Bogenbündel (Fasciculus arcuatus); es zieht sich lateral in der Hemisphäre vom Stirnlappen durch den Klappdeckel in den Schläfenlappen und z. T. in den Hinterhauptslappen.

c) Hakenbündel (Fasciculus uncinatus); geht von der unteren Seite des Stirnlappens über die Fossa Sylvii hinweg stark gekrümmt in die Spitze des Schläfenlappens.

d) Unteres Längsbündel (Fasciculus longitudinalis inferior); stellt Verbindungen zwischen Stirn-, Schläfen- und Hinterhauptslappen her, geht zwischen Bogen- und Hakenbündel hindurch.

II. Verbindungen zwischen den Hemisphären.

Die Kommissuren wurden oben erwähnt; sie sind es, durch welche die Fasern einer Hirnhälfte zur anderen hinüberziehen. Vergl. S. 244.

a) Balkenstrahlung (Radiatio corporis callosi).

b) Vordere Kommissur (Commissura anterior).

III. Verbindungen zwischen den verschiedenen Teilen des Zentralnervensystems.

a) Fasern, die zum Rückenmark ziehen. Als solche sind am sichersten die Pyramidenbahnen bekannt geworden. Sie nehmen ihren Ursprung aus den Zentral-

windungen (motorische Region der Grosshirnrinde), ziehen dann durch die innere Kapsel und zwar innerhalb der vorderen zwei Dritteile des hinteres Schenkels, durch die Mitte des Hirnschenkelfusses in die Brücke, welche sie geradverlaufend durchsetzen, um dann in der Oblongata getrennten Verlauf zu nehmen. Die grössere Partie zieht durch die Decussatio pyramidum hindurch zur entgegengesetzten Seite des Rückenmarkes, woselbst sie in den Seitensträngen weiter verläuft; die kleinere Partie bleibt in der Oblongata auf der gleichen Seite wie im Gehirn und tritt geradlinig verlaufend in die Vorderstränge des Rückenmarkes über. Die Fasern dieser Vorderstränge durchkreuzen sich allmählich (ob vollkommen ist fraglich) in der vorderen Kommissur.

b) Fasern zwischen Kleinhirn und Grosshirn, sowie zwischen Kleinhirn und Rückenmark. Aus dem Kleinhirn treten Fasern zur Brücke und von dieser zu dem Hirnstiel, sie umlagern dann die Pyramidenbahnen vorn und hinten, treten so durch die innere Kapsel hindurch; die vorderen Stränge nehmen auch noch den vorderen Schenkel der inneren Kapsel ein und treten in den Stirnlappen über; die hinteren Stränge ziehen in Schläfen- und Hinterhauptslappen. — Die Crura cerebelli ad pontem gehen vom Kleinhirn ohne Kreuzung zur Brücke; die Crura cerebelli ad eminentiam quadrigeminam kreuzen sich, bevor sie in die Haube des Hirnstieles eintreten. Die Haube entsendet Fasern zu den Sehhügeln und, durch die innere Kapsel, zur Grosshirnrinde.

Vom Rückenmark aus treten die Fasern der Seitenstränge als direkte Kleinhirnseitenstrangbahn durch das Corpus restiforme (im lateralen Teile desselben) zum Kleinhirn.

c) Verbindung zwischen einzelnen grauen Teilen des Grosshirns. Aus den Hirnstielen treten zunächst noch Fasern in den Nucleus caudatus und das Aussenglied (Putamen) des Linsenkernes.

Aus der Haube strahlen Fasern zu den Linsenkernen, zwischen deren Glieder sie eintreten, worauf dann noch andere weiter zu der Grosshirnrinde verfolgbar sind. Aus der Regio subthalamica treten bogenförmige Fasermassen (Linsenkernschlinge) an den Linsenkern heran und weiterhin in die Grosshirnrinde hinein. Vom Sehhügel aus lässt sich die Sehhügelstrahlung (Radiatio thalami optici) nach verschiedenen Teilen der Grosshirnrinde verfolgen, sie ziehen zunächst durch die innere Kapsel hindurch. Das Ursprungsgebiet des Sehnerv scheint durch Fasermassen mit der Rinde des Hinterhauptslappens verbunden zu sein.

Die Fasermassen zwischen den nach hinten resp. unten gelegenen Teilen des Zentralapparats und der Grosshirnrinde, welche hauptsächlich durch die innere Kapsel hindurchtreten, werden insgesamt als Stammstrahlung oder Stabkranz (Radiatio caudicis s. corona radiata) bezeichnet. In dieser Strahlung sind die eben kurz erwähnten Fasermassen gesondert unterscheidbar.

Der Verlauf der Hirnnervenfasern wird unten noch weiter erörtert werden.

---

c) Die Hüllen der Zentralapparate des Nervensystems.

Die knöcherne Kapsel, welche durch die Wirbelbögen und die Schädelknochen hergestellt wurde, fand bereits hinreichend Erwähnung. Weiterhin legen sich aber

noch weiche Bindegewebsmassen im Umkreis der Zentralteile an; sie erscheinen in dreifacher Lage ausgebildet und sind teils dazu bestimmt, einzelne Teile (des Hirns) voneinander zu trennen, teils aber auch Aufhängeapparate in der festen Kapsel zu bilden und dadurch Quetschungen zu verhindern. Zwischen diesen Bindesubstanzen verlaufen die grösseren Blut- und Lymphbahnen; der Inhalt derselben wirkt nach Art eines elastischen Polsters und mindert die Reizung des Nervensystems durch Erschütterungen, denen der Körper ausgesetzt ist. Die Bindegewebe lassen sich auch teilweise auf die zum Zentralapparat führenden oder von ihm ausgehenden Nerven verfolgen und treten (vergl. Fascien des Auges) hin und wieder mit weiterziehenden Bindegewebsmassen in Verbindung.

Die drei Häute sind: die weiche Haut (Pia mater), welche den Zentralteilen direkt aufliegt, die in der Mitte gelegene Spinnwebenhaut (Arachnoidea) und die nach aussen unter der knöchernen Kapsel liegende harte Haut (Dura mater).

1) Weiche Haut, Pia mater, Pia meninx s. Meninx vasculosa, die Gefässhaut; sie ist als äusserste Lage der Substanz des Rückenmarks und Hirnes aufzufassen; daraus ergiebt sich, dass sie alle Hohlräume überzieht oder auskleidet, welche infolge der Formänderungen auf dem Rückenmark-Gehirn entstanden sind. Mit zahllosen Verbindungsfasern ist sie allerorts den nervösen Elementen aufgeheftet. Da sich in ihr die Blutgefässe in feinere Netze auflösen, so ist es erklärlich, dass auch von ihr aus die ernährenden Blutgefässe in die Zentralorgane des Nervensystems eindringen und durch dieses Verhalten die Verbindung der einzelnen nervösen Teile mit den bindegewebigen vervollkommnen. Die freie Aussenfläche der Pia mater ist glatt und stets feucht.

Pia mater spinalis, weiche Hülle des Rückenmarks; sie umhüllt das Rückenmark in Form einer derberen, fest ausgespannten Haut, zieht sich in die Fissura longitudinalis anterior hinein, überspannt aber nur die Fiss. long. posterior und sendet in dieselbe eine die Blutgefässe führende Lamelle hinein. An den Seiten des Rückenmarks ist sie mit dem Lig. denticulatum (s. unten) verwachsen; um diese Verbindung herzustellen, ist die Substanz der Pia mater lateral leistenförmig verdickt ausgebildet. Auf das Filum terminale setzt sie sich noch fort.

Pia mater encephali; die Gefässhaut des Gehirns ist nicht so derb und weniger fest gespannt als die des Rückenmarks, ausserdem auch nicht so fest mit der Gehirnsubstanz verbunden. In ihr sind die Blutgefässe zahlreicher als beim Rückenmark. Sie zieht in alle Furchen u. s. w. hinein und geht selbstredend ohne scharfe Grenze in die des Rückenmarks über. Über den Hirnhöhlen ist sie zum Teil eigenartig gewuchert, sie bildet durch Verwachsung hierselbst Duplicaturen, in denen zahlreiche Blutgefässe verlaufen; diese Teile stellen die sogen. Adergeflechte (Plexus chorioidei) dar. Nach den Hirnhöhlen zu sind sie aber stets von einer dünnen Epithelschicht überkleidet, so dass ihre Einwucherung in das Höhleninnere nur eine scheinbare ist.

Über dem vierten Ventrikel liegt als Dach eine zarte Epithelschicht und über dieser die Pia mater; insgesamt bilden diese Teile die Tela chorioidea inferior Im vorderen Teile ragen die Wucherungen der Gefässhaut in Gestalt zweier Geflechte bis auf den Boden des vierten Ventrikels. Die Geflechte ziehen in die seitlichen Ausbuchtungen des vierten Ventrikels hinein, ebenso in die Nester. Sie sind an den Flockenstielen, am Rande des hinteren Marksegels und am Nodulus angesetzt.

Über dem dritten Ventrikel erstreckt sich die Pia mater, vom Vierhügelteile und dem Balkenwulst kommend, als Doppellamelle hin; sie schiebt sich zwischen Balken und Gewölbe vorwärts bis zu den Säulen des Gewölbes; sie wird hier als Tela chorioidea ventriculi III bezeichnet. Die Zirbeldrüse wird von dieser Decke umschlossen. Vorne geht sie bis zum Foramen Monroi. Der Plexus chorioideus ventr. III besitzt die Form zweier dünner Stränge. — Lateral setzen sich an die Tela chor. ventr. III die Plexus chorioidei laterales. Diese Plexus verlaufen vom Monroi'schen Loche aus, längs des Gewölbrandes und senken sich in das jederseitige Unterhorn ein; am Beginne desselben bildet das Geflecht einen stärkeren Knoten, Glomus chorioideus. Der Plexus liegt dem Ammonshorne auf. Er verbindet sich nach unten-innen durch Faserzüge mit der Pia mater des Sehstreifens.

2) Spinnwebehaut, Arachnoidea s. Meninx serosa. Sie stellt sich als eine sehr zarte Membran dar, welche als gefässlose Hülle um Rückenmark und Gehirn ausgebreitet ist.

Im Umkreis des Rückenmarks bildet die Spinnwebenhaut einen weiten Sack, welcher sich mit seitlichen Vorwölbungen auf die Austrittsstellen der Spinalnerven erstreckt. Mit dem, bei der Dura mater näher zu schildernden Lig. denticulatum ist sie nicht fest verbunden. Im Halsteil ist sie mit der Dura mater durch feine Bindegewebsfasern (Septum cervicale) verbunden. Der Raum, welcher zwischen Pia mater und Arachnoidea bleibt, ist der Subarachnoidealraum, welcher mit Flüssigkeit gefüllt ist.

Im Umkreis des Gehirns überspannt die Spinnwebenhaut die Furchen und Einschnitte zwischen den einzelnen Hirnteilen. Ihre Innenfläche steht aber vermittelst zahlreicher Bindegewebszüge mit der Pia mater in Verbindung. Sie verwächst mit der Tela chorioidea superior. In der Medianebene ist sie in die Längsspalte bis auf den Balken hinab eingesenkt. Zwischen dem Hirn und der Spinnwebenhaut bleiben ebenfalls Hohlräume, die untereinander kommunizieren, die über den Sulci und den tiefen Einschnitten weit, über den Windungen aber eng sind. In den Hohlräumen findet sich der Liquor cerebrospinalis; es erscheint wahrscheinlich, dass es ausgetretene Lymphflüssigkeit ist, denn von den Hohlräumen treten Lymphbahnen mit den Hirnnerven nach aussen. — Die weiten Partien der Subarachnoidealräume führen die Bezeichnung Cisternae. Cisterna cerebellomedullaris zwischen Kleinhirn und verlängertem Mark; Cist. fossae Sylvii über der Sylvi'schen Spalte; Cist. chiasmatis im Umkreis der Sehnervenkreuzung. Cist. intercruralis zwischen den Hirnschenkeln; Cist. ambiens von den Hirnstielen zu den vier Hügeln.

Die Arachnoidea ist die Ursache der Entstehung jener Pacchionischen Granulationen, deren Eindrücke in der Schädelkapsel bereits früher erwähnt wurden. Diese an Drüsenbildungen erinnernden Teile stellen sich als hohle Aussackungen der Arachnoidea dar. Ihre Wandungen sind fest und werden aus strafferen Bindegewebsmassen gebildet. Die Höhlungen in diesen Knötchen kommunizieren mit dem Subarachnoidealraum. Der Ansicht, dass es pathologische Bildungen seien, steht eine andere gegenüber, wonach diese Gebilde den Druck in verschiedenen Gefässen regulieren sollen. Sie legen sich in venöse Räume der harten Hirnhaut, welch' letztere an ihrer Oberfläche nur in Form einer dünnen Membran ausgebildet ist.

3) Die Dura mater s. Dura meninx, harte Hirnhaut, stellt die äusserte bindegewebige Hülle des Zentralnervensystems dar. Sie ist fest, wenig elastisch, äusserlich rauh, innen glatt und feucht, mit Endothel überzogen. Im allgemeinen liegt sie

der Schädelkapsel und dem Rückenmarkskanal inniger an als dem centralen Nervensystem.

Die Dura mater spinalis, welche das Rückenmark umhüllt, bildet einen weiten, aus meist langitudinal verlaufenden Fasern zusammengesetzten Sack, der bis zum Filum terminale im 2—3. Sacralwirbel hinabreicht. Hier endet er mit einem Bindegewebsfaden, Filum durae matris spinalis, welcher sich an das Periost der hinteren Aussenfläche des Steissbeines ansetzt; ausserdem wird der Sack noch durch einige weitere Sehnenfäden im Canalis sacralis angeheftet. — Von der Arachnoidea ist die Dura durch einen schmalen, mit Lymphe gefüllten Hohlraum (Subduralraum) getrennt. Zwischen Dura und Wirbelkörper liegt lockeres, oft fettreiches Gewebe, welches die vertebralen Venenplexus umschliesst. — Das Rückenmark wird in diesem Kanal durch das gezahnte Band, Ligamentum denticulatum, befestigt. Es liegt jederseits zwischen den dorsalen und ventralen Nervenwurzeln und setzt sich mit 20—23 Zacken an die Pia mater an; bei der Bildung dieses Bandes sind die Pia und Dura mater gemeinschaftlich beteiligt; die erstere entsendet von der Basis breitere, nach aussen spitzer werdende Zacken, welche den oben erwähnten seitlichen Längsfalten entspringen, die Arachnoidea überzieht diese Falten, schliesslich verbinden sie sich mit festeren, dicken Streifen der Dura mater. Infolge der eigenartigen Ausbildung dieses Bandes ist das Rückenmark in einen Schwebeapparat gehenkt, so dass es im Wirbelkanal geringe Lagerungsveränderungen erfahren kann. Das Lig. denticulatum heftet sich oben bereits im Foramen magnum an und erstreckt sich meist bis zum ersten Lendenwirbel herab.

In der Schädelkapsel findet sich die Fortsetzung der harten Haut des Rückenmarks als harte Hirnhaut, Dura encephali. Ihre Ausbildung ist mannigfach. Zunächst legt sich die Dura encephali den Schädelkapselknochen fest an, liefert in ihrer äusseren Schicht das Periost der Knochen, während sie nach innen zu die Oberfläche des Hirns nur unvollkommen nachahmt, jedoch zwischen die Haupthirnteile Falten entsendet, die unten ausführlicher geschildert werden müssen. Aber auch sonst zeigt die harte Hirnhaut noch mancherlei Eigentümlichkeiten. Sie spaltet sich an vielen Stellen in zwei Blätter, welche tunnelartige Kanäle bilden, in denen Blutbahnen (Sinus venosi durae matris) verlaufen. — Dort, wo Nerven und Gefässe die Schädelkapsel durchbohren, zieht sich die innere Lamelle der harten Hirnhaut durch die Schädelknochen kanalartig hindurch und verwächst mit dem äusseren Periost des Knochens. Über der Sella turcica ist sie brückenartig hingespannt (Diaphragma sellae), sie schliesst hier die Hypophyse vom Infundibulum ab, nur eine kleine Öffnung zum Durchtritt des letzteren besteht.

Die Innenfläche der Dura mater ist von Endothel bekleidet, glatt und feucht, mit dem Gehirn ist sie nur durch die Venen des Hirns verbunden.

In die grossen Spalten, welche die Haupthirnteile zwischen sich lassen, senken sich folgende scheidewandartigen Fortsätze (Processus durae matris) ein:

Grosshirnsichel, Falx cerebri; sie erhebt sich an der Crista galli und zieht längs der Medianlinie der Schädelkapsel bis zur Protuberantia occipitalis interna. Vorne ist sie schmal, ca. 1,5 cm hoch, verbreitert sich dann aber nach hinten zu um mehr als das doppelte und endet in dem gleich zu besprechenden Kleinhirnzelt. Auf Querschnitten betrachtet, erweist sie sich als aus zwei Blättern zusammengesetzt, welche nach dem Schädeldach zu divergieren und den Sinus sagittalis superior umschliessen. Der untere freie Rand der Hirnsichel zieht sich bogenförmig um den

Balken herum, ist jedoch vorn mehrere Millimeter, hinten etwas weniger weit von diesem entfernt. In diesem Rande verläuft der Sinus sagittalis inferior. Der hintere Rand geht, in zwei Blätter gespalten, auf das Kleinhirnzelt über.

Kleinhirnzelt, Tentorium cerebelli; es schliesst sich an die Grosshirnsichel so an, dass es von ihrem Ende aus platt dachförmig nach den Seiten abfällt, wobei es hinten und seitlich längs des Sulcus transversus, dann an der oberen Kante der Pyramide des Felsenbeins bis vorn zu den Procc. clinoidei hin angeheftet ist. Der nach innen vorspringende freie Rand ist jederseits konkav geschweift, medial stossen die Ränder mit dem Ende des freien Randes der Grosshirnsichel zusammen, untereinander sind sie spitzbogenförmig vereint. In der Öffnung liegen die Brücke, Hirnstiele und die Vierhügel, oben auf dem schräg abfallenden Kleinhirnzelt ruhen die Hinterhauptslappen der Hemisphären des Grosshirns, unter ihm liegt das Kleinhirn. Dieser Apparat verhütet also eine Quetschung des Hinterhirns und bietet eine Unterlage für die schweren Hemisphären des Grosshirns.

Kleinhirnsichel, Falx cerebelli; stellt sich als wenig bedeutende Leiste zwischen den Hemisphären des Kleinhirns dar, sie liegt in der Fortsetzung der Grosshirnsichel unter dem Kleinhirnzelt, erstreckt sich von der Protuberantia interna bis zum Foramen magnum, in dessen Hinterrande sie mit zwei divergierenden Falten aufsitzt.

Die zwischen den Blättern der Dura mater verlaufenden Venensinusse werden später bei den Gefässen geschildert werden.

B. Das peripherische Nervensystem.

Rückenmark und Gehirn sind die Zentralstationen, zu denen aus allen Bezirken des Körpers Leitungen hinführen (sensibele Nervenfasern) und von denen aus dann an die Muskulatur durch weitere Leitungen (motorische Nervenfasern) dirigierende Weisungen abgehen. Um diesen komplizierten Depeschendienst zu vereinfachen und zu sichern, sind ausserdem noch in die Leitungen Zwischenstationen eingeschaltet, die Ganglien. Besonders bestimmte Eingeweidenerven sind so reichlich damit versehen, dass wir die sympathischen Nerven mit ihren Ganglien zu einem gesonderten System zusammenfassen können; jedoch steht dasselbe trotzdem mit den Zentralstellen in direkter Verbindung. — Die Nervenfasern treten nach und nach zu Bündeln zusammen, welche bereits als Nerven, Nervi, bezeichnet wurden. Diese Nerven treten nun entweder direkt in das Gehirn ein oder aus diesem heraus oder sie vereinigen sich erst mit strangförmigen Ganglien im Rückenmark, um dann von hier aus direkte Verbindung mit dem Gehirn anzuknüpfen. Die Empfindungen und Willensakte sind in das Gehirn verlegt, so dass nach Zerstörung desselben Gefühl und Wille aufhört; die Bewegungen auf bestimmte Reize hin werden aber teils von Gehirn-, teils von Rückenmarksganglien aus veranlasst, daher reagieren z. B. die Augenmuskeln noch am losgetrennten Kopf, die Arm- und Beinmuskeln am kopflosen Rumpf, sobald die betr. Sinnesorgane (Retina resp. Tastkörperchen) gereizt werden.

Die Einteilung des peripherischen Nervensystems in Gehirn-, Rückenmarks- und sympathische Nerven ist physiologisch unhaltbar, aber für die Schilderung im Rahmen der Anatomie zweckmässig, weil sie das Lernen erleichtert.

Über die Ganglienzellen und Nervenfasern vergl. Seite 221.

---

a) Gehirnnerven, Nervi cerebrales.

(Tafel XLVIII, Fig. 1; Tafeln XLIX—LIV.)

Die Verbindung zwischen den Sinnesorganen und Muskeln, Drüsen etc. des Kopfes vermitteln zwölf Nervenpaare, welche entsprechend ihren mannigfachen Funktionen auch untereinander beträchtliche Verschiedenheiten aufweisen. Dazu kommt noch, dass die zur Vagusgruppe zu zählenden Nerven nicht allein Kopfteile versorgen, sondern auch an den Schlund, die Bronchien, Lungen, an das Zwergfell und den Magen herunterziehen.

Ursprünglich liegen die letztgenannten Teile bei niederen Wirbeltieren in der Nähe des Kopfes, sind direkte Fortsetzungen der in den Kopfabschnitt eingelagerten Teile des Vorderdarmes, welcher bei den höheren Tieren und dem Menschen durch die Bildung des Halses und die Vergrösserung der in den Brustteil gelangenden Apparate seine direkte Beziehung zum Kopf nicht mehr erkennen lässt.

Je nach den Ursprungs- resp. Endigungsgebieten, welche die Hirnnerven in den verschiedenen Gehirnabschnitten haben, lassen sie sich in einzelne Gruppen sondern. Das 1. Hirnnervenpaar hat seine Zentren in dem Vorderhirn, das 2. im Zwischen- und Mittelhirn, die übrigen in dem Hinterhirn, der Accessorius und Vagus noch z. T. im Rückenmark.

Die meisten Hirnnerven sind zusammengesetzt, in unmittelbarer Nähe der Hirnoberfläche lassen sie mehrere Wurzeln erkennen, die sich oft in wechselnder Weise im Gehirn selbst verbreiten.

Da die Rückenmarksnerven wie die Gehirnnerven paarig, d. h. symmetrisch angeordnet sind, aber jederseits zusammengelagert zwischen je zwei Wirbeln hindurchtreten, so hat man auch, gestützt auf die Wirbeltheorie des knöchernen Schädels, die Hirnnerven mit den Rückenmarksnerven zu vergleichen gesucht. Während aber die jederseits zwischen den Wirbelbögen durchtretenden Nerven aus vorderen (motorischen) und hinteren (sensibelen) Nerven zusammengesetzt sind, die getrennt in das Rückenmark eintreten, können solche Verhältnisse bei den Hirnnerven nur unvollkommen konstatiert werden. Die beiden ersten Hirnnervenpaare (Riech- und Sehnerv) sind durchaus nicht Rückenmarksnerven zu vergleichen. — Die jederseitigen Nerven lassen sich folgendermassen zusammenfassen:

I. Riechnerv (Olfactorius). — II. Sehnerv (Opticus).

III. Augenbewegender (Oculomotorius). — IV. Rollennerv (Trochlearis). — V. Dreiteiliger Nerv (Trigeminus). — VI. Abzieher des Auges (Abducens). — VII. Gesichtsnerv (Facialis). — VIII. Hörnerv (Acusticus). III.—VIII. bilden die Trigeminusgruppe.

IX. Zungenschlundkopfnerv (Glossopharyngeus). — X. Herumschweifender Nerv (Vagus). — XI. Zugeordneter Nerv (Accessorius). — XII. Zungenfleischnerv (Hypoglossus). IX—XII bilden die Vagusgruppe.

Anm. Nach dem oben Gesagten müssten in der Schilderung die sensibelen Nerven von den Endapparaten (Sinnesorganen etc.) aus nach dem Gehirn zu verfolgt werden, während die motorischen Nerven in ihrem Verlauf vom Gehirn zu den Muskeln geschildert werden müssten, eine solche Darstellung ist aber z. Z. noch ungebräuchlich und werden daher im folgenden alle Nerven vom Gehirn aus verfolgt.

I. Nervi olfactorii, Geruchsnerven. (Tafel XL, Fig. 1.) Der zu dem Gehirn zu zählende jederseitige Tractus olfactorius endet vorne mit einer Anschwellung, dem Bulbus olfactorius; vom letzteren treten nun die eigentlichen zahlreichen Riechnervchen (Fila olfactoria) zur Siebplatte, welche sie in doppelter Reihe durchsetzen. Die Dura mater zieht mit ihnen durch die Lamina cribrosa oss. ethmoid. hindurch, umhüllt sie scheidenartig. Die durch die mediale Lochreihe tretenden Nerven haben ihren Verbreitungsbezirk auf der Nasenscheidewand, jene durch die lateralen Löcher tretenden dehnen sich auf der Seitenwand der Nasenhöhle aus. Die letzteren Nervchen bilden in der Schleimhaut Plexus. — Die in der Schleimhaut verlaufenden Nerven lösen sich in feinere, oft pinselförmig verbreiterte Bündel auf, welche mit feinsten Fäserchen an den Riechzellen enden (vergl. Geruchsorgan).

II. Nerv. opticus, Sehnerv. (Tafel XLI, Fig. 1; Tafel XLII, Figg. 1, 2; Tafel XLVIII, Fig. 1.) Die Sehnerven als solche werden vom Chiasma aus weiterverfolgt; sie ziehen von hier aus schwach bogenförmig lateralwärts nach vorne zum Foramen opticum, ziehen zentral durch die Augenhöhle und treten, wie früher geschildert, in den Augapfel hinein, wo sie sich auf der Netzhaut ausbreiten. — Jeder Sehnerv ist ungefähr cylindrisch. Umhüllt wird er von der Pia mater, der Arachnoidea und vom Eintritt in das Foramen opticum aus auch noch von der Dura mater (Vagina externa), welche mit den Geweben der Sclera verschmilzt.

Im Foram. optic. läuft der Sehnerv über und medial von der Art. ophthalmica; in der Orbita senkt sich in ihn die A. centralis retinae ein; mit letzterer Art. dringen auch Fasern des sympathischen Nervensystems in den Sehnerv ein.

III. Nerv. oculomotorius, Gemeinschaftlicher Augennerv. (Taf. XLII, Fig. 1; Taf. XLVIII, Fig. 1; Tafel XLIX—L.) Dieser zur Trigeminusgruppe gehörende Nerv entspringt aus einem Kerne, welcher unter dem Aquaeductus Sylvii, etwa in der Höhe der vorderen Vierhügel liegt. Die Fasern treten durch die Haube und den Fuss hindurch, alsdann medial neben den Hirnstielen vor der Brücke nach aussen. Jeder Nerv setzt sich aus ca. neun Wurzelbündeln zusammen. Der Oculomotorius zieht vom Gehirn aus schräg nach vorn zwischen Art. profunda cerebri und Art. cerebelli sup hindurch zum Proc. clineoideus posterior, neben dem (etwas unterhalb desselben) er in die seitliche obere Wand des Sinus cavernosus eintritt, lateral neben der Art. carotis interna. — Bei seinem Durchtritt durch die Fissura orbitalis sup. spaltet er sich in einen schwächeren oberen und einen stärkeren unteren Ast.

Ramus superior; tritt von unten her teils an den Musc. rectus oculi super., verläuft dabei über dem Sehnerv hin, teils an den M. levator palpebrae super.; der zum letztgen. Muskel abgehende Zweig geht oft durch den geraden oberen Augenmuskel hindurch.

Ramus inferior; bedeutend stärker als der obere Zweig, giebt mehrere Äste ab: einen an den inneren geraden, einen an den unteren geraden und einen langen Ast an den unteren schiefen Augenmuskel. Letzterer Ast steht durch ein bis zwei stärkere Zweige mit dem Ganglion ciliare in Verbindung (Radix brevis ganglii ciliaris).

Ganglion ciliare s. ophthalmicum. Die Ganglienzellen dieses Gebildes gehören zumeist zu Fasern des Oculomotorius (wobei auch die innige Zugehörigkeit des Gangl. zum Oculom. bei niederen und vielen höheren Wirbeltieren zu berücksich-

tigen ist); es entsendet Nervenfasern zum hinteren Augapfelteile, die Fasern treten als Nervuli ciliares breves in das Augeninnere ein. Ausser der oben erwähnten Radix brevis vom Oculomotorius empfängt das 2 mm breite Ganglion noch Fasern vom N. nasociliaris (Radix longa) und vom Sympathicus, d. h. vom Geflecht der Arteria ophthalmica.

IV. N. trochlearis, oberer Augenmuskelnerv. (Tafel XLVIII, Fig. 1; Tafel XLIX-L.) Der Kern, aus dem er z. T. entspringt, liegt seitlich und unterhalb des Aquaeductus Sylvii (vor der Fovea anterior); ausserdem kommen Fasern vom Trigeminuskern und dem vorderen Marksegel. Die Fasern der beiden Körperhälften kreuzen und durchflechten sich über dem Ventriculus quartus im vorderen Marksegel; der Nerv tritt hinter und neben dem Marksegel zu Tage. — Der Stamm verläuft zunächst lateralwärts nach vorn, dann zieht sich derselbe um die Hirnstiele herum, unter dem medialen Rande des Kleinhirnzeltes hin in ein Kanälchen der Dura mater; in diesem längs der oberen lateralen Wand des Sinus cavernosus und durch die Fissura orbitalis sup. in die Augenhöhle hinein. Er liegt über dem Ganglion Gasseri des N. trigeminus. Der Nerv tritt unter dem Dache der Orbita her medial von oben her zu M. obliquus superior.

V. N. trigeminus, dreigeteilter Nerv. (Tafel XLVIII, Fig. 1; Tafeln XLIX-LIV.) Er ist der voluminöseste der Hirnnerven. Seinen Ursprung nimmt er mit zwei Wurzeln aus zwei getrennten Kernen, welche im vorderen Bodenabschnitte der Rautengrube liegen. Die beiden Wurzeln scheinen denen der Rückenmarksnerven homolog zu sein. Die kleinere Wurzel, Portio minor, entspringt vom medial gelegenen Kerne; enthält motorische Fasern, welche noch Fasern erhalten, die nach vorn unter die Vierhügel zu verfolgen sind (absteigende Wurzel). Die grosse Wurzel, Portio major, nimmt ihren Ursprung teilweise aus Kernmassen, welche lateral neben dem motorischen Kerne gelegen sind, dazu gesellen sich noch Faserzüge, die bereits im Halsmark angetroffen werden, diese bilden die aufsteigende Wurzel. — Nahe an der vorderen Fläche der Brückenarme treten die Wurzeln durch die Brücke hindurch nach aussen. Die kleinere motorische Wurzel liegt über und vor der stärkeren sensibelen. Die beiden Wurzeln bilden den fast 8 mm breiten und halb so dicken Stamm des Nerven; die Bündel sind aber nur scheinbar vereinigt, denn die stärkeren sensibelen Fasermassen lösen sich alsbald in einem Ganglion, G. Gasseri s. semilunare, auf, während die motorischen Fasern hinter und unter dem Ganglion hinziehen, ohne in dies einzutreten. Das Ganglion ist $1^1/_2$ cm breit, abgeplattet, halbmondförmig, die konvexe Seite nach unten gekehrt; es wird von den Blättern der Dura mater eingehüllt, an der lateralen Wand des Sinus cavernosus (s. Venen des Kopfes).

Aus der konvexen Seite des Ganglions treten nun drei stärkere Äste hervor; mit einem derselben verbinden sich die Fasern der motorischen Wurzel. Die Verzweigungen dieser Äste treten grösstenteils an die Schleimhäute der Teile des Kopfes heran, ausserdem stehen sie vielfach mit dem sympathischen Nervensystems durch Fäserchen in Verbindung.

I. Ramus primus s. ophthalmicus, Augennerv; ist der schwächste (3 mm breite) Ast, zieht sich längs der lateralen Wand des Sinus cavernosus hin nach vorn und oben und geht unter dem N. trochlearis durch die Fissura orbitalis sup. hindurch, nachdem er vorher den Nerv. tentorii cerebelli abgegeben hat; dieser ist ihm medial angelagert, zieht dann neben dem N. trochlearis hin, biegt rückwärts ab

und endet mit seinen Fasern am Sinus transversus. — Der Ramus I bleibt nun auch nicht einfach, sondern verzweigt sich alsbald in der Augenhöhle, um verschiedene Teile zu versorgen, in drei Hauptäste, die sich auch wieder mannigfach teilen.

1. N. lacrymalis, Thränennerv; er ist der schwächste der drei Äste. Er verläuft am oberen Rande der lateralen Augenhöhlenseite, über dem äusseren geraden A. Muskel zur Thränendrüse hin und giebt auf seinem Verlaufe mehrere Faserbündel ab. — Ein Ramus externus tritt zum N. subcutaneus malae, mit dem er sich verzweigt; ein Ramus internus tritt dann mit mehreren Ästchen in die Thränendrüse ein, entsendet seine Fasern aber weiter zur Augenbindehaut und an die Augenlidhaut (Ramus palpebralis), sowie an den Schliessmuskel der Augenlider; die Verzweigung geht vom lateralen Augenwinkel aus vor sich.

2. N. frontalis, Stirnnerv; ist der kräftigste Ast, der sich unter dem Augenhöhlendache über dem M. levat. palpebr. sup. hin nach vorne erstreckt und sich vorn in zwei weitere Äste gabelt.

α. N. supratrochlearis; läuft über dem oberen schiefen Augenmuskel und dessen Rolle hin und endet in der Haut des oberen Lides, an der Stirnhaut (Glabella), dem Stirnmuskel und Augenbrauenrunzler. Der Nerv steht oft mit dem N. infratrochlearis in Verbindung. — Als N. frontalis wird ein meist selbständiger Ast angeführt, der neben der Art. frontalis aus der Augenhöhle heraus zur Stirne hinaufsteigt.

β. N. supraorbitalis; meist der stärkere Ast, geht durch das Foramen supraorbitale, unter dem M. frontalis hin, an die Haut der Stirn bis zur Scheitelregion. Kleine Zweige treten früher bereits an das obere Augenlid.

3. N. nasociliaris, Nasenaugennerv; der Nerv läuft anfänglich lateral neben dem Sehnerven hin, tritt dann über ihn hinweg zur medialen Wand der Augenhöhle. Ein Teil geht als N. ethmoidalis post. durch das For. ethmoid. post. auf die obere Fläche der Siebplatte; der andere Teil geht in der Augenhöhle weiter. Im speziellen sind folgende Zweige zu trennen:

α. Radix longa ganglii ciliaris; geht als feiner (oft doppelter) Faden zum Ganglion ciliare; verlässt den Nerv vor seinem Übergang über den Sehnerven. — Als Radix longa inferior wird ein hin und wieder auftretendes Fädchen bezeichnet, das zwischen N. nasociliaris und dem Ganglion ciliare in wechselnder Weise eingeschaltet liegt.

β. Nn. ciliares longi interni; ein bis vier Fädchen, welche neben den Nn. ciliares zum Augapfel gehen; ein Fädchen vereinigt sich (unterhalb des Sehnerven) mit einem Ciliarnerven.

γ. N. infratrochlearis; zieht, nachdem am For. ethmoid. ant. der N. ethmoidalis abgegangen ist, längs der medialen Wand der Augenhöhle hin zur Trochlea bildet mit einem Zweig des N. supratrochlearis eine Schlinge und teilt sich dann in zwei Ästchen: Ramus palpebralis sup., welcher sich in Verbindung mit dem N. supratrochlearis an das obere Augenlid, Augenbraue, Glabella und an die Haut des inneren Augenwinkels begiebt, während der Ramus palpebralis inferior an die Thränenorgane, Conjunctiva und Augenlidränder herantritt.

δ. N. ethmoidalis (Nn. nasales anteriores); biegt vom vorigen rechtwinkelig durch das Foramen ethmoidale anterius ab, tritt dann auf die obere Fläche der Siebplatte, unter der Dura mater hin; durch ein Loch der Siebplatte gelangt er in die Nasenhöhle, zieht unter dem Nasenbeine am Rande des Septums hin und teilt sich in zwei Partien: Nn. nasales interni, die ihren Endverlauf in der Schleimhaut des

vorderen Teiles der Nasenscheidewand und der lateralen Nasenwand bis zum Nasenloche hinab haben; andererseits geht der N. nasalis externus zunächst am äusseren unteren Rande des Nasenbeines hin, tritt dann nach aussen auf die knorpelige Nasenwand und verbreitet sich in der Haut bis zur Nasenspitze.

II. Nervus maxillaris superior s. Ramus secundus u. trigemini, der Oberkiefernerv; ist stärker als der Ast I. Der nur sensibele Fasern enthaltende Ast tritt aus dem Ganglion Gasseri durch das Foramen rotundum als plattrundlicher Nerv in die Fossa pterygoidea ein; vor seinem Austritt aus der Schädelhöhle entsendet er einen oder mehrere Zweige (N. recurrens rami secundi) an das Geflecht des vorderen Astes der Art. meningea media. Nach seinem Durchtritt durch das For. rotundum giebt der Nerv den N. subcutaneus malae, N. sphenopalatinus und den N. dentalis sup. post. ab; der Endabschnitt zieht als N. infraorbitalis weiter durch den Canalis infraorbitalis nach vorn.

1. N. subcutaneus malae, Wangenhautnerv; zieht als dünner Zweig über den Stamm des Nerven hin durch die Fissura orbitalis inferior in die Augenhöhle, verläuft längs deren lateraler Wand, spaltet sich in zwei Äste und geht durch den Canalis zygomaticus hindurch an die Haut der Wange, Schläfe und Stirn. — Ramus temporalis, oberer Ast, verbindet sich mit einem Ast des N. lacrymalis (Nervenschlinge) in der Augenhöhle oder im Can. zygomat., zieht durch den Canalis zygomaticotemporalis zur Schläfengrube, durchsetzt hier den Musc. temporalis und verzweigt sich an die Haut der Schläfe von der Stirn bis zum Ohre hin. — Ramus facialis, der untere Ast, zieht durch den Can. zygomaticofacialis und verteilt sich an Haut und Muskeln der Wange und z. T. des unteren Augenlides.

2. N. sphenopalatinus, Flügelgaumennerv; ist kurz, dick, meist in zwei Stämme geteilt, zieht medianwärts und giebt eine geflechtartige Verbindung an das Ganglion sphenopalatinum ab, es ist dies eins der sympathischen Ganglien.

Ganglion sphenopalatinum s. nasale, Gaumenkeilbeinknoten (Tafel LIII, Fig. 4); ist platt, dreieckig, 4—6 mm lang. Das Ganglion liegt in der Fossa pterygopalatina. Es entsteht aus der sensibelen Wurzel, welche vom obenerwähnten N. sphenopalatinus dargestellt wird, und aus einer motorischen, die von N. facialis als N. petrosus superficialis major entstammt. Zu diesen kommt die sympathische Wurzel in Gestalt des N. petrosus profundus major, welcher vom Geflecht der Carotis interna entstammt (durch einen feinen Nerv, Nervulus sphenoidalis internus, wird dies Ganglion mit dem G. oticum verbunden, s. S. 264). Die motorische und sympathische Wurzel laufen, ein Geflecht bildend, eng nebeneinander durch den Canalis Vidianus, sie werden daher auch als N. Vidianus fälschlich einheitlich zusammengefasst. — Der N. petrosus superficialis major verläuft aus dem Hiatus canalis Fallopii heraus an der vorderen Fläche der Pyramide des Felsenbeins weiter, unter dem Gangl. Gasseri her zum Foramen lacerum, tritt durch den Verschluss desselben zum Canalis Vidianus. Der N. petrosus profundus major, ist meist aus mehreren Fäden zusammengesetzt; er zieht durch die Syndesmosis basilaris und den Can. Vidianus zur Fossa pterygopalatina und dem Ganglion.

Aus dem Ganglion treten zahlreiche Nerven heraus, zunächst feine Zweige an die benachbarten Gefässe, dann aber grössere Äste:

1. Nn. nasales posteriores superiores s. Rami pharyngei; sie ziehen durch

das For. sphenopalatinum zur Nasenhöhle, teils an ihre laterale Wand, teils zum Septum; weitere verbreiten sich nach dem Pharynx hin, wo sie im Umkreis der Tuba Eustachii gefunden werden.

α. Nn. nasalis post. sup. laterales; sind feine Nerven, deren Endverzweigungen in der Schleimhaut der Nase (obere und mittlere Muschel, Sinus sphenodalis, Siebbeinzellen), sowie in der des Pharynx (Choanen und Tubenmündung) zu finden sind.

β. Nn. nasales post. sup. mediales, s. nasales septi; zwei bis drei kleine Nerven, sie treten durch das For. sphenopalatinum in die Nasenhöhle, enden am oberen Umfange der Choanen und in der Schleimhaut der Nasenscheidewand. Zu ihnen gehört:

γ. N. nasopalatinus Scarpae, Nasengaumennerv; läuft längs des Vomer nach vorn-unten zum Canalis incisivus, den er durchsetzt, nachdem er vorher Fasern an die Schleimhaut abgegeben hat. Im Kanal vereinigen sich die beiderseitigen Nerven und bilden einen kleinen Plexus (Plexus nasopalatinus s. Ganglion nasopalatinum), aus dem dann Fasern an die Ductus incisivi und die Schleimhaut des harten Gaumens abgehen. Vom N. alveolaris anterior treten Verbindungen zu diesen Endzweigen ab.

2. Nn. palatini s. pterygopalatini; ziehen durch den Canalis pterygopalatinus und trennen sich in mehrere Äste.

α. Nn. nasales post. laterales inferiores treten vom Can. pterygopalat. aus durch Kanälchen in die Pars nasalis des Gaumenbeines; verbreiten sich in der Seitenwand der Nasenhöhle, der Concha inferior (und z. T. media) und dem mittleren und unteren Nasengang.

β. N. palatinus major. Grosser Gaumennerv, der stärkste Nerv, welcher aus dem Gangl. sphenopalatinum austritt, verläuft durch den Canalis pterygopalatinus. Bei seinem Austritt teilt er sich in mehrere Zweige, welche dem Gaumenknochen fest angelagert sind, daselbst Eindrücke hervorrufen. Die Endverzweigungen finden sich im Zahnfleisch, hauptsächlich aber in der Schleimhaut des harten Gaumens. Durch einen Zweig ist er mit dem N. nasopalatinus verbunden.

γ. N. palatinus medialis tritt an das Gaumensegel, ebenso an den M. levator veli palatini und uvulae. Ausserdem verzweigt er sich in der Schleimhaut. Der N. palatinus lateralis stellt einen schwachen N. dar, welcher sich neben dem erstgenannten im lateralen Teil des Gaumensegels mit den dort befindlichen Mm. verteilt, ausserdem die Schleimhaut der Tonsille und des harten Gaumens z. T. mit versorgt.

Als Rami orbitales werden feine Fasern beschrieben, die zur medialen Wand der Augenhöhle hinziehen, vielleicht auch in die hinteren Siebbeinzellen eintreten.

3. N. infraorbitalis. Unteraugenhöhlennerv. Er zieht sich in dem gleichnamigen Kanal entlang, giebt dabei Äste ab, welche sich an die Zähne des Oberkiefers verbreiten, während sich die Partie, welche aus dem Kanal austritt, schliesslich in der Haut des Gesichts weiter ausdehnt.

α. Nn. alveolares superiores. Die Nn. verlaufen innerhalb des Oberkieferknochens in bestimmten Kanälchen, treten durch den Zahnkanal an die Zahnwurzeln heran, in denen sie enden. Man unterscheidet N. alveolares superiores posteriores zwei bis drei Nn., die sehr frühzeitig den Hauptstamm verlassen, schliesslich an die Molarzähne herantreten, vorher auch die Wangenschleimhaut und einen Teil des Zahnfleisches versorgen. Die N. alveolares superiores anteriores gehen als obere Vorderzahnnerven in meist zwei Stämmchen weiter, das eine, N. superior medius,

zieht sich in der lateralen Wand der Kieferhöhle zu den vorderen Backzähnen hin, das andere Stämmchen versorgt den Eckzahn und die Schneidezähne. Bevor die Nn. in die Zähne übertreten, bilden sie Plexus; es wird der hier sich findende als Plexus dentalis superior bezeichnet. Es nehmen stets mehrere Nn. an der Bildung teil. Über dem oberen Eckzahn liegt ein enger Supramaxillarplexus, welcher auch wohl als Ganglion bezeichnet wird.

β. Nn. palpebrales inferiores. Sie treten mit den gleich zu erwähnenden nach dem Austritt aus dem Infraorbitalkanal vom N.-Stamm ab, verbreiten sich im spezielleren am unteren Augenlid, z. T. auch an die Nase. Sie stehen mit anderen Nn. in Verbindung.

γ. Nn. nasales laterales. Es sind zwei bis drei Stämmchen, welche sich an der Seitenwand der Nase (Nasenflügel) ausbreiten, z. T. gehen sie auch noch auf das Septum mobile über.

δ. Nn. labiales superiores. Drei bis vier Zweige, welche hinter dem M. levator labii superioris major herziehen, sich abwärts wenden und an der äusseren Haut der Oberlippe, sowie an der Schleimhaut derselben, z. T. am unteren Nasenflügel endigen.

Die Verzweigungen des N. infraorbitalis in der Gesichtshaut werden auch wohl als Gänsefüsse bezeichnet, Pes anserinus minor.

III. Ramus maxillaris inferior; dritter Ast des Trigeminus. Dieser Unterkieferast lässt sich seiner Masse nach in zwei Partieen trennen, einmal in denjenigen Teil, welcher als Fortsetzung der Portio minor angesehen werden kann und dann in den Teil, welcher seine Fasern direkt aus dem Ganglion erhält. Insgesamt bildet der Nervenast den stärksten der drei Teile des Trigeminus. Der Ast tritt durch das Foramen ovale der grossen Keilbeinflügel, die Fasern scheinen beim Durchtritt zu einem rundlichen Stamme vereint, welcher sich aber gleich nach dem Durchtritt gabelt; der vordere obere Zweig enthält meist motorische Fasern, die zusammen den Kaunerv darstellen (N. crotaphitico-buccinatorius s. masticatorius), welcher sich bald wieder weiter teilt. Der zweite, unten-hinten gelegene Ast ist der stärkere mit meist sensibelen Fasern.

1. Vorderer oberer Ast, N. masticatorius; ist kurz, geflechtartig, entsendet die Nn. massetericus, temporales profundi und pterygoidei. Ausserdem lassen sich diesen anreihen die Nn. tensores, tympani, sphenostaphilinus, welche mit dem Ganglion oticum in Verbindung stehen und der N. buccinatorius.

α. N. massetericus, Kaunerv; zieht sich lateralwärts über den M. pterygoideus externus hinter dem M. temporalis her, verläuft durch die Incisura maxillae inferioris, um sich auf den M. masseter zu verzweigen.

β. Nn. temporales profundi anterior et posterior; ziehen lateralwärts an den grossen Keilbeinflügeln hin, biegen nach oben um und verteilen sich vollständig in M. temporalis.

γ. Nn. pterygoidei, internus et externus. Der letztere scheint oft ein Teil des Buccinatorius zu sein, der innere Flügelmuskelnerv steht mit dem Ganglion oticum in Verbindung. Die Ausbreitungsdistrikte der Nn. liegen auf dem M. tensor veli palatini, mallei und pterygoideus internus.

Ganglion oticum, Ohr-Ganglion; es ist plattes, ca. $4^1/_2$ mm breites und 3 mm hohes Ganglion, welches den sympathischen zuzuzählen ist; dasselbe liegt lateral vor

dem III. Trigeminusast, unter dem Foramen ovale, vor der Art. meningea media; medial von ihm verläuft die Tuba Eustachii. Die Wurzeln, welche das Ganglion empfängt, sind verschiedenwertig. Motorische Fasern erhält es vom N. trigeminus durch den N. pterygoideus internus; sensibele Fasern liefert der N. petrosus superficialis minor, der zum N. glossopharyngeus gehört; sympathische Fasern führt ihm ein Nervenästchen zu, welches aus dem Plexus meningeus medius entstammt, oft ist die sympathische Wurzel doppelt. — Ausserdem bestehen noch wechselnde Verbindungen mit dem Ganglion Gasseri und der Chorda tympani, sowie mit dem N. auriculotemporalis.

Aus dem Ganglion treten heraus:

1. Der N. pterygoideus internus, der öfters durch das Ganglion hindurchtritt, zieht er neben ihm vorbei, so gehen wenigstens feine Ästchen von ihm zum Ganglion und durch dieses weiter nach aussen.

2. N. tensoris veli palatini, oft z. T. mit dem vorher genannten Nerven streckenweise vereinigt; die Fasern ziehen zum gleichnamigen Muskel.

3. N. tensoris tympani, der zum gleichnamigen Muskel hinzieht.

δ. N. buccinatorius (N. buccalis); zieht sich nach vorn seitwärts unten, zwischen Schläfen- und äusseren Flügel-M. durch, durchbohrt den letzteren häufig, zieht sich zwischen Mm. masseter und buccinatorius hindurch, verzweigt sich scheinbar auf dem M. buccinatorius. Die Zweige treten dann an die Schleimhaut der Wange von der Backe bis zum Mundwinkel hin. Die Zweige vereinen sich mit solchen vom N. facialis. Die Fasern des letzteren haben aber gesonderte Endbezirke.

2. Unterer, hinterer Ast; es ist ein kräftiger Nervenkomplex, der nur wenige Fasern aus der Portio minor empfängt, er entsendet zarte Fasern zum Gangl. oticum. Unmittelbar nach dem Austritt aus dem Ganglion Gasseri entspringt von diesem Aste ein feiner Nerv, welcher nach rückwärts umbiegt und in die Schädelhöhle zurücktritt, er geht dabei an den Plexus der Art. meningea media und mit dieser durch das Foramen spinosum nach innen; er führt die Bezeichnung N. spinosus s. recurrens rami tertii.

Die sonstigen Verzweigungen des ersten Astes sind die folgenden:

1. N. auriculotemporalis s. temporalis superficialis; die beiden Wurzeln des Nerven entspringen am hinteren Rande des Stammes, verlaufen dann schlingenförmig um die Art. meningea media herum, der Nerv zieht sich darauf rück- und lateralwärts zum Gelenkfortsatz des Unterkiefers, tritt zwischen Kiefergelenk und äusserem Gehörgang hindurch, steigt dann längs der lateralen Seite der Wurzel des Jochfortsatzes am Schläfenbein empor und verteilt seine Fasern durch mehrere Ästchen:

α. Rami communicantes, welche teils zum N. facialis gehen und zwar als zwei ansehnlichere Zweige, teils zum Plexus caroticus externus und zum Ganglion oticum.

β. Rami parotidei; treten zur Ohrspeicheldrüse, gehen von den Fasern hervor, die zum Plexus carot. ext. ziehen.

γ. Nn. meatus auditorii externi; ein bis drei Nerven, deren Fasern meist an die Haut des äusseren Gehörganges treten; ein Ästchen geht auf das Trommelfell über und verbreitet sich als N. membranae tympani zwischen äusserer und mittlerer Platte.

δ. Nn. auriculares anteriores; ein bis zwei Nerven, welche an die Haut des Ohres (Tragus und Helix) gehen.

ε. N. temporalis superficialis, verteilt sich mit mehreren Ästen an die Haut der Schläfengegend, wobei sich viele Zweige mit denen des N. facialis verbinden.

2. N. lingualis; der Zungennerv; am Ursprung ist er mit dem N. mandibularis verbunden, häufig zeigt sich zwischen beiden Nerven auch noch eine schräg verlaufende Verbindungsfaser. Der Zungennerv tritt zwischen den Mm. pterygoidei ext. und int. hindurch, nimmt meist vorher schon die vom N. facialis stammende Chorda tympani auf (vergl. N. facialis). Schliesslich tritt der Nerv auf dem Boden der Mundhöhle hin niederwärts zur Zunge, er spaltet sich in mehrere Ästchen, welche in verschiedener Weise verlaufen.

α. Rami tonsillares an die Schleimhaut des Arcus glossopalatinus.

β. Nn. submaxillares; ziehen als drei bis vier Ästchen an das Ganglion submaxillare s. linguale. Dasselbe ist ein plattes rundliches Knötchen am Seitenrande der Zunge in der Höhe des letzten Backenzahnes; ausser den Ästchen vom N. lingualis erhält das Ganglion noch Fasern der Chorda tympani; sympathische Fasern treten in das Ganglion vom Plexus der Art. maxillaris externa ein. Die austretenden Fasern gehen zu den Submaxillar- und Sublingualdrüsen und zur Zungenschleimhaut. Es ist wahrscheinlich, dass auch wieder Fasern zu den Endästchen des N. lingualis übertreten. — Das Ganglion kann plexusartig ausgebildet sein.

γ. N. sublingualis; geht in der Mundhöhle ab zu der Glandula sublingualis und zur Schleimhaut des Mundes und des Zahnfleisches bis nach vorn zum Zungenbändchen.

δ. Rami linguales stellen die stärkeren Hauptzweige dar, welche in Bündeln vereinigt zwischen den Mm. styloglossus, genioglossus und lingualis hindurch nach vorn und oben in der Zunge verlaufen und sich endlich an die Schleimhaut und die Papillen der Zunge begeben.

3. N. mandibularis s. alveolaris inferior; geht, wie erwähnt, zunächst mit dem N. lingualis zwischen den Mm. pterygoidei int. und ext. hindurch, tritt dann aber nach Abgabe des N. mylohyoideus lateral in das Foramen maxillare inferius und damit in den Unterkiefer ein.

α. N. mylohyoideus; ist dünn, lang, zieht sich im Sulcus mylohyoideus hin, zwischen Unterkieferknochen und M. pteryg. int.; seine Endigung hat er durch einige Fasern an der Gl. submaxillaris, vornehmlich aber am M. mylohyoideus und am vorderen Bauch des M. digastricus, sowie an der Haut des Kinnes.

β. N. dentalis inferior; zieht mit dem N. mentalis zusammen den Unterkieferkanal entlang, bildet mit letzterem Nerven Plexus (Plex. dentalis inferior) und verteilt seine Fasern an die Wurzeln der Zähne.

γ. N. mentalis; tritt mit dem N. dentalis in den Unterkieferkanal, giebt hier kleine Zweige an die vorderen Zähne, geht seiner Hauptmasse nach aber durch das For. mentale wieder nach aussen, spaltet sich in einen Ast für das Kinn (Ramus mentalis) und einige für die Unterlippe (Rami labiales inferiores); verbreitet sich an den Muskeln, der Haut und Schleimhaut dieser Teile.

VI. N. abducens, äusserer Augenmuskelnerv. (Tafel XLVIII, Fig. 1; Tafeln XLIX-L, Figg. 1, 3.) Unmittelbar unter dem Boden der Rautengrube (in der Höhe der Striae acusticae) liegt der Kern dieses Hirnnerven. Die Ganglienzellen sind mit solchen

vermischt, welche Fasern an den N. facialis abgeben. Die Abducensfasern treten aus dem Kern durch die Vorder- und Seitenstränge der Brückenfasern hindurch, um am hinteren Rande der Brücke nach aussen zu gelangen. Der Nerv läuft darauf an der Vorderseite der Brücke entlang, lateralwärts; neben dem Clivus tritt er dann in den Sinus cavernosus ein, zieht sich, lateral neben der Carotis interna verlaufend, nach vorn, durchsetzt die vordere Wand des Sin. cavern. und zieht sich durch die Fissura orbitalis in die Augenhöhle (über ihm liegt der N. oculomotorius, lateral neben ihm der N. ophthalmicus), in welcher er sich alsbald lateralwärts zur medialen Fläche des M. rectus externus begiebt und sich in dem Muskel verbreitet.

VII. N. facialis, Gesichtsnerv, der mimische Nerv. (Tafel XLVIII, Fig. 1; Tafel XLIX-L, Fig. 1; Tafel LI-LII; Tafel LIII-LIV, Figg. 4, 5.) Er nimmt seinen Ursprung von einem Kern, welcher unter und etwas lateralwärts vom Abducenskern gelegen ist. Ausserdem entspringen einige Fasern, wie erwähnt, aus dem Abducenskern. Der Facialiskern grenzt vorn an den des Trigeminus. Die aus ihm hervortretenden Fasern gehen nun nicht direkt lateralwärts nach aussen, sondern sie biegen erst medianwärts um, verlaufen eine Strecke parallel zur Medianebene, knicken dann wieder lateralwärts ab (Knie des Zwischenstücks) und treten nun erst nach aussen hervor und zwar zwischen dem Kopf der Hintersäule und dem Vorder- und Seitenstrang der Brücke. Es lassen sich hier zwei Wurzeln unterscheiden, eine grössere und eine kleinere. Neben der letzteren liegt der austretende Gehörnerv; dieser und die kleinere Wurzel, welch' letztere auch als Portio intermedia bezeichnet wird, bilden zusammen die Portio mollis. Man stellt ihr die grössere Wurzel als Portio dura gegenüber. Der Facialis und der Acusticus laufen nun zusammen zum Porus acusticus. Im Meatus auditorius internus wird der Facialis z. T. vom Acusticus umfasst, ausserdem treten hier Verbindungsfasern von der Portio intermedia an den Acusticus heran. Nunmehr geht der Facialis im Grunde des inneren Gehörganges durch den Canalis facialis hindurch, zunächst lateralwärts, dann biegt er aber plötzlich rechtwinklig nach hinten ab. Es entsteht hier das Geniculum s. genu nervi facialis; in der Nähe desselben zeigt sich eine Anschwellung, welche als Knieganglion: Ganglion geniculi bezeichnet wird. In dasselbe tritt hauptsächlich die Portio intermedia; mehrere Fasern treten aus ihm heraus. — Von seiner Knickungsstelle an zieht sich dann der Gesichtsnerv oberhalb des runden Fensters nach rückwärts hinter der Paukhöhle herab, dann unter dem äusseren Gehörgang hin, dringt zwischen die Lappen der Parotis und spaltet sich alsbald in einen unteren schwächeren und einen oberen stärkeren Ast.

Im Verlauf des Canalis facialis treten vom Stamm mehrere feine Zweige ab, welche sehr verschiedenwertig sind, zunächst vom Ganglion geniculi der

N. petrosus superficialis major. Es ist dies das Verbindungsstück mit dem Ganglion sphenopalatinum. Anfänglich zieht sich der N. durch den Hiatus canalis Faloppi, läuft dann unter der Dura mater hin zur Fissura sphenopetrosa an die äussere Schädelfläche, dann durch den Canalis Vidianus zum Ganglion sphenopalatinum. Er bringt dem letztgenannten Ganglion motorische Fasern zu.

Weiterhin steht durch eine Anastomose der N. petrosus superficialis minor mit dem N. facialis in Verbindung. Es entspringt vom Knie ein feines Fädchen, welches an den N. tympanicus geht, der dann zum N. petrosus übertritt.

A. Innerhalb des Canalis facialis treten vom Facialis folgende Äste ab:

1. N. stapedius; ein feiner N., welcher zum gleichnamigen M. hinzieht, er ver-

läuft im Canalis facialis bis hinter die Paukhöhle, wo er dann in den Hohlraum der Eminentia papillaris eintritt.

2. Chorda tympani, die Paukensaite; ein dünner, ziemlich langer Nerv, der zunächst mit dem N. facialis in gemeinsamer Scheide verläuft, geht dann über dem Foramen stylomastoideum zum Canalis chordae tympani. In diesem steigt er aufwärts nach vorn in die Paukhöhle hinein, zieht sich durch diese bogenförmig hindurch, zwischen dem langen Ambosfortsatz und dem Hammerstiel hin, neben dem Trommelfell her, verlässt die Paukhöhle durch die Fissura petrosoangularis, zieht schräg nach vorn abwärts zwischen dem mittleren Kieferband und dem M. pterygoideus internus hin, giebt einen Faden an das Ganglion oticum, legt sich dem N. lingualis an, spaltet sich darauf in zwei Äste, wovon der eine mit dem letztgenannten N. weiterzieht, während der andere in das Ganglion maxillare übertritt.

B. Ausserhalb des Foramen stylomastoideum werden folgende Äste abgegeben:

1. N. auricularis posterior; entspringt nahe am ebengenannten Foramen, läuft dann nach hinten am vorderen Rande des Processus mastoideus hinter dem äusseren Ohr in die Höhe, teilt sich darauf in zwei Teile: der Ramus occipitalis geht zum Occipitalmuskel, während der Ramus auricularis (vorderer Ast) zu den Mm. auriculares postici, transversus und superior hinzieht.

2. N. stylohyoideus und Ramus digastricus. Der erstgenannte zieht zum M. stylohyoideus, der letztere zum hinteren Bauch des M. digastricus. Diese Äste stehen mit dem N. glossopharyngeus in Verbindung.

Es werden dann noch abgegeben: Verbindungsäste zum N. auriculotemporalis und ein nach unten gehender zum N. auricularis magnus.

C. Plexus parotideus. Es ist dies eine Durchflechtung der Faserzüge des Facialis. Ihr oberer Teil wird auch als Pes anserinus bezeichnet; er liegt vor dem Hinterrand des Astes des Unterkiefers an der lateralen Seite des M. masseter zwischen den Läppchen der Glandula parotis. Es lassen sich mehrere Äste unterscheiden, von denen besonders ein stärkerer nach oben, ein schwächerer nach unten geht, die sich dann alsbald wieder in zahlreiche Einzeläste spalten, die untereinander maschenförmig verbunden sind. Sie verbreiten sich über die Schläfe, die Stirn und ans Gesicht, weiterhin am oberen Teil des Halses. Die einzelnen Zweige stehen wieder mit Zweigen des N. trigeminus und der Spinalnerven, soweit letztere im oberen Halsteil verbreitet sind, in Verbindung.

1. Nn. faciales temporales, Schläfennerven; steigen zu zwei oder drei über den Jochbogen und die Fascia temporalis nach vorn, verbreiten sich an die Mm. auriculares superior und anterior, orbicularis palpebrarum, corrugator supercilii und frontalis. Die zur Ohrenmuskulatur ziehenden Nerven sind mit dem N. auriculotemporalis verbunden, die übrigen treten mit dem N. supraorbitalis u. s. w. in Verbindung.

2. Nn. zygomatici s. malares; gehen ebenfalls über das Jochbein hinweg, treten an den lateralen unteren Augenrand und verbreiten sich auf den dort vorhandenen Muskeln bis zum Levator labii superioris alaeque nasi. Sie sind in Verbindung mit den Nn. subcutaneus labii, lacrymalis, infratrochlearis und infraorbitalis.

3. Nn. buccales. Es sind mehrere Äste, welche nach vorn über die Mitte des M. masseter hinziehen und an der Seitenfläche des Gesichts ihre Verbreitung finden, vornehmlich an die Mm. zygomatici, levator anguli oris, levatores labii superiores, buccinatorius, orbicularis oris, depressor anguli oris, orbicularis oris u. s. w., verbinden sich ebenfalls mit den dort vorhandenen Zweigen des N. trigeminus.

4. Nn. subcutanei maxillae inferioris; es sind zwei längs des Unterkiefers hinziehende Nerven. Der N. marginalis liegt zu unterst, verläuft unter der Haut. Der zweite Ast liegt unter dem M. depressor anguli oris. Sie verteilen sich an die Muskulatur des Kinns und des Mundes, sowie an den M. buccinatorius; stehen mit den Nn. mentales und buccinatorius in Verbindung.

5. Nn. subcutanei colli; steigen in doppelter Zahl vom Unterkiefer herab durch die Fascie des Halses, verteilen sich am Platysma und im vorderen Bauch des M. digastricus, treten mit den Hauptzweigen der Nn. auricularis magnus und subcutaneus colli inferior in Verbindung.

VIII. N. acusticus, der Hörnerv. (Tafel XLVIII, Fig. 1; Tafel XLIX-L, Fig. 1.) Entspringt am Boden des vierten Ventrikels; ein Kern liegt unter den Striae medullares, ein anderer mehr lateral, ebenso ist ein dritter Kern lateral gelegen. Die Fasern aus diesen Kernen gehen als zwei Wurzeln, eine hintere und eine vordere, nach aussen. Die hintere Wurzel enthält teils oberflächliche Fasern, welche die Fortsetzung der Striae acusticae zu sein scheinen, teils tiefere mediale Fasern, welche aus dem grossen medialen Kerne stammen. Die vordere Wurzel entspringt z. T. aus dem lateralen Kern. Insgesamt tritt der Hörnerv lateral neben dem Facialis nach aussen, umschliesst denselben rinnenförmig bis in den inneren Gehörgang, wo ihm Fasern von der Portio intermedia des Facialis zugefügt werden, die sogen. Fila intermedia. Ein kurzes Verbindungsstück tritt zum Knieganglion des Facialis. — Noch im inneren Gehörgange spaltet sich der Nerv in Fasergruppen, welche als N. vestibuli und N. cochleae ins Labyrinth des Ohres eindringen (vergl. Gehörorgan).

1. Der N. vestibuli liegt nach hinten und oben, enthält vor seiner Teilung Ganglienzellen (Ganglion vestibulare). Der Nerv spaltet sich in drei Bündel, welche durch die Macula cribosa superior dringen; es treten:

der N. saccularis major zur Macula acustica des Sacculus ellipticus;

die Nn. ampullares superior, lateralis und inferior an die Ampullen, in deren Hörleisten sie enden.

2. N. cochleae, Schneckennerv; ist der vordere, untere Ast. Er giebt an die Hörleiste des Sacculus rotundus den N. saccularis minor ab; die weiteren Fasern treten in den Schneckenkanal ein (durch die früher erwähnten Öffnungen, s. Gehörorgan).

IX. Glossopharyngeus, Zungenschlundkopfnerv. Taf. XLVIII, Fig. 1; Taf. XLIX-L, Fig. 1; LI-LII, Fig. 1; Taf. LIV, Fig. 3; Taf. LXI-LXII.) Er gehört zur sogenannten Vagusgruppe, deren einzelne Nerven an den Vorderdarm und an die mit diesem in Beziehung stehenden anderen Organe herantreten. Der Glossopharyngeus entspringt aus einem Kerne, der vor dem des Vagus am Boden der Rautengrube gelegen ist. Die Fasern, welche der Nerv enthält, sind teils motorisch, teils sensibel, weshalb man ihn einem Spinalnerven vergleichen kann. Er tritt unterhalb des Facialis und Acusticus und über dem N. vagus nach aussen. Die Wurzeln sind von einer Scheide der Dura mater umhüllt und treten zur vorderen Abteilung des Foramen jugulare; vor dem Eintritt bildet sich ein kleines Ganglion jugulare, aus diesem verläuft der Nerv weiter, empfängt Fasern vom sympathischen oberen Halsganglion und bildet nun einen zweiten Nervenknoten, Ganglion petrosum, welcher in der Fossula petrosa liegt. Der Nerv zieht nun weiter vor dem Vagus her nach vorn unten,

zwischen Art. carotis interna und externa hindurch und entsendet alsbald mehrere Ästchen.

1. N. tympanicus s. Jacobsonii; zieht sich durch den Canaliculus tympanicus zur Paukenhöhle, tritt hier an der Labyrinthwand mit anderen Nerven zum Plexus tympanicus zusammen. Es sind: 1) Fädchen vom sympathischen System (N. carotico-tympanicus), die zum Geflecht der Carotis interna durch die Canaluculi carotico-tympanici hindurchziehen; 2) ein Zweig an dem Plexus der Carotis (N. petrosus profundus minor); 3) der N. petrosus superficialis minor, welcher mit dem Facialis in Verbindung steht; er zieht sich durch den Hiatus canalis Faloppii hin durch die Fissura sphenopetrosa zum Ganglion oticum (Jacobson'sche Anastomose).

2. Verbindungszweige zum N. vagus und facialis (Rami stylohyoideus und digastricus) und N. sympathicus (Gangl. cervicale supremum).

3. Ramus pharyngobasilaris nach aufwärts zu den Mm. constrictor pharyngis superior und levator veli palatini.

4. Rami pharyngei ziehen zum Plexus pharyngeus des Vagus.

5. Ramus stylopharyngeus, geht zum M. stylopharyngeus und mit einzelnen Fasern zum Rand der Zungenwurzel.

6. Rami linguales; sind die Endäste, welche teils zur Tonsille und vorderen Gaumbogen gehen, teils nach vorn in der Zunge weiter ausstrahlen und zwar von der Zungenwurzel aus bis zum Ende der Papillae circumvallatae, bis höchstens zur Mitte der Zunge hin. Die zu den Papillae circumvallatae tretenden Bündel sind kräftig.

X. N. vagus, umherschweifender Nerv, Lungenmagennerv. (Tafel XLVIII, Fig. 1; Tafel XLIX-L, Fig. 1; Tafel LI-LII, Fig. 1; Tafel LVI-LVII.) 10—16 Wurzelfäden sind es, mit denen der Nerv austritt, dieselben entspringen im Vaguskerne, welcher unter der Ala cinerca der Rautengrube liegt und sich noch weiter nach abwärts ins verlängerte Mark erstreckt. Während sich vorne-oben ohne Grenze der Kern des Glossopharyngeus anschloss, liegt nach unten-hinten der Kern des Accessorius. Aber bereits im Halsteil des Rückenmarks begegnen wir einer weiteren Vaguswurzel (aufsteigende), die ihrer Natur nach noch nicht voll erkannt ist — Der N. vagus enthält wahrscheinlich neben den vorwiegend sensibelen Fasern auch motorische. — Er scheint aus zahlreichen Nerven entstanden zu sein. — Nachdem die Wurzeln neben der Olive die Medulla oblongata verlassen haben, vereinigen sie sich zu 3—5 platten Bündeln, welche den ca. 5 mm breiten Stamm darstellen; dieser zieht, in die Arachnoidea eingehüllt, zum Foramen jugulare, dort geht er mit dem Glossopharyngeus durch die vordere Abteilung hindurch, von diesem Nerven durch eine Hülle der Dura mater getrennt. Die verschiedenen Bündel treten nun zu einem im Foramen jugulare liegenden Wurzelganglion Ganglion jugulare zusammen. Dasselbe erhält von Sympathicus und zwar vom oberen Halsganglion desselben einen Verbindungszweig. Der aus dem Ganglion hervortretende N. zieht sich hinter dem N. glossopharyngeus her, ist ausserdem mit den hinter ihm liegenden Accessorius und Hypoglossus durch eine Bindegewebscheide verbunden; erhält vom Accessorius einen Ast und vom Hypoglossus 1—2 kurze Fädchen. Vor dem seitlichen Fortsatz des Atlas tritt der N. vagus an die mediale Seite der Vena jugularis interna, zieht sich dann mit dieser Vene an der lateralen Seite der Arteria carotis interna hinab, bildet darauf ein dichtes Geflecht, in welchem Ganglienzellen eingestreut sind, Plexus nodosus s. ganglioformis, welches hinter dem Glossopharyngeus liegt und in welches der vor ihm verlaufende

Accessorius einen Zweig entsendet. Der Vagus steigt nun medial von der Vena jugularis interna hinter der Carotis interna herunter und tritt zwischen der genannten Vene und der Carotis communis in die Brusthöhle ein. Er ist dabei in die Scheide der Gefässe eingehüllt, über der Scheide verläuft dann der N. sympathicus. Hinter der Vena anonyma zeigt sich der Vagus in der Brusthöhle. Der rechte N. zieht sich von der Arteria subclavia dextra an der lateralen Seite der Arteria anonyma hin, zum gleichseitigen Bronchus, der linke N. geht längs der lateralen Seite der Arteria carotis communis sinistra vor dem Aortenbogen herab zum linken Bronchus. Die Nn. geben nun jederseits vorher einen Zweig ab, der zur Trachea geht Nn. tracheales inferiores und sich rechterseits um die Subclavia, linkerseits um den Aortenbogen nach hinten und oben herumwendet, um zwischen Trachea und Oesophagus in die Höhe zu steigen. Es ist dies der Ramus recurrens. Nach unten setzt sich der Vagus an den Oesophagus fort, tritt mit demselben durch das Zwergfell hindurch zum Magen, auf welchem er sich ausbreitet. Von dem abgehenden Nerven sind folgende Zweige zu erwähnen.

1. Ramus auricularis; entspringt vor oder vom Ganglion jugulare, steht durch einen Verbindungszweig mit dem Glossopharyngeus in Verbindung, zieht sich durch die Fossa jugularis vor dem Bulbus venae jugularis herum, tritt durch den Canaliculus mastoideus, kreuzt hier den N. facialis, mit dem er durch Fasern verbunden ist, geht durch den Processus mastoideus, spaltet sich in zwei Ästchen; das eine tritt am hinteren Umfang des äusseren Gehörgangs in diesen ein und an die Haut der Ohrmuschel, der zweite Zweig verbindet sich mit dem N. auricularis posterior.

2. Nn. pharyngei; sie gehen vom Plexus nodosus zum Pharynx, zwischen der Carotis externa und interna hindurch, treten mit den zum Pharynx gehenden Zweigen des Glossopharyngeus in Verbindung, nehmen ausserdem sympathische Fasern vom oberen Halsganglion auf bezw. bilden sie mit diesen Fasern das Schlundkopfgeflecht, Plexus pharyngeus. Ein aus diesem Plexus stammendes Nervchen N. laryngeus medius geht zum M. cricothyreoideus und an die Schleimhaut des Kehlkopfs.

3. N. laryngeus superior; steigt medial an der Arteria carotis interna, angelagert dem unteren Ende des Plexus nodosus, herab, verbindet sich häufig mit dem Plexus pharyngeus und teilt sich in zwei Äste: Der Ramus externus, zieht längs des M. constrictor pharyngis inferior herab, ist häufig mit dem oberen Halsganglion des Sympathicus verbunden, giebt Zweige an den oben genannten M. und verbreitet sich im M. cricothyreoideus. Ausserdem treten feine Fasern mit dem gleich zu erwähnenden Ast in das Innere des Kehlkopfs; ein Ästchen gelangt zum Herzen. — Der Ramus internus zieht sich mit der Arteria thyreoidea superior zwischen dem grossen Horn des Zungenbeins und dem Schildknorpel hindurch mit der Arteria laryngea superior zur Membrana thyreohyoidea, durchbohrt dieselbe, tritt unter die Schleimhaut, unter welcher er verläuft und in meist vier Äste gespalten ist. Der oberste Ast verteilt sich an den beiden Flächen des Kehldeckels bis hinauf zur Zungenwurzel, der zweite Ast geht an die Schleimhaut der hinteren Wand des Kehlkopfs, ist meist mit dem dritten Ast verbunden, welcher durch den M. arytenoideus transversus zur Stimmritze geht; der vierte Ast dehnt sich in die Schleimhaut der Seitenwand des Kehlkopfs aus; er ist in Verbindung mit dem oberen Kehlkopfnerven. Der gesamte untere N. enthält sensibele Fasern.

4. Rami cardiaci nehmen ihren Ursprung vom Stamme des Vagus und zwar sind rechterseits meist mehr Stämmchen vorhanden als an der linken Seite. Sie treten in den Plexus cardiacus ein und stehen mit dem N. cardiacus superior in Verbindung. Man unterscheidet bei ihnen obere (superiores) und untere (inferiores), trennt ausserdem einen als N. depressor. Dieser verläuft an der medialen Seite des Vagus und steht mit dem N. laryngeus superior in Verbindung.

5. N. recurrens s. laryngeus inferior; wie schon erwähnt, ist ein rechter und ein linker mit wechselndem Verlauf zu unterscheiden. Der rechte geht um die Arteria subclavia herum, zieht sich hinter derselben und hinter der Carotis communis in die Höhe; der linksseitige nimmt weiter unten am Arcus aortae seinen Ursprung, zieht unter diesem hin nach hinten und steigt sowohl hinter dem Aortenbogen als hinter der Carotis communis sinistra aus dem Brustkorb empor. Die Nerven ziehen sich dann zwischen Trachea und Oesophagus hin und geben zahlreiche Verbindungszweige ab: 1) Zweige, zum sympathischen System, an den Plexus cardiacus, ausserdem zum Ganglion cervicale inferius und medium. — 2) Äste, an die Luftröhre die Nn. tracheales superiores, die sich vornehmlich im Halsteil an der Luftröhre finden und sich an diese ausbreiten. — 3) Rami oesophagei; ziehen sich neben den Luftröhrenästen zum Oesophagus hin, ebenfalls hauptsächlich im Halsteil desselben, gehen auch hinauf bis zum Pharynx. — 4) N. laryngeus inferior, unterer Kehlkopfnerv; er stellt das obere Ende des Stammes dar, zieht durch den Ursprung des M. constrictor pharyngis inferior hindurch, giebt an denselben Äste ab, geht hinter dem Ligamentum cricothyreoideum laterale zum Kehlkopf über. spaltet sich hier in einen lateralen und einen medialen Ast. Der laterale teilt sich wieder in einen vorderen und einen hinteren Zweig. Der vordere Zweig geht zu den Mm. crico-arytaenoideus lateralis, thyreo-arytaenoideus und thyreo-ary-epiglotticus. Der hintere Zweig zieht an die Mm. crico-arytaenoideus posticus und arytaenoidei transversus und obliqui. — Der mediale Ast zieht sich zu dem M. crico-arytaenoideus posticus.

6. Nn. tracheales inferiores. Es sind dies 4—6 Zweige, welche unten zur Gabel der Luftröhre treten und dann längs der vorderen Bronchuswurzel weiter verlaufen. Es bildet sich ein mit dem Sympathicus in Verbindung stehendes Geflecht, das über die Lungenwurzel hinaus noch ins Innere der Lunge hineinzieht, Plexus pulmonalis anterior.

7. Plexus pulmonalis posterior. Das eigentliche Lungengeflecht; es liegt an der hinteren Fläche des Bronchi. In ihm finden sich Teile des Vagus, zusammen mit Ästen von dem unteren Halsganglion des Sympathicus von den oberen (3 bis 4) Brustganglien desselben N. und von dem Plexus cardiacus. Die Verzweigungen gehen streckenweise an den grösseren Bronchien in die Lunge hinein.

8. Plexus oesophagei. Es sind die Verbreitungen des Vagus auf dem Oesophagus, dessen vordere und hintere Fläche sie einnehmen. Seitlich stehen sie untereinander durch Anastmosen in Verbindung. Sie umstricken den gesamten Oesophagus und geben dabei Zweige an den Herzbeutel ab, andererseits nehmen sie Zweige von den Rückenganglien des Sympathicus auf.

9. Plexus gastrici. Auch hier wird ein vorderer und ein hinterer Plexus unterschieden. Dieselben sind die Fortsetzung der die Speiseröhre umgebenden Plexus; in dem Magengeflecht finden sich die letzten Ausläufer des Vagus; ausserdem gehen Zweige aus diesen Geflechten zum Plexus coeliacus und hepaticus.

Weiterhin sind noch mit dem sympathischen System Vaguszweige zwischen den Nebennieren und Nieren verfolgbar.

XI. N. accessorius, Beinnerv. (Tafel XLVIII, Fig. 1; XLIX-L, Figg. 1, 2; Tafel LI-LII, Fig. 1; Tafel LIV, Figg. 1; Tafel VLI-VLII.) Er nimmt seinen Ursprung aus dem oberen Accessoriuskern, welcher in der Fortsetzung des Vaguskern gelegen ist. Im Rückenmarksteil entspringen noch Wurzeln aus den Seitenhörnern. Dementsprechend hat der N. zwei getrennte Ursprungsgebiete; das erstere zählt man zu dem des Vagus, daher auch der Name des Nerven. Der untere Teil scheint motorische Fasern zu umschliessen. Der N. selbst tritt aus dem verlängerten Mark und Rückenmark mit zahlreichen Wurzeln hervor. Es liegen dieselben in der Fortsetzung der Vaguswurzeln. Sie erstrecken sich hinunter bis zum 5. eventuell 7. Halswirbel, liegen dabei hinter dem Lig. denticulatum. Die Fasern setzen sich nun zu einem Stamm zusammen, welcher nach oben durch das Foramen magnum verläuft, dann neben, resp. hinter dem N. vagus durch das Foramen jugulare hindurch tritt und sich daraufhin in zwei Äste spaltet. — 1) Ramus anterior s. internus, verbindet sich mit dem Plexus ganglioformis des Vagus. Die Fasern setzen sich teilweise zum N. pharyngeus superior fort. — 2) Der Ramus posterior s. externus enthält die grösste Anzahl der Fasern. Er trennt sich vom N. vagus, verläuft hinter der Vena jugularis interna nach hinten und unten, durchsetzt den M. sternocleidomastoideus, indem er die Portio cleidomastoidea durchbohrt, zieht sich durch den oberen Abschnitt der Fossa supraclavicularis hin, verbindet sich z. T. mit dem Plexus cervicalis und endet schliesslich an der vorderen Fläche des M. cucullaris.

XII. N. hypoglossus, Zungenfleischnerv. (Tfl. XLVI-XLVII, Figg. 1. 8; Tfl. XLVIII, Fig. 1; Tafel XLIX-L, Figg. 1. 2; Tafel LIV, Figg. 2. 3; Tafel LVI-LVII.) Sein Kern liegt am Boden des letzten Abschnitts der Rautengrube, dort, wo dieselbe in den Zentralkanal des Rückenmarks übergeht. Der Kern liegt ausserdem medial vom Vaguskern. Die aus dem Kern entspringenden Fasern durchkreuzen sich z. T.; sie ziehen dann in der Medulla hinauf durch die Formatio reticularis zwischen Olive und innerem Nebenkern der Olive nach aussen. Sie scheinen vorderen Wurzeln eines Spinalnerven zu entsprechen. Die einzelnen Wurzelfasern treten zu 2—4 Bündeln aneinander. Dieselben ziehen zum Canalis hypoglossi, durchsetzen ihn als einheitlichen N.-stamm, von der Dura mater umhüllt. Der Stamm ist der Vena jugularis interna an der medialen resp. hinteren Seite angelagert, biegt sich dann um den hinteren Abschnitt der Vene, sowie um den N. vagus und die Carotis interna herum, nach unten lateralwärts, verläuft unter dem hinteren Bauch des M. digastricus hin, beschreibt dann am Trigonum cervicale eine nach unten-hinten konvexe Kurve, geht nach vorn und oben, oberhalb des grossen Horns des Zungenbeins am M. hypoglossus vorüber, dann mit der Arteria lingualis bis zur unteren Fläche der Zungenspitze. Es lassen sich mehrere Zweige unterscheiden. Schon nahe bei seinem Austritt aus der Schädelhöhle verbindet sich der N. mit dem Plexus ganglioformis und empfängt ausserdem Fasern von Ganglion cervicale supremum. Die grösseren Äste sind folgende:

1. Ramus descendens. Es ist ein langer Ast, welcher frühzeitig vom heruntersteigenden Stamme abgeht, noch ehe der Bogen nach vorn gebildet wird. Er nimmt vom N. vagus eine Verbindung auf, zieht sich auch eine Strecke weit mit

diesem Nerv hin, erhält dann ausserdem noch Zweige vom zweiten und dritten Halsnerv. Er bildet vielfach eine Schlinge, welche die Carotis communis und Vena jugularis umgiebt. Von den N. gehen nun Zweige ab für die Bäuche des M. omohyoideus für den M. sternohyoideus und sternothyroideus.

2. Ramus thyreohyoideus; geht vom vorderen Teil des Bogens ab, versorgt die Mm. thyreohyoideus und geniohyoideus.

3. Rami linguales; es sind dies zahlreiche kleinere und grössere Zweige, welche zur Zungenmuskulatur hinziehen, so an dem vorderen Rand des M. hyoglossus, dann an die Mm. styloglossus, lingualis, genioglossus.

---

b) Nervi spinales, Rückenmarksnerven.

(Taf. XLVI—XLVII, Figg. 1. 2; Taf. XLIX—L, Fig. 2; Taf. LI—LII, Taf. LV—LX.)

Es wurde in der Einleitung bereits erwähnt, dass die nun zu besprechenden Nerven symmetrisch und jederseits mit doppelten Wurzeln aus dem Rückenmark heraustreten. Während die hinteren (dorsalen) Wurzeln sensibele Fasern führen und vor ihrem Verlauf im Körper Ganglien bilden, enthalten die vorderen (ventralen) Wurzeln mororische Fasern, welche nicht in Ganglien eintreten, sich aber sehr bald nach dem Austritt aus dem Rückenmark mit den sensibelen Fasern vermischen. Es entstehen z. T. bereits im Wirbelkanale Geflechte; es bildet sich dadurch scheinbar ein einheitlicher Stamm von dem aus nun die Hauptnervenzweige abgehen.

Das Ganglion der sensibelen Fasern wird als Ganglion spinale bezeichnet. Es liegt bei den Nn. cervicales, dorsales und lumbales, innerhalb der Canalis intervertebralis, resp. in den Foramina intervertebralia. Die Ganglien der Nn. sacrales und coccygeus liegen im Canalis sacralis.

Die Wurzeln sind nun in den verschiedenen Bezirken gleichfalls verschieden; zumeist sind die vorderen Wurzeln bedeutend stärker als die hinteren. Nur die der beiden ersten Halsnerven machen hiervon eine Ausnahme. Ausserdem sind oft die einzelnen zwischen den Wirbeln hindurchgehenden Partieen von ungleicher Mächtigkeit, jedoch so, dass, wenn eine durchtretende Wurzelmasse schwach ist, die folgende oder vorhergehende relativ um so stärker erscheint. Im Endabschnitt des Rückenmarks sind die Wurzeln auf eine bedeutende Strecke nebeneinander gelagert; es gehen hier diejenigen der Lumbal-, Sakral- und Steissbeinnerven nebeneinander nach unten, füllen den unteren Teil des Sackes, welcher von der Dura mater gebildet wird, aus. Dadurch entsteht hier der sogenannte Pferdeschwanz, Cauda equina. — Zwischen den vorderen und hinteren Wurzeln ist das Lig. denticulatum ausgespannt. Die Wurzeln selbst werden noch von der Dura scheidenartig umhüllt, bevor das Ganglion spinale gebildet wird. Die Stämme teilen sich bald nach dem Austritt aus der Wirbelsäule in zwei Äste, einen dorsalwärts gelegenen Ramus posterior s. dorsalis, es ist meist der schwächere Ast und in einen ventral gelegenen Ramus anterior s. ventralis und dann in einen Ast, welcher von dem letzten sich abzweigt und als Ramus visceralis s. intestinalis zum sympathischen N.-system hinzieht.

Die vorderen Äste der aufeinanderfolgenden Spinalnerven vereinigen sich nun untereinander dadurch, dass die Fasern des einen ganz oder teilweise mit denen des vorhergehenden oder nächstfolgenden zusammenfliessen, oder es rückt eine kleinere Partie nach oben, eine grössere Partie nach unten. Dadurch entstehen sogenannte

Schlingen, Ansae, die besonders an den Nn. cervicales, lumbales, sacrales und coccygeus bemerkbar sind. Diese Geflechte stellen die Plexus nervorum spinalium dar, sie liegen nahe vor den Processus transversi der Hals- und Lendenwirbel.

Bezüglich der Verbreitung der Nn. sei erwähnt, dass die dorsalen Äste zu den Teilen hinziehen, welche ursprünglich den Rückenabschnitt eingenommen haben, während die ventralen zu den Muskeln und der Haut der den Bauch zugehörigen Teile hinziehen, also auch zu den Extremitäten. Beim Menschen wird durch die aufrechte Haltung, die Umlagerung des Schulter- und Beckengürtels die Trennung oft erschwert.

Nach den verschiedenen Regionen des Körpers, in welchen die Nn. angetroffen werden, unterscheidet man 8 Paar Nn. cervicales, 12 Paar Nn. dorsales, 5 Paar Nn. sacrales und 1 Paar Nn. coccygei.

1. **Nn. spinales cervicales. Halsnerven.** (Tafel XLIX—L, Fig. 2; LI—LII; LVII bis LVIII, Figg. 1, 2; LXI—LXII.

Die Wurzeln treten quer verlaufend vom Rückenmark ab, sind kurz. Die vordere Wurzel des ersten und zweiten Halsnervs ist schwächer als die hintere. Die hintere Wurzel lehnt sich an die Wurzelfäden des Accessorius an. Die Nervenstämme verlassen die Wirbelsäule durch die Foramina intervertebralia cervicalia. Der erste Halsnerv tritt zwischen Hinterhauptsbein und dorsalem Bogen des Atlas hindurch, hinter der Massa lateralis des Atlas. Er ist also mehr dorsalwärts gelagert, wird als N. suboccipitalis bezeichnet. Der achte Halsnerv tritt zwischen letztem Halswirbel und ersten Rückenwirbel hindurch, der 2.—6. Halsnerv geht hinter der Arteria vertebralis durch den Canalis transversarius.

A. Rami posteriores, die hinteren Äste; sie treten um die Gelenkteile der Processus obliqui herum nach hinten. Der hintere Ast des ersten Halsnerven geht unter der Arteria vertebralis hindurch und verteilt sich an die Mm. recti capitis posticus major et minor und obliqui capitis major et minor, sowie an die Mm. rectus capitis lateralis biventer und complexus. Der hintere Ast des zweiten Halsnervs, welcher ebenfalls stärker ist als der vordere Ast, zieht unter dem M. obliquus capitis major hin. Er bildet den N. occipitalis magnus, welcher um den M. obliquus capitis inferior herum bogenförmig nach oben zieht, empfängt eine Verbindung von dem hinteren Ast des dritten Halsnervs, durchbohrt den M. semispinalis capitis und cucullaris, tritt dann meist mit der Arteria occipitalis nach oben und verzweigt sich an die Haut des Hinterkopfes bis zum Scheitel hin, ist dabei mit dem N. occipitalis minor verbunden. Die übrigen hinteren Äste der Halsnerven ziehen sich an die dorsal gelegenen Muskelmasse des Halses hin und zur Haut des Nackens.

B. Rami anteriores, vordere Äste; sie sind mit Ausnahme der zwei ersten Äste die stärkeren, meist platt, 3—5 mm breit; der erste Ast ist der schwächste, die folgenden nehmen nach und nach an Stärke zu. Die austretenden Nerven bilden nun alsbald untereinander Schlingen (Ansae cericales), deren insgesamt acht unterschieden werden können. Die vier oberen treten vor dem M. scalenus medius heraus und bilden untereinander das Halsgeflecht (Plexus cervicalis); die drei ersten Nerven treten mit dem sympath. Ganglion cervicale superius durch ein oder zwei Fädchen in Verbindung, der vierte (zugleich mit dem fünften) ist mit dem Gangl. cervic. medium verbunden.

Die unteren Nerven (V—VIII) verbinden sich noch mit dem 1. Brustnerven und bilden zusammen das Armgeflecht (Plexus brachialis), welches hinter der Art.

subclavia gelegen ist. Das Geflecht giebt Äste für Schulter und Rumpf (kurze) und für den Arm (lange) ab. Mit dem Sympathicus ist der VI.—VIII. Nerv durch Fäden verbunden, die zum Ganglion cervicale inferius gehen oder sich zum Plexus vertebralis begeben.

Plexus cervicalis, Halsgeflecht.

(Tafeln XLIX—L, Fig. 2; LI—LII; LVII—LVIII, Figg. 1. 2; LXI—LXII.)

Es liegt unter dem M. sternocleidomastoideus, hinter den Ursprungsabschnitten der Mm. longus und scalenus anticus, vor den Mm. scalenus medius und levator sapulae. Die erste Halsschlinge bildet der N. I. und ein aufwärts gerichteter Ast des N. II., ein absteigender Ast vom N. II bildet mit N. III die zweite Schlinge, III und IV die dritte, IV und V die vierte. Kurze Nerven versorgen von diesem Geflecht einen Teil der Muskulatur, die Hauptverzweigungen finden sich aber in der Haut.

Folgende Zweige werden abgegeben:

1. Verbindungen mit dem Plexus ganglioformis des Vagus und mit dem Stamm des N. hypoglossus. Die Verbindungen treten aus der ersten N.-Schlinge aus.

2. Aus der zweiten und dritten Schlinge ziehen Verbindungsfasern in verschiedener Weise ab, zwei zum Ramus descendens des Hypoglossus. Man hat deswegen auch wohl einen innigeren Zusammenhang zwischen diesen Nerven vorausgesetzt. 2—3 weitere ziehen sich nach hinten zum N. accessorius, sie versorgen dann den Sternocleidomastoideus und Cucullaris.

3. N. occipitalis minor; entsteht durch Abgabe von Nn.-Bündelchen aus der Schlinge des zweiten und dritten Halsnerven; er verbindet sich ebenfalls mit den N. accessorius, tritt hinter den M. sternocleidomastoideus empor, zieht sich um den Zitzenfortsatz des Hinterhauptsbeins herum nach oben und versorgt die Haut des vorderen Teils des Hinterkopfs z. T. auch die der Ohrmuschel.

4. N. auricularis magnus; es ist ein kräftiger N., der vom dritten eventuell auch noch vom vierten Halsnerv seine Fasern bekommt. Er tritt auch um den hinteren Rand der Sternocleidomastoideus aber in der Mitte dieses M. hervor, spaltet sich dann weiter in zwei Äste, einen unteren Ohrnerv, der in die Gl. parotis eindringt und zu den kleinen Ohrmuskeln Zweige entsendet, zum grossen Teil aber an die Haut über der Parotis geht und ebenso die Haut des vorderen Ohres versorgt. Der hintere Ast zieht sich hinter dem Ohr hinauf und tritt mit seinen Endverzweigungen an die Haut heran, welche an der hinteren Fläche des Ohrs und oberhalb desselben gelegen ist.

5. N. subcutaneus colli; tritt vom dritten Halsnerv ab, zieht sich unter den vorher genannten um den Sternocleidomastoideus herum, breitet sich dann fächerförmig aus und zwar in der Haut der vorderen und seitlichen Halsfläche vom Kinn herunter bis zur Schlüsselbein- und Schultergegend und trennt sich in die Nn. subcutaneus colli medius und inferior. Der erstere steht mit dem Facialis in Verbindung und zwar durch die Nn. subcutanei colli superiores.

6. Nn. supraclaviculares; entstammen dem vierten oder der Ansa des dritten und vierten Halsnerven, ziehen auch um den Sternocleidomastoideus herum, unter dem Platysma her, breiten sich im Trigonum cervicale inferius an der Haut der Schulter und der oberen Brust aus. Es werden unterschieden: die vorderen, mittleren und hinteren Äste. Die ersteren gehen zur Haut der Regio sternalis und

mamillaris, die zweiten zur Haut der Schlüsselbeingrube und Achselhöhle, die dritten ziehen sich dann bis zur Schulter hinüber.

7. N. phrenicus; es ist ein Muskelnerv, der sich vom vierten Halsnerv ablöst, am Scalenus anticus hinunter zwischen Arteria und Vena subclavia hinzieht, um in die Brusthöhle zu gelangen. Hier verbindet er sich durch Fasern mit dem Ganglion cervicale inferius der Sympathicus, geht vor dem Hilus der Lunge hinweg an die Seitenwand des Herzbeutels, giebt an diese sowie an die Pleura zahlreiche Zweige, steigt dann zum Zwerchfell, wo er sich in zahlreichen ausstrahlenden Zweigen verbreitet, besonders treten diese in die Pars costalis des Zwerchfells, einige ziehen auch in die Pars lumbalis, kleinere Zweige treten dann in die Bauchhöhle zum Peritoneum, der Leber u. s. w.

Plexus brachialis (Armgeflecht).

(Tafel LVII—LVIII, Fig. 2; Tafel LXI—LXII.)

Dasselbe wird aus den kräftigen, vorderen Ästen des 7. bis 8 Halsnerven und, wie früher erwähnt, eines Zweiges vom 4. Halsnerv und dann der grössten Partie des ersten Brustnerven zusammengesetzt. Die Zweige treten hinter dem Scalenus anticus und der Arteria subclavia zu einem Geflecht zusammen, aus welchem drei Hauptstämme hervorgehen. Die Zweige vereinigen sich, indem sie seitwärts verlaufen und zwar durch die Fossa supraclavicularis und hinter der Clavicula hin zur Achselhöhle. Die Hauptnerven gehen dann von der Achselhöhle aus weiter in den Arm hinein. Kleinere Nerven sind für Rumpf und Schulter bestimmt. Die letzteren treten bereits oberhalb der Clavicula ab. Die drei Hauptstränge umlagern die Arteria axillaris und zwar findet sich ein Strang lateral vor der Arterie, der zweite liegt medial, der dritte hinter der Arterie. Der mediale und laterale Ast sind nach vorn gelagert.

Pars supraclavicularis.

1. N. subclavius; zieht vom 5. Hals-N. zum M. subclavius hin, verläuft vor dem Scalenus anticus.

2. N. suprascapularis; entstammt dem 5. und 6. Halsnerven, vor dessen Schlinge er abtritt, geht mit der Arteria transversa scapulae seitwärts unter dem Lig. transversum superius längs der Vene, verbreitet sich mit einem Zweig am M. supraspinatus, im übrigen im M. infraspinatus.

3. Nn. thoracici posteriores; meist sind es zwei Nn., die aus dem 5., 6. und 7. Hals-N. entspringen, durch den Scalenus medius hindurchtreten. Die Nn. verzweigen sich in einen schwächeren und einen stärkeren längeren Ast. Der erste tritt an die Mm. levator scapulae, rhomboidei und serratus posticus superior, der stärkere versorgt den M. serratus anticus major.

4. Nn. thoracici anteriores; entstehen aus den Hals-Nn. 5, 6 und 7, ziehen sich hinter der Clavicula her an die Mm. pectorales major und minor, mit kleineren Fäden auch an die Schlüsselbeinportion des Deltoides.

5. Nn. scapulares; zwei bis drei, die aus den Halsnerven 5, 6 und 7 entspringen. Ausserdem finden sich Nn.-Bündel, welche vom N. axillaris oder N. radialis abgehen. Der obere und mittlere N. verteilt sich an die Mm. subscapulares und teres major, der untere längere N.-Zweig geht zum Latissimus dorsi.

Pars infraclavicularis.

Nn. brachiales, Armnerven. (Tafeln LV; LVI; LVII-LVIII, Fig. 2.) Die nun zu besprechenden Nn. gehen aus dem Armgeflecht hervor. Es sind z. T. beträchtlich lange Nn., ihren Funktionen nach teils sensibel, teils motorisch. Die sensibelen verteilen sich in die Haut, die motorischen an die verschiedenen Muskelbündel.

1. N. cutaneus brachii minor. Dieser kleine Hautnerv des Arms tritt zum grössten Teil aus den Fasern des ersten Rückennerven hervor, zieht sich hinter und nach innen von der Vena axillaris durch die Achselhöhle hindurch und verbindet sich dann durch Zweige mit den Hautästen des 2. und 3. Brustnerven, worauf ein N. an die Haut entsandt wird, der N. cutaneus brachii posterior medialis. Hauptsächlich verzweigt er sich in der Haut der medialen und hinteren Oberarmseite. Der Hauptnerv zieht weiter zur Mitte des Oberarms, durchbohrt hier die Fascia brachialis und breitet sich an der medialen Seite des Arms aus.

2. N. cutaneus brachii major s. cutaneus medius; er erhält seine Fasern vom medial gelegenen Bündel des Oberarmgeflechts aus dem 8. Hals- und 1. Brust-N.; er läuft medial neben der Vena axillaris hin, einzelne Zweige treten an die Haut der medialen Seite des Oberarms, dann tritt der N. neben der Vena basilica durch eine Spalte der Armfascie, begleitet die Vene bis zum Handgelenk und giebt auf seinem Verlauf zahlreiche Zweige an die Haut des Vorderarms ab. Vielfach teilt er sich bereits über dem Condylus ulnaris des Oberarmknochens in einen Ramus cutaneus volaris, der an der Beugeseite des Vorderarms verläuft, und einen Ramus cutaneus ulnaris, welcher an der Ulnarseite des Vorderarms zur Haut hinzieht.

3. N. perforans brachii s. cutaneus brachii externus; seine Fasern entspringen aus dem lateralen Bündel des Plexus brachialis vom 5. bis 7. Halsnerv. Der N. tritt durch den M. coracobrachialis hindurch, versorgt ihn mit kleinen Zweigen, geht zwischen Quadrigeminus brachii und Brachialis internus lateralwärts, durchbohrt über dem Ellbogen die Fascia brachialis und verbreitet sich neben der Vena cephalica an der volaren und radialen Vorderarmseite, giebt auf seinem Verlauf Äste an die Haut ab. Dieselben ziehen sich z. T. auf die dorsale Seite hinüber, gehen volar bis zur Hohlhand.

4. N. axillaris s. circumflexus brachii; seinen Ursprung nimmt er vom hinteren Bündel des Armgeflechts, verläuft hinter der Arteria axillaris nach hinten, zieht dann um den Hals des Humerus herum, verteilt sich mit Fasern an die Kapsel des Schultergelenks an den M. teres minor und giebt einen stärkeren Zweig als N. cutaneus brachii posterior lateralis an die Haut der seitlichen und hinteren Schultergegend ab, dann verläuft der N. weiter hinten und lateral längs des Oberarms herunter, oft bis zum Olecranon.

5. N. medianus, Mittelarmnerv; das laterale und das mediale Bündel liefert die Fasern dieses N., er umfasst mit den beiden Wurzeln die Arteria axillaris schlingenartig; der Medianus ist ein kräftiger N., welcher an der lateralen Seite der Arteria axillaris und brachialis hingeht. Zwischen den Mm. quadrigeminus brachii und brachialis internus ist er oft durch einen N. mit dem Perforans brachii verbunden. Allmählich geht nun der N. an die mediale Seite der Arterie bis zur Ellbogenbeuge herunter, dann teilt er sich in mehrere Zweige, ein Teil davon zieht an die Beugemuskeln, der Hauptnervenstamm geht aber weiter zwischen tiefe und oberflächliche Beugemuskeln, dabei durchdringt er den M. teres. Schliesslich finden sich seine

letzten Verzweigungen in der Hohlhand als gemeinsame Fingernerven der Hohlhand. Die Zweige des N. sind folgende:

α. Rami musculares; sie ziehen zu den Mm. pronator teres, flexor carpi radialis, palmaris longus und flexor digitorum sublimis. Ein Zweig wird als N. interosseus internus s. volaris beschrieben. Derselbe setzt sich auf die Membrana interossea fort, verläuft neben der Arteria interossea, giebt einen Zweig an den M. flexor digitorum profundus und flexor pollicis longus und schliesslich an den M. pronator quadratus.

β. Ramus palmaris longus. Er ist lang, schwach, tritt vom Stamm in der Mitte des Vorderarms ab, geht durch die Fascia antibrachii hindurch, darauf zieht er neben der Sehne des Palmaris longus zur Hohlhand, verbreitet sich in der Haut des Handtellers, vornehmlich gegen den Daumenballen zu.

γ. Nn. digitales volares communes I-IV. Es sind starke Zweige, welche zwischen den Sehnen der Mm. flexores pollicis und digitorum hinziehen. Der erste Zweig tritt an die Mm. abductor pollicis brevis, flexor pollicis brevis und opponens pollicis und an die Haut des Daumenballens. Das Ende des N. wird als N. volaris pollicis radialis bezeichnet. Der 2. N. verteilt sich an die Haut des Daumens und Zeigefingers und den 1. M. lumbricalis. Die Zweige werden als N. volaris pollicis ulnaris und N. volaris indicis radialis bezeichnet. Der 3. N. geht dann an die beiden sich berührenden Flächen des Zeige- und Mittelfingers, sowie zum 2. M. lumbricalis. Die beiden Äste, in die sich der N. spaltet, führen dementsprechend die Bezeichnung N. volaris indicis ulnaris und N. volaris digiti medii radialis. Der 4. Ast teilt sich ebenso zwischen Mittelfinger und Ringfinger, versorgt den 3. M. lumbricalis. Seine Zweige sind der N. volaris digiti medii ulnaris u. N. volaris digiti annularis radialis. Das zum 3. Lumbrikalmuskel tretende N.-Ästchen ist mit dem N. ulnaris verbunden. Insgesamt verlaufen die Nn. bis an die Fingerspitzen heran. Geringe Ästchen werden nach dem dorsalen Handteil entsandt.

6. N. ulnaris, der Ellbogennerv; entstammt dem medialen Bündel des Armgeflechts, hauptsächlich aus dem 8. Hals- und 1. Rückennerv, läuft medial neben der Arteria axillaris und brachialis hin hinter der Vena axillaris, tritt mit der Arteria collateralis ulnaris unter der Fascia brachialis her hinter dem Condylus ulnaris humeri hin, zwischen ihm und dem Olecranon hindurch, dann radialwärts zur volaren Fläche des Vorderarms. Er verzweigt sich an die ulnaren Seiten der Mm. flexor carpi ulnaris und flexor digitorum profundus. Ein starker Zweig geht als Ramus palmaris longus durch die Fascia antibrachii zur Haut des Handgelenks und der Hohlhand. Aus ihm entsteht der N. ulnaris volaris und ulnaris dorsalis.

α. Der N. ulnaris volaris schliesst sich den eben genannten Nn. in der Lagerung an, zieht unter dem Lig. carpi volare commune und dem M. palmaris brevis hin, giebt an letzteren Zweige ab. Aus ihm entsteht dann der N. ulnaris volaris superficialis und profundus.

Es wurde schon oben erwähnt, dass der Ulnaris volaris superficialis mit dem 4. Hohlhandfingernerven verbunden ist. Er entsendet einen Zweig an den M. lumbricalis 4 und dann wieder Zweige an die Haut der sich berührenden Flächen des Ring- und kleinen Fingers. Es sind das die Nn. volaris digiti annularis ulnaris und digiti minimi radialis. Das Ende des N. ulnaris volaris superficialis ist dann der N. volaris digiti minimi ulnaris.

Der N. ulnaris volaris profundus geht um das Os pisiforme, zieht zwischen

Abductor und Flexor brevis digiti minimi in die Hohlhand hinein, versorgt die Mm. opponens, flexor brevis und abductor digiti minimi interossei volares und dorsales und den M. abductor pollicis.

β. N. ulnaris dorsalis; geht über dem Handgelenk vom eben besprochenen Ast ab, zieht sich über das Capitulum ulnae hin durch die Fascia antibrachii, versorgt die Haut des Handrückens und Handgelenks und teilt sich schliesslich in vier bis fünf Äste, welche an die Rückenfläche des Ring- und kleinen Fingers gehen, und zwar als Nn. dorsales, ulnares und radiales.

7. N. radialis, Speichennerv; derselbe entspringt aus dem dorsal gelegenen Strange des Armgeflechts. Es ist der kräftigste der Armnerven, geht hinter der Arteria axillaris hin, dann zwischen dem langen und mittleren Kopf des M. triceps hinter dem Oberarmknochen her, zwischen Oberarmknochen und dem Bauch des Triceps herunter, dreht sich spiralig um den Humerus von hinten nach vorn. In der Ellbogenbeuge teilt sich der N., nachdem er zwischen dem Brachialis internus und brachioradialis ausgetreten ist, in die Endäste Nn. radialis profundus und superficialis. Die mannigfachen, vom Radialis abgehenden Nervenäste sind folgende:

α. Rami musculares, welche zwischen dem M. triceps abgehen und die drei Köpfe desselben versorgen. Die Zweige gehen bis zum Ellbogen hinunter. Als Ramus collateralis ulnaris n. radialis wird ein schlanker, langer N. bezeichnet, welcher vor der Achselhöhle entspringt und dann mit dem N. ulnaris zusammen in Bindegewebe gehüllt zum Lig. intermusculare mediale geht. Daselbst wendet er sich vom Ulnaris fort und verläuft mit der Arteria collateralis ulnaris superior weiter zu dem unteren Teil des mittleren Kopfes des Triceps. Auch zum M. anconeus kommt ein N., welcher sich innerhalb des Caput mediale des Triceps hinzieht und hinter dem Condylus radialis des Oberarms hervorkommt. Der N. cutaneus brachii posterior medius s. cutaneus posterior superior entspringt von jenem Ast des Radialis, welcher den langen Kopf des Triceps versorgt, oder er ist selbständig, nimmt also seinen Ursprung direkt vom Radialis. Er tritt zur Haut an der hinteren Seite des Oberarms.

β. N. cutaneus externus s. posterior inferior; ist der mittlere, kräftige Hautnerv des Vorderarms, geht vom Radialis bei dessen Windung um den Oberarmknochen herum ab und begiebt sich zwischen Triceps und Brachioradialis durch die Armfascie, geht dann zwischen Olecranon und Codylus radialis des Oberarms hinab zum Vorderarm, breitet sich in der dorsalen Haut desselben aus. Sein Gebiet reicht bis fast zum Handgelenk herunter. Häufig entspringt aus dem Stamm, bevor er sich in seine beiden letzten Zweige spaltet, ein M.-Zweig, welcher sich an die Mm. brachialis internus, brachioradialis und extensor carpi radialis longus verteilt.

Die Endäste des N. radialis spalten sich in:

γ. N. radialis profundus, welcher über den M. supinator oder durch denselben hindurch zur dorsalen Fläche des Vorderarms geht, giebt an den Supinator einen Zweig ab und verteilt sich an die Mm. der Streckseite des Arms. Ein Ast wird als N. interosseus dorsalis s. externus beschrieben; er tritt auf die Membrana interossea über, entsendet seine Zweige an die Mm. abductor pollicis longus, extensor pollicis und indicis, oft auch an die Kapsel des Handgelenks und selten auf den Handrücken bis zum zweiten resp. dritten Finger.

δ. N. radialis superficialis; zieht sich längs des Vorderarms unter dem M. brachioradialis hin, verläuft unter der Sehne dieses M. längs des Radius, tritt am

Ende der Sehne und zwischen ihr und der Endsehne des Extensor carpi radialis longus nach aussen, verläuft dann an der Radialseite des Arms zur Hand herunter, spaltet sich in einen radial und einen ulnar gelegenen Ast, die sich über den radialen Teil des Handrückens ausbreiten. Der radiale Ramus marginalis, welcher mit dem N. cutaneus brachii externus verbunden ist, tritt dann zum Daumen. Der ulnare Ast giebt seine Zweige an die ulnare Rückenfläche des Daumens und die radiale des Zeigefingers, sowie einen weiter sich gabelnden Zweig an die ulnare Fläche des Zeigefingers und an die beiden Seiten des Mittelfingers. Er steht ausserdem mit Zweigen des Ulnaris dorsalis in Verbindung. — Aus dem Gesagten folgt, dass jeder Finger zwei volare und zwei dorsale Nn.-Zweige erhält, die jedoch aus verschiedenen Ästen der grossen Armnerven entspringen, teils aus dem N. medianus, teils aus dem M. ulnaris und dorsalis und schliesslich vom N. radialis superficialis. Entsprechend den vermehrten Funktionen sind die volaren Nn. der Hand kräftiger und zahlreicher als die dorsalen. An den Seiten der Finger stehen dorsale und volare Nn. durch Schlingen in Verbindung.

II. Nn. spinales dorsales, Rückennerven. (Tafel LVII-LVIII, Fig. 1, 2.)

Die aus der Rückenwirbelsäule austretenden Nn. ziehen durch die Foramina intervertebralia dorsalia hindurch. Sie sind beträchtlich schwächer als die Halsnerven, weil ja auch die Brustmuskulatur schwächer ist als die Armmuskulatur.

Am stärksten ist der 1. N., welcher zwischen 1. und 2. Rückenwirbel austritt und ja auch noch Fasern an die Arm-Nn. entsendet. Die folgenden bis zum 9. sind schwächer, von wechselnder Stärke, die letzten drei dann wieder etwas stärker. Wie bei den Hals-Nn. sind auch hier die dorsalen Äste die schwächeren, die ventralen die stärkeren. Von jedem vorderen Nn.-Ast geht nach vorn ein Verbindungsstrang zum entsprechenden Ganglion dorsale des sympathischen Nn.-Systems. Es sind dies die Nn. communicantes.

A. Rami posteriores s. dorsales. Die hinteren Äste verlaufen neben der Arteria intercostalis zwischen den Ligg. costotransversarium longum anterius und costotransversarium longum posterius und den Querfortsätzen der Rückenwirbel hindurch nach hinten. Es giebt dabei jeder Ast einen medial und einen lateral verlaufenden Ast ab. Die medialen Äste ziehen nach der Medianebene des Körpers zu und verteilen sich an die Haut der Schulterblatt- und Rückengegend, die Äste der oberen Nn. sind stärker als die der unteren. Die lateralen Zweige ziehen sich lateralwärts durch den M. latissimus dorsi hin und verteilen sich an die Mm. longissimus dorsi, iliocostalis longissimus cervicis und an die Levatores costarum, die unteren vier gehen zur Haut der Brust-, Lenden- und Hüftengegend.

B. Rami anteriores. Die vorderen Äste ziehen sich zwischen den Rippen als Nn. intercostales hin, der 12. verläuft unter der 12. Rippe, die übrigen gehen zunächst in den Zwischenrippenräumen unter der Arteria intercostalis und zwischen den inneren und äusseren Zwischenrippenmuskeln nach seitwärts und vorn. Untereinander stehen sie nicht in Verbindung oder nur durch einzelne kleine Fäden, welche längs der Innenseite der Rippen verlaufen. Die fünf ersten Nn. ziehen sich durch den Interkostalraum und entsenden neben dem Sternum einen nach vorn gehenden Hauptast. Die 7. bis 12. Interkostalnerven verlaufen über den Rippenknorpeln resp. den unteren Rippenenden hin schräg in der Bauchwand herunter. Die äusseren Äste des 2. bis

12. Brust-N. durchbohren die Mm. des Brustkorbes und der Bauchwandung, ziehen dann als Nn. cutanei zur Haut der Brust und des Bauches.

1. Rami cutanei laterales s. pectorales sind die Haut-Nn. der Brust. Jeder spaltet sich in einen vorderen und einen hinteren Ast, welche durch die äusseren Interkostal-Mm. und durch den Serratus anticus major hindurchtreten. Die vorderen Äste ziehen um den unteren Rand des Pectoralis major nach oben zur Haut der Brust sowie zur Regio hypochondriaca und epigastrica.. Die hinteren Äste treten dorsalwärts zur Schulterblatt- und Rückengegend, verteilen sich hier ebenfalls an die Haut. Vom 2. und 3. N. wird die Achselhöhle versorgt.

2. Nn. cutanei abdominales. Es sind die Bauchhaut-Nn., welche die äusseren Interkostal-Mm. und den äusseren schiefen Bauchmuskel durchbohren. Sie sind ebenfalls in vordere und hintere Äste geteilt, die vorderen treten am Bauch herunter zur Haut der vorderen und seitlichen Bauchwand. Die hinteren treten an die Seitenteile der Lendengegend.

3. Nn. intercostales anteriores. Es sind die 7 vorderen Interkostal-Nn., die sich bis zum Rand des Sternums hinziehen. Sie geben an die Zwischenrippenmuskulatur, an den M. triangularis sterni, transversus und rectus abdominis Zweige ab, treten dann weiterhin durch den Pectoralis major hindurch zur Haut der Brustbeingegend und der benachbarten medialen Brustgegend bis zur Brustwarze.

4. Nn. musculares abdominales sind der 8. bis 12. Muskel-N. des Bauchs. Die oberen treten hinter den Rippenknorpeln in die Bauchwand ein, verlaufen zwischen den Bauchmuskeln schräg nach vorn abwärts, versorgen die Mm. obliquus, transversus, rectus und pyramidalis abdominis. Ausserdem treten von ihnen auch Endzweige ab, welche die Bauchmuskeln durchsetzen und gleichfalls an der Haut des Bauchs neben der Linea alba ausgebreitet sind.

Nn. spinales lumbales, sacrales und coccygeus, Lenden-, Kreuz- und Steissnerven. (Tafel LVII-LXII.) Es sind in diesen Geflechten fünf Lendennerven, die fünf Sakralnerven und der letzte Spinal-N. so vereinigt, dass sie neben einander betrachtet werden können. Die austretenden Nn. bilden z. T. kräftige Geflechte, weil von hier aus die untere Extremität versorgt wird, die ja die mächtigsten Nn.-Stämme vermöge ihrer entwickelten Muskulatur beansprucht. Die Wurzeln der Nn. finden sich zunächst im Canalis vertebralis als Cauda equina. Mit dem Sympathicus stehen sie durch doppelte oder dreifache Rami communicantes in Verbindung und zwar mit den Ganglien, welche den betr. Regionen zuzuzählen sind.

Hintere Äste. Es sind schwache Ästchen. Die der Lendenregion treten zwischen den Querfortsätzen der Lendenwirbel hindurch nach hinten, wo sie sich auch in mediale und laterale Zweige trennen, die sich teils an die Haut, teils an die Muskulatur der Rückengegend verzweigen. Die hinteren Äste der Sakral-Nn. ziehen durch die Foramina sacralia posteriora, bilden Plexus, entsenden einige Haut-Nn. zur Gefässhaut, Nn. cutanei clunium medii.

Vordere Äste. Sie sind z. T. sehr kräftig. Der erste Lenden-N. besitzt ungefähr 3 mm Durchmesser. Die folgenden steigen dann so, dass der 5. Lenden- und 1. Sakral-N. ungefähr je 8 mm Durchmesser besitzen. Zwischen dem Quadratus lumborum und Psoas major verlaufen die Lumbal-Nn., zwischen den Mm. pyriformis und coccygeus die Sakral- und Steiss-Nn. Es werden hier auch wieder Schlingen gebildet dadurch, dass die Fasern unter einander wechselnd verbunden sind. Es lassen sich

fünf Ansae lumbales und ebenso viel Ansae sacrales unterscheiden. Aus diesen Schlingen geht dann der starke Plexus lumbosacralis hervor, der wieder in einzelne Unterabteilungen zu zerlegen ist, die nun besprochen werden müssen.

Plexus lumbalis, Lendengeflecht.

(Tafel LIX-LXII.)

Es sind hauptsächlich Schlingen, die dadurch gebildet werden, dass vom 1. zum 2., vom 2. zum 3., dann vom 4. zum 3. und 5. Nerv Verbindungen abtreten, die ausserdem wieder durch Zwischenverbindungen verstärkt und kompliziert werden. Das Geflecht liegt hinter dem Psaos major, versorgt mit kleinen Zweigen diesen M., dann ausserdem den Quadratus lumborum und Psoas minor. Der Hauptsache nach treten aber aus dem Geflecht sechs stärkere Stämme hervor, die nun ihrerseits wieder mit Zweigen an die Hüften-, Scham- und Leistengegend, an die Haut des Oberschenkels und in den Oberschenkel selbst hineinziehen.

1. Iliohypogastricus; nimmt seinen Ursprung vom 1. Lumbal-N. Er kann den Interkostal-Nn. homolog gesetzt werden. Seinen Verlauf nimmt er durch den M. psoas major und transversus abdominis über dem Darmbeinknochen, sendet dann einen Zweig an die Haut der Hüfte, während der Haupt-N. zwischen schrägen und schiefen inneren Bauch-Mm. hinunterzieht und endlich in der Haut über dem Annulus inguinalis anterior und des Mons pubis endigt.

2. N. ilio-inguinalis; oft mit dem vorigen verbunden, entstammt dem 2. Lenden-N., zieht auch durch den Psoas major hindurch, verläuft über den Iliacus internus oder den Hüftenbeinkamm zur Spina ilei antèrior superior, geht dann zwischen Transversus abdominis und Obliquus internus zum Leistenkanal. Durch den Leistenring tritt er nach aussen, versorgt die Haut des Mons pubis, vielleicht auch die des Scrotums resp. der Labia majora.

3. N. genitocruralis. Seine Fasern entstammen dem 2. Lenden-N., treten aus der 1. Ansa lumbalis hervor. Der N. durchsetzt den M. psoas major, dann verläuft er an dessen Vorderfläche herunter und spaltet sich über der Leistengegend in zwei Zweige.

α. N. lumbo-inguinalis; tritt unter dem hinteren Leistenring durch die Fascia transversalis, geht zwischen die beiden Blätter der Fascia lata, tritt durch das obere hindurch und breitet sich in der Haut des Oberschenkels neben der Fossa ovalis aus.

β. Spermaticus externus; zieht sich vor der Vena iliaca externa herunter, geht dann durch den Schenkelring hindurch durch den Inguinalkanal zum Samenstrang. Er verästelt sich am M. cremaster externus. Im Scrotum verzweigt er sich an die Tunica vaginalis. Beim Weibe ist er dünner, verteilt sich am Lig. uteri rotundum, dann an der Haut über dem äusseren Leistenring und in derjenigen der Labia majora. Der Verlauf der beiden Nn. ist ein wechselnder.

4. N. cutaneus femoris lateralis s. externus. Dieser laterale Haut-N. des Oberschenkels nimmt seinen Ursprung aus Bündeln, welche vom 2. und 3. Lumbal-N. entstammen, geht durch den M. psoas major nach unten lateralwärts über den M. iliacus internus hin. Er tritt dann über der Spina anterior superior des Darmbeins nach aussen. Vor dem Kopf des Sartorius verzweigt er sich an der Haut des Oberschenkels, weniger an der der Vorderfläche, als besonders der lateralen Fläche. Seine Zweige biegen lateralwärts ab. Die Vertheilung findet bis zum Knie herunter statt. Im übrigen ist der Verlauf des N.-Stamms ein sehr wechselnder.

5) N. obturatorius. Derselbe entsteht aus mehreren Schlingen, erhält vom zweiten, dritten und vierten Lumbalnerven Fasern. Medial vom M. psoas major geht der Nerv hinter der Arteria und Vena iliaca communis her, steigt dann längs der Beckenwand herunter nach vorn gerichtet, zieht durch den Canalis obturatorius hindurch. Es ist ein hinterer Ast und ein vorderer zu unterscheiden. Der Ramus posterior giebt seine Zweige teils ans Hüftgelenk, teils an den M. obturatorius externus und Adductor magnus. Der vordere Ast Ramus anterior wird von dem erstgenannten durch den M. adductor brevis getrennt, versorgt diesen M., dann den Adductor longus, den M. gracilis und M. pectineus. Jener Zweig, der zum M. gracilis zieht, teilt sich, ein Ast durchbohrt die Fascie und tritt nach aussen an die mediale Schenkelfläche.

6) N. cruralis s. femoralis, Schenkelnerv. Es ist ein kräftiger Nerv, welcher fast von allen, hauptsächlich aber vom dritten und vierten Lumbalnerven Fasern empfängt. Zwischen M. psoas major und M. iliacus geht er hinter dem Lig. inguinale zum Oberschenkel, verläuft lateral neben der Arteria cruralis, teilt sich dann alsbald in mehrere Zweige. Ausser dem Lig. inguinale versorgt er mit kurzen Ästen die Mm. psoas major und iliacus. Bei seinem Übertritt in den Schenkel versorgt er die Haut und einen Teil der Muskulatur des Oberschenkels. Seine Zweige sind die folgenden:

α. N. cutaneus femoris internus; zieht sich vor den Mm. pectineus und adductor longus medial hinab, durchbohrt in der Mitte des Schenkels die Fascie, verbindet sich mit den Zweigen des N. obturatorius und verteilt sich an der medialen Schenkelfläche bis zum Knie herunter.

β. N. cutaneus femoris anterior medius, verläuft unter der Fossa ovalis durch den Sartorius, durchzieht die Fascia lata und kommt in zwei Ästen etwas oberhalb der Mitte des Oberschenkels an der Vorderfläche desselben zum Vorschein, verzweigt sich in der Haut bis zum Knie herunter.

γ. Rami musculares; es sind mehrere Zweige, von denen einzelne kleinere zu den Mm. pectineus, sartorius, cruralis und vastus medialis ziehen. Einer verläuft lateral zum Rectus femoris und vastus lateralis, andere ziehen zum M. femoris und vastus medialis. Ausserdem wird ein Zweig an die Arteria femoralis abgegeben und weiterhin ein Ast zur Kapsel des Kniegelenks.

δ. N. saphenus major; es ist ein langer Hautast, zunächst zieht er längs der lateralen, dann längs der vorderen Seite der Arteria cruralis hin, biegt am unteren Teil des Oberschenkels zwischen die Mm. vastus medialis und adductor magnus ein unter dem Sartorius hin zum Kniegelenk. Hinter der Sehne des Sartorius geht er längs des Kniegelenks abwärts durch die Fascie hindurch. In der Mitte des Oberschenkels gab er bereits einen Hautast ab, nunmehr einen zweiten, der zum Knie emporsteigt, dann löst sich der Hauptnerv in mehrere lange Äste auf, die mit der Vena saphena magna ziehen und verteilt sich mit seinen Zweigen an der medialen und vorderen Fläche der Haut des Unterschenkels, geht weiter und vor dem Malleolus medialis herunter, versorgt die Haut am medialen Fussteil, ist mit den medialen Ästen des N. peroneus superficialis verbunden.

Plexus ischiadicus, Hüftgeflecht.

(Tafel LX—LXII.)

Dieser Plexus liegt in der Incisura ischiadica major vor der vorderen Fläche des Kreuzbeins. In ihm sind die zwei letzten Schlingen des Lumbalgeflechts und die

beiden ersten des Sakralgeflechts vereint. Aus diesen Schlingen gehen kräftige Nerven hervor, welche die untere Extremität und angrenzende Teile versorgen. Mit dem sympathischen Nervensystem sind sie durch Fäden, die vom Plexus hypogastricus inferior kommen, verbunden. Die Hauptnerven sind folgende:

1. N. gluteus superior; der Nerv entsteht aus den beiden letzten Schlingen der Lumbalnerven, nimmt Fasern vom ersten Sakralnerven auf, geht durch die Incisura ischiadica major nach aussen und hinten, nachdem er vorher einen Zweig an den M. pyriformis abgegeben hat, zieht sich zwischen dem Gluteus medius und minimus hin, versorgt dieselben und giebt endlich noch einen Zweig an den M. tensor fasciae latae. Der Zweig tritt oft durch den Gluteus medius hindurch.

2. N. gluteus inferior; dieser untere Gesässnerv geht aus dem lateralen und hinteren Teile des Hüftgeflechts und aus der ersten Sakralschlinge hervor, tritt am unteren Rand des M. pyriformis ebenfalls durch die Incisura ischiadica major, um dann den M. gluteus maximus zu versorgen.

3. N. cutaneus femoris posterior; dieser Hautnerv entspringt aus der ersten und zweiten Sakralschlinge, nimmt oft Fasern vom N. gluteus inferior auf, zieht mit demselben aus dem Becken heraus, giebt Äste an verschiedene Teile, einmal die Nn. cutanei clunium inferiores, welche an der unteren Fläche des Gluteus maximus hinziehen und sich nach aussen aufwärts zur Haut des Gesässes wenden. Einzelne Hautäste ziehen um den Tuber ischii herum zur Haut des Dammes. Ein Zweig geht als Pudendus longus s. inferior zum Scrotum resp. zu den Labia majora. Der Ramus cutaneus femoris läuft dann an der hinteren Fläche des Oberschenkels herab und tritt bis zur Kniekehle herunter an die Haut, häufig ist er über die Kniekehle hin weiter ausgedehnt bis zur Haut der Wade.

4. N. ischiadicus, Hüftnerv; es ist der kräftigste Nerv des Körpers, welcher aus dem Plexus ischiadicus seinen Ursprung nimmt. Er besitzt ungefähr den Durchmesser des kleinen Fingers. Es sind mehrere dreissig Bündel in ihm vereinigt. Seinen Verlauf nimmt er auch durch die Incisura ischiadica major unter dem M. pyriformis her. Dorsal wird er vom unteren Teile des Gluteus maximus bedeckt. Er steigt dann hinter den Mm. gemelli, obturatorius internus und quadratus femoris nach unten hinter dem Adductor magnus her, geht dann unter den Mm. hin, welche am Sitzhöcker ihren Ursprung haben und zieht sich zur Kniekehle herunter. In der Mitte des Oberschenkels spaltet er sich in die grösseren Äste, nachdem er vorher an die Mm., neben denen er herzieht, Äste abgegeben hat. Die beiden letzten Äste sind der lateraswärts gelegene schwächere N. peronaeus und der medial verlaufende N. tibialis. Über der Kniekehle weichen die Nerven auseinander.

a. N. peronaeus; tritt am lateralen Teil der Kniekehle herunter, medial neben dem Biceps femoris herab, dann am Kopf des Gastrocmemius lateralis nach aussen zum Capitulum fibulae hin. Er teilt sich in zwei Hauptäste, nachdem er vorher schon Zweige zum kurzen Kopf des M. bicipitis und zur Kniegelenkkapfel abgegeben hat und nachdem von ihm in der Kniekehle Hautzweige abgingen, welche als Nn. cutanei cruris posterioris medius und lateralis in der Haut der Wade Verbreitung finden. Der erste trennt sich vom Stamme des Nerv vielfach schon dort, wo der Ischiadicus sich teilt. Der laterale wird auch wohl als Communicans peronaei s. fibularis bezeichnet. Er zeigt sowohl in seinem Abgang als auch in seiner Verbindung mit dem N. tibialis mannigfach wechselnde Verhältnisse. Er zieht sich an der lateralen Seite der Wade herunter und zwar mit dem Hautast, während ein anderer

Zweig zum Tibialis tritt. Die beiden Hauptäste des Wadenbeinnerven sind nun der N. peronaeus superficialis und profundus.

αα. N. peronaeus superficialis. Er zieht unter dem M. peronaeus longus hin, zwischen ihm und dem M. peronaeus brevis, giebt an beide M. Zweige ab, geht dann durch die Fascia cruris nach dem Extenser digitorum communis longus und trennt sich in einen medialen und einen lateralen Ast, deren Zweige zur Haut des Fussrückens ziehen. Der N. cutanens dorsi pedis internus ist der stärkere, medial gelegene, er versorgt die Haut nach dem medialen Knöchel zu, tritt mit den Verzweigungen des N. saphenus und des peronaeus profundus in Verbindung. Die Zweige versorgen z. T. die Haut der medialen Fusswand und der medialen Fläche der grossen Zehe, sowie die zwischen der zweiten und dritten Zehe. Der zweite und dritte Ast, N. cutaneus dorsi pedis medius, verbindet sich mit dem N. tibialis, giebt Zweige an die Haut des Fussrückens und an die Haut zwischen der dritten und vierten, vierten und fünften Zehe.

ββ. N. peronaeus profundus. Er verlässt über der Kniekehle den Superficialis, geht dann vor der Fibula her zwischen den Köpfen des Peronaeus longus hindurch, durchsetzt den Extensor digitorum communis longus, versorgt diesen M. mit Zweigen, weiterhin geht er zwischen Extensor digitorum pedis longus und tibialis anticus, dann zwischen diesem letzteren und dem Extensor hallucis longus hindurch zum Fussrücken, giebt vorher an die genannten Mm. Äste ab. Auf dem Fussrücken tritt er durch die mittlere Scheide des Lig. cruciatum, gabelt sich. Der laterale Ast geht zum Extensor hallucis brevis und Extensor digitorum pedis brevis. Der mediale Ast verläuft zum 1. Interstitium interosseum, verbindet sich mit dem N. interosseus metatarsi dorsalis I., mit dem Cutaneus dorsi pedis medialis, entsendet die Nn. digitales dorsales zur Fibularseite der grossen Zehe und Tibialseite der zweiten Zehe.

β. N. tibialis; er bildet die Fortsetzung des Hauptstammes, steigt durch die Kniekehle hindurch, giebt dabei an die Köpfe des Gastrocnemius und Plantaris Zweige ab. In der Kniekehle verläuft er über den grofsen Gefässen; mit der Arteria tibialis postica senkt er sich unter den M. soleus, verläuft dann zwischen den oberflächlichen und tiefen Mm. zu Malleolus medialis, wo er einige Hautäste abgiebt. Dann teilt sich der Nerv in den N. plantaris medialis und plantaris lateralis. Die Hauptzweige sind die folgenden:

αα. N. suralis s. Ramus communicans surae; stellt einen Hautast des Tibialis dar, der frühzeitig vom Stamm abtritt, zwischen den Köpfen des M. gastrocnemius hindurch verläuft, über den Endsehne dieses M. hingeht und die Fascia cruris über der Achillessehne durchbohrt, dann zieht er mit der V. saphena parva lateral neben der Achillessehne hin, giebt seine Endäste an die Haut über den Malleolus lateralis und der gleichseitigen Partie der Ferse. Die Hauptfasermassen verlaufen unter dem äusseren Knöchel nach vorn zum lateralen Fussrand. Er bildet den N. cutaneus dorsi pedis lateralis; mit dem Peronaeus superficialis ist er hier verbunden. Die Endzweige verteilen sich an der Haut der seitlichen Fussfläche und an der Fusssohle, sowie als N. dorsalis digiti minimi fibularis am lateralen Teil der kleinen Zehe.

Weiter gehen vom Stamme ab Zweige an die Kapsel des Kniegelenks, dann Zweige an die Mm., welche unterhalb der Kniekehle ihren Ursprung nehmen. Als N. interosseus cruris wird ein Zweig beschrieben, welcher sich von dem für den M. popliteus bestimmten Ast trennt. Dieser Nerv verläuft z. T. innerhalb der Membrana interossea, giebt Zweige an den Knochen des Unterschenkels. An der Fuss-

sohle gehen 2—3 Rami cutanei plantares zur medialen Seite der Ferse und an den hinteren Teil der Fusssohle.

ββ. N. plantaris internus s. medialis; der Nerv spaltet sich wieder in einen inneren und einen äusseren Zweig, giebt dann an die erste, zweite und dritte Zehe die inneren und äusseren Plantarnerven ab. Es sind das die Nn. digitorum plantares communes I—IV, welche sich in die Nn. digitorum pedis plantares, tibiales und fibulares teilen.

γγ. Der N. plantaris externus s. lateralis geht mit der A. plantaris lateralis zwischen M. flexor digitorum pedis brevis und Quadratus plantae nach vorn, teils versorgt er den letzteren M. und den Abductor digiti minimi, dann durch oberflächliche Zweige die Haut der vierten und fünften Zehe, wobei auch wieder innere und äussere Plantarnerven abgehen. Der erste Nerv wird als Ramus profundus bezeichnet und der zweite als Ramus superficialis.

Plexus pudendalis, Schamgeflecht.

Es liegt unter dem vorigen Plexus, ist mit diesem durch mehrere Schlingen verbunden, andererseits ebenso mit dem Plexus coccygeus und dem Sympathicus (Plexus hypogastricus). Es sind die vorderen Äste des 3.—5. Sakralnerven, welche ihre Fasern in das Geflecht entsenden. Es liegt an der hinteren Wand des kleinen Beckens, vor dem unteren Rande des M. pyriformis, entsendet eine Anzahl von Zweigen.

1. Nn. haemorhoidales medii; 4—6 feinere Nerven, welche zum oberen Teil des Mastdarmes an den Levator ani, dann als Nn. vesicales inferiores zur Harnblase und als Nn. vaginales zur Scheide gehen.

2. N. haemorhoidalis inferior; ist der untere Mastdarmnerv, der hauptsächlich zum Sphincter ani externus und an die Haut des Anus geht. Oft erscheint er als Zweig des N. pudendus, zieht hinter dem Lig. spinososacrum durch die Incisura ischiadica major.

3. N. pudendus communis; der Schamnerv geht mit der A. pudenda communis unterhalb des M. pyriformis durch die Incisura ischiadica major um den Lig. spinososacrum herum, biegt dann in die Incisura ischiadica minor wieder hinein zum Beckenausgang, zieht dann mit der A. pudenda interna unter die Fascia perinei hin, wobei er sich in den N. perinei und N. dorsalis penis resp. clitoritis spaltet.

α. Der N. perinei entsendet seine Zweige an die Mm. des Dammes, sowie an die Harnröhre, an die Haut des Anus und Perineum, an das Scrotum, an den M. constrictor pudendi, die Labia majora und minora, an die Scheide und an die Urethra.

β. N. dorsalis penis s. clitoridis verläuft über den Rücken des Penis zur Glans, giebt die Rami cavernosi an die Corpora cavernosa ab, ausserdem Zweige an die Haut des Penis und die Vorhaut, sowie an die Haut der Glans penis und das Ende der Urethra. Der N. dorsalis clitoridis versorgt in ähnlicher Weise die Clitoris, vornehmlich die Glans clitoritis, das Praeputium clitor. und den vorderen Abschnitt der Labia minora.

Plexus coccygeus, Steissgeflecht.

Es verläuft jederseits neben dem Kreuz- und Steissbein, geht aus feinen Nervenbündeln der vierten und fünften Sakralschlinge hervor, ist mit dem vorigen Geflecht, wie erwähnt, verbunden, ebenso mit dem vierten und fünften Ganglion sacrale, sowie dem Ganglion coccygeum des Sympathicus. Im allgemeinen liegt es vor dem Lig.

spinososacrum und dem Ursprung des M. pyriformis. Es entsendet 3—5 feine Nn. anococcygei, die sich zum M. coccygeus, levator ani und an die Haut des Steissbeins, sowie des hinteren Teiles des Anus verbreiten.

---

c. Das sympathische Nervensystem, Systema nervosum sympathicum.

(Tafeln LXI-LXII.)

Das Charakteristische dieses Systems besteht darin, dass marklose Nervenfasern mit markhaltigen der Gehirnrückenmarksnerven untermischt in zahlreiche Ganglien eintreten, die in wechselnder Grösse, Ausbildung und Zahl in den verschiedenen Teilen des Körpers liegen. Es wurde bereits früher erwähnt, dass von den Spinalnerven die sogenannten visceralen Zweige abgehen. Diese bestehen aus Fasern, welche zu Ganglien des sympathischen Systems hinführen. Andererseits verlaufen durch diese Zweige sympathische Fasern zum Rückenmark und Gehirn. Die visceralen Äste treten nun zunächst in den sogenannten Grenzstrang des Sympathicus ein. Es ist das eine einfache oder doppelte Nervenleitung, welche jederseits vor und neben der Wirbelsäule gelegen ist und sich durch Ganglien auszeichnet, die an jenen Stellen liegen, an welchen die visceralen Zweige von den Rückenmarksnerven eintreten. Der Grenzstrang wird auch wohl als Stamm des N. sympathicus bezeichnet. Dazu kommen dann noch einzelne isolierte Ganglien und Ganglien-geflechte, die vom eigentlichen Stammteil entfernt am Kopf, am Hals, in der Brust und Bauchhöhle liegen. Schon früher hat sich herausgestellt, dass die Geflechte mit Fasern der Gehirn- und Rückenmarksnerven zusammentreten. Einzelne Ganglien, wie das Ganglion ciliare, sphenopalatinum und oticum, sind früher bereits eingehender geschildert worden.

N. sympathicus.

Es sind die Fasern des Grenzstranges, welche diesen Namen führen. Er liegt lateral und vorn der Wirbelsäule an, ist ungefähr vor dem Processus transversi der Wirbel gelegen, hängt in allen seinen Teilen mit Gehirnrückenmarksnerven zusammen. Nach einem Übereinkommen wird sein Anfang in den Halsteil, sein Ende vor das des Steissbeins verlegt. Nach den verschiedenen Regionen teilt man die einzelnen Abschnitte, Ganglien und Plexus ein.

Die Fasern, welche aus dem Rückenmark abgehen, treten zunächst in ein Ganglion des Sympathicus ein, verlaufen dann von diesem Ganglion weiter nach unten im Grenzstrang entlang meist zum übernächsten Ganglion, treten aus diesem lateralwärts aus. Es sind also im Grenzstrang der Hauptsache nach Fasern vorhanden, welche von einem zum übernächsten Ganglion hinziehen. Die Ganglienzellen zeichnen sich durch Bindegewebshüllen aus. Sie entsenden allseitig Protoplasmafortsätze.

Plexus und Ganglien am Kopf.

Im Kopfteil finden sich zwei Stränge, die sich später in den Halsteil fortsetzen, wo sie deutlicher den Charakter des Grenzstrangs annehmen. Es sind dies der N. jugularis und der N. caroticus. Der N. jugularis ist ein Verbindungszweig zwischen dem Ganglion jugulare und dem Ganglion cervicale superius. Der N. caroticus internus ist einfach oder doppelt, geht ebenfalls aus dem oberen Halsganglion hervor, steigt mit der A. carotis interna in die Höhe, in deren Plexus er endet.

1. Der Plexus caroticus internus umgiebt die Kopfschlagader bei ihrem Durchtritt durch den Canalis caroticus und den Sinus cavernosus. Er entsteht dadurch, dass sich der N. caroticus internus zunächst in zwei Äste teilt, die sich wieder spalten und zwar so, dass die einzelnen Fäden schlingenartig zusammenbleiben. Es bildet sich das Ganglion caroticum s. cavernosum, welches im unteren Teil des Sinus cavernosus gelegen ist unter dem N. abducens. Es kann durch ein enges Geflecht ersetzt werden oder fehlen. Aus dem Pl. treten nun eine Anzahl von Zweigen aus.

α. N. caroticotympanicus inferior geht vom Canalis caroticus zur Paukenhöhle.

β. N. caroticotympanicus superior s. petrosus profundus minor; entspringt neben dem Foramen caroticum internum, geht ebenfalls in die Paukenhöhle zum Pl. tympanicus.

γ. N. petrosus profundus major ist ein längerer, oft geteilter Nerv, welcher am Foramen caroticum internum abtritt, durch die Syndesmosis basilaris in den Canalis Vidianus geht, durch einen Nervenfaden mit dem Ganglion oticum verbunden ist und in das Ganglion sphenopalatinum übertritt. Aus dem vorderen Teil des Geflechts entspringen nun eine grössere Anzahl von Verbindungsfäden mit Gehirnnerven, drei bis fünf zum Ganglion Gasseri, zwei bis vier zum N. abducens, einer bis drei zum Ganglion sphenopalatinum; unbestimmt ist die Verbindung mit dem N. oculomotorius. Erwähnt wurde (S. 259) die Verbindung mit dem Ganglion ciliare, sie findet statt durch die Radix media Ganglii ciliaris. Einige Fäden gehen mit der A. ophthalmica zum Pl. ophthalmicus, welcher im Umkreis der genannten A. und des Sehnerven liegt und Zweige an die Verzweigungen der A. entsendet. Ein Ästchen geht mit der A. centralis retinae ins Augeninnere.

2. Plexus caroticus externus; er umspinnt die A. carotica externa und entsteht aus den vom oberen Halsganglion entspringenden Nn. carotici externi. In den Pl. senken sich noch Nervenfäden vom Glossopharyngeus und Vagus ein. Es bestehen Verbindungen mit dem Pl. pharyngeus, dem N. laryngeus superior und cardiacus superior. Das Geflecht enthält oft gangliöse Anschwellungen. Entsprechend der Verteilung der A., gabelt sich auch das Geflecht. Es entstehen die kleineren sekundären

Pl. thyreoideus superior,

Pl. pharyngobasilaris,

Pl. lingualis ist mit dem Glossopharyngeus verbunden,

Pl. maxillaris externus bis zu den Lippen und der Nase, längs der A. submentalis, treten zur Gl. maxillaris, sind mit dem Ganglion maxillare verbunden.

Pl. occipitalis und

Pl. auricularis posterior,

Pl. maxillaris inferior, tritt an die Aa. alveolares,

Pl. temporalis superficialis versorgt die zu den Augenlidern und Ohren gehenden Arterienäste.

3. Plexus caroticus communis im Verlauf der A. carotis communis. Das Geflecht ist nicht dicht. Die eintretenden Fäden gehen teilweise aus dem mittleren Halsganglion hervor.

Ganglion ciliare vgl. Seite 258.
„ sphenopalatinum vgl. S. 261.
„ oticum „ „ 263.
„ maxillare „ „ 265.

4. Plexus tympanicus. Das Paukengeflecht liegt auf dem Boden der Paukenhöhle, der N. tympanicus, petrosus superficialis minor, caroticotympanicus inferior und petrosus profundus minor bilden dasselbe.

Pars cervicalis.

Im Halsteil sind drei Ganglien zu unterscheiden, von denen dann der Grenzstrang genau verfolgbar ist, während vom obersten Ganglion, wie aus dem Obererwähnten hervorgeht, der N. caroticus und jugularis entstammt.

1. Ganglion cervicale supremum s. superius. Dies sympathische Ganglion ist durchschnittlich 16 mm lang. Es liegt ungefähr in der Höhe des seitlichen Fortsatzes zwischen 1. und 3. Halswirbel, ventral vom M. rectus capitis anticus major. Vor ihm her zieht die A. carotis interna, sowie vorn und medial die Nn. vagus und hypoglossus. Aus dem Ganglion treten zahlreiche Nerven ab, ausser den obenerwähnten noch Verbindungszweige zu den drei ersten Halsnerven, dann zum Ganglion jugulare, zum Pl. ganglioformis des Vagus und Ganglion petrosum des Glossopharyngeus.

α. Nn. molles; ungefähr drei bis sechs feine Nerven, welche an der Teilungsstelle der Carotis communis den Pl. nervorum mollium (Pl. caroticus externus) bilden.

β. N. cardiacus superior; tritt vom unteren Teil des Ganglion ab, läuft neben dem Stamm des Sympathicus zum Pl. aorticus superior. Er ist oft plexusartig ausgebildet, steht mit den zum Herzen laufenden Ästen des Vagus in Verbindung.

γ. Nn. laryngopharyngei; auch drei bis sechs kleine Nervchen, die sich um die Carotis interna geflechtartig verbreiten und zwar unterhalb des Canalis caroticus. Sie stehen mit dem Pl. pharyngeus und dem N. laryngeus durch Zweige in Verbindung.

2. Ganglion cervicale medium s. stellatum s. thyreoideum. Dies mittlere Halsganglion ist mit dem oberen durch den Grenzstrang verbunden, welcher meist einfach, selten doppelt ist und hinter der A. carotis communis verläuft. Das Ganglion selbst ist kleiner als das erste, fehlt hin und wieder. Seine Lage ist vor dem 5. oder 6. Halswirbel, dicht vor der A. thyreoidea inferior. Die Zweige, welche von ihm ausgehen, sind:

α. Verbindungszweige zu den Halsnerven 5 und 6, dann zum Cardiacus superior, Vagus, Recurrens und Phrenicus.

β. Zweige, welche den Pl. caroticus communis und thyreoideus inferior bilden. Von ihnen aus werden Schilddrüse, Kehlkopf und Schlundkopf versorgt.

γ. N. cardiacus medius; ist der mittlere Herznerv. Er verläuft neben der A. subclavia zum Pl. aorticus hinunter. Der Stamm ist einfach oder doppelt, oft geflechtartig.

3. Ganglion cervicale infimum s. inferius; liegt zwischen Querfortsatz des 7. Halswirbels und dem Capitulum der ersten Rippe dort, wo die A. vertebralis entspringt. Mit dem vorigen wird es durch den Grenzstrang verbunden. Derselbe ist doppelt, besteht aus einem hinteren und einem vorderen Faden; der hintere Faden steigt hinter der A. subclavia, der vordere, etwas längere, vor dieser A. her, umschlingt dieselbe, biegt sich hinten etwas nach aufwärts und tritt dann ins Ganglion ein. Es bildet sich um die A. die Ansa subclavialis s. Vieussenii. Aus dem unteren Ganglion gehen ab:

α. Verbindungsfäden zu dem 6. bis 8. Halsnerven und ersten Rückennerven, dann solche zum N. vagus und Recurrens und zum Pl. brachialis und pulmonalis.

β. Zweige, welche den Pl. subclavius im Umkreis der A. subclavia bilden. Sie setzen sich fort in den Pl. mammarius internus und den Plexus vertebralis, welcher die A. vertebralis umstrickt und bis in die Schädelhöhle zur A. basilaris gelangt.

γ. N. cardicus inferior; verschmilzt mit dem Cardiacus superior und medius zum Pl. aorticus.

Pars dorsalis s. thoracica.

Er verläuft an der Hinterwand des Thorax vor den Köpfchen der Rippen her, bedeckt von der Pleura. Die Ganglien sind platt, drei- oder viereckig, die unteren grösser als die oberen. Durch den Grenzstrang stehen die Ganglien untereinander in Verbindung. Dieser Strang ist oft in zwei bis drei Teile getrennt, setzt sich ausserdem nach oben hin zum unteren Halsganglion fort, aus dem elf bis zwölf Brustganglien entspringen.

1. Zweige, die sich mit dem 2. bis 12. Rückennerven verbinden, dabei nach oben hinten in die Interkostalräume eindringen. Sie sind kurz und stark.

2. Zahlreiche Zweige, welche nach vorn hinziehen und zwar die beiderseitigen Grenzstränge miteinander verbinden, ausserdem die Aorta descendens umstricken und hier den Pl. aorticus thoracicus bilden, endlich noch Fäden zu dem Pl. pulmonalis und oesophageus abgeben.

3. N. splanchnicus major; grosser Eingeweidenerv. Seine Fasern treten aus dem 6. bis 9. Brustganglion hervor, verlaufen zwischen dem mittleren und inneren Zerchfellschenkel hindurch, selten durch den Hiatus aorticus in die Bauchhöhle hinein zum Pl. coeliacus s. solaris.

4. N. splanchnicus minor; erhält seine Fasern aus dem 9. bis 12. Brustknoten, geht dann durch den mittleren Zwerchfellschenkel teils zum Pl. coeliacus, teils zum Pl. renalis; der zum letzteren gehende Nerv ist der N. renalis posterior.

Gangliengeflechte in der Brusthöhle.

Es ist hier vornehmlich ein Pl. zu erwähnen, der mit dem Vagus zusammen im Umkreis der grossen Gefässstämme und am Herzen zu finden ist.

1. Pl. cardiacus s. aorticus superior. Er erstreckt sich vom Arcus aortae herunter bis zum Herzen. Seine Fasern bilden weite Schlingen. Er umschliesst ein weiches Ganglion, das Herzganglion, Ganglion cardiacum. Es treten in diesen Pl. die obenerwähnten Nn. cardiaci medii dexter und sinister, dann der Cardiacus inferior sinister, weiterhin die Rami cardiaci des rücklaufenden Vagusastes, ausserdem die Herzfasern des Vagusstammes und des Hypoglossus. Die Nerven, welche aus dem Geflecht austreten, versorgen den Aortenbogen mit den Ursprüngen der von ihm abgehenden grossen Gefässe und die Arteriae pulmonales. Neben ihnen verbindet sich dieser Pl. mit dem Pl. pulmonalis. Ferner entsteht das Kranzgeflecht des Herzens, Pl. coronarii cordis. Die Nerven verfolgen den Verlauf der Herzgefässe. Man unterscheidet einen vorderen schwächeren und einen hinteren stärkeren Plexus.

2. Pl. aorticus thoracicus. Es ist das Brustaortengeflecht, bestehend aus zarten Nerven, die den Brustganglien des Sympathicus entspringen und sich um die Aorta descendens thoracica, die Vena azygos und den Ductus thoracicus herumziehen. Nervenzweige gehen ab zu den Vagusgeflechten, Pl. oesophageus und Pl. pulmonalis.

Pars lumbosacralis.

Der zu besprechende Abschnitt beginnt zwischen mittleren und äusseren Zwerchfellschenkeln, zieht sich längs der Seiten der Lendenwirbelkörper am unteren Rand des M. psoas hin, dicht längs der vorderen Fläche des Os sacrum, nach innen neben den Foramina sacralia bis auf die Vorderfläche des Steissbeins. Es sind zu unterscheiden:

1. Ganglia lumbalia; vier bis fünf plattlängliche Knoten, welche neben dem

M. psoas major hinter der Aorta descendens und Vena cava inferior liegen. Die Verbindungsäste, welche zum Rückenmark treten, sind in zwei bis drei Teile gespalten, treten durch den M. psoas major hindurch. Ausserdem sind die Ganglienketten der beiden Seiten durch Fäden verbunden, welche vor der Wirbelsäule herlaufen. Es werden Zweige abgegeben zu den Pl. renalis und spermaticus, aorticus abdominalis und hypogastricus superior.

2. Ganglia sacralia; vier, selten fünf kleine Ganglien an der vorderen Fläche des Os sacrum vor dem medialen Rand der Foramina sacralia anteriora. Verbindungszweige mit den Sakralnerven des Rückenmarks bestehen zu zwei bis vier. Untereinander werden die beiden Ganglienketten durch feine Fäden verbunden. Es treten Zweige zum Pl. hypogastricus inferior u. s. w. ab.

3. Ganglion coccygeum s. impar. Es ist dreieckig, in ihm fliessen die Ganglienketten beider Seiten zusammen. Es liegt auf der vorderen Fläche des Os coccygis, verbindet sich mit feinen Fasern mit den Nn. spinales sacrales V und coccygeus, entsendet Zweige zum Pl. coccygeus und an die Steissdrüse.

Ganglienplexus in der Bauchhöhle.

Entsprechend der mächtigen Entwicklung des Verdauungsapparates finden sich auch die ausgedehntesten Ganglienplexus des sympathischen Systems in der Bauchhöhle. Es sind dies die Plexus abdominales. Sie versorgen allerdings nicht allein den Verdauungsapparat, sondern treten auch zu den Harn- und Geschlechtsorganen über, indem sie dem Lauf der zu diesen Organen führenden Arterien folgen. Untereinander stehen die Plexus in Verbindung, wie sie auch andrerseits mit denen der Brusthöhle verbunden sind.

1. Plexus coeliacus s. solaris. Es ist das bedeutendste Geflecht des sympathischen Systems. Seiner Gestalt nach unregelmässig, länglich, häufig doppelthalbmondförmig. Es liegt vor den inneren Schenkeln des Zwerchfells neben dem Hiatus aorticus im Umkreis der A. coeliaca. Meist finden sich in diesem sonst unpaaren Geflecht zwei grosse halbmondförmige Nervenknoten: Ganglion semilunare dextrum und sinistrum. Neben diesen liegen dann zahlreiche kleinere. In den Plexus treten, wie schon erwähnt, die Nn splanchnici majores und Fasern von den Nn. splanchnici minores ein. Es bestehen Verbindungen zwischen ihnen und dem Brustgeflecht der Aorta, dem Geflecht der Speiseröhre und des Magens, besonders ist die Verbindung mit dem Plexus gastricus posterior eine sehr innige. Man trennt am Sonnengeflecht einige Unterabteilungen, so die Zwerchfellgeflechte Plexus phrenici dexter und sinister, die längs der Aa. phrenicae inferiores verlaufen, ferner den Plexus coronarius ventriculi superior, welcher an der A. coronaria ventriculi ausgebreitet ist und die vordere und hintere Magenwand mit Zweigen versorgt; weiterhin den Plexus hepaticus, das Lebergeflecht, mit zahlreichen kleinen Ganglien, es liegt um die A. hepatica herum. Von dem Geflecht gehen Zweige an den Zwölffingerdarm, an den Kopfteil des Pancreas und dann mit der A. gastroepiploica dextra zum Magen, wo sie den Plexus coronarius ventriculi inferior bilden. Endlich ist der Plexus lienalis noch zu erwähnen, welcher mit der A. lienalis teils zum Pancreas, teils zum Magen und dann zur Milz hinzieht.

2. Plexus mesentericus superior. Es ist die Fortsetzung des untersten Teiles des Plexus solaris, ebenfalls unpaar, dabei beträchtlich weit ausgedehnt. Er folgt dem Verlauf der A. mesenterica superior mit Geflechten. Von hier aus werden Zweige zum Bauchfell und zum Darm gesandt. Im Darm liegt ein Plexus zwischen

den Muskelschichten der Darmwand (Plexus myentericus), ausserdem noch ein Plexus unter der Schleimhaut des Darms (Plexus entericus).

3. Plexus renales; gehen mit den Aa. renales zu den Nieren und zwar von den beiden ebenerwähnten Geflechten ab. Die Zweige dringen in die Nieren ein.

4. Plexus suprarenales. Zahlreiche, vom N. splanchnicus stammende Nerven treffen in diesem Geflecht mit Zweigen von den Plexus renales zusammen. Die Fasern, welche heraustreten, gehen zum geringen Teil zu den Nebennieren, anderenteils stellen sie Verbindungsfasern dar.

5. Plexus spermatici; es sind dies feine Nerven, die sich um die Aa. spermaticae herumziehen, dabei Fäden an die Ureteren abgeben; ausserdem beim Mann Fäden an die Nebenhoden und ins Innere der Hoden hinein entsenden, beim Weibe ebenso Fäden zu den Eierstöcken, Eileitern und zum Uterus abgeben

6. Plexus aorticus abdominalis; er verläuft mit der Aorta, setzt sich nach oben in den Plexus solaris fort. Seine Nerven bilden mit feinen Fäden weite Maschen. Sie ziehen hauptsächlich an der vorderen und linken Seite der Aorta herunter, verbinden sich mit dem Plexus mesentericus inferior und hypogastricus superior.

7. Pl. mesentericus inferior; verläuft mit den Aa. colica sinistra und haemorrhoidalis superior zum Colon descendens und zur oberen Hälfte des Rectums. Aus ihm entspringen die Nn. haemorrhoidales superiores.

8. Plexus hypogastricus superior. Das obere Beckengeflecht stellt ein ziemlich ausgedehntes unpaares Maschenwerk dar, in welchem zahlreichere Ganglien eingelagert sind. Die aus diesem austretenden Nerven bilden nur kurze Schlingen. Seiner Lage nach befindet es sich vor dem 5. Lendenwirbel. Die von ihm abgehenden Fasern umspinnen die Aa. und Vv. iliacae communes und externae. Einzelne Nervenfäden gehen als Nn. haemorrhoidales superiores zum Plexus mesentericus inferior. Der untere Teil des Beckengeflechts ist in einen rechten und einen linken Abschnitt getrennt, welche neben dem Rectum nach unten verlaufen. Es wird dieser Abschnitt als

9. Plexus hypogastrici inferioris dexter und sinister getrennt. Diese Plexus sind beim weiblichen Geschlecht stärker als beim männlichen. Sie versorgen das Rectum, einen Teil des Geschlechtsapparats und den Grund der Harnblase. Dementsprechend trennt man: a) Plexus haemorrhoidalis; verteilt sich am Rectum, hängt nach oben mit dem Plexus mesentericus inferior zusammen; b) Plexus uterinus posterior; es liegt dieses grosse Geflecht zwischen den Blättern der beiden Uterusbänder; es verbreitet sich mit der A. uterina an lateralen und hinteren Teilen des Uterus, ausserdem gehen seine Fasern noch z. T. an die Scheide; c) der Plexus uterinus anterior verbreitet sich am Hals und an der vorderen Wand des Uterus und auf der Scheide. Die Plexus des Uterus sind mit den Plexus spermatici im Zusammenhang; d) Plexus vesicalis, erstreckt sich auf die Harnblase, verbreitet sich dort mit den Nn. vesicales superiores inferiores und vaginales; tritt auf die Ureter über, beim Weib auf die Vagina, beim Mann an die Prostata, die Vesiculae seminales und die Vasa deferentia; e) Plexus cavernosus, erscheint als Fortsetzung des Plexus vesicalis, geht beim Weibe als Plexus cavernosus clitoridis zum Schwellkörper der Clitoris; sie sind hier schwächer entwickelt als beim Mann, wo der Plexus cavernosus penis neben dem Plexus prostaticus beginnt. Aus dem Plexus treten die Nn. cavernosi minores in die Corpora cavernosa penis ein. Der N. cavernosus major verbindet sich mit dem N. dorsalis penis und umstrickt die dorsalen Arterien und die Vene.

F. Das Gefässsystem.

Es gehören zu diesen Apparaten des menschlichen Körpers ganz verschiedenartige Abschnitte, die erst durch ihre Funktionen etwas Gemeinsames bekommen. Bei der Eigenartigkeit der Gewebe des Körpers muss ein Hilfsorgan vorhanden sein, welches die Ernährung der verschiedenen Gewebe übernimmt. Da die Gewebe gleichzeitig nebeneinander funktionieren, so muss die Ernährung eine gleichzeitige und auch eine gleich intensive sein. Wir finden daher in allen Organen Röhrennetze, in welchen Flüssigkeiten zirkulieren. Die eine Flüssigkeit ist hell, milchig; sie wird als Lymphe bezeichnet und dient hauptsächlich dazu, die vom Darm direkt aufgenommenen Nahrungsmaterialien zu übermitteln. Die andere Flüssigkeit ist rot, hell- oder dunkelblaurot; sie hat zweierlei Zweck: einmal auch ernährende Substanzen in das Gewebe hineinzuführen, dann vor allen Dingen den Geweben den nötigen Sauerstoff zuzuführen, und zwar wird der Sauerstoff in den Lungen gebunden und dann durch das sog. rote Blut im Körper verteilt. An Stelle des Sauerstoffs, welcher an die Gewebe abgegeben wird, nimmt das rote Blut dann noch die Schlackenbestandteile aus dem Gewebe mit zurück und scheidet diese in besonderen Organen, in Lungen- und Exkretionsappaten, ab. Das Röhrensystem, worin diese Flüssigkeiten zirkulieren, bezeichnen wir allgemein als Gefässsystem; das für die Lymphe wird als Lymphgefässsystem, das andere als Blutgefässsystem benannt. — Es sind nun Organabschnitte vorhanden, welche die in diesen Gefässen zirkulierenden Flüssigkeiten weitertreiben, so dass sie innerhalb kurzer Zeit im Körper zur Verteilung gelangen. Als solche Organe haben wir das Herz und ausserdem die grossen Gefässe anzusehen, welche das Blut aus dem Herzen herausleiten: die sog. Arterien. Vor allen Dingen ist das Herz, wie wir noch zu schildern haben, ein kräftig muskulöser Apparat, mit verschiedenen Einrichtungen ausgestattet, die eine konstant gleichgerichtete Zirkulation des Blutstroms veranlassen. Aus dem Herzen strömt das Blut durch die mit stark muskulöser Wandung ausgestatteten Schlagadern, Arterien, in den Körper hinein und zwar in verschiedener Weise: einmal in die Lungen und von hier aus wieder zum Herzen zurück, darauf in die verschiedenen anderen Organe des Körpers. Dementsprechend ist das Herz in mehrere Abschnitte geteilt, die wir als Kammern bezeichnen. Jederseits finden sich ein Paar solcher. Aus den Lungen kehrt beispielsweise das Blut durch die sog. Lungenvenen in die linke Vorkammer, geht dann in die linke Herzkammer hinein und von dieser aus durch die sog. Körperarterien nach den verschiedensten Verbreitungsbezirken. Durch die Körpervenen strömt dann das Blut zurück. Die Venen begleiten meist die Arterien, sie sind dünnwandiger, vermögen sich nicht energisch zusammenzuziehen. Ihre Wandung ist nur schwach muskulös, sie führen in die rechte Vorkammer hinein. Aus dieser strömt das Blut in die rechte Herzkammer und aus dieser wieder durch die sog. Lungenarterien in die Lungen hinein. Wir

haben daher zwei verschiedene Zirkulationen, den sog. Lungen- oder kleinen Kreislauf und den Körper- oder grossen Kreislauf. In dem Lungenkreislauf nimmt das Blut Sauerstoff auf und giebt Kohlensäure ab. Im Körperkreislauf scheidet das Blut Sauerstoff aus und nimmt Kohlensäure und Harn auf, welch letzterer dann durch die Nieren- und die Schweissdrüsen, die in dem Körperkreislauf eingelagert sind, ausgeschieden werden. Um nun die immerhin beträchtlichen Blutmengen möglichst fein zu verteilen, verästeln sich die Blutgefässe in den verschiedenen Organen in der mannichfachsten Weise. Sie bilden schliesslich sehr enge Gefässnetzchen, die sog. Haargefässnetze, Kapillaren, welche zwischen den verschiedensten Geweben verlaufen und vermöge ihrer Dünnwandigkeit am geeignetsten sind, den Austausch von Gasen und Stoffen zwischen Blut und Gewebe zu veranlassen. Kapillaren führen das Blut dann auch wieder zurück; sie sammeln sich allmählich zu kleinen Venen, welche sich dann zu immer stärkeren Gefässchen vereinigen und schliesslich durch grosse Hauptvenen das Blut zum Herzen zurückführen.

Das Lymphgefässsystem stellt sich in wesentlich anderer Weise dar; wir finden auch hier Hauptstämme und dann kapillarartig verbreite Geflechte, aber die Wandungen der Lymphbahnen sind nicht muskulös, sondern meist sehr zart und deshalb schwer sichtbar zu machen. Die Lymphgefässe bilden auch nicht ein so geschlossenes System wie die eigentlichen Blutgefässe. Das Lymphsystem saugt im Umkreis des Darmes durch die sog. Chylusgefässe verarbeitete Nährflüssigkeit auf und giebt diese dann an das Blut ab; es mischt sich in der Brust die Lymphe mit dem Blute. Weiterhin nehmen aber die Lymphgefässe aus den Geweben überschüssige Nährflüssigkeit wieder fort und daher hat man sie auch wohl als Saugadern (Vasa absorbentia) bezeichnet. In den Lymphbahnen sind eigentümliche Körper eingeschaltet, die sog. Lymphknoten, welche in ihrem Innern aus einem maschigen Gewebe bestehen. Zwischen den Maschen befinden sich die Öffnungen der Lymphbahnen und vor allen Dingen eine grosse Anzahl von Lymph- oder weissen Blutkörperchen, während die Blutgefässe in den Lymphknoten nur in relativ geringer Anzahl vorhanden sind. Zwischen Lymphbahnen und Blutbahnen schaltet sich noch ein Organ ein, die Milz. Sie kann als grösster Lymphknoten bezeichnet werden. Im Folgenden wird nun unterschieden zwischen Herz, Arteriensystem und Venensystem einerseits, Chylus- und Lymphgefässsystem anderseits und im Anschluss daran findet die Milz ihre Besprechung.

Blut und Lymphe.

Die Flüssigkeit in dem Blutgefässsystem ist, wie erwähnt wurde, gefärbt; die in dem Lymphgefässsystem hell, höchstens milchig trübe. Es sind diese Unterschiede durch die eigentümliche Zusammensetzung der Flüssigkeit selbst bedingt. Beide bestehen aus einer flüssigen Grundmasse, welche beim Blut als Blutserum bezeichnet wird, in welchem eiweisshaltige Körper und eine grosse Anzahl von Salzen und Fetten gelöst sind. In dem Blutserum kommt der Faserstoff (Fibrin) vor und bildet mit der hellen Flüssigkeit das sog. Plasma sanguinis. Ausserdem zeigt das Blut die eigentümlichen Blutkörperchen, welche in unendlicher Anzahl vorhanden sind, so dass ein Kubikmillimeter Männerblut fünf Millionen, ein gleicher Raumteil Frauenblut 4 500 000 enthält. Steht Blut an der Luft, so gerinnt es, das Fibrin fällt nieder und reisst die Blutkörperchen mit. Es bildet den sog. Blutkuchen

(Cruor s. Placenta sanguinis); das Wasser, ein Teil der Eiweissstoffe und die Salze bleiben dann als gelbliche, schwach salzig schmeckende Flüssigkeit (Serum) zurück. Die rote Farbe des Blutes wird durch das Haemoglobin erzeugt, welches an die Blutkörperchen gebunden ist. Es nimmt in der Lunge den Sauerstoff auf, bindet ihn, darauf erscheint es hellrot und infolge dessen ist das in den Körper hineinströmende Blut hellrot. In den Geweben nimmt das Haemoglobin dann Kohlensäure auf und wird dunkel, so dass das gesamte Blut nunmehr blaurot erscheint.

Die Lymphe besteht aus einer klaren Flüssigkeit, welche Wasser, Salze und Eiweissstoffe enthält. In ihr finden sich aber keine roten Blutkörperchen, sondern nur weisse, feinkörnige Zellen, die sog. weissen Blutkörperchen, Lymphkörperchen, Chyluskörperchen. Ihnen ist eine amöboide Bewegung eigen. Die Lymphkörperchen entstehen innerhalb der sog. Lymphdrüsen, besser wie im Folgenden Lymphknoten genannt.

Die Entwickelung des Gefässsystems.

Die Entstehung der Gefässe beruht auf Spalten- resp. Lückenbildung in dem mittleren Keimblatt, und an allen Stellen, wo Gefässe auftreten, finden wir auch Abkömmlinge des mittleren Keimblattes vor. Nur die Epithelien, welche ja direkt ihren Ursprung aus dem Ektoderm oder Entoderm nehmen, sind gefässfrei, mit Ausnahme des Centralnervensystems, welches ein eigentümlich modifiziertes Epithel darstellt. Die erste Anlage des Gefässsystems beim Wirbeltierembryo und also auch beim Menschen stellt sich als einfacher, schlauchförmiger Kanal dar, der spätere Herzschlauch. Dieser Kanal liegt direkt unter dem Kopfteil und erstreckt sich dann ziemlich weit durch den noch kleinen Körper des Embryo hin. Als einfachen Kanal, der in der Mitte nur durch eine Klappe getrennt ist, finden wir das Herz bei zahlreichen Wirbeltieren, bei Fischen u. s. w. Beim Embryo und ebenso in der Tierreihe (Amphibien) erfährt der Kanal eine Knickung und dadurch werden schon die beiden späteren Herzhälften angedeutet. Zunächst bleibt der untere Abschnitt gemeinsam, später aber wird er durch eine Scheidewand getrennt und es treten nun, wie bei den Vögeln und Säugetieren, zwei gesonderte Hälften auf, welche das Blut durch verschiedene Gefässe erhalten und nach verschiedenen Bezirken überführen. Nur auf diese Weise ist es möglich, dass das arterielle von dem venösen Blut, d. h. also das sauerstoffreiche von dem sauerstoffarmen vollkommen getrennt wird. Denn dort, wo nur drei Kammern vorhanden sind, zwei Vorkammern und eine Herzkammer, muss die Herzkammer den Transport des Blutes nach der Lunge und nach dem Körper veranlassen. Es tritt also hier eine Mischung von sauerstoffreichem und sauerstoffarmem Blut ein; eine Folge dieses Verhältnisses ist die geringe Lebensenergie der betreffenden Tierformen.

Beim Menschen empfängt nun der noch einfache Herzschlauch zunächst durch Venen Blut, welche am distalen Ende einmünden; er treibt dann das Blut durch verhältnismässig schwache Kontraktionen nach dem vorderen Abschnitt, wo es durch die Arterien in den Körper hineingeführt wird.

Die Entwickelung des Herzens und der Gefässe geht in nun zu schildernder Weise weiter; es kann gleichzeitig bei dieser Gelegenheit der sog. fötale Kreislauf seine Erwähnung finden. Ventral und distal münden in den Herzschlauch zwei Gefässe: die Venae omphalomesentericae. Ausserdem treten nach vorn

hin aus dem Herzschlauch zwei Gefässbögen ab, die um den Vorderarm biegen und zu den Aortae descendentes werden. Sie entsenden die Arteriae omphalomesentericae in den Gefässhof hinein. Die Zirkulation geht durch die Arterien in den Gefässhof, dann durch die Randvene, Sinus terminalis, zu den Venae omphalomesentericae und durch diese zum Herzen zurück. Selbständige Muskulatur besitzt der ungefähr S-förmig gestaltete Herzschlauch noch nicht.

Anmerkung. Der Herzschlauch entwickelt sich aber bei den Säugetieren nicht als einfaches Rohr, sondern er entsteht aus zwei median nebeneinandergelegenen Hälften, deren jede röhrenförmig ist und in ihrem oberen Teil den arteriellen Abschnitt, im unteren Teil den venösen erkennen lässt. Später legen sich diese beiden Röhren eng aufeinander, verschmelzen miteinander und nach der Verschmelzung fällt die Scheidewand im Innern fort, woraufhin dann erst der einfache Herzschlauch entsteht.

Die beiden Venen, welche dorsal eintreten, vereinigen sich kurz vor ihrem Eintritt ins Herz zu einem einheitlichen Abschnitt. An diesem Abschnitt treten alsbald zwei Aussackungen auf, die späteren Herzohren (Auriculae). Von hier aus stülpt sich der Herzschlauch nach der ventralen Seite um und bildet in diesem Abschnitt später den sog. Vorhof. Er erweitert sich im folgenden Abschnitt etwas und stellt so die Anlage des linken Ventrikels dar; weiterhin knickt sich dann der Schlauch wieder etwas, dadurch entsteht neben dem linken Ventrikel die Anlage des rechten Ventrikels und auf diesen setzt sich der Bulbus aortae an, von welchem Abschnitt aus die verschiedenen Aortenbögen abgehen. Durch weitere Bildung dieses einfachen Rohres kommt dann nach und nach das definitive Herz zu stande. Es bildet sich zwischen den beiden Kammern eine mondsichelförmige Falte, welche langsam nach oben wuchert und jede Hälfte des Herzschlauches in zwei Teile teilt. Dadurch entstehen dann die Vorkammern und die eigentlichen Herzkammern. Der einfache Arterienstamm erfährt dabei gleichzeitig auch eine Scheidung in zwei Teile. Von diesen führt dann der eine noch in die linke Herzkammer und bildet die spätere Aorta, der andere geht in die rechte Herzkammer hinein und stellt die Arteria pulmonalis dar.

In ähnlicher Weise verhält es sich mit den Venen. Die zunächst einfach eintretende Vene teilt sich durch eine mediane Scheidewand in zwei, in die rechts gelegene V. cava superior und in einen links gelegenen Abschnitt, aus welchem die links gelegene V. cava superior sinistra und cava inferior hervorgehen. Die Kammerscheidewand, das Septum ventriculorum, teilt also den Arterienstamm in zwei Hälften, darauf erhebt sich auf dieser eine Falte nach dem Vorkammerteil zu: das Septum atriorum. Diese Falte erstreckt sich über die vordere Vorkammerwand hin; gegenüber erheben sich dann zwei weitere Falten neben der Mündung der Cava inferior: es sind dies die Valvula Eustachii und die Valvula foraminis ovalis. Durch diese drei Falten wird dann der Vorhof in zwei Teile getrennt: es entsteht der linke und der rechte, dabei bleibt aber noch in der letztgenannten Falte eine Öffnung bestehen, die sich beim Embryo stets als Foramen ovale findet und häufig auch beim Erwachsenen erhalten bleibt.

Die Anlage der Gefässe ist eine ziemlich komplizierte; es kann hier nur das Notdürftigste mitgeteilt werden: Aus dem Herzen strömt das Blut, wie gesagt, durch den gemeinsamen Arterienstamm, Bulbus s. truncus arteriosus, nach vorn. Von diesem Stamm aus tritt nun eine Gabelung der Arterien ein; zunächst biegt rechts und links eine Arterie bogenförmig ab. Es ist dies das erste Aortenbogen-

paar (Arcus aortae). Sie verlaufen unter dem ersten Kiemenbogen des Embryo. Anfänglich sind diese Aorten doppelt, sie bilden die Aortae descendentes, dann vereinigen sie sich im hinteren Körperteil und gehen als Aorta descendens weiter. Die verschiedenen Äste, welche aus diesen Aorten entstehen, gehen als Arteriae omphalomesentericae in den Fruchthof hinein, wo sie ein peripher gelegenes, arterielles Gefässnetz darstellen. Die meisten Umwandlungen erfährt nun das vordere, eben erwähnte Aortenpaar; es bilden sich hinter ihm im Laufe der Zeit vier weitere Aortenbögen aus, welche fast symmetrisch gegen die Medianebene angelegt sind. Aber niemals bleiben diese fünf Bögen gleichzeitig bestehen, sondern während sich die einen bilden, fangen die andern an zu verschwinden, so dass immer nur noch Teile dieser ersten Anlage übrig bleiben. Die Aortenbögen bilden später die Stämme für die Kopf- und Hals-Schlagadern, für die grosse Körperarterie und dann für die Gefässe der oberen Extremität. Die jederseitigen vier Aortenbögen entsprechen den Kiemenbögen der Embryonen; bei Säugetieren treten deren vier auf, deshalb liegt der fünfte Aortenbogen hinter der vierten Kiemenspalte. Durch Obliterieren einzelner Strecken entstehen nun die Gefässe auf folgende Weise: die ersten Aortenbögen verschwinden im mittleren Teile; die Seitenteile, welche gleichzeitig zum dritten Bogenpaare hinziehen, bilden die Carotiden und zwar jederseits der innere Verbindungsstrang die Carotis interna, der äussere die Carotis externa. Die lateralen Verbindungen zwischen den dritten Bögen und den vierten obliterieren ebenfalls und dadurch treten dann die vierten Bögen mehr selbständig hervor; der rechtsseitig gelegene wird zur Arteria subclavia dextra, der linksseitig gelegene zum Arcus aortae. Vom fünften Bogenpaar bleibt beim Embryo die linksseitige Hälfte bestehen. Sie spielt im embryonalen Kreislauf eine wichtige Rolle; denn da die Lungen des Embryo noch keine Respirationsorgane sind, so schafft sie das Blut aus der rechten Herzhälfte in die Körperaorta hinein. Wir bezeichnen das Gefäss als Ductus arteriosus Botalli. Die rechtsseitige Hälfte des fünften Bogens obliteriert wieder vollständig, so dass dann nur ein einfacher Arcus aortae vorhanden ist, und aus dieser Aortenwurzel geht dann die einfache Aorta descendens hervor. Die rechte aufsteigende Aortenwurzel wird später zur Arteria pulmonalis. Die Arteria subclavia ist auf der rechten Seite, wie erwähnt, selbständig, auf der linken Seite entspringt sie aus dem Aortenbogen. Von den Subclavien gehen die Arteriae vertebrales und die Aa. axillares ab. Die früher erwähnten Aa. omphalomesentericae verschwinden, sobald der Körper anfängt, seine definitive Gestalt anzunehmen, bis auf einen kleinen Rest der rechtsseitig gelegenen. Derselbe findet sich in der A. mesenterica wieder. Da beim Embryo in dem Nabelstrang die Aa. umbilicales verlaufen, so ist ihre Entwickelung zu berücksichtigen. Sie nehmen ihren Ursprung aus dem Ende der Aorta; nach der Geburt gehen sie verloren, ihre Wandungen persistieren noch in den seitlichen Harnblasenbändern: den Ligg. vesicae lateralia. Ausserdem gehen auch die Aa. iliacae aus dem hinteren Teile der Aorta hervor.

Die Entwickelung des Venensystems. Einmal ist, wie schon erwähnt worden, ein Rückfliessen des Blutes aus dem Gefässhof zu konstatieren und dann selbstverständlich ein Rückfliessen des Blutes aus denjenigen Geweben, in welche die Arterien den Blutstrom einleiten. Ausserdem schaltet sich nun noch in diese rücklaufenden Gefässe ein eigenes Organ ein, welches hinsichtlich seiner Blutgefässe die weiteste Beachtung verdient: es ist das die Leber, auf welche später noch zurückgekommen werden muss.

Die Nabelgekrösvenen, Vv. omphalomesentericae, führen mit einem kurzen Stamm in den Herzschlauch hinein. Sie erhalten ihr Blut aus dem Gefässhof resp. aus der Placenta. Sobald sich der Darm abgeschnürt hat und der Dottersack seine Funktionen einstellt, verschwindet die rechtsseitige. Der Stamm der Vv. omphalomesentericae nimmt ausserdem von vornher die Venen der Allantois, Vv. umbilicales auf. Sie sind es, die später stärker heranwachsen, so dass schliesslich die letzte V. omphalomesenterica nur als kleines Venenästchen in die Umbilicalvenen überzutreten scheint. Die Leber lagert sich um den Stamm der Vv. umbilicales herum, es treten Venenstämmchen in ihre Massen hinein und andererseits wieder Venenstämmchen heraus: es sind dies die Vv. hepaticae advehentes und die Vv. hepaticae revehentes. Es strömt das Blut durch ein Kapillargefässnetz in die Leber und kehrt dann durch die zuletztgenannten Venen zur Nabelvene und schliesslich zum Herzen zurück. Sowie diese Venen der Leber ausgebildet sind, verschwindet die rechtsseitig gelegene Nabelvene. Da das Venenblut der Leber aus demselben Venenstamm austritt und in denselben Venenstamm wieder eintritt, so ist das zwischenliegende Stück des Venenstammes für die ein- und austretende Lebervene gemeinsam; dieser Teil wird als Ductus venosus Arantii bezeichnet. Er bleibt nur während des Embryonallebens bestehen. Nach Ablauf desselben verschwindet er.

Von den Hauptkörpervenen sind zunächst die Vv. jugulares zu bemerken. Sie führen das Blut aus dem Kopf- und Halsteil des Embryo zurück, wurzeln also hauptsächlich im Gehirn. Mit zwei Stämmen verlaufen sie nach dem Herzen zu, seitlich nehmen sie je noch eine Jugularis interna auf, sowie die Venen der entsprechenden vorderen Extremität: Vv. subclaviae. Sie bilden nun einen grösseren Stamm, welcher sich mit der aus dem hinteren Körperteil kommenden V. cardinalis jederseits zum sog. Ductus Cuvieri verbindet und mit diesem ins Herz eintritt. Die Vv. cardinales verlaufen längs der Aorta und führen dem Herzen hauptsächlich Blut aus den Urnieren zu, ausserdem empfangen sie noch Blut durch kleinere Interkostal- und Lumbalvenen. Später gehen sie im mittleren Verlauf zugrunde und ihre letzten Abschnitte treten dann als Vv. hypogastricae in die Vv. iliacae hinein. Anfänglich münden noch in die hinteren Abschnitte der Vena cardinalis ein Paar Venen, welche sich zu einem Stamm vereinigen, der längs der Aorta verläuft und später die grosse innere Hohlvene (V. cava inferior) bildet. Dieselbe vereinigt sich kurz vor dem Herzen mit der V. umbilicalis.

Die grösste Vene des Körpers bildet sich im Embryo als letztes Venengefäss des Hauptstammes und zwar zunächst als Hauptstamm von der Leber aus; sie entsendet dann Äste an die Kardinalvenen, und sobald die Kardinalvenen verschwinden, vereinigen sich die Vv. hypogastricae, cruralis und iliacae in diesen Ästen. Der linksseitige Ductus Cuvieri trennt sie von der linksseitigen V. jugularis, diese tritt dann durch eine besondere Vene (Anonyma sinistra) zum rechten Ductus Cuvieri über. Das Ende des linksseitigen Ductus Cuvieri persistiert im Herzen als Sinus coronarius. Schliesslich tritt dann in die V. cava inferior das Blut aus der V. iliaca, lumbalis, renalis, spermaticae, des Zwerchfells und der Nebennieren hinein, während das Blut aus dem Darmkanal der Milz und der Leber den Leber-Pfortader-Kreislauf durchläuft und dann erst in die V. cava inferior übertritt.

Der embryonale Kreislauf.

Es muss bei dem embryonalen Kreislauf unterschieden werden zwischen demjenigen der ersten und jenem der späteren Zeit; beim ersteren ist der Dottersack noch vorhanden und die Gefässe im Fruchthof verlaufen im Umkreis des Dottersackes. Dieser Kreislauf kann als Dotterkreislauf bezeichnet werden. Später tritt dann eine innige Verbindung des Blutgefässsystems mit dem Gefässnetz des mütterlichen Uterus ein, es bildet sich die Placenta aus, durch welche der Embryo Blut empfängt. Der Kreislauf wird dann als Placentarkreislauf beschrieben. Sobald sich die Aorta mehr an den linken Ventrikel anschliesst, übernimmt dieser Teil des Herzens die Hauptbewegung des Blutes. Es wird nun das Blut in die kindliche Placenta getrieben, um dort mit dem mütterlichen Blut Stoffe austauschen zu können und von hier aus wieder regeneriert in den Embryo zurückzuströmen. Das Blut des linken Ventrikels ist aber vorläufig nicht rein venös, weil die Vorkammern ungetrennt sind. Durch das Foramen ovale fliesst Blut aus den Umbilicalvenen zu. Es mischt sich mit dem aus den Körpervenen zuströmenden venösen Blut. Nur durch die Leber hindurch geht reines Blut der V. umbilicalis. Vor dem Einströmen ins Herz mischt es sich mit dem venösen Blut der V. cava inferior. Aus der rechten Herzkammer strömt das venöse (oder besser gemischte) Blut durch die Aa. pulmonales zum Teil in die Lungen hinein, zum Teil aber auch durch den Ductus Botalli in die Ao. descendens. Das in die Lungen strömende Blut hat vorläufig nur den Zweck, das Lungengewebe bilden zu helfen. Wie schon erwähnt, kann die embryonale Lunge nicht respirieren. In die Ao. descendens tritt aber auch das Blut über, welches durch die noch kleinen Lungenvenen aus den Lungen zurückkehrt. Die vordere Körperhälfte erhält durch die Carotiden und Subclavien ein vornehmlich arterielles Blut, während die hintere Körperhälfte mehr venöses Blut zugeführt bekommt. Das ist für das schnelle Wachstum der vorderen Körperhälfte und besonders für das unverhältnismässig schnelle Wachstum des Kopfes, resp. des Gehirnes von grösster Wichtigkeit. Sobald nun die Placenta gelöst wird, nimmt der Kreislauf einen wesentlich andern Gang. Das Foramen ovale schliesst sich mehr und mehr und verschwindet alsbald nach der Geburt vollständig oder bleibt selten bestehen. Das Herz ist nun in zwei Hälften: in eine venöse rechte und eine arterielle linke, geschieden. Die Lungen erweitern sich alsbald mächtig, je mehr Luft in die Lungen eingeführt wird und je mehr die Lungen selbst an Ausdehnung gewinnen. Jetzt bildet sich der zweite, der sog. kleine Kreislauf. Die Lungenvenen führen aus den Respirationsorganen hellrotes, sauerstoffreiches Blut zur linken Vorkammer. Von hier aus strömt es durch das Ostium atrioventriculare zur Herzkammer, aus der linken Herzkammer durch die Aorta ascendens, dann durch den Arcus aortae und schliesslich durch die Aorta descendens zu den versch. Körperteilen hin. Von der Aorta descendens gehen zum Herzen die beiden Arteriae coronariae; vom Arcus aortae nach oben zu Kopf und Hals die Carotiden, nach der oberen Extremit die Subclavien ab. Von der Aorta descendens entstammen die Intervertebralarterien, die Arterien der Brust, des Bauches und der hinteren Extremität, und jetzt erst kann die hintere Extremität im Wachstum die vordere überholen. Durch die Hohlvenen strömt dann das Blut aus den Capillaren der Gewebe zurück in die rechte Vorkammer ein und geht als rein venöses Blut zur rechten Herzkammer, von hier durch die Arteriae pulmonales zu den Lungen und dann durch die Vena pulmonalis zum linken Atrium zurück. Der Ductus Botalli,

welcher, wie schon oben erwähnt, den Lungenkreislauf zu einem zurückstehenden macht, verschwindet sehr schnell und bleibt später nur als Bindegewebsstrang, Lig. Botalli, zwischen Lungenarterien und Ende des Aortenbogens bestehen.

A. Das Herz, Cor.

(Tafel LXIII-LXIV; Tafel LXXV-LXXVI, Fig. 1.)

Es liegt als Hohlmuskel hinter dem Brustbein und zum Teil den Rippenknorpeln; seine Gestalt ist unregelmässig, kegelförmig spitz, proximal mehr abgeplattet. Die obere breite Fläche, Herzbasis, wird von den Gefässstämmen durchsetzt, sie ist schief gestellt, so dass die durch sie gedachte Ebene schräg von der linken Schulter nach der vierten rechten Rippe zu verläuft. Die Spitze, Apex cordis, liegt ungefähr in der Höhe des Proc. xyphoideus oder mehrere Centimeter nach links gelagert, etwas unterhalb der Stelle, wo der 5. Rippenknorpel mit der Rippe verbunden ist. Seine Lagerung an der Leiche ist nicht die normale, denn dadurch, dass die Lunge im tiefsten Expirationsstadium verharrt und dadurch, dass die Muskulatur des Zwerchfells erschlafft und die Gefässe unnatürlich gefüllt sind, rückt das Herz aus der normalen Lagerung heraus, es senkt sich etwas mit der Spitze mehr der Mittellinie des Körpers zu. Am Lebenden lassen sich die verschiedenen Teile des Herzens durch Percussion und Auskultation konstatieren.

Die Gestalt des Herzens wird durch die Hohlräume bedingt, welche wir oben schon vorläufig kennen gelernt haben. Im Umkreis dieser Hohlräume finden sich, dem auf das Blut auszuübenden Druck entsprechend, verschiedene kräftige Muskelmassen. Da die grosse Körperschlagader aus der linken Herzkammer austritt, so ist diese auch am kräftigsten in ihrem Wandungsteil gebaut und springt am meisten am Herzen vor. Bedeutend schwächer ist die neben und zum Teil hinter und unter ihr gelegene rechte Herzkammer; ihre Muskelmassen haben das Blut nur in die Lunge hineinzutreiben, also nur einen relativ geringen Widerstand zu überwinden. Die Wandungen, welche nach vorn gerichtet sind, erscheinen stark konvex, sie werden der Länge nach durch eine Furche getrennt, den Sulcus longitudinalis cordis anterior; derselbe setzt sich als S. l. posterior auf die untere hintere, mehr platte Hälfte des Herzens fort. Die Atrien werden von den Ventrikeln durch den Sulcus atricoventricularis s. circularis geschieden. Dort, wo die grossen Arterien entspringen, treten von den Vorhöfen aus die sog. Herzohren (Auriculae) konvergierend ab, das des rechten Atriums ist stumpf, das linke länger, schlank.

Die spezielle Lage des Herzens. Die Medianebene des Körpers scheidet das Herz, wenn es normal liegt, ungefähr am medianen Rande des rechten Atriums, sie geht dann durch den rechten Ventrikel hindurch, dessen vordere laterale Partie sie abschneidet. Die grössere Hälfte des Herzens liegt in der linken Brusthöhle, grösstenteils von der linken Lunge umgeben. Die Basis findet sich ungefähr in der Höhe des sechsten Brustwirbels und des dritten Rippenknorpels. Der untere Rand resp. die mehr abgeplattete untere hintere Fläche liegen dem Diaphragma im Centrum tendineum auf. Von der Basis aus steigen die grossen Gefässstämme nach oben, so dass die Vena cava superior median eine Ebene berührt, welche durch die rechte Seitenfläche des Corpus sterni gelegt werden kann. Der Arcus aortae liegt hinter dem Sternum und zwar im oberen Teil des Corpus bis hinauf zum Manubrium. Er beginnt an der oberen Linie des dritten Rippenknorpels, steigt bis zur oberen Grenze des zweiten Rippenknorpels gerade in die Höhe und biegt dann zwischen zweiter Rippe und erster Rippe nach hinten um. In einer Seitenansicht gesehen,

liegt die Basis des Herzens der Wirbelsäule resp. der Trachea zugekehrt, die vordere Fläche legt sich zum Teil den Lungenflügeln, zum Teil der Innenfläche des Brustkorbes an. Die hintere untere Fläche liegt, wie erwähnt, auf dem Diaphragma, so dass die Spitze des Herzens am weitesten nach vorn gerichtet ist. Es liegen die grossen Gefässstämme fast dem Manubrium sterni eng an.

Der Herzbeutel (Pericardium). Der gesamte muskulöse Teil des Herzens wird von einem Bindegewebsblatt überzogen, welches als Pericardialüberzug benannt wird. Dasselbe bleibt aber auch nicht auf das Herz allein beschränkt, sondern es erstreckt sich weiter über das Herz hinaus und umgiebt schliesslich das gesamte Zentralorgan des Kreislaufs mit einer weiten Hülle. Um diese Hülle legen sich dann noch weitere Bindegewebsmassen an und stellen insgesamt den eigentlichen Herzbeutel dar. Derselbe ist ein allseitig geschlossener Sack, welcher noch die Stämme der grossen Gefässe umfasst. Er besitzt ungefähr die Gestalt des Herzens, ist aber etwas weiter als dieses, so dass dasselbe sich in dem Herzbeutel frei bewegen kann und nur ein Minimum von Reibung bei den Bewegungen erfährt. Die Basis des Herzbeutels liegt dem Zwerchfell auf und ist mit demselben verwachsen. Auf diese Weise erhält das Herz eine gesicherte Lage. Auch sonst zeigt sich der Herzbeutel an verschiedenen Stellen mit nebenliegenden Organen in Verbindung. Durch den Luftdruck wird er stets dem Herzen selbst angepresst. In dem Hohlraum befindet sich nur eine geringe Spur von Flüssigkeit, das sog. Herzbeutelwasser, Liquor pericardii, welche die Reibung bei der Bewegung heruntersetzt.

Es zerfällt der Herzbeutel in zwei Abschnitte, den sog. visceralen Teil und den parietalen. Der viscerale Abschnitt überzieht das Herz und die Anfänge der grossen Gefässe und biegt dann im Umkreis der Gefässe seitlich ab, um in den parietalen Abschnitt überzugehen. Der letztere ist es, welcher mit den Wandungen der Brusthöhle verwachsen ist und das eigentliche Pericardium darstellt. Das letztere wird aus zwei Blättern gebildet: dem äusseren fibrösen und dem inneren serösen, welche aber innig mit einander verwachsen sind. Die Bindegewebsmassen des fibrösen Teils setzen sich nach oben hin durch den Thoraxraum hindurch fort und sind, wie bereits früher erwähnt, mit der Fascia cervicalis verbunden. Ausserdem gehen sie noch durch gesonderte Ligamente an die benachbarten Teile der Brustwandung und zwar durch die beiden Ligg. sternopericardiaca (superius und inferius) in das Sternum. Das obere Band ist am Manubrium sterni befestigt, das untere am Proc. xiphoideus angeheftet. Lockeres Bindegewebe vereinigt dann die äussere Wand des Herzbeutels weiter mit dem Oesophagus und der Pleura. Um die beiden grossen Arterienstämme erstreckt sich ein gesonderter Abschnitt des visceralen Blattes, jedoch so, dass die vordere Wandung der Arterien eine Strecke weit unbedeckt bleibt und dadurch eine nach beiden Seiten hin offene Spalte entsteht: der Sinus transversus pericardii.

Allgemeiner Bau des Herzens. Wie schon aus der entwicklungsgeschichtlichen Betrachtung hervorging, wird das Herz durch eine Scheidewand (Septum cordis) in zwei Hälften geteilt. Äusserlich ist die Scheidewand durch die Sulci longitudinales markiert. Jede Herzhälfte lässt einen vorderen unteren und einen nach hinten gelegenen oberen Abschnitt erkennen, die Herzkammern Ventriculi und die Vorhöfe Atria cordis. Es sind dies Sammelstellen des Blutes, die dazu dienen, grössere Blutmassen durch gemeinsamen Muskeldruck vorwärts treiben zu können. An den Vorhöfen ist ein weiterer Abschnitt (Sinus) von einem nach vorn in die schon oben erwähnten Herzohren hineingehenden engen Teil zu trennen. Der Sinus setzt sich nach oben hin ununterbrochen mit mehreren Öffnungen in die grossen

Gefässe fort und steht nach unten durch grosse Öffnungen mit der Herzkammer in Verbindung. Zwischen den beiden Atrien führt die Scheidewand die Bezeichnung Septum atriorum. Die Ventrikel sind der äusseren Gestalt des Herzens ungefähr entsprechend und zipflig ausgebildet. Der obere Teil wird als Basis bezeichnet. Die Basis wird einmal von den eben erwähnten Kommunikationsöffnungen mit den Vorhöfen und dann weiterhin durch die Ausmündung der Arterien unterbrochen. Die Kommunikation führt die Bezeichnung Ostium atrioventriculare. Ihre Ausmündung wird, wie noch genauer auseinanderzusetzen ist, von einer Klappe geschlossen. Die andere Öffnung stellt das Ostium arteriosum ventriculi dar; sie wird durch drei zipfelförmige Klappen geschlossen. Die Scheidewand zwischen den beiden Ventrikeln wird als Septum ventriculorum bezeichnet. Sie ist nicht überall gleich stark, sondern in ihrem oberen Teile stellenweis häutig (Pars membranacea septi cordis).

Die Herzwandung. Äusserlich findet sich das schon erwähnte Epicardium, unter diesem dann die verschieden mächtige Muskelschicht, welche insgesamt als Herzmuskel bezeichnet werden kann. Unter der Muskelschicht liegt dann wieder nach den Herzhöhlen zu eine dünne Bindegewebsschicht, die vom Endothel überkleidet wird, das Endocardium.

Der Herzmuskel. Die eigenartig gestalteten, quergestreiften Muskelfasern der Herzwandungen sind zu platten oder rundlichen Bündeln vereinigt. Ihr Verlauf ist nicht gleichmässig, sondern sie ziehen fast sämtlich in Kurven oder Bogenlinien in der Herzwand umher. Man könnte die Struktur des Herzens so auffassen, dass die Spitze als Ausgangspunkt der Kurvensysteme genommen wird; von der Spitze aus ziehen sich wirbelförmig die Muskelfasern in Spiralen um die Herzwandungen herum. Es muss ausserdem bemerkt werden, dass die Vorhöfe und die Herzkammern gesonderte Muskulatur besitzen, wie ja auch schon aus den gesonderten Funktionen dieser beiden Teile hervorgeht. Eine Trennung findet dort statt, wo die Ostien zwischen Vor- und Herzkammer vorhanden sind. Diese Ostien werden von bindegewebsartigen Ringen (Annuli fibrosi) umgeben. Diese Ringe dienen teils zur Fixierung des Durchmessers der Ostien, teils aber auch als Zwischensehne für die Herzmuskulatur. Die Muskelfasern selbst sind in der oberen und unteren Hälfte teils gemeinsam, teils getrennt. Ebenso ziehen die Muskelfasern von den Ventrikelwandungen teilweise in das Septum hinein. Da aber das Septum eine Stütze für den linken Ventrikel ist, so erklärt es sich hieraus, dass mehr Muskelfasern der linken Ventrikelhälfte als der rechten in dem Septum vereinigt sind. — Die Atrien haben eine deutlichere Trennung der Schichten. Im Allgemeinen sind die inneren Muskellagen longitudinal, die peripheren zirkulär; in den Auriculae umgekehrt. Dazu kommt dann noch, dass Muskelfasern, netzartig untereinander verflochten, an den Innenwandungen der Atrien herumziehen; man bezeichnet sie als Trabeculae carneae atriorum. Ihre Ausbreitung beschränkt sich auf die Hohlräume der Auriculae. — In den Ventrikeln lassen sich äussere Schichten unterscheiden, welche von der Spitze wirbelartig nach der Basis verlaufen. Der Wirbel, Vertex cordis, tritt besonders auf der Spitze des linken Ventrikels scharf hervor. Jedoch verlaufen die Muskelfasern nur teilweise peripher, bald senken sie sich in die Tiefe ein, so dass sie mit den tiefern Bündeln Durchflechtungen vornehmen. Die mittlere Muskelschicht ist besonders am linken Ventrikel sehr stark entwickelt. Ihre Faserbündel sind in schräggestellten Lamellen vereinigt, die Lamellen erscheinen aber nicht nach einer Ebene hin gleichartig gebogen,

sondern sie sind windschief gestellt, so dass in einem Teile rechtsseitige Drehung, in einem andern Teile linksseitige und event. in der Mitte longitudinal gerichtete Faserzüge verlaufen. Die innere Schicht der Ventrikelwandungen besteht aus netzartig untereinander verwebten, mehr longitudinal ziehenden Muskelfasern. An der Spitze der Herzkammern bilden auch diese Muskelmassen netzförmige Verbindungen zwischen den gegenüberliegenden Wandungen: es sind die Trabeculae carneae ventriculorum. Ausserdem springen in die Höhle der Ventrikel kegelförmige Muskelzapfen vor, welche mit sehnenartigen Bindegewebsmassen an die Klappen der Ostia atrioventricularia heranziehen; diese Muskeln werden Papillarmuskeln (Mm. papillares) genannt. Die Sehnen führen die Bezeichnung Chordae tendineae. Sie inserieren sich an den Klappen mit verbreiterten Muskellamellen, sog. Segeln. Die Segel im Umkreis der Ostien werden als die erster Ordnung, die weiter an die Wandung der Mündungsstellen herantretenden als Segel zweiter resp. dritter Ordnung bezeichnet. Die Segel dritter Ordnung setzen sich mit ihren Sehnen nicht in freie Papillarmuskeln fort, sondern direkt in die Ventrikelwand hinein.

Innerhalb der Annuli fibrosi finden sich noch in der später zu schildernden Mitralklappe zwei starke Knoten, Nodi valvulae mitrales, die durch einen Bindegewebsstreifen verbunden sind. Diese Knoten erreichen einen Durchmesser von ungefähr 2 mm; sie entsenden stärkere Sehnenfäden, die zum Teil nach der äusseren Ventrikelmuskulatur ziehen und dann sich innerhalb der Annuli fibrosi verlieren.

Die innere Auskleidung des Herzens, das Endocardium, erstreckt sich durch alle Hohlräume hin und setzt sich weiter in die innere Wandung der Gefässe fort, sie überzieht auch die Trabekeln, die Papillarmuskeln und die Sehnen. Aus ihr gehen zum grossen Teil die später zu erwähnenden Klappen hervor. Dieselben stellen nichts anderes dar als Verdoppelungen resp. vorspringende Falten des Endocardiums, welche noch durch stärkere elastische Gewebe gestützt und gefestigt und durch eingelagerte Muskulatur etwas beweglich gemacht werden. Die Blutgefässe des Herzens werden später noch Erwähnung finden, ebenso die Nerven.

Die vier Hohlräume des Herzens.

(Tafel LXIII, Figg. 3, 5, 6; Tafel LXIV.)

Die rechte Vorkammer, Atrium dextrum, ist unregelmässig gebaut, fast eiförmig. Ihr langer Durchmesser verläuft von vorn nach hinten, so dass vorn der spitzere Teil innerhalb der rechten Auricula liegt. Der eigentliche Hohlraum, Hohlvenensack (Sinus venarum cavarum) ist ungefähr 5 cm im Durchmesser und setzt sich ohne Grenze in die Höhlung des rechten Herzohres fort. Die seitliche Wandung dieses Sackes ist gewölbt, die medial gelegene mehr abgeplattet. Auf den lateralen Wandungen bringen die Muskeln eigenartige Flechtwerke hervor. Diese Massen entsprechen den oben schon für die Herzohren erwähnten Trabekeln. Die Venae cavae, die grossen Hohlvenen, münden nebeneinander in dies Atrium ein uud zwar die Vena cava inferior an seiner hinteren unteren Wand, die Vena cava superior in die obere Wand und etwas vor der Ausmündungsstelle der erstgenannten Vene. Das Wandstück zwischen den beiden Mündungen stülpt sich etwas vor, es bildet einen von rechts nach links ziehenden Fortsatz, Tuberculum Loweri. Äusserlich ist der Fortsatz durch eine Einschnürung charakterisiert. Die Einmün-

dungsstelle der V. cava zeigt am unteren Rand eine halbmondförmige, breite Klappe Valvula Eustachii. Durch diese Klappe, an der man ein laterales und ein mediales Horn unterscheidet, wird die Mündung der Hohlvene vom Ostium atrioventriculare geschieden. Von der Klappe zieht ein Sehnenstreifen, Tendo valvulae Eustachii, zur Fossa ovalis, in deren Limbus er endet. Die Fossa ovalis stellt sich als flache Vertiefung dar, ungefähr elliptisch, die lange Achse 2 cm, die kurze $1^1/_2$. Ihr Rand Limbus fossae ovalis s. Isthmus Vieussenii ist muskulös, die Wandung dünn, oftmals durchbrochen, weil der embryonale Zustand nicht in allen Fällen vollkommen ausgeglichen wird. Beim Embryo kommunizieren das rechte und das linke Atrium durch das Foramen ovale miteinander (vgl. S. 299). Unter der Mündung der V. cava und neben dem medialen Horn der Valvula Eustachii befindet sich die Mündungsstelle der Vena coronaria cordis magna, deren rechtsseitiger Umfang durch eine gleichfalls halbmondförmige, meist durchbrochene Falte, Valvula Thebesii, eingeengt wird. Als Foramina Thebesii bezeichnet man kleine Gruben oder Ausmündungen kleiner Venen. Die rechte Wand des Vorhofs zeigt kammartige Vorwulstungen. Es sind dies die Mm. pectinati, welche bis in die Auriculae hineinziehen. In der Auricula finden sich zahlreiche Trabekeln.

Der rechte Ventrikel, Ventriculus dexter, zieht sich vom Sulcus atrioventricularis bis zur Herzspitze hin, ist ungefähr pyramidenförmig. Der rechte untere Rand seiner Wandung liegt auf dem Diaphragma. Die Wandungen sind 5—7 mm dick. Die Öffnungen, welche ihn mit den sonstigen Teilen des Gefässsystems verbinden, sind das Ostium atrioventriculare dextrum und das Ostium arteriosum pulmonale. Das Ostium zwischen den beiden Kammern liegt nach hinten rechts. Es wird geschlossen durch die Valvula tricuspidalis. Dieselbe zieht sich vom Rand des Ostiums in den Hohlraum des Ventrikels hinein. An ihr lassen sich ein vorderer rechter Zipfel, ein hinterer und ein medial gelegener unterscheiden. Der letzte liegt der Scheidewand zwischen den beiden Herzkammern an. Die Ränder der Zipfel sind ausgeschnitten. Von ihnen gehen die Chordae tendineae ab. Diese sind zahlreich, dünn; sie treten z. T. in die innere Muskelschicht des Herzens. Diese setzt sich in den Trabeculae carneae fort. Der vordere Zipfel endet in einen meist gespaltenen M. papillaris. Das Ostium arteriosum pulmonale ist nach vorn und links gelegen in der Nähe des Septums. Durch das Ostium tritt das Blut aus dem Ventrikel in die A. pulmonalis. Den Verschluss des Ostiums bilden drei Klappen, die Valvulae semilunares, deren wir eine vordere, eine linke und eine rechte unterscheiden. Ihre freien Ränder stossen zusammen, so dass der Spalt, welcher zwischen ihnen bleibt, dreizackig ist. Die Klappen selbst sind nestartig gebaut. Ihre freien Ränder besitzen kleine knotenförmige Verdickungen, die Noduli Arantii.

Die linke Vorkammer, Atrium sinistrum, liegt am Herzen am weitesten nach oben und hinten; wo die Lungenvenen austreten, liegt der Sinus venarum pulmonalium, an den sich vorn die Auricula ansetzt. Die Venen führen durch vier Öffnungen das Blut aus dem Atrium heraus, zwei liegen rechts, zwei nach links. Der Anfang der Auricula sinistra wird durch eine Einschnürung, Collum auriculae sinistrae, gekennzeichnet. Das Herzohr zieht sich neben der Aorten- und Lungenarterienwurzel hin nach links vorn, dabei etwas schräg nach aufwärts gerichtet. Die Wandungen des linken Atriums sind circa 5 mm dick. In der Auricula finden sich zahlreiche Trabeculae carneae.

Die linke Herzkammer, Ventriculus sinister, ist nach hinten links und

unten gelegen. Ihr Innenraum zeigt allseitig konkave Wände. Vom rechten Ventrikel wird sie durch das Septum geschieden, welches bis 14 mm Dicke besitzt. Die Wandung ist bedeutend stärker als die des rechten Ventrikels; zwischen der Vorkammer und dem Ventrikel findet sich das Ostium atrioventriculare sinistrum. In die Ventrikelhöhle springt von ihm eine zweizipflige Klappe, Valvula mitralis, vor; ihr hinterer Zipfel ist etwas mehr nach links, der vordere nach rechts gerichtet. Die an die Zipfel sich ansetzenden Chordae tendineae sind kräftig. Sie führen zu zwei starken Mm. papillares, welche von der vorderen und hinteren Wandung entspringen. Das Ostium arteriosum aorticum führt aus dem Ventrikel heraus zur Aorta. Es liegt vorne und rechts vor dem Zipfel der Mitralklappe. In ihm finden sich drei Klappen, die Valvulae semilunares aorticae, von denen die eine nach rechts, die andere nach links und die dritte nach hinten gerichtet ist. Die an ihren Rändern auftretenden Noduli Arantii sind kräftiger als im rechtsseitigen Ventrikel.

B. Das Arteriensystem.

Bei demselben kann unterschieden werden zwischen dem des grossen Kreislaufs, welcher das Blut in die Gewebe des Körpers, mit Ausschluss der Lungengewebe, führt (das Blut ist sauerstoffreich, arteriell), und in die des kleinen Kreislaufs, durch welchen venöses Blut zu den Lungen kommt. Der Hauptstamm des grossen Kreislaufs ist die Aorta. Von ihr ab treten dann Nebengefässe zu den verschiedenen Teilen des Körpers hin, verzweigen sich daselbst und werden nach den Bezirken, in denen sie sich verzweigen, gesondert geschildert.

a. Aorta.

(Tafel LXV, Fig. 1; Tafel LXI-LXII, Fig. 2; Tafel LXXV-LXXVI, Figg. 1, 2.)

Es ist die stärkste ausleitende Ader, anfänglich ungefähr 32 mm im Durchmesser mit $1^1/_2$ mm Wandstärke. Ihr Verlauf aus dem Herzen ist im ausgebildeten Individuum nicht ohne weiteres zu verstehen, sondern erst die Entwickelungsgeschichte giebt uns vollen Aufschluss darüber. Dieses grosse ausführende Gefäss geht nicht direkt nach hinten in den Körper hinein, sondern beschreibt zunächst einen Bogen. Es lassen sich an ihr die aus dem Herzen kommende aufsteigende Aorta, dann der eigentliche Bogenteil und der an diesen sich ansetzende absteigende Teil unterscheiden. Am absteigenden kann auch wieder zwischen Brust-, Bauch- und Lendenteil unterschieden werden.

I. Aufsteigende Aorta, Aorta adscendens.

Sie ist ungefähr 5—7 cm lang, entspringt aus dem linken Ventrikel. Ihre Wurzel ist etwas verbreitert (Bulbus aortae). In ihr finden sich die drei taschenförmigen Vertiefungen Sinus Valsalvae. Die Aorta steigt schräg nach rechts vorn in die Höhe hinter dem Corpus und Manubrium sterni hinauf; rechts von ihr liegt die V. cava superior, links die A. pulmonalis communis. Hinter ihr befindet sich die A. pulmonalis dextra und der rechte Bronchus. Mit dem Herzen zusammen wird sie in den Herzbeutel eingeschlossen. Aus ihr entspringen:

1. A. coronaria cordis dextra; ihr Ursprung liegt im vorderen Sinus Valsalvae. Das Gefäss verläuft dann in dem Sulcus atrioventricularis zwischen dem rechten Vorhof und der rechten Herzkammer nach rechts unter das gleichseitige Herzohr, biegt an dem rechtseitigen Aussenrand auf die Hinterfläche des Herzens ab. Aus ihr entstammen die A. auricularis dextra, eine Verbindung mit der Wurzel der A. pulmonalis communis, dann zahlreiche kleine Aa., welche in die Wandung des rechten Ventrikels eintreten; ein Ramus posterior verläuft an der hinteren unteren Fläche zur Herzspitze.

2. A. coronaria cordis sinistra; entspringt aus dem linken Sinus Valsalvae, zieht zwischen der gemeinsamen Lungen-A. und dem linken Herzohr hin, an diese Teile Zweige abgebend, schickt einen Hauptzweig Ramus anterior durch den vorderen Sulcus longitudinalis. Von ihm verzweigen sich Gefässe an die Wandungen der Kammern. Der Ramus circumflexus verläuft in der linken Kranzfurche unter dem linken Herzohr. Die Hauptgefässe bleiben oberflächlich, in die Herzwandungen dringen nur feine Zweige ein. Zwischen der rechten und linken Kranzarterie findet sich in der Kranzfurche eine Anastomose.

II. Arcus aortae.

Die Länge des Aortenbogens schwankt zwischen 4 und 5½ cm. Sein Durchmesser ist geringer als der der aufsteigenden Aorta. Der vordere Teil liegt unter dem Manubrium sterni, dann krümmt sich der Bogen nach aufwärts hinten, also nach oben konvex, nach unten konkav, so dass das hintere Ende an der linken Seite des 3. Rückenwirbelkörpers liegt. Durch den Bogen hindurch zieht sich der linke Bronchus. Aus der konvexen Seite dieses Bogens nehmen die Haupt-Aa. für Hals, Kopf und obere Extremität ihren Ursprung. Es findet sich in der Regel rechtsseitig ein kurzer Stamm A. anonyma, von welcher die A. carotis communis dextra und die A. subclavia dextra abgeht. Links daneben tritt dann gesondert die A. carotis communis sinistra und neben ihr die Subclavia sinistra aus dem Bogen heraus. Es muss aber gleich bemerkt werden, dass der Austritt dieser Gefässe ein sehr wechselnder ist. Es kann sich auch linkerseits eine A. anonyma bilden; dadurch entsteht eine Reduktion der austretenden Gefässe, oder es kann eine Vermehrung dadurch eintreten, dass die rechte Anonyma gespalten ist. Dazu tritt dann ferner noch die A. vertebralis oder die A. thyreoidea ev. aus dem Arcus aortae hervor, oft auch nach vorne zu, die A. mammaria interna. Die austretenden grossen Gefässe sind folgende:

Arteria carotis communis.

Es ist zu unterscheiden eine rechte und eine linke gemeinschaftliche Kopfschlagader, deren Verlauf im allgemeinen ähnlich ist, während ihr Ursprung wechselt. Die Gefässe steigen grade in die Höhe aus dem Thorax herauf, vorn am vorderen seitlichen Teil des Halses hin, die rechte längs der rechten Seite der Luftröhre, die linke weiter in der Tiefe gelegen mehr neben dem Oesophagus. Am Hals tritt nach oben zu allmählich beiderseits gleichartiger Verlauf ein. Neben dem Rande des Schildknorpels gabelt sich die A. Umhüllt wird sie von der Fascia cervicalis. Vor der Abzweigungsstelle findet sich eine geringe Anschwellung des sonst gleichmässigen Stammes. Die Zweige, in welche sich jede A. teilt, sind die A. carotis externa und interna.

A. carotis externa.

Die A. steigt hinter dem Unterkiefer empor. Im Trigonum cervicale liegt sie unter dem Platysma, giebt hier schon einzelne Zweige ab, welche zum Kehlkopf, zur Zunge und dem Unterkiefer hinziehn. Ausserdem treten Zweige an den Pharynx und den M. sternocleidomastoideus. Die A. geht weiter hinter dem M. digastricus her längs des hinteren Randes des Ramus maxillae inferioris durch die Parotis hindurch und teilt sich in Äste, die zum Ohr und ins Gesicht hineinziehn.

1. A. thyreoidea superior; sie tritt kurz nach der Teilung der A. carotis communis ab, zieht sich unter dem grossen Zungenbeinhorn, sowie unter dem oberen Bauch des M. omohyoideus her, steigt nach vorn-unten herunter. Aus ihr entspringen einige kleinere Ästchen und einige grössere Zweige.

α. A. laryngea superior; geht neben dem hinteren Rand des M. thyreohyoideus hin durch die Membrana thyreohyoidea hindurch, um sich im Innern des Kehlkopfs an die Epiglottis und die Ligg. zu verzweigen. Ihr Ursprung findet oft schon von der A. carotis externa oder auch von der Carotis communis aus statt.

β. Rami musculares. Ein Ramus sternocleidomastoideus tritt lateral abwärts zum gleichnamigen M., fehlt hin und wieder. Der Ramus cricothyreoideus geht ebenfalls zum gleichnamigen M., anastomosiert mit der gleichen A. der gegenüberliegenden Seite, giebt Zweige ab, die durch das Lig. cricothyreoideum medium zum Kehlkopfinneren ziehen.

γ. Rami glandulares; es sind zahlreiche Ästchen, welche zur Schilddrüse hinziehen.

2. A. pharyngobasilaris; ihr Ursprung liegt neben dem der vorigen. Die A. zieht zwischen Carotis interna und externa hin nach hinten, seitlich zum Pharynx bis zur Schädelbasis. Ihre Zweige treten an die Pharynx Musculatur, zu Tuba Eustachii, zum Ganglion cervicale superius, hin und wieder ein Ästchen an die Dura mater (A. meningea posterior) und ein Ramus tympanicus, durch den Canaliculus tympanicus hindurch zur Paukenhöhle. Von der A. geht häufig die A. pharyngopalatina zum Gaumen ab.

3. A. lingualis; die Zungen-Arterie verläuft nach vorn. Ihr Ursprung liegt über dem der A. thyreoidea superior. Bogenförmig geht sie hinter dem M. hyoglossus auf das grosse Horn des Zungenbeins über, verläuft hier horizontal vorwärts und medianwärts oberhalb des kleinen Horns, wendet sich dann nach oben vorn und medianwärts zwischen die Kinn-Zungen-Muskeln, spaltet sich dann in ihre Endäste. Die einzelnen Zweige sind:

α. Rami musculares, welche zum M. hyoglossus, hin und wieder auch zum M. constrictor pharyngis medius, sternohyoideus und omohyoideus ziehn.

β. Ramus hyoideus; verläuft lateral neben dem grossen Zungenbeinhorn, giebt Zweige an den M. ceratoglossus, thyreohyoideus und ceratopharyngeus. Die beiderseitigen Aa. kommunizieren bogenförmig vor dem Zungenbeinkörper. Ausserdem werden die übrigen am Zungenbein sich inserierenden Mm. mitversorgt.

γ. A. dorsalis linguae; entspringt aus dem aufsteigenden Teile der Zungen-Arterie, verläuft medial vom M. hyoglossus nach oben, versorgt diesen M. und den Styloglossus und Glossopalatinus. Nach unten werden Zweige zur Epiglottis gesandt. Die Endstrecke der Zungenrückenarterie liegt an der Zungenoberfläche, versorgt die Schleimhaut und die oberflächlichen Mm. des Zungenrückens.

δ. A. sublingualis; liegt in der Fortsetzung des Gefässstammes, zieht sich unter der Gl. sublingualis nach vorn, versorgt die Mm. geniohyoideus, genioglossus und mylohyoideus, sowie die Schleimhaut am Boden der Mundhöhle; anastomisiert mit den Zweigen der A. submentalis und sublingualis der anderen Seite.

ε. A. profunda linguae; ist die tiefe Zungenschlagader, verläuft bis zur Zungenspitze, ist stark geschlängelt. Über dem Zungenbändchen bildet sich zwischen Zweigen der beiden Seiten die Anastomose Arcus raninus.

4. A. maxillaris externa; ihr Ursprung liegt etwas oberhalb desjenigen der A. lingualis. Sie beschreibt einen Bogen nach oben-vorn, steigt dann herunter, biegt hinter dem Winkel des Unterkiefers herum und verteilt sich schliesslich im unteren Gesichtsabschnitt. Vorher entsendet sie schon die A. pharyngopalatina. Dieselbe nimmt oft ihren Ursprung direkt aus der Carotis externa, zieht sich zwischen den Mm. styloglossus und stylopharyngeus hindurch, versorgt den letzten M. und den Constrictor pharyngis medius, erstreckt sich bis zum Gaumensegel und dem Gaumenbogen. Die aus der äusseren Kiefer-A. weiterhin hervorgehenden Äste sind:

α. Rami submaxillares, welche zur Gl. submaxillaris, den Mm. stylohyoideus, pterygoideus internus und masseter hinziehn.

β. A. submentalis; zieht zwischen Unterkieferbasis und dem vorderen Bauch des M. digastricus zum Kinn. Sie steht mit der A. sublingualis in Kommunikation. Vor dem Kinn steigt sie etwas in die Höhe und versorgt die Haut und den M. depressor labii inferioris und levator menti.

Von der im Gesicht aufsteigenden Strecke der Kiefer-A. gehen noch folgende Zweige ab:

γ. Rami buccales inferiores zu den Kau-Mm.

δ. A. coronaria labii inferioris; die Kranzschlagader der unteren Lippe zieht unter dem Depressor anguli oris hin, verläuft im Ring-M. des Mundes; in der Medianlinie, anastomosieren die beiderseitigen Aa. miteinander. Sie giebt nach unten zum Kinn Zweige ab.

ε. A. coronaria labii superioris; entspringt kurz vor dem M. zygomaticus major, zieht sich zum Mundwinkel hinauf, entsendet die A. septi mobilis zur Nasenscheidewand. Die beiderseitigen Aa. kommunizieren in der Medianebene.

ζ. Rami buccales superiores; versorgen den oberen Abschnitt des M. buccinator, die Mm. zygomatici, levator anguli oris und die untere Hälfte des Auricularis palpebrarum.

η. A. nasalis lateralis; es ist die Fortsetzung des Stammes, welcher hinter dem Nasenflügel nach vorn-oben emporsteigt, dann umbiegt und gegen die Nasenspitze zu verläuft. Die Rami alares gehen zu den Nasenflügeln. Die Rami dorsales gehen an den Nasenrücken. Ein Zweig verläuft an der Seitenwand der Nase in die Höhe zum medialen Augenwinkel, anastomosiert mit der A. dorsalis nasi. Es ist dies die A. angularis.

5. Ramus m. sternocleidomastoidei; entspringt in gleicher Höhe mit der A. maxillaris externa, geht durch den oberen Abschnitt des Trigonum cervicale, steigt dann nach unten und verzweigt sich in dem genannten M.

6. A. occipitalis; die Schlagader des Hinterkopfs entspringt von der hinteren Seite der Carotis externa, etwas höher als die Maxillaris externa. Die A. steigt schräg nach hinten aufwärts, zieht sich dann unter der Ursprungstelle des Sternocleidomastoideus hindurch im Sulcus arteriae occipitalis des Schläfenbeines hin, geht

über den Processus transversus atlantis nach hinten medianwärts und verzweigt sich zum grössten Teil nach oben zu. Von ihr treten folgende Äste ab:

α. A. meningea posterior externa; zieht durchs Foramen mastoideum zur Dura mater.

β. Rami cervicales; treten nach unten vom A.-Stamm ab in die oberen Teile der Nacken-Mm.

γ. Ramus occipitalis; steigt am Hinterhaupt in die Höhe zwischen den Ansatzstellen des Cuccularis und Splenius capitis. Die Aa. treten über der Galea aponeurotica unter der Haut empor.

7. A. auricularis posterior; steigt an der hinteren Seite der Carotis externa in die Höhe, vor dem Zitzenfortsatz des Felsenbeins hinter das äussere Ohr, versorgt die Mm. digastricus, stylohyoideus, styloglossus, sternocleidomastoideus, die Parotis und einen Teil des äussern Gehörgangs.

Gesonderte Äste sind:

α. A. stylomastoidea, welche durch den Canaliculus chordae tympani zum M. stapedius zieht; ausserdem die Membrana tympani teilweise versorgt, ebenso die Scala tympani der Schnecke.

β. Ramus auricularis; wird hinter dem Ohr abgegeben. Seine Zweige versorgen die Hinterfläche der Ohrmuschel, das Ohrläppchen u. s. w.

γ. Ramus occipitalis; zieht sich hinter dem Ohr grade aufwärts zur Scheitelgegend, versorgt die hinteren Ohr-Mm. und den Hinterhaupts-M.

8. Rami parotidei, masseterici et pterygoidei; gehen zur Parotis, den Kau- und inneren Flügel-Muskeln.

9. A. temporalis superficialis; ist ein Endast der Carotis externa, entspringt unter der Parotis, geht dann vor dem Ohr unter der Haut empor, ungefähr längs der Wurzel des Processus zygomaticus ossis temporum, entsendet zahlreichere Zweige.

α. A. transversa faciei; geht nach vorn über den Hals des Gelenkfortsatzes des Unterkiefers, versorgt die Parotis, den Masseter, zwischen denen sie hindurchtritt, dann die Joch-Mm., den Aufheber des Mundwinkels und den Ring-M. der Augenlider, sowie die Wangenhaut, kommuniziert mit Zweigen der Maxillaris externa.

β. Aa. auriculares anteriores; 2—3 zum vorderen unteren Ohrteil.

γ. A. temporalis media; steigt über dem Arcus zygomaticus, senkrecht nach oben, versorgt den M. temporalis.

δ. A. auricularis anterior superior; versorgt den Helix und die Mm. auriculares anticus und superior.

ε. Ramus supraorbitalis; geht schräg nach vorn zum Ringmuskel der Augenlider und zur Stirnhaut.

ζ. A. temporalis superficialis anterior; zieht geschlängelt zum Tuber frontale, tritt auf die Stirn über bis zum Scheitel.

η. A. temporalis superficialis posterior; zieht grade aufwärts zur Scheitelregion, anastomosiert mit einigen der ebengenannten.

10. A. maxillaris interna; es ist dies der kräftigste Ast, welcher zu den unteren Teilen des Gesichts, an die Nasenhöhle, den Gaumen und die Dura mater Zweige abgibt. Sie verläuft unter dem Ast des Unterkiefers, dem Masseter, der Parotis und dem Schläfemuskel schräg nach vorn-oben zur Fossa pterygopalatina. Die Äste, welche sie abgibt, sind ihrem Verbreitungsbezirk entsprechend zahlreich.

Die erste Strecke liegt an Unterkiefergelenk und Ohr.

α. A. auricularis profunda; versorgt Kiefergelenk und äusseren Gehörgang, z. T. das Trommelfell.

β. A. tympanica; zieht durch die Fissura Glaseri zur Paukenhöhle, anastomosiert mit der A. stylomastoidea.

γ. A. meningea media; zieht durch das Foramen spinosum in die Schädelhöhle, teilt sich hier in zwei Äste. Die A. meningea parva, die vor dem Eintritt der A. in den Schädelraum abtritt. Sie entsendet schon Zweige zum Gaumen, tritt dann mit einem Ast durch das Foramen ovale zur Schädelhöhle, versorgt hauptsächlich das Ganglion Gasseri. Ein Ramus anterior läuft an der inneren Fläche der grossen Keilbeinflügel und am Angulus sphenoidalis des Scheitelbeins nach vorn, verästelt sich in der Dura mater und im Gewölbe des Schädels; ein vorderer Zweig tritt an die Falx cerebri. Ein Ramus posterior zieht zur Fissura petrososquamosa, verteilt sich an die Paukenschleimhaut und die Zellen des Zitzenfortsatzes. Ausserdem wird auch von der Maxillaris interna ein Teil der angrenzenden Schädelknochen mit Blut versorgt.

δ. A. alveolaris inferior; zwischen Gelenkfortsatz des Unterkiefers und M. pterygoideus internus steigt sie senkrecht zum Foramen maxillare inferius, gibt an jede Zahnwurzel einen Ramus dentalis ab, versorgt ausserdem den Knochen, das Zahnfleisch und durch die A. mentalis, die aus dem Foramen mentale nach aussen tritt, die vorderen Kinn-Mm. und das Zahnfleisch des Unterkiefers.

Die zweite Strecke der Maxillaris interna liegt zwischen den Kau-Mm. Es gehen von ihr ab:

ε. Aa. temporales profundae; es ist eine hintere und eine vordere. Die hintere liegt oberflächlich. Sie versorgen den M. pterygoideus externus und temporalis. Die hintere entsendet kleine Äste zur Augenhöhle und in die Wangengegend.

ζ. A. masseterica; klein, zieht sich vom Gelenkfortsatz des Unterkiefers zum Masseter, entspringt oft direkt von der Carotis externa oder der A. temporalis profunda posterior.

η. Rami pterygoidei; treten an die gleichnamigen Mm.

Die dritte Strecke liegt am Tuber maxillare. Aus ihr entspringen:

ϑ. A. buccinatoria; läuft zwischen Masseter und Buccinator nach vorn, versorgt den letzteren M., die Schleimhaut der Mundhöhle, das Zahnfleisch, Oberkiefer und die Mm. zygomatici, ist häufig rudimentär.

ι. A. alveolaris superior posterior; zieht durch die Foramina maxillaria superiora in den Oberkiefer, versorgt die Schleimhaut des Sinus maxillaris und die Wurzeln der oberen Backenzähne. Zweige gehen zum Zahnfleisch.

κ. A. infraorbitalis; zieht durch Sulcus und Canalis infraorbitalis zum Boden der Augenhöhle, gibt Zweige an das Periost und die unteren Augen-Mm. Ausserdem entsendet sie die Aa. alveolares superiores anteriores zum oberen Eckzahn und den Schneidezähnen. Nach ihrem Austritt aus dem Foramen infraorbitale versorgt sie die Wangengegend, das Zahnfleisch und die Mm. zwischen Mundwinkel und Nase, sowie den Orbicularis palpebrarum, anastomosiert mit den sich hier ausbreitenden Aa.

Die vierte Strecke zieht sich zur Flügelgaumengrube, entsendet die

λ. A. pterygopalatina; zieht durch die gleichnamige Fossa und den Kanal, spaltet sich in die Aa. palatinae minores, die den weichen Gaumen, die Tonsillen und teilweise den Pharynx versorgen, und in die A. palatina major, welche ge-

schlängelt am knöchernen Gaumen nach vorn verläuft und die Schleimhaut und das Zahnfleisch versorgt.

μ. A. sphenopalatina; zieht durch das gleichnamige Foramen zur Nasenhöhle, giebt die A. pharyngea suprema an die obere Wand des Pharynx, die A. lateralis narium posterior an die Seitenwand der Nasenhöhle, die A. septi narium posterior nach unten vorn zur Nasenscheidewand, anastomosiert mit benachbarten Aa.

ν. A. Vidiana ist der Endast der inneren Kieferschlagader, ist selten selbständig, geht durch den Canalis Vidianus zur Tuba Eustachii.

A. carotis interna.

Nach ihrem Abgang vom gemeinsamen Stamm erweitert sich die A. in ihrer Wurzel etwas (Bulbus caroticus internus). Die A. biegt dann nach der Medianebene zu, zieht sich daraufhin grade in die Höhe neben dem Pharynx hin unter der Gl. parotis und den Mm. styloglossus und stylopharyngeus hinauf zum Foramen caroticum externum. Bevor sie in dasselbe eintritt, biegt sie medianwärts nochmals um, in dem Canalis caroticus verläuft sie horizontal nach vorn und gelangt durch das Foramen caroticum internum in den Sinus cavernosus, welcher zwischen den Blättern der Dura mater liegt. Begleitet wird die A. vom N. trigeminus, dem N. ophthalmicus und sonstigen Augen-Nn. Von ihr treten Zweige ab, welche teils das Ganglion Gasseri, teils die anliegenden Organe versorgen. Sie zieht sich dann weiter durch den Sinus cavernosus nach vorn-oben, biegt dann hinten-oben um, beschreibt neben dem Türkensattel einen weiteren Bogen, der wieder nach vorn gerichtet ist entsendet zum Auge die A. ophthalmica, verläuft dann weiter nach hinten durch die obere Wand des Sinus cavernosus und giebt Gefässe an das Centralorgan des Nervensystems ab. Ihre Hauptzweige sind folgende:

1. A. ophthalmica; zieht durch das Foramen opticum zur Augenhöhle, giebt Zweige teils noch an die Dura mater, teils an die Augen-Mm., Thränenorgane und an das Augeninnere, teils solche an die Augenlider, die Stirn- und Nasenhaut.

α. A. centralis retinae; tritt durch die laterale oder untere Wand der Sehnervenscheide in den Sehnerv ein, verläuft in dessen Achse zur Retina, giebt beim Embryo die A. capsularis durch den Canalis hyaloideus zur hinteren Wand der Linsenkapsel.

β. A. lacrymalis; zieht zwischen den oberen graden und äusseren Augenmuskeln nach vorn, entsendet auf ihrem Weg Aa. für die Thränendrüse, für den M. rectus superior und externus, levator palpebrae superioris, und die Aa. tarseae an die Augenlider.

γ. Aa. musculares oculi; meist eine obere und eine untere A., die zu den verschiedenen Augen-Mm. hingehen.

δ. Aa. ciliares posteriores; 2 longae und 4 breves. Die Stämmchen verlaufen geschlängelt zum hinteren Umfang des Augapfels, treten durch die Sclera, die kurzen spalten sich in 15—20 Ästchen.

ε. Aa. ciliares anteriores; feine Aa., welche teilweise aus den verschiedenen Ästen der Ophthalmica abgehen, besonders aus den Muskelzweigen derselben. Es sind die vorderen Blendungsschlagadern.

ζ. A. supraorbitalis; verläuft unter dem Dach der Augenhöhle, versorgt den M. levator palpebrae superioris, zieht durch das Foramen supraorbitale, giebt

Äste an das Stirnbein, an den Ringmuskel der Augenbrauen, Stirnmuskel u. s. w., anastomosiert mit der A. temporalis superficialis.

η. Aa. ethmoidales; ziehen durch die Foramina ethmoidea posterius und anterius. Die A. ethmoidalis posterior verteilt sich an den Siebbeinzellen, die Ethmoidalis anterior geht auf die obere Fläche der Siebplatte, giebt die A. meningea anterior ab, dringt in die Nasenhöhle ein, versorgt die vorderen Siebzellen, den Stirnsinus, geht als A. nasalis anterior zur Nasenscheidewand und an die Seitenteile der Nase.

ϑ. Aa. palpebrales superior und inferior; verlaufen lateralwärts, geben Zweige an die Augenlider, an den M. lacrymalis, die Leitungswege für die Thränenflüssigkeit und an die Conjunctiva; mit den Ästen der A. lacrymalis, infraorbitalis, dorsalis nasi und frontalis bilden sie ein bogenförmiges Netz in den Augenlidern; ein Ast (Ram. tarseus) verbindet sich mit der A. lacrymalis zu einem Gefässring, Arcus tarseus superior et inferior.

ι. A. frontalis; zieht um den Margo supraorbitalis durch die Incisura frontalis senkrecht an der Stirn in die Höhe, tritt an die Muskeln und die Haut der Stirn und Augenbrauen.

ϰ. A. dorsalis nasi; verläuft über dem Lig. palpebrale mediale durch den Ringmuskel des Auges zur Haut der Glabella und Nasenwurzel, verläuft dann seitlich am Nasenrücken herunter.

2. A. communicans posterior; zieht neben dem Infundibulum hin, giebt Zweige an den grauen Höcker, die Bulbi fornicis, die Sehnervenkreuzung und den Sehstreifen, ausserdem an die Hirnstiele, tritt schliesslich zur A. profunda cerebri über.

3. A. chorioidea inferior; erstreckt sich unter dem Sehstreifen lateral neben den Hirnstielen nach hinten-oben, zieht neben dem Gyrus hypocampi zum absteigenden Horn des Seitenventrikels, verteilt sich an dem Plexus chorioideus lateralis, an den Thalamus opticus und in jene den Seitenventrikel umgebenden Teile.

4. A. corporis callosi s. cerebri anterior; ist eine fast 3 mm dicke A., zieht über dem Sehnerv nach vorn medianwärts, versorgt ihn und seine Kreuzung. Durch die Substantia perforata lateralis treten Äste der A., sie ziehen zum Kopf des Streifenkörpers, zur vorderen Commissur, zum Linsenkern, zur durchscheinenden Scheidewand und zum Gewölbe. Die beiderseitigen Aa. stehen durch die A. communicans anterior in Verbindung. Der Stamm der A. biegt um das Balkenknie herum nach oben, giebt Ästchen an die Hirnsichel, zieht dann längs des Balkens nach hinten und versorgt diesen sowie die medialen Flächen der Grosshirnhälften.

5. A. fossae Sylvii; zieht lateralwärts, entsendet Äste durch die Substantia perforata lateralis zum Streifenkörper und Sehhügel, zieht in der Fossa Sylvii weiter, tritt lateral an der Oberfläche des Grosshirns wieder zutage, versorgt den Insellappen, die Vormauer, dann die dritte Stirnwindung, Stirnlappen, Scheitellappen und Schläfelappen. Für die letztgenannten Teile sind 4 Zweige entwickelt.

Arteria subclavia.

Der aus dem Arcus aortae resp. der A. anonyma abtretende Stamm schickt noch Zweige zum Gehirn, Hals und zur vorderen Brustgegend; zum grössten Teil entsendet er aber Äste zur oberen Extremität. Es werden nun die einzelnen Abschnitte, welche der Stamm aufweist, verschiedenartig benannt. Als A. subclavia

gilt der Teil, welcher von der Wurzel bis zum unteren Rand des M. subclavius geht. Von hier aus bis zur Achselhöhle führt die A. die Bezeichnung A. axillaris. Dieselbe tritt als A. brachialis in den Oberarm ein, spaltet sich im Unterarm in die A. ulnaris und radialis.

A. Subclavia, Schlüsselbein-Arterie.

(Tafel LXV, Figg. 1, 2; Tafel LXVI, Fig. 1; Tafel LXVII, Fig. 1; Tafel LXVIII, Figg. 1, 2; Tafel LXX; Tafel LXXV-LXVI, Figg. 1, 2.)

Rechtsseitig entspringt sie aus der A. anonyma, linksseitig stellt sie den dritten Ast aus dem Arcus aortae dar, zieht bogenförmig über die erste Rippe hinweg. Die beiderseitigen Aa. haben dann ausserhalb des Brustkorbes gleichen Verlauf. Der Bogen über der Rippe wird als Arcus arteriae subclaviae bezeichnet, er liegt zwischen den Mm. sternocleidomastoideus, sternothyreoideus und dem scalenus medius und anticus, vor dem Pl. brachialis, hinter der V. subclavia. Von oben wird die Arterie von der Haut des Halses und dem Platysma bedeckt. Innerhalb des Brustraumes entstammen aus der Subclavia Zweige, welche an die Speiseröhre, Bronchien, Thymus, Herzbeutel u. s. w. ziehen. Stärkere Äste treten erst nach ihrem Austritt aus dem Brustkorb ab.

1. A. vertebralis; ein kräftiges Gefäss, welches lateral am M. longus colli nach oben steigt, durch das Foramen transversarium des 6. Halswirbels hindurch in den Canalis transversarius eintritt und dann in diesem bis zum Epistropheus aufwärts verläuft. Sie liegt zwischen diesem und dem Atlas bogenförmig lateralwärts und nach hinten, verläuft hinter dem Processus condyloideus des Hinterhauptbeins, geht über dem hinteren Bogen des Atlas durch das Foramen intervertebrale und tritt nun am seitlichen Umfang des Hinterhauptlochs in die Schädelhöhle ein. Auf ihrem Verlauf durch den Canalis transversarius versorgt sie die Hals-Mm. mit kleinen Zweigen. Weiterhin gehen die Rami spinales in den Rückenmarkskanal zu den Wirbeln und Bändern, an die Dura mater und in das Rückenmark selbst. Die A. meningea posterior interna geht durch das Foramen magnum zur Dura. Unter dem Gehirn zieht nun die A. vertebralis weiter, vereinigt sich vor der Medulla oblongata mit derjenigen der anderen Seite. Es wird dadurch die A. basilaris gebildet, welche über dem Clivus vor und unter der Brücke nach aufwärts verläuft und nun in mannigfacher Weise das Gehirn versorgt.

α. A. spinalis posterior; verläuft dorsal längs des Rückenmarks geschlängelt in der Pia mater, giebt Äste an das Rückenmark und die Medulla oblongata, endigt im Halsmark.

β. A. spinalis anterior; die beiderseitigen Gefässchen verlaufen rückwärts ventral am Rückenmark hin, vereinigen sich meist schon im Foramen magnum und ziehen nun als unpaares Gefäss am Rückenmark herunter, geben an dasselbe Äste ab. Da fortwährend von den sonstigen neben der Wirbelsäule gelegenen Gefässen kleine Zweige in dies Längsgefäss eintreten, so lässt es sich herunterverfolgen bis zum Filum terminale. Die zum Rückenmark tretenden Gefässe anastomosieren untereinander und bilden um das gesamte Organ zusammenhängende Gefässgeflechte.

γ. A. cerebelli inferior posterior; verläuft zur unteren und hinteren Fläche des Kleinhirns, giebt schon vorher an die Medulla oblongata feine Zweige ab, versorgt auch den Pl. chorioideus ventriculi quarti.

Von der A. basilaris entspringt:

δ. A. cerebelli inferior anterior; zieht sich über die Mitte der Brücke, giebt Äste an den Lobus cerbelli inferior anterior und den Flocculus.

ε. A. auditiva interna; entspringt oft von der vorigen. Sie zieht seitlich zum inneren Gehörgang. Mehrere Äste gehen ans häutige Labyrinth, 2—3 an die halbkreisförmigen Kanäle und die Säckchen, 4—5 zur Schnecke.

ζ. A. cerebelli superior; zieht sich längs des vorderen Randes der Brücke seitwärts dann nach aufwärts und hinten, hinter den Vierhügeln zur oberen Kleinhirnfläche, verteilt ihre Äste an die Gehirnteile, denen sie anliegt.

η. A. profunda cerebri; läuft zunächst nach vorn. Es zweigen sich von ihr die Aa. interpedunculares ab, welche durch die mittlere Substantia perforata ins Innere des Gehirns eindringen. Die tiefe Hirnschlagader verbindet sich dann mit der A. communicans posterior (Zweig der Carotis interna) biegt um die Hirnstiele herum nach rückwärts zum Sehhügel und zum Schwanz des Steifenkörpers sowie an die vorderen Vierhügel, giebt weiterhin Zweige an das Splenium corporis callosi, an die Plexus chorioidei, verzweigt sich an die untere und mediale Fläche des Hinterhauptlappens des Grosshirns.

Der Circulus arteriosus Willissii wird durch die Anastomosen der vier grossen Arterien des Gehirns zwischen Schädelbasis und Hirn gebildet. Es sind die Aa. profundae cerebri, welche durch die Aa. communicantes posteriores mit den Aa. corporis callosi resp. den Aa. carotides internae verbunden sind. Die Balken-Aa. stehen miteinander durch die A. communicans anterior in Verbindung.

2. A. mammaria interna; sie verläuft an der hinteren Fläche der Vorderwand des Brustkorbes hinter den Rippenknorpeln, neben dem Sternum herunter. Sie wird von der Pleura überzogen. Sie entsendet:

α. Aa. mediastinicae anteriores, welche an die Thymus, die Lymphdrüsen und z. T. an die äussere Brustbeinwand gehen.

β. A. bronchialis anterior; wenn vorhanden, tritt sie an die Luftröhre, die Bronchien und zum Pleuraüberzug der Lunge.

γ. A. pericardiacophrenica; ein stärkerer, weit oben entspringender Ast, verläuft neben dem N. phrenicus herab, verteilt sich am Zwerchfell, Thymus und Pericardium.

δ. Rami perforantes; ziehen durch die Intercostalräume, verteilen sich am Brustbein (vordere und hintere Fläche) und an die Muskeln über dem vorderen Brustteil, sowie an der Haut der Brust. Beim Weibe gehen die Aa. mammariae externae zwischen dem 3. und 4. Rippenknorpel hindurch zur Brust.

ε. Aa. intercostales anteriores; sie ziehen an den oberen und unteren Rändern der Intercostalräume entlang, und zwar innerhalb der 6 oberen, anastomosieren mit den Aa. intercostales posteriores, versorgen die nebenliegenden Muskeln und die Pleura.

ζ. A. musculophrenica; zieht sich hinter den Knorpeln der letzten Rippen her zum seitlichen vorderen Rand des Zwerchfelles, entsendet die Intercostal-Aa. in die 7.—10. Intercostalräume, versorgt ausserdem das Zwerchfell.

η. A. epigastrica superior; liegt innerhalb der Scheide des M. rectus abdominis, versorgt diesen M., steigt herab bis in die Höhe des Nabels, ist hier mit der Epigastrica inferior verbunden.

3. Truncus thyreocervicalis; ein kurzer Stamm, aus dem 4 Aa. entspringen:

α. A. thyreoidea inferior; steigt neben der Carotis communis empor, geht dann hinter ihr und dem Oesophagus hindurch zur Luftröhre, entsendet die Rami tracheales, oesophagei und die stärkeren Rami thyreoidei zu den benachbarten Organen. Die A. laryngea inferior tritt durch die Seitenwand des Pharynx und verbreitet sich an der hinteren Wand des Kehlkopfes und an der Schleimhaut des Pharynx.

β. A. cervicalis adscendens; zieht sich als schwaches Gefäss an der vorderen Seite der Mm. scaleni nach oben hinter den M. sternocleidomastoideus, giebt Zweige an die benachbarten Halsmuskeln.

γ. A. cervicalis superficialis; ist eine kräftigere A., welche quer schräg aufwärts am Hals verläuft, zunächst hinter dem Sternocleidomastoideus, dann tritt sie unter dem Platysma hin. Sie giebt Äste an die genannten Mm., an die Lymphdrüsen des Halses, an die Mm. scaleni, levator scapulae, cuccularis u. s. w.

δ. A. transversa scapulae; verläuft ebenfalls quer hinter dem Schlüsselbein, seitlich zur Incisura scapulae, entsendet den Ramus acromialis durch den M. cucularis hindurch zum Acromion. Sie geht über dem Lig. transversa scapulae zur Fossa supraspinata hinter dem Collum scapulae her, dann zur Fossa infraspinata, steigt in der Fossa infraspinata herunter zum M. infraspinatus; anastomosiert mit der A. circumflexa scapulae.

4. Truncus costocervicalis; ein kurzer Stamm, welcher sich in zwei Gefässe spaltet.

α. A. intercostalis suprema; verläuft bogenförmig rückwärts vor dem Collum der ersten Rippe nach hinten und unten, teilt sich in den beiden ersten Intercostalräumen in die A. intercostalis prima und secunda.

β. A. cervicalis profunda; zieht unter dem Processus transversus des 7. Halswirbels nach hinten, verläuft dann zwischen den Mm. longissimus cervicis und semispinalis cervicis zum 2. Halswirbel hinauf, verteilt sich an die tiefen Nacken-Mm.

5. A. transversa colli; läuft quer lateral nach hinten durch die Fossa supraclavicularis längs der äusseren Fläche des Scalenus medius unter dem Platysma hin, geht unter dem M. cuccularis durch den Levator scapulae hindurch. Aus ihr entspringen:

α Ramus supraspinatus zu den Mm. supraspinatus, cuccularis und deltoides.

β. Ramus cervicalis s. adscendens; verteilt sich an die tiefen Nackenmuskeln.

γ. A. dorsalis scapulae s. descendens; verläuft vom oberen Winkel des Schulterblatts längs der Basis desselben bis zum unteren Winkel, tritt durch den Serratus anticus major hindurch an die vordere Fläche des Schulterblatts zu der anliegenden Muskulatur.

Die A. subclavia wird bis zu diesem Abschnitt unter dem erwähnten Namen geführt. Von der Stelle an, wo sie lateral neben dem M. scalenus anticus hervortritt, erhält sie die Bezeichnung A. axillaris. Einzelne Anatomen rechnen noch das Stück, welches hinter dem Schlüsselbein bis zum unteren Rande des M. subscapularis liegt zur Subclavia. Es entspringt dann aus diesem Endabschnitt die

A. thoracica suprema; sie tritt hinter dem M. subclavius vom Arterienstamm ab, zieht zwischen Pectoralis major und minor nach vorn-unten, versorgt z. T. diese Muskeln und den Serratus anticus major mitsamt den oberen Intercostalmuskeln.

A. axillaris.

(Tafel LXVI, Fig. 1; Tafel LXVIII, Fig. 1; Tafel LXX; Tafel LXXV-LXXVI, Figg. 1, 2.)

Die Axillaris ist die Fortsetzung des Stammes von durchschnittlich 8 mm Durchmesser. Sie zieht schräg nach der Achselhöhle zu. Hierselbst wird sie nach vorn vom M. pectoralis major und minor bedeckt. Über ihr lateralwärts liegt der Processus coracoideus und das Schultergelenk. Dorsal liegt ihr der M. subscapularis auf. Vorn medial zieht die V. axillaris hin. Ausserdem umgiebt sie der Pl. brachialis z. T. Ihre Fortsetzung, welche von der Insertion des M. coracobrachialis an gerechnet wird, führt die Bezeichnung A. brachialis. Aus ihr entspringen folgende Äste:

1. A. thoracico-acromialis; tritt über dem oberen Rande des Pectoralis minor ab, zieht etwas nach vorn zur Fossa infraclavicularis, entsendet zu den Brustmuskeln die Rami pectorales, zum Acromion den Ramus acromialis, welcher gleichzeitig das Schultergelenk und die anliegenden Mm. versorgt und mit der A. transversa scapulae ein Gefässnetz das Rete acromiale bildet. Endlich wird der Ramus deltoideus unterschieden; er zieht über die Endsehne des Pectoralis major zum M. deltoideus.

2. A. thoracica longa; entspringt hinter dem Pectoralis minor, steigt äusserlich an der Brustwand herab. Ein Ast geht zum Serratus anticus major, andere zur Mamma, Aa. mammariae externae.

3. A. subscapularis; geht vor dem unteren Rand des gleichnamigen Muskels vom Stamme ab, zieht sich neben dem Muskel nach hinten seitwärts herunter, entsendet:

α. Rami subscapulares zum gleichnamigen Muskel.

β. Ramus thoracicodorsalis an die Seitenwand des Brustkorbes zum Serratus anticus major und Latissimus dorsi, anastomosiert mit den Intercostal-Aa., der Thoracica longa und Dorsalis scapulae.

γ. A. circumflexa scapulae; zieht zwischen den Mm. subscapularis und teres major hin, versorgt dieselben, verzweigt sich alsdann vornehmlich über der Hinterfläche der Scapula, indem sie sich um deren vorderen Rand herum biegt. Sie entsendet dann einen oberen Ast und einen unteren. Die Zweige derselben treten an die der Scapula aufliegenden Muskeln heran.

4. A. circumflexa humeri anterior; zieht sich an der vorderen Fläche des Humerushalses seitwärts nach hinten, verzweigt sich an das Schultergelenk, an den Oberarmknochen und an die Mm. deltoideus, coracobrachialis und quadrigeminus brachii.

5. A. circumflexa humeri posterior; geht in gleicher Höhe mit der vorigen unter dem M. teres minor nach hinten lateralwärts und wieder nach vorn, windet sich also um den dorsalen Teil des Humerushalses herum unter dem M. deltoidus hin, versorgt diesen letzteren Muskel und das Schultergelenk sowie die Mm. teres und triceps.

A. brachialis.

(Tafel LXVII, Figg. 2, 3; Tafel LXVIII, Figg. 3, 4; Tafel LXIX, Fig. 1; Tafel LXXV-LXXVI, Fig. 1.)

Es ist die direkte Fortsetzung der A. axillaris. Sie tritt zwischen den Sehnen der Mm. pectoralis major und latissimus dorsi aus der Achselhöhle heraus, legt sich

dem Oberarmknochen an, verläuft dann ziemlich gerade ungefähr durch die Mitte der Innenfläche des Oberarms neben dem M. quadrigeminus brachii und brachialis internus herunter. Lateral verläuft der N. medianus, der in der Elbogenbeuge über sie hinwegtritt. In der Elbogenbeuge liegt ebenso die V. mediana über ihr. Oftmals tritt die A. radialis oder auch die A. ulnaris weit oben am Oberarm oder schon in der Achselhöhle von der Brachialis ab. Für gewöhnlich spaltet sich aber die Brachialis erst am Unterarm wie schon erwähnt in die Radialis nnd Ulnaris. Ihre Zweige sind:

1. Rami musculares; sie sind zahlreich, treten an die verschiedenen Mm. des Oberarmes heran.

2. A. profunda bracchii; sie entspringt dicht an der Übergangstelle der Axillaris zur Brachialis, zieht dann zwischen Caput mediale und Caput longum des Triceps nach hinten, dann weiter längs der hinteren Fläche des Humerus lateral nach unten, gibt an den M. triceps Rami musculares ab, ausserdem an den Oberarmknochen die A. nutritia magna humeri. Weiterhin entspringen von ihr:

α. A. collateralis media s. posterior; verläuft im M. triceps, versorgt denselben und tritt in das Rete articulare cubiti ein.

β. A. collateralis radialis; der Endast der tiefen Armschlagader, zieht längs der lateralen Seite des Oberarms zwischen den Köpfen des Triceps hin, versorgt die neben ihr liegenden Mm. und tritt ebenfalls in das Rete articulare cubiti ein.

3. A. collateralis ulnaris superior; entspringt etwas unterhalb der Profunda brachia, verläuft schräg medial nach hinten, zieht hinter dem Lig. intermusculare medial herab und senkt sich in das Rete articulare cubiti ein. Es wird eine Anastomose mit der A. recurrens ulnaris gebildet.

4. A. collateralis ulnaris inferior; entspringt ein kurzes Stück oberhalb des Condylus ulnaris humeri, zieht ebenfalls medianwärts nach hinten, giebt Zweige an den Brachialis internus und Pronator teres. Ein Ast zieht durch das Lig. intermusculare mediale hindurch um die hintere Fläche des Humerus oberhalb des Olecranon hin, giebt Zweige an das Ellbogengelenk und tritt in das Rete articulare cubiti ein.

Aa. antibrachii et manus.

Es sind drei grössere Aa. radialis, ulnaris und interossea zu unterscheiden, von denen die Ulnaris die stärkste ist. Sie versorgen die Muskeln und Knochen des Vorderarmes und verzweigen sich schliesslich in der Hand.

1. A. radialis; erscheint als direkte Fortsetzung der Brachialis, steigt schräg lateral über den unteren Abschnitt des Pronator, unter dem Supinator longus her, verläuft dann im Unterarm unter der Sehne des letzten Muskels und der des Flexor carpi radialis. Im unteren Drittel des Unterarms liegt sie oberflächlich unter der Fascia antibrachii. Sie geht um den radialen Rand des Handgelenks auf den Rücken der Hand über, unter den Sehnen der Mm. abductor pollicis longus und Flexor pollicis brevis hin, senkt sich zwischen den Mittelhandknochen des Daumens und Zeigefingers in die Hohlhand hinein und bildet zwischen Abductor indicis und Flexor pollicis brevis zwei Äste.

Aus ihr treten ab am Unterarm

α. A. recurrens radialis; biegt vom Anfang des Stammes sofort wieder nach oben um, zieht über den Supinator hin und tritt vor dem Condylus radialis des

Oberarmbeins in das Rete articulare cubiti ein, giebt vorher an die nebenliegenden Muskeln Zweige ab.

β. Rami musculares; treten aus der A. zu den nebenliegenden Muskeln ab. Ausserdem wird die A. nutritia radii zum Radius entsandt.

γ. Ramus volaris sublimis; steigt bevor sich der Hauptstamm nach rückwärts umbiegt, zur Hand herunter, zieht sich unter der Haut und der Fascie hin, welche den Daumenballen überzieht, endet im Arcus volaris superficialis, nachdem sie vorher Muskelzweige entsandt hat.

Auf dem Handrücken entspringt von der Radialis

δ. Ramus dorsalis; tritt in das Rete carpeum dorsale ein.

ε. A. dorsalis pollicis radialis und A. dorsalis pollicis ulnaris; treten auf den Rücken des Daumens über.

ζ. A. dorsalis indicis radialis; verläuft längs des Radialrandes des Zeigefingers.

In der Hohlhand entsendet die Radialis:

η. A. princeps pollicis et indicis; die Aa. treten zum Daumen und Radialrand des Zeigefingers.

ϑ. Ramus volaris profundus; geht in den Arcus volaris profundus über.

2. A. ulnaris; verläuft von der Teilungsstelle aus volar längs der Ulnarseite des Vorderarmes über den M. flexor digitorum profundus. Über ihr liegt der Pronator teres, Flexor carpi radialis und Palmaris longus; zwischen den Mm. flexor digitorum sublimis und flexor digitorum profundus zieht die A. herunter bis zum Carpus, wo sie neben dem Os pisiforme über das Lig. carpi volare transversum hingeht, unter dem Lig. carpi volare commune und dem M. palmaris brevis hin. Sie verläuft bogenförmig zur radialen Seite der Hand, bildet Anastomosen mit der A. radialis und entsendet Endzweige an die drei ulnaren Finger und einen Zweig an den Zeigefinger.

Weiterhin entspringen aus ihr:

α. Rami musculares; zu den Mm. brachialis internus und pronator teres gehend.

β. A. recurrenz ulnaris; geht vom Stamm dort ab, wo dieser unter den M. flexor digit. sublimis tritt, zieht sich dann unter den Ursprüngen der oberflächlichen Beugemuskeln hin, giebt an den Flexor profundus Zweige ab, tritt durch den Ursprung des Flexor carpi ulnaris, dann zwischen Olecranon und Condylus ulnaris humeri in das Rete articulare cubiti.

γ. A. interossea antibrachii communis; entspringt etwas unterhalb der vorigen, spaltet sich in einen dorsalen und einen volaren Zweig.

αα. A. interossea antibrachii dorsalis; zieht sich oben zwischen Ulna und Radius über das Lig. interosseum zur Streckseite des Vorderarmes, heisst daher auch A. perforans superior. Nach ihren Durchtritt entsendet sich die A. interossea recurrens, welche unter dem M. anconaeus quartus zwischen Capitulum radii und Olecranon ulnae zum Rete articulare cubiti geht. Der Stamm der A. verläuft dann weiter nach unten, verzweigt sich zwischen den tiefen Muskeln und dem Extensor digitorum communis, giebt Zweige an diese Muskeln ab.

ββ. A. interossea antibrachii volaris s. interna; zieht an der Beugeseite des Vorderarmes über das Lig. interosseum hin, zwischen den Mm. flexor digit. profundus und pollicis longus, giebt Zweige an dieselben, entsendet Aa. nutritiae zu Radius und Ulna, sowie die feine A. mediana längs des N. medianus zum Flexor

digit. sublimis und profundus. Am M. pronator quadratus tritt sie durch das Lig. interosseum hindurch an die Streckseite des Vorderarms, versorgt die dort liegenden Muskeln und geht in das Rete carpeum dorsale über.

Längs des Vorderarms entspringen von der A. ulnaris:

δ. Rami musculares, welche an die Mm. flexores digitorum sublimis und profundus, carpi ulnaris und den pronator teres hinziehen.

ε. Ramus dorsalis art. ulnaris; geht über dem Handgelenk ab, biegt um die Ulna auf den Rücken der Handwurzel über, entsendet die A. dorsalis digiti minimi ulnaris und löst sich im Rete carpeum dorsale auf. Am Handgelenk treten kleine Zweige an die Haut, an den M. palmaris brevis und abductor digiti minimi, dann

ζ. Ramus volaris superficialis a. ulnaris nach der Radialseite zum Arcus volaris sublimis.

η. Ramus volaris profundus; aus ihm entspringt die A. volaris digiti minimi ulnaris, welche teils an die Mm. abductor und flexor brevis, teils zum kleinen Finger verläuft. Das Ende des Astes dringt unter dem M. opponens digiti minimi in die Hohlhand ein und verschmilzt mit der A. radialis zum Arcus volaris profundus.

Die Arterien-Netze des Arms.

1. Rete articulare cubiti; ist das Geflecht, welches im Umkreis des Ellbogengelenks durch die Anastomosen der obenerwähnten Aa. gebildet wird. Die A. collateralis ulnaris inferior zieht bogenförmig längs der medialen Wand der Gelenkkapsel über dem Olecranon ulnae hin, verbindet sich mit der A. collateralis radialis und ausserdem mit den Enden der sonstigen hier Anastomosen entsendenden Aa. Aus dem Netz werden Gefässe teils an die Insertionen der Muskeln im Umkreis des Ellbogens, teils an die Gelenkbänder und Knochen entsandt.

2. Rete carpeum dorsale; verläuft auf dem Rücken der Handwurzel, entsteht aus den dorsalen Ästen der Radialis und Ulnaris und der Interossea perforans und dorsalis. Ein oberflächlicher Abschnitt liegt unter der Haut, ein tieferer unter dem Lig. carpi dorsale über den Gelenkbändern der Handwurzel. Die Zweige treten aus dem tieferen Netz an die Gelenkbänder und in die zweiten, dritten und vierten Zwischenräume der Metakarpalknochen. Sie tragen dazu bei die Mm. interossei dorsales, die Haut und die dorsalen Teile der Finger zu versorgen.

3. Rete carpeum volare; liegt in der Hohlhand und wird ebenfalls aus Zweigen der Radialis, Ulnaris und Interossea volaris gebildet, steht mit dem Arcus volaris profundus in Verbindung, versorgt die Bänder und Knochen der volaren Seite des Handgelenks und der Handwurzel.

Die Arterien-Bögen der Hohlhand.

1. Arcus volaris sublimis; verläuft unter der Fascia palmaris, wird durch den oberflächlichen volaren Zweig der Ulnaris und Radialis gebildet, entsendet Äste an die Mm. lumbricales, an die Ligg. carpi volaria, an die Haut und an den Daumenballen. Von der distalen Seite entspringen die Aa. digitales communes secunda, tertia uud quarta, welche zum Zeigefinger, Mittelfinger und Ringfinger gehen. Als A. digitalis communis prima ist ein Zweig aus der A. radialis aufzufassen, welcher Äste an die dem Daumen zugekehrte Seite des Zeigefingers entsendet. Die drei

Aa. digitales communes verlaufen zwischen den Lumbrikal-Mm. zu den Fingern. Eine jede gabelt sich, entsendet einen Zweig an die Ulnarseite des zweiten, resp. dritten und vierten Fingers und einen Zweig an die radiale Seite des dritten resp. vierten und fünften Fingers. An die ulnare Seite des kleinen Fingers geht von dem Ramus volaris profundus der A. ulnaris ein gesonderter Zweig ab, die A. volaris digiti minimi ulnaris.

2. Arcus volaris profundus; entsteht durch Zusammenfliessen des Ramus volaris profundus der Radialis und des gleichnamigen Ramus der Ulnaris über den Bases der Mittelhandknochen unter dem M. adductor pollicis und den Sehnen der Beugemuskeln. Er versorgt mit Zweigen die Gelenkbänder des Carpus und Metacarpus und schickt ausserdem vier Aa. interosseae metacarpi volares in die Zwischenräume zwischen den Metakarpalknochen. Von ihnen treten die Rami interossei perforantes nach dem Handrücken ab und verbinden sich mit dem Aa. dorsales radialis und interossea dorsales. Die Enden der Aa. treten in die gemeinsamen Finger-Arterien der Hohlhand hinein. Es muss bemerkt werden, dass die Aa. der Hand in ihrem Verlauf äusserst wechselnd sind.

III. Aorta descendens thoracica.

Tafel LXV, Fig. 1; Tafel LXXX; Tafel LXXXI.

Auf ihrem Verlaufe durch die Brust giebt die Aorta nur kleine Zweige ab, so die Aa. bronchiales, oesaphageae, mediastinicae posteriores und die Aa. intercostales.

1. Aa. bronchiales. Man unterscheidet bei demselben eine rechte und eine linke, oft können dieselben doppelt sein. Sie entspringen aus dem oberen Abschnitt des Brustteils der Aorta, ziehen dann nach vorn an die hinteren Wände der Luftröhrenäste, verzweigen sich auf denselben, geben ausserdem noch kleinere Zweige an die Speiseröhre, das Brustfell und den Herzbeutel.

2. Aa. oesophageae; es sind mehrere kleinere Aa., die zur Speiseröhre hingehen und auch den Herzbeutel mit versorgen. Die unterste derselben geht mit dem Oesophagus durch das Zwerchfell bis zur Cardia des Magens.

3. Aa. mediastinicae posteriores; ebenfalls zahlreiche schwache Aa., die an die Pleura, den Herzbeutel, dann zum Lumbalteile des Zwerchfells und an die Lymphknoten und Gefässe in der Brusthöhle herantreten.

4. Aa. intercostales III—XII; sie ziehen sich fast symmetrisch zwischen der dritten und vierten und zwischen je zwei folgenden Rippen hin. Ihren Ursprung nehmen sie an der Hinterwand der Aorta. Die oberen Stämmchen sind die schwächeren, die unteren verstärken sich allmählich. Sie verlaufen hinter dem N. sympathicus, spalten sich dann unter dem Capitulum jeder Rippe in einen vorderen Zweig und einen hinteren.

α. Ramus dorsalis; geht nach hinten, entsendet einen Zweig in den Wirbelkanal durch das Foramen intervertebrale zum Rückenmark. Ausserdem werden von diesem Zweige die Wirbelkörper versorgt, ebenso die Wirbelbögen und ein Teil der Ligg. Der Hauptstamm des dorsalen Zweigs tritt zwischen den seitlichen Wirbelfortsätzen zu den Muskeln und an die Haut des Rückens.

β. A. intercostalis posterior; verläuft zunächst an der vorderen Fläche des äusseren Interkostal-Muskel nach hinten und lateralwärts, geht zwischen den

Interkostal-Muskeln hindurch und spaltet sich in zwei Zweige, von denen der Ramus supracostalis längs des oberen Randes der unter ihm liegenden Rippen zieht, während der Ramus infracostalis am unteren Rand der oberen Rippe hinläuft und zwar im Sulcus costalis. Die Aa. versorgen die Interkostalmuskeln, das Zwerchfell, dann aber auch die mehr oberflächlichen Brust- und Rückenmuskeln, treten mit Zweigen, Rami mammarii externi, an die Mamma. Die unteren Interkostal-Aa. verästeln sich nach unten zu in der Bauchwand, die oberen anastomosieren mit den Intercostales anteriores der Mammaria interna.

IV. Aorta descendens abdominalis.

Taf. LXV, Fig. 1; Taf. LXIX, Figg. 2, 3; Taf. LXX; Taf. LXXV—LXXVI, Fig. 1; Taf. LXXX; Taf. LXXXI.

Aus dem Bauchteil der Aorta werden teils Zweige an die Bauchwandung, teils solche an die Eingeweide abgegeben, und zwar entstammen die Gefässe für die Bauchwandung der hinteren Wandung der Aorta, die für die Eingeweide der vorderen. In ihrem Endabschnitt gabelt sich die Aorta in eine rechts und eine links gelegene A. iliaca communis, von welcher aus dann die unteren Extremitäten und das Becken versorgt werden. Die abgehenden Zweige lassen sich in zwei Gruppen trennen; die erste umfasst diejenigen, welche an die Wandungen der Bauchhöhle treten (parietale Äste), die zweite jene, welche zu den Eingeweiden gehen (viscerale Äste).

Rami parietales.

1. Aa. phrenicae inferiores; die Gefässe entspringen dicht nebeneinander oder auch mit gemeinsamem Stamm oft von der A. coeliaca. Aus ihnen treten heraus die Aa. suprarenales superiores. Die Stämmchen ziehen sich dann längs des Zwerchfells weiter, versorgen dasselbe mit vorderen und hinteren Ästen. Sie kommunizieren mit benachbarten Aa. Ein Zweig wird aus der rechten zum Lig. suspensorium hepatis entsandt.

2. Aa. lumbales; es sind vier bis fünf Aa., von denen sich jede wieder in einen hinteren und einen vorderen Ast spaltet. Sie gleichen in ihrem Verhalten den Interkostal-Aa, entsprechen dem ersten bis vierten Lendenwirbel. Die beiden ersten gehen hinter der Pars lumbalis des Zwerchfells ab. Sämtliche Stämmchen ziehen hinter dem M. psoas her.

α. Ramus anterior s. lumbalis; wird an die seitlichen Bauchmuskeln abgegeben. Die einzelnen Äste anastomosieren untereinander und mit den Aa. in ihrem Verbreitungsbezirk. Vom dritten und vierten gehen Zweige zu den Gesässmuskeln.

β. Ramus posterior s. dorsalis; spaltet sich in zwei weitere Äste, den Ramus spinalis, welcher durch das nächstfolgende Foramen intervertebrale zum Lendenabschnitt des Rückenmarks hinzieht, Dura mater und Mark versorgt, und in den Ramus muscularis, welcher zwischen je zwei Querfortsätzen hindurch zu den Rückenmuskeln hingeht.

Rami viscerales.

I. Zweige der Bauch-Aorta, welche an die Eingeweide der Bauchhöhle ausserhalb des Bauchfellsacks gehen.

3. Aa. suprarenales (mediae); jederseits zwei bis vier, welche der Hauptsache nach zu den Nebennieren, dann aber auch an das Zwerchfell und die Nieren Zweige abgeben.

4. Aa. renales; man unterscheidet eine dextra und eine sinistra, welche zu den entsprechenden Nieren hingehen. Aus ihnen treten zunächst noch die A. suprarenales inferiores zu den Nebennieren ab, oft auch als Zweige die Aa. spermaticae (die Aa. spermaticae internae siehe unter 5). Sie gehen seitlich entweder einfach oder paarig jederseits von der Aorta ab, ungefähr vor dem ersten Lendenwirbel. Die Hauptstämme treten in schrägem Verlauf zum Hilus der Niere, verzweigen sich in derselben mannigfach. Die rechte Nierenarterie verläuft hinter der V. cava inferior. Die Aa. liegen hinter den Vv. der Nieren, ausserdem geht von den Nierenarterien die Nutritia pelvis an das Nierenbecken ab, sowie vielfach ein Gefässchen an den Ureter.

5. A. spermatica interna; entspringt unter den Nierenarterien aus der vorderen Wand der Aorta. Es ist ebenfalls eine rechte und eine linke zu unterscheiden, deren Ursprünge aber in ungleicher Höhe liegen. Die A. steigt vor dem M. psoas herunter, hinter dem Ureter her, an welchen ein Zweig abgegeben wird. Darauf tritt sie beim Mann vor dem M. psoas weiter nach unten zum inneren Leistenring durch den Leistenkanal neben dem Vas deferens herunter, spaltet sich am hinteren Rand des Hodens in einen oberen und einen unteren Ast. Daneben werden Zweige zum Nebenhoden abgegeben. Beim Weibe ist die A. kürzer, sie verläuft über den M. psoas hin, dann im breiten Mutterband weiter und verteilt sich mit zahlreichen (bis zehn) Ästen teils nach oben an das Ovarium, an die Tuba Fallopii und an den Fundus der Gebärmutter. Während der Schwangerschaft vergrössert sich die A. meist ums Doppelte am Durchmesser, ebenso nimmt ihre Länge zu.

II. Zweige der Bauchaorta, welche an die Verdauungsorgane herantreten

6. A. coeliaca; es ist ein kurzer, kräftiger Stamm, der nach vorn aus der Aorta hervortritt. Er geht neben der rechten Seite der Cardia zwischen die Blätter des kleinen Netzes. Darauf teilt sich der Stamm in drei Äste, Tripus Halleri, welche die Eingeweide, Magen, Milz, Leber u. s. w. versorgen.

α. A. coronaria ventriculi sinistra; diese Kranzarterie des Magens ist der schwächste der drei Äste, dreht sich links nach oben, biegt dann in der kleinen Kurvatur des Magens um nach vorn unten längs der rechten Seite der Cardia, entsendet noch Zweige zum Oesophagus (Aa. oesophageae inferiores und die Cardiacae posteriores). Der Hauptstamm läuft weiter längs der kleinen Kurvatur nach rechts bis zum Pylorus, versorgt, indem er nach beiden Seiten Äste abgiebt, die Magenwandung und das kleine Netz. Er anastomosiert mit der rechten Kranzarterie des Magens und den Aa. gastro-epiploicae und gastricae breves.

β. A. hepatica; geht nach rechts ab, tritt hinter dem Pylorus zwischen die Blätter des Lig. hepatoduodenale, zieht vor der Pfortader her. Rechts neben ihr liegt der Gallengang, darauf spaltet sie sich in zwei Äste.

αα. A. coronaria ventriculi dextra; die links ab zur kleinen Kurvatur des Magens übertritt und die Aa. pyloricae entsendet. Letztere entspringen oft selbständig.

ββ. A. gastroduodenalis; steigt hinter dem Pförtner in die Höhe, versorgt denselben und den Anfang des Duodenum mit Zweigen, teilt sich in zwei Zweige.

Die A. pancreaticoduodenalis superior zieht an der konkaven Seite des Zwölffingerdarms um den Kopf des Pankreas herum, versorgt diesen und einen Teil des Zwölffingerdarms.

Die A. gastro-epiploica dextra tritt an die grosse Kurvatur des Magens, in der sie geschlängelt nach links verläuft, versorgt einen Teil der Seitenwandung des Magens, dann durch Rami epiploici das grosse Netz und verschmilzt mit der A. gastro-epiploica sinistra.

γγ. Ramus hepaticus dexter; tritt hinter dem rechten Ast der Pfortader hauptsächlich in den rechten Leberlappen, giebt vorher die A. cystica an die Gallenblase ab, ausserdem noch Äste an die kleinen Leberlappen.

δδ. Ramus hepaticus sinister; dringt in den linken Leberlappen und den Lobus caudatus ein.

γ. A. lienalis; zieht nach links hinter dem Magen her, versorgt mit

αα. Rami pancreatici den mittleren und den Schwanzteil des Pancreas, entsendet zum Magen die

ββ. A. gastro-epiploica sinistra, welche an der grossen Kurvatur mit der A. gastro-epiploica dextra, wie oben erwähnt, zusammentritt. Weiterhin die

γγ. Aa. gastricae breves zum Fundus des Magens und die

δδ. Rami lienales zur Milz.

7. A. mesenterica superior, A. mesaraica sup.; sie tritt vor der Pars horizontalis inferior des Zwölffingerdarms ins Mesenterium über, biegt dann in demselben bogenförmig gegen das Coecum herab, giebt vorher kleine Zweige an das untere Duodenum (die Aa. duodenales inferiores); von den zahlreichen Verzweigungen dieser Gekrösschlagader sind besonders hervorzuheben:

α. A. pancreaticoduodenalis inferior; geht zwischen Pancreas und Zwölffingerdarm zur rechten Seite, verzweigt sich an beiden Teilen.

β. Aa. intestinales s. jejunales et ileae; zahlreiche (10 bis 20) Aa., welche von der konvexen Fläche des Stammes austreten, untereinander durch bogenförmige Anastomosen in Verbindung stehen, so dass meist drei Reihen solcher Anastomosen übereinanderliegen. Aus der dem Darm zugekehrten Reihe treten dann zahlreiche kleine Gefässe an das Jejunum und Ileum. Beim Embryo bildet die A. omphalomesaraica, welche zum Nabelbläschen hinzieht, einen solchen Ramus intestinalis.

γ. Aa. colicae; es sind drei bis vier Aa. Sie nehmen ihren Ursprung aus der konkaven Seite des Stammes. Sie verzweigen sich erst dicht über ihrem Eintritt in den Darm. Die einzelnen Zweige bilden ebenfalls weite, schlingenförmige Anastomosen sowohl untereinander als mit anderen Aa. desselben Bezirks. Aus den Endanastomosen werden dann auch wieder die feinen Verzweigungen zum Darm entsandt. Es lassen sich drei grössere Ästchen unterscheiden:

αα. A. ileocolica; sie bildet oft das Ende der Mesenterica superior oder tritt als selbständiger Ast von dieser ab. Die A. verzweigt sich am Coecum und dem Anfangsteil des Colon ascendens. Mit dem Coecum wird auch der Processus vermiformis versorgt.

ββ. A. colica dextra; entspringt oft mit der A. ileocolica gemeinsam oder höher als dieselbe. Sie verläuft nach rechts zum Colon ascendens, versorgt diesen Darmteil, anastomosiert durch einen Ramus ascendens mit der A. colica media, durch einen Ramus descendens mit der Ileocolica.

γγ. A. colica media; entspringt am weitesten nach oben, zieht zum Colon

transversum und gabelt sich dabei. Ein Ramus dexter anastomosiert mit der A. colica dextra, ein Ramus sinister mit der Colica sinistra. Die A. colica dextra und Colica media können doppelt vorhanden sein.

8. A. mesenterica inferior; entspringt etwas unterhalb der Mitte zwischen der Mesent. sup. und dem Ende der Bauchaorta; sie biegt links ab, tritt zwischen die Blätter des Mesocolon descendens nach vorn unten und spaltet sich in zwei Äste.

α. A. colica sinistra; teilt sich in einige Äste; ein Ram. ascendens geht zur Flexur des Colons hinauf, verbindet sich mit dem linken Aste der A. colica media; ein Ram. descendens steigt herab und verbindet sich mit Zweigen der

β. A. haemorrhoidalis superior s. interna; diese steigt senkrecht nach unten, gabelt sich. Ein Ast tritt ans Rectum herunter, anastomosiert dort mit den sonstigen daselbst ausgebreiteten Aa. Ein anderer Ast zieht zur Flexura sigmoidea.

III. Endzweige der Aorta in der Medianebene.

9. A. sacra s. sacralis media; es ist eine unpaare A., welche dort abgeht, wo die beiden Iliacae ihre Wurzeln haben. Der Stamm verläuft dann in der Mitte der Innenfläche des Kreuzbeins vom 5. Lendenwirbel über das Promontorium hin bis zu dem Steissbein herunter. Es wird eine Anzahl von Zweigen abgegeben, die ungefähr jenen entsprechen, welche als Interkostal- und Lumbal-Aa. bekannt geworden. Die letzten Zweige des Stämmchens enden im M. sphincter ani, treten ausserdem in der sogenannten Steissdrüse zu einem knotenartigen kleinen Geflecht zusammen.

V. Aa. iliacae.

(Taf. LXIX, Figg. 2, 3; Taf. LXX; Taf. LXXI-LXXIV; Taf. LXXV-LXXVI, Fig. 1.)

Diese stärksten Äste der Aorta abdominalis bilden sich ungefähr in der Höhe des Hüftbeinkamms vor dem 4. Lendenwirbel. Sie gehen unter einem spitzen Winkel (60°) von einander ab. Die linksseitige verläuft über der gleichseitigen V. iliaca externa hin, die rechtsseitige kreuzt das untere Ende des Stammes der V. cava inferior. Schon eine kurze Strecke nach ihrem Ursprung gabeln sich die Gefässe. Sie entsenden eine zunächst senkrecht nach unten verlaufende A. hypogastrica. Man bezeichnet nun den lateralen Teil als A. iliaca externa, die Hypogastrica als A. iliaca interna. Die rechtseitige Iliaca externa liegt der gleichseitigen V. iliaca externa ebenfalls auf.

A. hypogastrica s. iliaca interna.

Es ist eine kräftige Arterie, welche die Beckenteile des Körpers versorgt. Sie biegt sich um die äusseren Hüftenvenen herum dorsalwärts und spaltet sich dann alsbald in einen vorderen und einen hinteren Hauptast, die sich dann weiter in kleinere Aa. teilen.

Ramus superior.

Der hintere Ast ist stark dorsalwärts gebogen, zieht nach der Incisura ischiadica major hin, giebt dann eine Anzahl von Zweigen ab.

1. A. iliolumbalis; verläuft dorsal lateralwärts hinter dem M. psoas major, spaltet sich in den Ramus adscendens für den M. quadratus lumborum und in einen Ramus descendens, von dem zahlreiche Zweige an das Os ilium, den Psoas major und Iliacus, sowie an den Transversus abdominalis abgehen.

2. Aa. sacrales laterales; es können zwei derselben unterschieden werden, dieselben ziehen sich zur vorderen Fläche des Kreuzbeins, dann an diesem herab, anastomosieren mit der A. sacralis media, versorgen das Kreuz- und Steissbein und die unteren Beckenmuskeln. Es werden Rami externi und interni unterschieden. Die Rami externi entsenden einen Ramus spinalis zum Rückenmark (Cauda equina) und einen R. dorsalis, welcher durch die Foramina sacralia posteriora an die Rückenmuskeln herantritt. Die Rami interni treten zum M. pyriformis, coccygeus, levator ani und an das Kreuzbein.

3. A. obturatoria; sie nimmt oftmals ihren Ursprung aus dem Ramus anterior. Sie entsendet im Becken, an dessen seitlicher Wand sie herabsteigt, einen kleinen Ramulus pubicus zum Os pubis, dann tritt der Stamm durch das Foramen obturatorium hin zum Oberschenkel, versorgt die Mm. obturatores und spaltet sich bald in einen Ramus externus und internus. Der erstere entsendet die A. acetabuli durch die Incisura acetabuli zur Gelenkpfanne des Hüftknochens, während der Ramus internus oder anterior zu den M. abductor brevis und longus femoris, pectineus und gracilis geht. Der Ramus externus versorgt ausserdem noch den M. obturator externus, den M. quadratus femoris und die Mm. gemelli.

Die Zweige der Hüftlochschlagader gehen sehr zahlreiche Varietäten ein, und ebenso ist die Gesamtarterie rücksichtlich ihres Ursprungs und ihres Verlaufs nicht leicht genau zu bestimmen. Oft kann sie aus der A. iliaca communis, oft aus der Iliaca externa hervorgehen.

Ramus anterior.

Der vordere Zweig biegt sich schwach nach vorn, dann wieder nach hinten. Er versorgt einen Teil der Blase und des Darms und entsendet die Gesässschlagader. Die Nabelschlagader, welche einen kleinen Ast dieser A. darstellt, besitzt beim Fötus eine relativ beträchtliche Weite und erscheint als direkte Fortsetzung der A. iliaca communis.

4. A. glutaea; zieht nach hinten lateralwärts oberhalb des M. pyriformis zur Incisura ischiadica major heraus zwischen den Nn. des Plexus ischiadicus hindurch, verläuft unter den Mm. glutaeus maximus und medius. Der Stamm teilt sich in mehrere stärkere Äste, die in die Mm. glutaei eindringen, dieselben und den M. pyriformis versorgen. Vom Glutaeus maximus empfängt nur der obere Teil Zweige. Ausserdem tritt eine A. nutritia zum Darmbein, dann eine A. zum Hüftgelenk, kleine Zweige an die Haut. Die Gesamtarterie wird wohl als A. glutaea superior von der folgenden unterschieden.

5. A. ischiadica s. glutaea inferior; geht unterhalb des M. pyriformis zur Incisura ischiadica major heraus und steigt dann nach der unteren Gesässgegend hin unter den Glutaeus maximus hinab, versorgt den unteren Teil dieses Muskels, ausserdem die Rollmuskeln des Oberschenkels und die Köpfe der Beugemuskeln für den Unterschenkel. Längs des N. ischiadicus zieht ein Ramus ischiadicus.

6. A. umbicalis; wie schon oben erwähnt, ist dieselbe die ausleitende Arterie beim Embryo; nach der Geburt verschwindet sie bis auf eine kleine Strecke. An ihre Stelle tritt die Chorda arteriae umbicalis. Im Anfangsteil dieses Stranges liegt noch der Rest der Nabelschlagader, welche hier die Bezeichnung A. vesicalis superior führt. Sie verzweigt sich an der Harnblase. Ihre Zweige werden verschieden benannt. Die an den Scheitel der Blase tretenden als Aa. vesicales

supremae, die mittleren als Aa. vesicales mediae. Von den letzteren geht die A. deferentialis zum Vas deferens und zum Samenbläschen hin. Sie anastomosiert mit der Spermatica interna.

7. A. vesicalis inferior; tritt zum Grund der Harnblase, beim Mann zu den Samenbläschen und der Vorsteherdrüse, beim Weib als A. vesicovaginalis zu einem Teil der Vagina. Sie ist häufig ein Zweig der folgenden A. Die beiderseitigen anastomosieren untereinander.

8. A. uterina; sie verläuft am unteren Rand des Lig. latum zum Cervix uteri, versorgt die Vagina mit einzelnen Zweigen, zieht sich dann am Lig. latum geschlängelt in die Höhe bis zum Fundus des Uterus hin, versorgt den Uterus mit zahlreichen Zweigen, welche meist einen stark geschlängelten Verlauf haben, um später bei eintretender Schwangerschaft nachgeben zu können. Oft entspringt diese Schlagader mit der Haemorrhoidalis media oder der Obturatoria gemeinsam. Einzelne Zweige treten in das breite Mutterband bis an die Fallopische Tube hin, teilweise auch an das Ovarium heran. Die Zweige werden als Ramus ovarii und Ramus tubarius bezeichnet. Bei eintretender Schwangerschaft nehmen die Gefässe bedeutend an Durchmesser und Länge zu.

9. A. haemorrhoidalis media; sie entspringt aus der Hypogastrica oder der noch zu erwähnenden Pudenda interna, geht zum Rectum, verzweigt sich am Ende desselben; beim Manne entsendet sie Zweige zum Samenbläschen und der Vorsteherdrüse, beim Weibe an die Vagina.

10. A. pudenda interna s. communis; ihre Ursprungsstellen sind wechselnd, oft ist sie das Ende des vorderen Hauptastes oder sie entspringt auch wohl aus einem grösseren Ast. Mit der A. ischiadica zieht sie durch die Incisura ischiadica major unterhalb des M. pyriformis zum Becken hinaus, biegt sich hinter dem Lig. spinososacrum nach vorn, geht durch die Incisura ischiadica minor wieder in das Becken zurück an die mediale Fläche des Sitzbeins. Sie umgiebt den lateralen Rand der Fossa perinaei, schliesslich verläuft sie gegen den Arcus pubis, wo sie als A. penis s. clitoridis endet. Vorher entsendet sie Zweige zum After, Damm und äusseren Geschlechtsorganen. Aus ihr treten ab:

α. Äste an den M. obturatorius internus, an die dem Becken anliegenden Teile der Mm. glutaeus maximus, gemellus inferior, adductor magnus und quadratus femoris. Ausserdem versorgen Äste das Lig. tuberososacrum.

β. Aa. haemorrhoidales externae s. inferiores; 2—3 Stämmchen, welche nach dem Durchtritt durch die Incisura ischiadica minor abgegeben werden. Sie ziehen medianwärts nach unten zum Rectum, dann an die Mm. levator ani, sphincter externus und an die aufliegende Haut.

γ. A. perinaei; zieht oft über dem M. transversus perinaei, oft unter ihm medianwärts zum Damm, verzweigt sich am After, an den Mm. der äusseren Geschlechtsorgane. Beim Mann entsendet sie die Aa. scrotales, beim Weibe die Aa. labiales posteriores.

δ. A. bulbosa; sie entspringt oft aus der A. perinaei, geht zum Bulbus corporis cavernosi urethrae oder zum Bulbus vestibuli beim Weibe.

ε. A. penis resp. A. clitoridis, ist stark beim Mann, schwächer beim Weibe, verläuft am unteren Rand des Ramus inferior ossis pubis zur Symphysis, spaltet sich in 2 Äste: 1) A. profunda penis s. clitoridis; verläuft an der medialen Seite des Crus penis, dringt dann in das Corpus cavernosum penis s. clit. ein und zieht

sich darauf weiter in der Achse desselben nach vorn. 2) A. dorsalis penis s. clitoridis; zieht sich durch das Lig. suspensorium penis s. clit. empor, verläuft am Rücken der Geschlechtsteile, so dass zwischen den beiderseitigen Aa. die dorsal gelegenen Venen hinziehen. Aus der A. treten Zweige an die Haut, dann zahlreiche in die Glans, welche ein Kranzgeflecht darstellen. Die beiderseitigen Gefässbezirke anastomosieren untereinander. Ausserdem werden Zweige von ihr an die Vorhaut abgegeben. Die Aa. verlaufen direkt unter der Haut und der Fascie der Geschlechtsorgane.

A. iliaca externa s. femoralis.

(Tafel LIX-LX, Fig. 2; Tafel LXIX, Figg. 2, 3; Tafel LXX; Tafel LXXI—LXXIV; Tafel LXXV—LXXVI, Fig. 1.)

Durch dieselbe wird hauptsächlich die untere Extremität versorgt. Die A. ist dementsprechend kräftig und lang. Nach ihrer Abzweigung von der Iliaca communis verläuft der Stamm unterhalb des Lig. inguinale zur Lacuna vasorum, tritt durch diese Grube hindurch, lateral neben der V. femoralis, mit derselben durch Bindegewebe verbunden, zum Oberschenkel, steigt an dessen vorderer und medialer Seite herab, biegt dann durch die Spalte des M. abductor longus nach hinten, um hier bis zur Kniekehle herunterzusteigen und sich dann in die Endäste zu spalten. Nahe ihrem Ursprung wird die Femoralis vom Ureter gekreuzt.

I. A. iliaca externa.

Mit dieser engeren Bezeichnung wird die ungefähr 10 cm lange äussere Hüftschlagader bezeichnet, welche sich an der medialen Seite des M. psoas major hinzieht, überdeckt vom Bauchfell. Bei ihrem Übertritt unter dem Lig. inguinale zum Oberschenkel wird sie, wie schon erwähnt, mit der V. femoralis zusammen durch eine Gewebehülle, Vagina vasorum cruralium, eingehüllt. Lateralwärts verläuft von ihr der N. cruralis. Die Strecke, welche längs des Oberschenkels herunterzieht, wird dann als A. cruralis s. femoralis getrennt. Von der Iliaca externa im eigentlichen Sinne gehen ab

1. A. epigastrica inferior; diese Bauchdeckenschlagader zieht zunächst gegen die Medianebene der Bauchwandung hin oberhalb des Annulus cruralis. Hinter ihr liegt das Vas deferens, mit dem sie sich kreuzt; dann steigt sie hinter dem Leistenband aufwärts, zur Seite des M. rectus abdominis, zieht an dessen hinterer Fläche empor unter der Fascia transversalis und dem hinteren Blatt der Fascia recta abdominis hin, verteilt sich in dem Bauchmuskel bis zur Höhe des Nabels, daselbst kommuniziert ihr Ende mit der A. mammaria interna. Die Hauptäste aus der Epigastrica sind:

α. A. pubica; entsteht aus dem horizontal verlaufenden Stück der Epigastrica. Sie verläuft bis zum oberen Rande der Symphyse und vereint sich hier hinter dem Lig. triangulare lineae albae mit der anderseitigen. Ein kleiner Ramulus obturatorius geht hinter dem Gimbernatschen Leitband ab an der hinteren Fläche des oberen Astes des Schambeins herunter, um mit der A. obturatoria zu anastomosieren. Kleine Zweige der Pubica versorgen das Leistenband und die Mm. pyramidalis und Rectus abdominis.

β. A. spermatica externa; entspringt vom horizontal verlaufenden Abschnitt der Epigastrica, geht durch die hintere Wand des Inguinalkanals oder durch den

hinteren Leistenring in den Leistenkanal, verläuft beim Mann längs des Samenstrangs, den sie versorgt, ebenso an den M. cremaster externus und zur Tunica vaginalis communis, beim Weibe verzweigt sie sich hauptsächlich an den grossen Schamlippen, entsendet einen Ast zum Lig. rotundum uteri, sowie zum Mons veneris.

γ. Rami musculares; entspringen von dem Ast, welcher sich am Rectus abdominis entlang zieht, verästeln sich in den seitlichen Bauchmuskeln.

2. A. circumflexa ilium profunda; geht unterhalb des Leistenbandes ab und zieht sich hinter diesem Band seitwärts nach oben zur Spina anterior superior des Darmbeins, entsendet Zweige an die Mm. sartorius, tensor fasciae latae, glutaeus medius und iliacus.

Der Ast verläuft dann weiter um den Darmbeinkamm herum, anastomosiert mit der A. ileolumbalis.

II. A. cruralis s. femoralis.

Es ist die kräftige Oberschenkelschlagader. Ihr Beginn wird vom Austritt des Gefässes durch den Leistenkanal auf den Oberschenkel an gerechnet. Sie verläuft zunächst ein kurzes Stück an dessen vorderer Fläche durch die Fossa ileopectinea. Medial neben ihr liegt die Schenkelvene; in ihrem unteren Verlaufe wird sie vom M. sartorius bedeckt. Durch eine Lücke in der Ansatzstelle des M. adductor magnus tritt die A. an die hintere Seite des Oberschenkels zur Kniekehle und führt hier den Namen A. poplitea. In der Fossa ileopectinea liegt die A. unter dem oberflächlichen Blatt der Fascia lata, neben dem Foramen ovale, durch welches die V. saphena magna austritt. Von dem A.-Stamm gehen folgende Äste ab.

1. Rami inguinales; mehrere kleine Aa., welche sich in der Inguinalgegend verteilen.

2. A. epigastrica superficialis; tritt durch den Processus falciformis fasciae latae hindurch nach oben, nachdem sie vorher einige kleine Gefässe zu benachbarten Lymphdrüsen u. s. w. entsandt hat, steigt dann vor dem Lig. inguinale aufwärts bis zur Höhe des Nabels. Sie verläuft unter der Haut, entsendet an diese und an den M. obliquus externus abdominis Zweige.

3. A. circumflexa ilium superficialis; entspringt oft aus der A. epigastrica superficialis. Sie zieht sich zur Spina anterior superior des Darmbeins, versorgt die Haut, anastomosiert mit den benachbarten Aa. Oft treten von ihr Zweige zu den benachbarten M.-Ansätzen.

4. Aa. pudendae externae; meist 2—3 Aa., selten nur eine, verlaufen medianwärts zu den äusseren Geschlechtsorganen; beim Mann zur Wurzel des Penis und zum Scrotum, beim Weibe zu den grossen Schamlippen (Aa. scrotales et labiales anteriores). Ein Ästchen durchbohrt den M. pectineus.

5. A. profunda femoris; dieser stärkste Ast der Oberschenkelschlagader nimmt seinen Ursprung von der hinteren Wand des Stammes, zieht hinter diesem lateralwärts herunter. Sie geht auf die Insertionspartie des M. pectineus und adductor brevis über, verläuft lateral vom Ileopsoas und Vastus internus. Die von ihr abgehenden Zweige sind:

α. A. circumflexa femoris posterior; zieht sich hinter der A. cruralis quer medianwärts. Ein Ramus superficialis versorgt die Mm. adductor longus, brevis und gracilis. Der Stamm geht weiter zur medialen Fläche des Collum femoris, versorgt das Hüftgelenk und die Mm. adductor brevis und obturator externus. Der

Stamm teilt sich nun weiter in einen Ramus superior, welcher hinter dem Oberschenkelhals aufwärts steigt und die Mm. obturatorius, gemelli, pyriformis und glutaeus minimus versorgt. Dazu treten noch Zweige zum Trochanter major und zum Glutaeus maximus. Ein Ramus inferior tritt auf die Mm. quadratus femoris und adductor magnus, sowie an die benachbarten Mm. heran.

β. A. circumflexa femoris anterior; dieselbe entspringt unterhalb der vorigen, erstreckt sich zwischen M. iliacus und Rectus femoris seitwärts, versorgt diese Muskeln und die Mm. sartorius, tensor fasciae latae, glutaeus medius. Ein Ramus descendens steigt hinter dem Rectus femoris herab, zieht um das Collum femoris zur Fossa trochanterica und anastomosiert hier mit dem oberen Ast der A. circumflexa femoris posterior.

γ. A. perforans prima; geht zwischen den Ansatzstellen der Mm. pectineus und adductor brevis nach hinten durch den M. adductor magnus unterhalb des Trochanter minus hindurch, versorgt die hier sich ansetzenden Muskeln, zieht mit Zweigen abwärts zum Adductor magnus und den Beuge-Mm. des Unterschenkels, sowie durch die A. nutritia femoris superior in das Innere des Oberschenkelknochens hinab.

δ. A. perforans secunda; tritt ebenfalls durch den M. adductor magnus hindurch, indem sie unter dem Adductor brevis her verläuft, verteilt sich an die Adduktoren, die Mm. vastus medialis, semitendinosus und semimembranosus.

ε. A. perforans tertia; sie ist das Endstück der A. profunda, zieht durch den M. adductor magnus dicht über der A. cruralis, giebt an den Oberschenkelknochen die A. nutritia magna ab. Das Foramen nutritium liegt in der Crista femoris.

ζ. Rami musculares; es sind mehrere kleine Äste, welche von der A. profunda abtreten und zu den Muskeln der Vorderseite übergehen.

5. Rami musculares der A. cruralis; sie gehen meist an der vorderen und medialen Seite zu den Streckmuskeln des Oberschenkels ab. Ein Ramus musculoarticularis zieht zur Kniescheibe herunter und löst sich in dem Rete articulare genu auf.

6. A. articularis genu suprema; entspringt aus der Cruralis, vor deren Durchtritt durch den M. adductor magnus, zieht zunächst unter dem Sartorius hin zum medialen Condylus des Oberschenkels, versorgt die Mm. gracilis und vastus medialis und endet an der medialen und vorderen Seite des Kniegelenks im Rete articulare.

III. A. poplitea.

Diesen Namen führt die in der Kniekehlgegend gelegene Strecke der Oberschenkelschlagader. Sie ist also die Fortsetzung der Cruralis, nachdem sie den Adductor magnus durchbohrt hat. Sie zieht sich unter dem M. semimembranosus hin in die Kniekehle hinein, verläuft in der Mitte derselben unter der V. poplitea und dem N. tibialis. Bei ihrem Durchtritt durch die Kniekehle giebt sie Zweige an die Muskulatur ab, sie spaltet sich und führt den Namen A. tibialis (posterior und anterior).

1. Rami musculares; gehen als mehrere Ästchen in der oberen Partie der Kniekehle von dem Stamme ab, verteilen sich an dem M. vastus ext., adductor magn. und den Beugemuskeln.

2. A. articularis genu superior lateralis (ext.); entspringt vom oberen Teil des Stammes, zieht lateral nach vorn unter dem M. biceps hin über den Condylus lateralis fem. zur lateralen Seite des letzteren. Ihre Zweige treten an die Mm. biceps und vastus lateralis, an die Gelenkbänder und laufen zum Teil vorn im Rete patellae zusammen. Es finden sich zahlreiche Anastomosen mit benachbarten Arterien, besonders mit dem Ram. profundus der A. articularis suprema.

3. A. articularis genu superior medialis (int.); tritt in gleicher Höhe wie die vorige medianwärts nach vorn über den Condylus medialis fem. hin. Sie geht durch die Endsehne des M. adductor magnus, zwischen diesem und dem Vastus medialis zur Vorderfläche des Condylus medialis. Ihre Zweige verteilen sich an den nebenliegenden Muskeln und an den Gelenkbändern. Von den zahlreichen Anastomosen sind die mit dem Ram. superf. der A. articularis suprema zu merken.

4. A. articularis genu media (azygos); geht von der vorderen Wand des Stammes nach vorn ab, oft entspringt sie mit den vorigen gemeinsam. Zwischen den Condylen tritt sie durch die Gelenkkapsel in die Gelenkhöhle, woselbst sie die Ligg. cruciata und die sonstigen Gewebe versorgt.

5. A. articularis genu inferior lateralis (ext.); sie zieht sich über den Ursprung des M. popliteus um den Condylus lateralis tibiae nach vorn über das Capitulum fibulae hin, bedeckt vom lateralen Kopf des Gatrocnemius und dem Ursprung des Soleus. Ihre Zweige giebt sie an die aufliegenden Muskeln. Sie anastomosiert mit den Aa. articularis genu sup. lat. und recurrens tibialis anterior.

6. A. articularis genu inferior medialis (int.); verläuft medianwärts unter dem Condyl. med. tibiae nach vorn. Sie wird bedeckt von dem medialen Kopf des Gastrocnemius und den Sehnen der Mm. semimembranosus, semitendinosus, gracilis und sartorius, sowie vom Lig. collaterale mediale longum. Vorn geht sie in das Rete patellae über; ihre Zweige treten zu den anliegenden Teilen der Muskeln und Bänder.

Die Muskeläste des unteren Abschnittes der A. poplitea sind die:

Aa. surales; sie treten vom Stamme zwischen den Köpfen des Gastrocnemius mit zwei grösseren oder mehreren kleinen Ästchen ab. Die Aa. surales superficiales (medialis et lateralis) ziehen oberflächlich an die Gastrocnemii und die Haut der Wade, die Aa. surales profundae (med. et lat.) verlaufen zwischen Gastrocnemii und Soleus, denen sie Zweige abgeben.

Rete articulare genu. Die genannten Aa. articulares genu und Zweige der A. tibialis anterior und posterior bilden zu Seiten des Knies und vor der Kniescheibe ein Gefässnetz, welches teils zwischen Haut und Fascie, teils zwischen letzterer und den Sehnen der Muskeln verläuft. Aus ihm werden die Teile der Gelenkhöhle, die Bänder, Zwischenknorpel, Synovialkapsel u. s. w. versorgt, ausserdem stehen durch dieses Netz die einzelnen Arterien untereinander in inniger Verbindung.

IV. Aa. cruris et pedis.

Die A. poplitea teilt sich in die Aa. tibiales, welche dann ihrerseits die verschiedenen Äste an die einzelnen Teile des Unterschenkels und Fusses entsenden.

1. A. tibialis anterior; geht zur vorderen Seite des Unterschenkels, zum Fussrücken und mit einigen Ästchen zur Fusssohle. Um nach vorn zu gelangen, zieht sie sich zwischen den oberen Abschnitten der Tibia und Fibula hindurch, verläuft

dann längs der vorderen Fläche des Lig. interosseum; sie geht zwischen dem median gelegenen M. tibialis anticus und dem lateral gelegenen M. extensor digitorum pedis longus herab, unter den M. extensor hallucis. Auf den Fussrücken tritt sie durch die mittlere Scheide des Lig. cruciatum als A. dorsalis pedis. — Sie entsendet folgende Zweige:

α. A. recurrens tibialis anterior; dieser Zweig tritt noch über dem Lig. interosseum vom Stamme ab, zieht nach oben durch den Ursprung des M. tibialis anticus, längs des lateralen Randes des Lig. patellae zum Rete articulare genu.

Unbestimmt ist die A. recurrens tibialis posterior, welche, wenn sie auftritt, gleich am Ursprung der Tibialis entspringt (oft noch von der A. poplitea). Sie geht an der Hinterseite des Kniegelenks nach oben zum M. popliteus.

β. Rami musculares; gehen als zahlreiche Ästchen horizontal nach beiden Seiten zu den nebenliegenden Muskeln, einige durchsetzen das Lig. interosseum und gehen teils an die Knochen, teils zum M. tibialis posticus.

γ. A. malleolaris anterior lateralis, s. externa; nimmt ihren Weg unter den Ursprüngen der Mm. extens. hallucis und extens. digitorum commun. her zum lateralen Knöchel, bildet hier mit Zweigen der Aa. peroneae und tarsea lateralis das Rete malleolare laterale, welches Ästchen an die aufliegenden Muskeln und an das Fussgelenk abgiebt.

δ. A. malleolaris anterior medialis; zieht unter der Sehne des M. tibialis anticus hin, um den medialen Knöchel, woselbst sie mit den Aa. malleolaris posterior medialis und tarseae mediales das Rete malleolare mediale bildet, von welchem aus die mediale Seite des Fussgelenks versorgt wird.

Verzweigung der A. dorsalis pedis.

α. A. tarsea lateralis; unter den M. extens. digit. brevis her nimmt sie ihren Verlauf zum Calcaneus und dem Os tarsale IV. Sie verzweigt sich an den Bändern und tritt in das Rete malleolare laterale ein. Sie versorgt die angelagerten Muskeln, Bänder und Knochen.

β. A. tarsea medialis; die einfache Arterie wird oft durch zwei bis drei kleinere ersetzt; die Gefässe nehmen ihren Weg über den medialen Fusswurzelrand, verzweigen sich am M. abductor hallucis, am Fussgelenk und im Rete malleolare mediale.

γ. A. metatarsea; tritt über dem Kahnbein von dem Hauptast ab, unter dem M. extens. digit. brevis hin bogenförmig zur A. tarsea lateralis, es bildet sich der Arcus dorsalis pedis, von welchem folgende zahlreiche Endäste entspringen:

αα. Aa. interosseae metatarsi dorsales s. digitales communes dorsales; drei Gefässe, welche im zweiten, dritten und vierten Interstitium metatarsale verlaufen und die Mm. interossei dorsales pedis versorgen; ihre Enden gabeln sich in die Aa. digitales dorsales pedis, welche je als tibialis und fibularis die einander zugekehrten Seiten zweier Zehen versorgen. — Nach unten treten von den Aa. interosseae metat. dors. Verbindungszweige zu den Aa. interosseae plantares.

ββ. A. digitalis dorsalis digiti minimi fibularis; geht zum Rücken der kleinen Zehe.

γγ. Kleine Zweige gehen zu den Gelenken und an den M. extensor digitorum brevis.

δ. A. interossea dorsalis prima; verläuft im Interstitium metatarsale primum zur grossen Zehe, giebt auch einen Verbindungszweig nach unten zur A. in-

terossea plantaris I, teilt sich in drei Endästchen, welche längs der beiden Seiten der grossen Zehe und der tibialen Seite der zweiten Zehe verlaufen.

ε. Ramus plantaris profundus; senkt sich zwischen den Bases des 1. und 2. Mittelfussknochens nach unten und bildet an der Fusssohle mit dem Ramus profundus des A. plantaris den Arcus plantaris.

2. A. tibialis posterior; verläuft längs der Hinterseite des Unterschenkels und an der Fusssohle. Sie ist stärker als die Tibialis anterior, kann als direkte Fortsetzung der A. poplitea gelten. Ihr Stamm steigt etwas medialwärts unter dem M. soleus nach unten, tritt dann im unteren Drittel neben dem M. soleus hervor und geht hinter dem Malleolus medialis herab, unter dem Lig. laciniatum hin. Zwischen Malleolus medialis und Tuber calcanei biegt die Arterie auf die Fusssohle über und spaltet sich vor dem Tuber calcanei in die Aa. plantares. — Die laterale Seite des Unterschenkels und Fussgelenks wird von dem Hauptast der Tibialis posterior versorgt. Die Gabelung der Poplitea kann oft schon in der Kniekehle erfolgen.

α. Ramus fibularis superior; geht lateralwärts zu den Mm. soleus, peroneus longus und extens. digitor. longus.

β. A. peronea communis; dieser kräftige Ast geht unter sehr spitzem Winkel von der Tibialis posterior ab längs des Ursprungs des M. tibialis posticus, dann zwischen den Ursprüngen der Mm. tibialis posticus und flexor hallucis longus an der Fibula herunter, über die hintere Fläche des Lig. interosseum, im Anfangsteil unter dem M. soleus und flexor hallucis longus.

αα. Rami musculares; verzweigen sich hauptsächlich am M. tibialis posticus und flexor hallucis longus.

ββ. A. peronea anterior; geht durch das Lig. interosseum dicht über dem unteren Tibiofibulargelenk, versorgt besonders den M. peronaeus tertius; mit den Aa. tarsea lat. und malleolaris ant. lat. werden Anastomosen gebildet.

γγ. A. peronea posterior; hinter dem Malleolus lateralis steigt der Ast nach unten, zieht an die laterale Seite des Calcaneus. An den Knöchel tritt die A. malleolaris post. lateralis heran, an den Calcaneus giebt sie die Rami calcanei laterales ab.

δδ. Ramus communicans; geht von der A. peronea zur A. tibialis post., oft nur zur hinteren Fläche der Tibia.

γ. A. nutritia tibiae; ein kräftiges Stämmchen, welches oft aus einem zum M. popliteus gehenden Ram. muscularis entspringt oder auch von der Tibialis antica stammt. Vielfach werden von der Art. Zweige an die benachbarten Muskeln und Bindegewebe abgegeben. Durch das Foramen nutritium tritt die Art. in das Innere des Knochens.

δ. Rami musculares; zahlreiche Muskelzweige gehen an die Mm. soleus, tibialis posticus, flexor digitor. comm. long. und hallucis long.; einzelne treten durch das Lig. interosseum zu den Muskeln auf dessen Vorderfläche.

ε. A. malleolaris posterior medialis; zieht hinter dem inneren Knöchel nach vorn in das Rete malleolare mediale.

ζ. A. malleolaris posterior lateralis; stellt einen Verbindungszweig mit der A. peronea posterior dar, entsendet Äste an das Periost der Tibia.

η. Rami calcanei mediales; ziehen als drei bis fünf Ästchen nach hinten medianwärts, versorgen die Mm. abductor hallucis, flexor digitorum brevis, das erste

Fussgelenk und die Haut der Ferse; mit Ästchen der A. peronea posterior bilden sie das Rete calcaneum.

b. A. plantaris medialis; die Arterie verläuft an der medialen Seite der Fusssohle, zwischen den Mm. flexor digitorum brevis und abductor hallucis nach vorn. Ein Ramus profundus dringt in die Tiefe der Fusssohle ein und verästelt sich oft weit nach vorn; ein Ram. superficialis geht am medialen Rande der Fusssohle weiter bis zum Beginn der grossen Zehe.

c. A. plantaris lateralis; sie ist die direkte Fortsetzung der Tibialis posterior, verläuft bogenförmig zum lateralen Fussteile und dann nach vorn. Zunächst liegt sie unter dem M. flexor digit. brevis und der Fascia plantaris, geht dann über den M. quadratus plantae hin. Lateral entsendet sie kurze Äste an die Muskeln der Fusssohle und der kleinen Zehe, sowie an die Haut des lateralen Fussrandes. Längs der kleinen Zehe verläuft die A. digitalis plantaris digiti minimi fibularis; sie anastomosiert mit der gleichseitigen dorsalen. Das Endstück der Plantaris later. biegt bogenförmig nach der Tiefe der Fusssohle gegen den medialen Fussrand hin ab und bildet so den Arcus plantaris, welcher den Mm. interossei übergelagert ist. Aus diesem Bogen treten zunächst drei Aa. digitales communes s. interosseae plantares ab; dieselben verlaufen im zweiten, dritten und vierten Interstitium interosseum und verteilen sich an die tiefen Muskeln der Fusssohle, senden ferner Verbindungszweige zu den gleichnamigen dorsalen Arterien und spalten sich je in die fibularen und tibialen Aa. digitales plantares, welche die einander anliegenden Seiten der zweiten bis fünften Zehe versorgen. Das Ende des Bogens läuft in die A. interossea plantaris prima aus, welche nach dem medialen Fussrand die A. digit. plant. hallucis tibialis abgiebt, das Ende teilt sich dann in die A. digit. plant. halluc. fibularis und in die zur zweiten Zehe gehende A. digit. plant. digiti secundi tibialis.

Die Arterien, welche aus dem Herzen zur Lunge gehen, werden mit den gleichen Venen beim Lungenkreislauf besprochen.

C. Das Venensystem.

Die Venen des Lungenkreislaufs sollen später mit den gleichen Arterien zusammen erwähnt werden. Im übrigen lassen sich die Venen des Körperkreislaufs in mehrere Gruppen sondern: einmal in die der Herzwand, dann in jene, welche der oberen Hohlvene zuströmen, und endlich in diejenigen der unteren Hohlvenen, zu welch letzteren vornehmlich die Venen der Leber und dann die aus der unteren Extremität gehören.

a. Venen der Herzwand, Vv. cardiacae.

(Taf. LXIII, Figg. 1, 2; Taf. LXIV, Figg. 1, 4.)

Äusserlich treten dieselben als grössere Stämmchen in der Kranzfurche zu Tage, an der hinteren Herzwand fliessen sie zum Sinus coronarius zusammen, um dann aus

diesem in den rechten Vorhof einzumünden. Seiner Entwickelung nach ist der Sinus das Überbleibsel der oberen linken Hohlvene. Folgende Venen treten in ihn ein:

1. V. coronaria cordis magna; die stärkste Vene des Herzens, sie verläuft in der vorderen Längsfurche, nimmt aus den Wänden beider Kammern Zweige auf. Sie biegt dann unter dem linken Herzohr in die Kranzfurche ein, verläuft zwischen linker Kammer und Vorkammer nach hinten. Dann tritt sie in den Sinus coronarius ein und ist hier meist durch eine unbedeutende Falte, Valvula Vieussenii, abgegrenzt.

Der Ramus posterior ventriculi sinistri steigt parallel zur Längsfurche an der Hinterfläche der linken Herzkammer in die Höhe und mündet dann vor dem Übertritt der grossen Kranzvene in den Sinus coronarius in die erstere.

2. V. obliqua atrii sinistri; nimmt ihren Ursprung aus der Wand der rechten Vorkammer, steigt dann schräg herab und mündet der vorigen gegenüber in den Sinus coronarius ein.

3. V. coronaria cordis parva; sie tritt hinter der Herzspitze zu Tage, läuft an der hinteren und unteren Herzfläche im Sulcus longitudinalis nach oben, empfängt durch kleine Venen Blut aus beiden Kammerwandungen und mündet in den Sinus coronarius ein. Selten tritt sie in die V. coronaria magna über.

4. V. coronaria cordis dextra posterior; entspringt am unteren rechten Rand des rechten Ventrikels, zieht dann im rechts gelegenen Teil des Sulcus atrioventricularis zwischen Herzkammer und Vorkammer nach hinten links und mündet in den Sinus coronarius. Sie kann oft fehlen.

5. V. coronaria cordis dextra anterior; entsteht aus der vorderen Wand des rechten Ventrikels, steigt nach aufwärts und tritt ins Atrium dextrum über.

6. Vv. cordis minimae; es sind mehrere kleine Venen, welche aus den Wandungen der Vorkammern und aus dem Septum atriorum entspringen. Sie treten durch die Foramina Thebesii in den rechten Vorhof ein.

b. Gebiet der oberen Hohlvenen, V. cava superior.

Tafel LXX; LXXV-LXXVII; Tafel LXXVII Figg. 1, 2; Tafel LXXXI.

In die obere Hohlvene strömt das Blut ein, welches aus dem Kopf, dem Hals, aus den oberen Gliedmassen und aus der Brustwandung zurückkehrt. Der Stamm, welcher als V. cava superior bezeichnet wird, ist nur 7 cm lang, hat über 2 cm Durchmesser, er zieht sich von oben nach unten, ist dabei leicht von vorn-links nach hinten-rechts gekrümmt, er senkt sich ins Atrium dextrum des Herzens ein. Über die Hälfte seiner Länge ist noch in dem Herzbeutel eingeschlossen. Die beiden Hauptstämme, welche in diesem Gefäss zusammenfliessen, sind die

Vv. anonymae s. brachiocephalicae.

Dieselben entstehen ihrerseits wieder auf jeder Seite durch Zusammenfluss der V. subclavia und jugularis externa. Die Vv. anonymae erstrecken sich vom oberen Teil des Brustkorbs schräg nach innen-vorn gerichtet bis zum Beginn der V. cava superior. Die V. anonyma dextra ist 3—4 mal länger als die V. anonyma sinistra. Die rechte zieht sich hinter dem ersten Rippenknorpel herunter, die linke liegt über dem Arcus aortae hinter Manubrium sterni und Thymus. In die Vv. anonymae fliesst auch noch das Blut aus der unteren Partie des Halses, ausserdem Blut aus den Wandungen des Brustkorbs.

Selbständig einmündende kleinere Venen.

1. V. thyreoidea inferior; entsteht aus geflechtartig zusammentretenden Vv., die vom Kehlkopf und Pharynx kommen. Ausserdem strömt Blut aus der Schilddrüse in die Vene ein. Hin und wieder findet sich eine rechte und eine linke Vene. Ist der Stamm einfach, so senkt er sich in die Anonyma sinistra ein oder an jener Stelle, wo die beiden Anonymae zusammentreten.

2. V. vertebralis; verläuft längs der gleicharmigen A. Sie nimmt Blut aus den Venengeflechten der Wirbelsäule auf, kommuniziert auch mit den Venenräumen der Schädelhöhle. Vielfach tritt eine V. vertebralis interna und eine externa auf, welche dann mit gemeinsamem Stamm, V. vertebralis communis, vor der Subclavia herunter in die Anonyma eintreten.

3. V. mammaria interna; es ist eine rechte und eine linke zu trennen. Dieselben nehmen die Vv. epigastricae superiores, musculophrenicae, phrenicae superiores, intercostales anteriores, ausserdem Vv. von den Brust-Mm., der Mamma, dem Herzbeutel und den Bronchien auf, verlaufen längs der A. mammaria.

4. V. intercostalis suprema; ebenfalls meist eine linke und eine rechte zu unterscheiden. Sie verlaufen neben den gleichnamigen Interkostal-Aa.

V. jugularis interna s. communis.

Die gemeinschaftliche Drossel-Blutader zieht sich als Vv.-Stamm an der Seite des Halses herunter, neben der A. carotis communis. In ihr sammelt sich das Blut aus dem Kopf, zum geringen Teil Blut aus dem Hals. Sie entsteht durch Vereinigung der V. jugularis interna und V. facialis communis. Vor ihrem Eintritt in die V. anonyma besitzt sie eine Anschwellung, Bulbus venae jugularis communis. Dieselbe ist durch eine einfache oder doppelte Klappe teilweise abgeschlossen. In den Bulbus mündet die V. thyreoidea superior. Mit der an ihrer Innenseite verlaufenden A. carotis communis und dem gleich gelagerten N. vagus zusammen wird die Jugularis interna von einer Scheide der Fascia cervicalis umgeben. Ausser den beiden grösseren Stämmen treten noch in die Jugul. interna ein:

1. V. thyreoidea superior mit der V. laryngea superior.

2. V. thyreoidea lateralis; ein oder zwei Stämmchen, entstehen in den seitlichen Teilen der Schilddrüse und von Muskeln des Vorderhalses.

A. V. Jugularis interna s. cephalica posterior.

Die innere Kopfvene entspringt im Foramen jugulare, bildet daselbst eine sackförmige Anschwellung, Bulbus venae jugularis, darauf steigt die Vene zunächst hinter, dann neben und schliesslich vor der A. carotis interna herab, um in der Höhe des Zungenbeins in die Jugularis communis überzugehen. Im Schädel stellt sie das ausleitende Gefäss für die zahlreichen Blutleiter dar, welche hier besprochen werden sollen; im Halsteil münden in die Jugul. interna die Vv. pharyngeae und die V. lingualis.

Sinus venosi durae matris.

Die Blutleiter der harten Hirnhaut sind früher bereits erwähnt, sie stellen grössere Sammelröhren dar, welche von der Tunica intima gebildet werden und von Blättern

der Dura mater eingeschlossen sind. Die grösseren vereinigen sich vor der Protuberantia occipitalis interna in einer grösseren rundlichen Höhle, Confluens sinuum.

1. Sinus transversus s. lateralis; es zieht sich jederseits ein solcher im Sulcus transversus zum Schläfenbein, also im hinteren Rande des Tentorium cerebelli. Der Sinus geht durch die Fossa sigmoidea weiter, dann durch den Sulcus jugularis zum Foramen jugulare, woselbst die Jugularis interna beginnt. Der rechte Sinus transv. ist meist der stärkere.

2. Sinus sagittalis superior s. longitudinalis superior; verläuft in der Falx cerebri längs des Sulcus sagittalis der Schädelkapsel; vorn ist er von geringem Durchmesser, nach hinten sehr weit (9 mm), mündet in den Confluens sinuum.

3. Sinus sagittalis inferior s. longitudinalis inferior; zieht sich am unteren Rande der Grosshirnsichel hin, mündet in den Sinus rectus; oft steht er durch Gefässe mit dem oberen Längsblutleiter in Verbindung.

4. Sinus rectus; läuft in der Mittellinie des Tentorium cerebelli von vorn-oben nach hinten-unten zum Confluens sinuum.

5. Sinus petrosus superior; nimmt seinen Weg im Sulcus petrosus superior längs der oberen Ansatzstelle des Tent. cerebelli am Felsenbein; vorn-oben führt er aus dem Sinus cavernosus heraus, hinten mündet er im Foramen jugulare.

6. Sinus petrosus inferior; entstammt gleichfalls aus dem Sinus cavernosus, verläuft unter dem vorigen, tritt meist erst ausserhalb der Schädelhöhle in die Jugularis interna über.

7. Sinus cavernosi; liegen neben der Sella turcica; ihr Inneres wird von zahlreichen Fasern durchsetzt, erscheint daher cavernös, ausserdem zieht die Art. carotis interna, der Plexus caroticus und sympath. und der N. abducens durch den Sinus hindurch. Die beiderseitigen Sinus stehen durch Commissuren in Verbindung. Vorn geht jeder Sinus in eine dünne Verlängerung, Sinus alae parvae s. sphenoparietalis, über, welche längs der kleinen Keilbeinflügel verlaufen. In der Sattelgrube findet sich der Sinus circularis im Umkreis der Hypophyse, er besteht aus einem vorderen und einem hinteren Gefäss, welche zusammen mit dem Sinus cavernosus communizieren. Nach hinten geht der Sinus cavernosus in den Plex. basilaris über, welcher sich dann in den Wirbelkanal fortsetzt.

8. Sinus basilaris; kleine Räume, welche auf den Clivus ausgebreitet sind und ebenfalls mit den durch das Foramen magnum austretenden Vv. des Wirbelkanals in Verbindung stehen.

9. Sinus occipitales; oft einseitig, oft auch ganz fehlend, ziehen sich vom Confluens sinuum in der Medianebene herunter, hinter der Falx cerebelli herab, treten in die Sinus transversi ein, andrerseits stehen sie mit dem Pl. circularis foramini magni in Verbindung. Dies Geflecht wird aus kleinen Vv. am hinteren Umfang des Hinterhauptslochs gebildet. Es hängt mit dem Pl. spinalis longitudinalis posterior zusammen.

Als Sinus petrososquamosus wird ein hin und wieder auftretender Blutleiter bezeichnet, welcher zwischen Schuppen- und Felsenteil des Schläfenbeins nach hinten zum Sinus transversus zieht. In die Blutleiter strömt das Blut teils aus der Dura mater, teils aus der knöchernen Schädelwandung und endlich aus Vv., die vom Gehirn und aus der Augenhöhle kommen.

Die Vv. diploicae führen das Blut aus der Schädelkapsel heraus. Sie stellen innerhalb der Diploe ein sehr weitmaschiges Netz dar; von diesem Netz treten Verbindungsstränge nach aussen zu dem oberflächlichen Vv.-Netz. Dies oberflächliche

Vv.-Netz steht auch noch direkt mit den Sinus und den Gehirn-Vv. in Verbindung und zwar durch die sog. Emissarien. Vielfach werden diese auch durch die nach innen und aussen sich öffnenden Vv. diploiceae dargestellt. Die bemerkenswertesten derselben sind

1. Emissarium parietale zu beiden Seiten der Sutura sagittalis, führt in den Sinus sagittalis superior.

2. E. mastoideum; geht vom Foramen mastoideum zum Sinus transversus.

3. E. condyloideum; zwischen Pl. vertebralis externus und Sinus transversus.

4. E. occipitale; zwischen Pl. vertebralis cervicalis und Sinus transversus. Es liegt unterhalb der Protuberantia externa.

Vv. meningeae entstehen in der harten Hirnhaut. Als kurze, enge Stämme treten sie in die Sinus ein; die V. meningea media begleitet die gleichnamige A., tritt in den Sinus cavernosus oder in den Sinus petrososquamosus oder auch in den Pl. maxillaris internus ein.

Gehirnvenen. Vv. cerebrales.

Sie entstammen der grauen und weissen Substanz der verschiedenen Gehirnteile, sammeln sich dann in einzelne grössere Vv., welche an die Oberfläche treten oder auch in den Hirnhöhlen verlaufen, daher von den Hirn-Aa. unabhängig sind. Sie treten durch die Dura mater hindurch in die Sinus ein. Meist sind es klappenlose Vv.

1. Vv. cerebrales superiores; entstammen der Oberfläche des Grosshirns, treten in zahlreichen Stämmchen zusammen, die zwischen den Windungen der oberen Grosshirnteile verlaufen und schliesslich in die Sinus sagittales superior und inferior einmünden. Die Vv. der hinteren oberen Hirnteile senken sich noch z. T. in die Sinus transversi.

2. Vv. corporis callosi; treten aus dem Balken in den Sinus sagittalis inferior und in die Sinus cavernosi.

3. Vv. cerebrales laterales et inferiores; entstammen dem unteren Teil der seitlichen Grosshirnabschnitte und der unteren Fläche des Grosshirns, senken sich in die Sinus an der Schädelbasis. Eine Anzahl derselben tritt durch die Substantia perforata lateralis und media.

4. V. fossae Sylvii s. cerebri media; tritt am Boden und in den Wandungen der Sylvischen Grube und aus dem Schläfenlappen aus, senkt sich in den Sinus cavernosus oder in den Sinus alae parvae ein; meist kommuniziert sie mit dem Sinus petrosus superior durch die V. communicans magna.

5. Vv. cerebelli superiores; sammeln sich von der Oberfläche des Kleinhirns, ziehen entweder über den Kleinhirnwurm nach vorn zum Sinus rectus oder treten in die Sinus transversi ein.

6. Vv. cerebelli inferiores; entspringen an der unteren Fläche des Kleinhirns von der Brücke und dem verlängerten Mark, gehen in die Sinus petrosi inferiores transversi und occipitales posteriores. Die V. cerebralis magna s. Galeni ist kurz, geht von der Fissura transversa cerebri in den Sinus rectus. Sie entsteht aus dem Grosshirn, in welches die V. terminalis, die sich zwischen Sehhügel und Streifenkörper hinzieht, eintritt. Von der Substantia perforata lateralis zieht sich die V. basilaris um den Hirnstiel nach hinten-oben. Sie entnimmt ihr Blut dem Linsenkern und grauen Höcker.

Vv. auditivae internae; einige kleinere Stämmchen, die aus dem Labyrinth

und der Paukenhöhle durch den inneren Gehörgang in den Sinus petrosus inferior und transversus eintreten, andere gehen durch den Aquaeductus vestibuli.

Vv. ophthalmicae; eine V. ophthalmica superior zieht sich längs der medialen oberen Augenhöhlenwand lateral neben der A. ophthalmica hin, geht dann über den Seh-N. durch die Fissura orbitalis superior in den Sinus cavernosus, kommuniziert mit einer V. cerebralis inferior. Sie nimmt Blut aus den vorn gelegenen Hilfsapparaten des Auges auf. Die V. centralis retinae senkt sich in den Sinus cavernosus. Die V. ophthalmica inferior bildet sich am Boden der Augenhöhle, zieht sich unter dem N. opticus hin, geht durch die Fissura orbitalis inferior oder auch superior in den Sinus cavernosus, kommuniziert vielfach mit der V. ophthalmica superior.

Venen, welche ausserhalb des Foramen jugulare in die Jugul. int. eintreten.

1. Vv. pharyngeae; bilden an der Wand des Schlundkopfes ein Geflecht, oft treten sie in die V. facialis communis oder V. facialis posterior über.

2. V. lingualis; beginnt an der Zungenspitze, verläuft oberhalb des M. mylohyoideus und des grossen Horns des Zungenbeins zu der Jugul. int., oft auch in die V. facialis comm. oder post. Ihr Blut empfängt sie aus der Zunge, den Speicheldrüsen und einigen Muskeln.

B. V. facialis communis s. cephalica anterior.

Der Stamm ist kurz, er steigt schräg nach hinten-unten, verläuft längs der lateralen Seite der Carotis externa, bedeckt vom Platysma myoides. Die Vene entsteht unter dem Angulus maxillae inf. durch Zusammentritt der Vv. facialis anterior und posterior. Oft vereinigen sich mit ihr die Vv. thyreoidea sup. und laryngea sup.; auch die Vv. pharyngeae und lingualis stellen häufig Äste dieser Vene dar.

1. V. facialis anterior; verläuft neben der Art. maxillaris externa im Gesichte herab, nur von der Haut und den Jochmuskeln bedeckt. Ihren Ursprung nimmt sie seitlich neben der Nasenwurzel aus einem Ram. superficialis und einem R. profundus. — Der Ram. superficialis entsteht durch die Vv. frontalis, supraorbitalis und dorsalis nasae, kommuniziert mit der V. ophthalmica cerebralis, in ihn münden noch die Vv. nasales laterales, palpebrales und labiales superiores. — Der Ram. profundus zeigt den Verlauf des oberen Teiles der Art. maxillaris int., er beginnt in der Fossa sphenomaxillaris durch Zusammentritt der Vv. ophthalmica facialis, sphenopalatina, infraorbitalis, Vidiana, alveolaris posterior und pterygopalatina; der Ast nimmt auf die Vv. temporales profundae. — In die Facialis anterior treten noch die Vv. anguli oris, coronaria labialis inf., massetericae, parotideae, palatina und submentalis.

2. V. facialis posterior; liegt hinter dem Unterkieferast lateral neben dem oberen Ende der Carotis externa; sie entsteht durch Vereinigung eines oberflächlichen und eines tiefen Astes. — Ram. superficialis s. V. temporalis communis; verzweigt sich neben der A. temporalis, verläuft hinter dieser. Ihr Ursprung liegt über der Jochbogenwurzel, woselbst die Vv. temporalis superficialis und temp. profunda zusammenfliessen; der Ast nimmt noch auf die Vv. auriculares anteriores, transversae faciei und parotideae. — Ram. profundus s. V. maxillaris interna entspringt aus dem Plexus pterygoideus, der die Mm. pterygoidei umgiebt und die Vv. meningeae mediae aufnimmt. Ausserdem treten noch zur Facialis posterior über die Vv. auriculares, tympanicae und stylomastoidea.

Oberflächliche Halsvenen.

Entspringen zum grössten Teil von der Haut und den oberflächlichen Muskeln des Halses, die Jugularis externa erhält auch Blut von dem hinteren Kopfteil.

1. V. jugularis externa; ihr Ursprungsgebiet liegt über und hinter dem Ohr; die Vv. auriculares posteriores, occipitales anteriores und ein Ast, welcher zur V. facialis posterior geht, bilden den Stamm der Vene, welcher oberflächlich, fast senkrecht am Halse herab verläuft, im unteren Teile geht sie hinter das Caput claviculare des M. sternocleidomastoideus und senkt sich in dem Winkel zwischen Jugularis communis und Subclavia in die V. anonyma ein, oft tritt sie auch in eine der beiden erstgenannten Venen über.

2. V. superficialis colli verticalis s. mediana colli; beginnt am Kinn, wo sie die V. mentalis aufnimmt, steigt dann an der vorderen Halsseite herab; sie ist mit der Jugularis externa verbunden, sie vereinigt sich mit der

3. V. superficialis colli horizontalis, welche quer über dem Brustbein verläuft und sich hinter dem Sternocleidomastoideus in die Jugularis externa einsenkt, oft auch auf einer Seite zur Jugul. communis übertritt. Oft mündet sie auch in die V. subclavia oder anonyma.

Venen der oberen Extremität.

Vena subclavia.

Tafel LXXV—LXXVI, Figg. 1. 2; Tafel LXXVIII—LXXIX, Figg. 1. 2; Tafel LXXX.

Die Schlüsselbeinblutader bildet den Stamm, in welchem die Venen der oberen Extremität und Schulter zusammenfliessen, sie ist ein kräftiges, ca. 12 mm Durchmesser haltendes Gefäss. Sie erstreckt sich vom oberen Rande des M. serratus anticus major bis hinter das Sternoclaviculargelenk, woselbst sie mit den Kopf-Halsvenen zur V. anonyma zusammentritt. Ihr Lauf ist fast horizontal, von aussen-unten nach innen-vorn schwach aufsteigend. Sie liegt über der ersten Rippe vor dem M. scalenus anticus, vor und unter der Art. subclavia, unter dem Schlüsselbein, dem M. subclavius, der Fascia coracoclavicularis und cervicalis, sowie unter dem Caput claviculare des Sternocleidomastoideus.

In ihr fliessen folgende Venen direkt oder indirekt zusammen:

1. Venae profundae brachii; verlaufen in doppelter Zahl an den gleichnamigen Arterien zurück. Ihr Ursprung liegt in den Fingergliedern, Vv. digitales volares, welche in der Mittelhand im Arcus venosus volaris sublimis und profundus zusammenfliessen, aus diesen Bögen gehen die Vv. radiales und ulnares hervor, welche sich mit den Vv. musculares, interosseae und recurrentes vereinigen. In der Ellbogengrube bilden sich aus ihnen die Vv. brachiales, welche die Arterie medial und lateral begleiten. Dieselben sind durch Anastomosen verbunden und nehmen die Vv. aus den verschiedenen Teilen des Oberarms auf. In die Brachialis medialis münden die V. basilica und innerhalb der Achselhöhle die Vv. profundae brachii. — Der gesamte Stamm erhält nun fernerhin die Bezeichnung V. axillaris. Sie verläuft vorn und medial längs der A. axillaris, wird verstärkt durch die V. brachialis lateralis. Ausserdem erhält dieselbe die Vv. circumflexae brachii

posterioris, subscapularis und thoracicae. Von letzteren ist die Thoracica longa kräftig entwickelt. Schliesslich mündet in die Axillaris noch die V. cephalica, dann setzt sich der Stamm in die V. subclavia fort.

2. Vv. superficiales brachii; es sind die Hautblutadern des Armes meist direkt unter der Haut und über den Armfascien gelegen, so dass sie äusserlich durchschimmern. In ihnen fliesst das Blut aus der Haut der Hand und des Armes, dann auch teilweise Blut aus den Muskeln zusammen. Ihr Ursprungsbezirk lässt sich bis zu den Fingerspitzen verfolgen, woselbst die Plexus venosi digitales dorsales und volares vorhanden sind. Zwischen den Köpfen der Mittelhandknochen vereinigen sie sich zu den Vv. interosseae metacarpi dorsales, welche untereinander in mannigfacher Verbindung stehen. Dann bildet sich auf dem Handrücken ein grösseres Netz, Rete venosum dorsale. In der Umgebung des Handgelenks sammeln sich die Gefässe des Netzes zu 2 Hauptstämmen, den oberflächlichen Armvenen.

α. V. basilica s. cutanea ulnaris; sie erscheint als Fortsetzung einer stärkeren V. (V. salvatella), die zwischen 4. und 5. Mittelhandknochen im Dorsalnetz vortritt. Die Basilica steigt dann an der Ulnarseite und an der volaren Fläche des Vorderarmes in die Höhe, nimmt Vv. von dieser Seite auf, zieht sich in der Ellbogengrube dicht unter der äusseren Haut hin und biegt daselbst nach der medialen Seite ab, geht dann auf den Oberarm und dringt durch den Hiatus semilunaris fasciae brachialis unter die Fascie, um dann in die Brachialis überzutreten.

β. V. cephalica; ihr Anfangsteil lässt sich noch bis auf den Daumen (V. cephalica pollicis) verfolgen, dann steigt sie an die Radialseite der Ellbogengrube, wo sie ebenfalls unmittelbar unter der Haut liegt, zieht nun weiter am Vorderarm hinauf, am lateralen Rand des M. quadrigeminus brachii hin und senkt sich in der Furche zwischen Pectoralis major und Deltoideus in die Fossa infraclavicularis ein, wird hier durch die V. thoracico-acromialis verstärkt, dringt nach innen und mündet unter der Clavicula in die V. axillaris.

Die V. mediana ist eine kurze kräftige Verbindungsader zwischen den Vv. cephalica und basilica, sowie andrerseits zwischen diesen und den tiefen Vv. des Vorderarmes. Sie verläuft schräg von unten nach oben von der Cephalica zur Basilica, direkt unter der Haut der Ellbogenbeuge über die Sehne des M. biceps und die A. brachialis hinweg. In dem Falle, wo sie sehr kräftig ausgebildet ist, wird das obere Ende der Cephalica verhältnismässig schwach.

3. V. transversa scapulae; ihr Ursprung liegt in der hinteren und oberen Schulterblattgegend, sowie in den tiefen Nacken-Mm. Doppelte Vv. begleiten die gleichnamigen Aa. Die V. mündet in die V. subclavia oder jugularis externa.

V. azygos.

Diese unpaare Blutader beginnt am Zwerchfell in der Bauchhöhle auf der rechten Körperseite und zwar in der Spalte zwischen äusseren und mittleren Zwerchfellschenkeln durch Zusammentritt der Vv lumbalis ascendens, lumbalis I und eines Zweiges der V. renalis. Sie steigt dann an der rechten Seite der Wirbelkörper im Brustraum in die Höhe bis zum 4. oder 3. Brustwirbel, biegt dann lateralwärts bogenförmig nach oben gerichtet ab über den Bronchus dexter und mündet in die V. cava superior an der Stelle, wo der Herzbeutel mit dieser verwachsen ist. Sie nimmt einige Vv. auf:

1. V. lumbalis ascendens, welche aus Vv. entstammt, die im Umkreis der Querfortsätze der Lendenwirbel liegen. Die linksseitige gleichnamige V. tritt zur V. hemiazygos über.

2. V. hemiazygos s. azygos sinistra; ist die Fortsetzung der ebengenannten Lenden-V., tritt zwischen äusserem und mittlerem Zwerchfellschenkel linkerseits in das Cavum mediastini postici ein, zieht sich hinter der Aorta neben dem 7.—12. Brustwirbel in die Höhe, nimmt hier die unteren Interkostalvenen auf, empfängt ausserdem einige Vv. oesophageae und pericardiacae, tritt dann quer vor der Wirbelsäule zur V. azygos über. Als V. hemiazygos superior wird ein Stämmchen bezeichnet, welches an der Wirbelsäule heruntersteigt und Blut aus den 3—4 oberen linken Interkostalräumen empfängt, es tritt in die Hemiazygos über, dort, wo diese sich vor der Wirbelsäule herbiegt.

3. Vv. intercostales; aus dem 3—11. Interstitium intercostale der rechten Brustkorbseite.

Endlich empfängt die V. azygos noch kleine Vv. oesophageae; mediastinicae, pericardiacae und bronchiales posteriores.

Venen des Wirbelkanals.

Die Interkostal-Vv. stehen durch hintere Zweige mit Geflechten im Zusammenhang, welche sich zwischen den Teilen der Wirbel und innerhalb der Wirbelsäule selbst ausdehnen. Sie bilden die Plexus venosi spinales. An verschiedenen Körperstellen kommunizieren diese mit anderen Bezirken, so am Kopf mit den oberflächlichen Vv. und andererseits mit den inneren Geflechten; durch die Foramina intervertebralia und sacralia stehen sie dann mit den aufliegenden Vv. der Brust- und Bauchhöhle in Verbindung. Ihrer Lage nach befinden sie sich sämtlich ausserhalb des von der Dura mater gebildeten Sackes. Man kann unterscheiden zwischen äusseren Geflechten und jenen, welche im Inneren der Wirbelsäule liegen.

1. Plexus spinales externi; weitmaschige Pl., welche besonders an der hinteren Seite der Wirbelsäule ausgebreitet sind. Am Hals sind sie mit der V. vertebralis und cervicalis im Zusammenhang, im Brustteil mit der V. intercostalis superior, dann im Bauchabschnitt mit dem Bezirk der unteren Hohlvenen.

2. Die Plexus spinales interni verbreiten sich in bedeutend dichteren Maschen im Umkreis des Rückenmarks und zwar innerhalb der beiden Blätter der Dura mater. Sie entsprechen also den venösen Hohlräumen im Umkreis des Gehirns.

Ausserdem kann man 4 Längsstämme unterscheiden, 2 vordere und 2 hintere, welche als Hauptbahnen für diese Geflechte anzusehen sind. Die vorderen sowohl wie die hinteren stehen durch Queranastomosen, Circuli venosi, in Verbindung. Die Anastomosen dehnen sich hauptsächlich innerhalb eines jeden Wirbels aus. In die vorderen Verbindungen münden aus den Wirbelkörpern die Vv. basivertebrales. Durch diese stehen dann ausserdem die äusseren und inneren Geflechte weiter in Verbindung. Zu den inneren Geflechten gehen überdies die aus dem Rückenmark kommenden Vv. spinales propriae. Dieselben treten durch die Kanäle hindurch, welche für den Durchtritt der Spinal-Nn. bestimmt sind.

c. Gebiet der unteren Hohlvenen.

V. cava inferior.

Tafel LXXV—LXXVI, Fig. 1; Tafel LXXVII, Figg. 1, 2, 3; Tafel LXXXI—LXXXIII; Tafel LXXVIII—LXXIX.

Der grosse untere Hohlvenenstamm entsteht dadurch, dass das Blut aus den unteren Extremitäten, dann das Blut von den Wänden der Bauchhöhle, den Eingeweiden u. s. w. zusammenströmt, vornehmlich sind es aber die grossen Schenkelvenen, die Iliacae, welche sich vor den unteren Lendenwirbeln vereinigen und nun einen kräftigen Stamm darstellen, in welchen die aus den Eingeweiden kommenden Vv. einzumünden scheinen. Die untere Hohl-V. steigt neben der Bauch- und Brustaorta an der rechten Seite der Lendenwirbelkörper in die Höhe, geht dann vor dem rechten Lendenteil des Zwerchfells und hinter dem Pancreas an der hinteren Bauchhöhlenwand herauf, biegt darauf mit schwacher Krümmung etwas lateralwärts ab und läuft durch die Fossa venae cavae in der Leber zum Foramen quadrilaterum des Zwerchfells und gelangt nun in die Brusthöhle, woselbst sie vom Herzbeutel umschlossen wird; zwischen 8. und 9. Rückenwirbel tritt sie dann in das Atrium dextrum über. Sie ist klappenlos. Bei der Betrachtung ihres Gebiets erscheint es zweckmässig, zunächst die Vv. anzuführen, welche direkt in sie einmünden und dann die Vv.-Bezirke zu besprechen, welche den unteren Extremitäten zukommen.

Venen, welche den Bauchdecken entstammen.

1. Vv. phrenicae inferiores; entstehen im Zwerchfell, begleiten die gleichnamigen Aa.

2. Vv. lumbales; sie verlaufen neben den gleichnamigen Aa. (jederseits 4—5), entsprechen den Vv. intercostales. Untereinander stehen sie durch die Vv. lumbales adscendentes und einzelne Verbindungszweige im Zusammenhang. Es bildet sich um die Lendenwirbelsäule der Pl. vertebralis lumbalis. Das Blut aus diesem Geflecht strömt entweder direkt zur Hohl-V., oder es sammelt sich rechts und links in der V. lumbalis adscendens. Diese V. steigt neben den Foramina intervertebralia in die Höhe, kommuniziert mit der V. renalis und verbindet sich rechts mit der V. azygos, links mit der V. hemiazygos.

Venen, welche von den Eingeweiden kommen.

3. Vv. hepaticae; begleiten die Leber-Aa., nehmen das Blut aus der Lebersubstanz auf, welches durch die Pfortader und die Leberarterien zugeführt wurde. Aus der Leber treten sie an der Hinterfläche oder am hinteren Rand hervor, vereinigen sich dann in einigen stärkeren Gefässen (meist 2—3 kurze starke Stämme), welche unter dem Foramen quadrilaterum zur unteren Hohl-V. übertreten. Die spezielle Verteilung der Kapillaren der Leber vgl. bei Verdauungsorganen.

4. Vv. suprarenales; die rechterseits vorhandenen 2—3 Stämmchen treten direkt in die Hohl-V. ein. Die aus der linken Nebenniere zusammenfliessenden Vv. münden vielfach in die gleichseitige Nierenvene.

5. Vv. renales; sie treten zu 3—5 aus der Nierensubstanz heraus, sammeln

sich dann vor der A. renalis zu einem Stamm, der schräg nach oben verläuft und sich in die Hohlvenen ergiesst. Die linksseitige V. renalis, welche über die Aorta hin fortläuft, ist entsprechend länger als die rechtsseitige. In seltenen Fällen verläuft sie hinter der Aorta her. Die rechtsseitige besitzt ausgebildete Klappen.

6. Vv. spermaticae internae; es sind eine Anzahl Vv., die aus dem Nebenhoden entspringen und im Umkreis des Samenstrangs den sog. Plexus pampiniformis bilden. Er verläuft längs der A. spermatica interna; die 2—3 Stämmchen treten dann durch den Inguinalkanal, vereinigen sich, das rechtsseitige tritt zur V. cava inferior, das linksseitige meist in die V. renalis sinistra. Sie sind mit Klappen ausgestattet. Beim Weibe entspringen diese Vv. aus den Ovarien von den Eileitern und dem oberen Teil der Gebärmutter, bilden dann in den breiten Mutterbändern grössere Plexus, aus welchen die Gefässstämmchen, die oben erwähnt, hervorgehen.

Vena portarum, Pfortader.

Diese grosse Vene der Leber bildet sich durch Zusammentritt der Venen, welche aus Magen, Darm, Bauchspeicheldrüse und Milz entstammen. Die zuleitenden Venen bilden zwischen den Blättern des grossen Netzes und des Bauchfells, wie die Arterien zahlreiche bogenförmige Anastomosen. — Drei Hauptstämme führen das Blut zur Pfortader.

1. V. coronaria ventriculi; verläuft längs der kleinen Curvatur des Magens von links nach rechts, hinter dem horizontalen oberen Teil des Zwölffingerdarms, nimmt aus diesen Teilen Blut auf; mündet in den Stamm der Pfortader.

2. V. mesenterica magna s. superior; hat den Verlauf und das Verbreitungsgebiet der A. mesenterica sup., welche sie an der rechten vorderen Seite begleitet; sie zieht sich hinter dem Kopf des Pankreas hin, verbindet sich mit der V. mesent. parva, nimmt auf: Vv. pancreaticae, duodenales und die V. coronaria ventriculi inferior. — Die V. mesenterica parva entsteht aus den Vv. haemorrhoidalis interna und colica sinistra.

3. V. lienalis; das Blut der Milz sammelt sich in mehreren Stämmchen, die sich zu einem Stamm vereinigen und die Vv. gastricae breves aufnehmen. Die V. lienalis läuft längs des oberen Randes der Bauchspeicheldrüse.

Nachdem sich der Stamm der Pfortader gebildet hat, zieht er sich ungefähr 7 cm lang nach aufwärts, hinter der Leberarterie und dem Ductus hepaticus vor der V. cava inf. hin, er liegt zwischen den Blättern des Lig. hepatoduodenale und geht, nachdem er noch die V. cystica aufgenommen hat, zwischen diesen zur Pforte der Leber, wo er sich in zwei Äste spaltet. Der Ram. dexter ist kurz, spaltet sich in einige Äste, die zum Lobus dexter und quadratus der Leber gehen. Der R. sinister giebt Zweige zum Lobus caudatus und Lobus sinister der Leber. Die Äste verzweigen sich in der Leber baumartig als Vv. interlobulares (vergl. Leber).

Beim Fötus ist das Venensystem der Leber noch komplizierter, weil einzelne Teile desselben neu entstehen und vergehen (vergl. S. 298), so findet sich später der Rest des Ductus venosus Arantii nur noch als ganz verschwindend enger Kanal, ebenso ist die Chorda venae umbilicalis ein Rest der V. umbilicalis des Embryo.

Vv. iliacae communes.

Es sind 2 kräftige, klappenlose Blutadern, welche jederseits hinter der Spaltungsstelle der Aa. iliacae communes durch Zusammentritt der V. hypogastrica und

iliaca externa entstehen. Die linksseitige ist die längere. Sie nimmt die doppelten V. sacrales mediae auf, welche aus dem Pl. sacralis anterior entstammen, der sich mit den tiefen Beckengeflechten verbindet.

V. iliaca externa.

Es ist dies der obere Teil der Venenstämme, welche die Aa. der unteren Extremität begleiten. Er führt wie die A. auch den Namen Iliaca externa, Cruralis und Poplitea, lässt sich dann weiter zum Fuss herunter verfolgen, woselbst sich die Vv. in der verschiedensten Weise auflösen:

1. Vv. profundae cruris et femoris; ihr Ursprungsgebiet liegt neben dem der Aa. bis hinab zu den Zehengliedern. Den Aa. entsprechen denn auch die Vv. plantares, metatarseae und tarseae, calcaneae und malleolares. Aus diesen entstammen die Vv. tibiales anterior und posterior, sowie die Vv. peroneae. Die Äste vereinigen sich dann zu den kurzen, einfachen Vv. tibiales anterior und posterior, die weiter oben in der Kniekehle zusammentreten und die V. poplitea zusammensetzen. Diese verläuft durch die Mitte der Kniekehlengrube hinter der A. poplitea. Sie nimmt noch durch die Vv. comitantes popliteae laterales und mediales Blut aus den Unterschenkelmuskeln auf, ebenso durch die Vv. surales profundae und articulares genu.

Die Vv. comitantes bilden oft Geflechte, welche die A. umspinnen. Oberhalb der Spalte im M. adductor magnus geht die Kniekehlenblutader in die Schenkelblutader, V. cruralis, über, welche an der hinteren und lateralen Wand der A. cruralis verläuft. Dann biegt sie in der Fossa ileopectinea nach aussen hervor, tritt an die mediale Seite der A., mit der sie, wie erwähnt, in die Vagina vasorum cruralium eingeschlossen, von ihr aber durch eine Bindegewebsscheidewand getrennt ist. In der Leistengrube wird sie nur von den Fascien der Haut- und den Lymphknoten bedeckt. In die V. cruralis münden zahlreiche aus den Muskeln entstammende Vv. Es sind das die Vv comitantes crurales, laterales und mediales. Ausserdem erhält die V. die V. profunda femoris. Diese entsteht durch Zusammentritt der Vv. perforantes und circumflexae femoris. Im oberen Abschnitt nimmt dann die Cruralis noch die Vv. pudendae externae profundae auf. Hinter dem Lig. inguinale wird die Cruralis zur

V. iliaca externa; diese steigt an der vorderen medialen Wand der A. in die Höhe, senkt sich dann etwas nach hinten, so dass die linksseitige später unter die A. hypogastrica zu liegen kommt. In die Iliaca externa treten die Vv. epigastricae inferiores, circumflexae ilium profundae und dann die V. spermatica externa über. Ausserdem findet sich ein Verbindungsast, Ramus pubicus, zwischen ihr und der V. obturatoria.

2. Vv. superficiales s. subcutaneae; sie leiten das Blut aus der Haut und den oberflächlichen Muskelschichten des Fusses, Unter- und Oberschenkels zurück. Es sind meist klappenführende starkwandige Venen, welche auf der Dorsalfläche der Zehen mit Venengeflechten beginnen. Aus diesen entstehen die Vv. interosseae metatarseae dorsales, welche am Fussrücken zum Rete venosum dorsale pedis zusammentreten und nun durch 2 Hauptvenen das Blut nach oben senden.

α) V. saphena parva; zieht sich vom Fussrücken lateral unter den äusseren Knochen her und steigt dann lateral neben der Achillessehne in die Höhe, zieht

weiter zwischen den Bäuchen des Gastrocnemius hinauf in die Kniekehlgrube, mündet dort in die V. poplitea. Sie nimmt Blut aus den benachbarten Bezirken auf, kommuniziert mit den Vv. peroneae, surales profundae, dann nach oben hin mit den Vv. perforantes und der V. saphena magna.

β) V. saphena magna; diese grosse Rosenader beginnt am medialen Fussteil. Sie nimmt Blut durch Venen von der grossen Zehe aus dem Rete venosum dorsale pedis und vom medialen Fussrande auf, zieht dann vor dem medialen Knöchel in die Höhe längs der vorderen medialen Seite des Unterschenkels, verläuft etwas weiter nach rückwärts gelagert, an der gleichen Seite des Oberschenkels in die Höhe unter der Fascia superficialis her, geht dann in der Fovea ovalis in die V. cruralis über. Sie erhält ihr Blut durch zahlreiche oberflächliche Vv. von der medialen Seite des Fussgelenks und Oberschenkels, dann von der Vorderseite des Unterschenkels und Knies, sowie von der medialen, lateralen und vorderen Fläche des Oberschenkels. Vor ihrem Übertritt in die Cruralis verbinden sich mit ihr die Vv. pudendae externae und epigastricae superficiales, sowie die Vv. inguinales. Diese verlaufen neben den oberflächlichen Zweigen, die aus der A. femoralis in die betr. Gebiete abgehen.

Venen des Beckens.

Die V. hypogastrica s. iliaca interna ist die eigentliche Beckenblutader. Sie verläuft hinter der A. hypogastrica in die Höhe, entnimmt ihr Blut aus zahlreichen Venen, welche sich in den Beckenteilen ausbreiten und hier oft zu grösseren Geflechten zusammentreten. Im allgemeinen finden sich die Venen im Gebiet der A. hypogastrica. Als gesonderte Venen verlaufen neben den gleichartigen Aa. die Vv. glutaeae superiores und inferiores, sowie die Vv. obturatoriae. Zum Sakralgeflecht zählen die Vv. sacrales laterales, zum Lendengeflecht zählt die V. ileolumbalis. Vom Scrotum und dem Perinaeum treten Vv. zur V. pudenda interna zusammen, die zur V. ischiadica fliesst. Ausserdem kommen beim Mann die Vv. cavernosae des Bulbus urethrae zu den Zweigen der Hypogastrica hinzu. Von Plexus sind zu erwähnen:

1. Pl. haemorrhoidalis; im Umkreis des unteren Endes des Rectums, verbindet sich mit den Vv. haemorrhoidales externae und entsendet sein Blut durch die Vv. haemorrhoidales mediae zur Hypogastrica oder durch die Haemorrhoidalis interna zur Pfortader.

2. Pl. vesicalis; umspinnt die Harnblase mit weiten Geflechten, tritt mit dem Pl. pudendus in Zusammenhang, verbindet sich durch die Vv. vesicales mit der Hypogastrica, erhält beim Mann die Venen der Prostata und des häutigen Abschnitts der Urethra, empfängt dann Vv. vom Schwellkörper der Urethra, sowie die Vv. profundae und dorsalis penis. Die ersten nehmen das Blut aus den Schwellkörpern auf. Die V. dorsalis penis nimmt teils ihr Blut aus der Glans penis, teils aus den Schwellkörpern des Penis und der Urethra. Sie verläuft zwischen den beiden Aa. dorsales penis. Beim Weibe ist der Pl. kleiner. Er empfängt Blut aus der Clitoris, das der Labia minora und der Harnröhre. Er steht hier im Zusammenhang mit dem Pl. vaginalis.

3. Plexus vaginalis u. uterinus; umgibt beim Weibe die Scheide und den Uteruskörper mit dichtem Geflecht. Die Geflechte stehen mit den sonstigen der Beckenhöhle in Verbindung. Ihr Blut strömt durch die Vv. uterinae zu den Vv.

hypogastricae. Während der Schwangerschaft sind die Vv. stark erweitert und etwas verlängert. Es entsteht am inneren Muttermund dann die Kranzvene V. coronaria uteri.

D. Der Lungenkreislauf.

Tafel LXXXII; Fig. 2, 3.

Durch die Lungengefässe, Vasa pulmonalia, strömt Blut aus dem Herzen und wieder zum Herzen zurück; und zwar geht das kohlensäurehaltige Blut, welches durch die Hohlvenen ins Herz geführt wurde, durch die Lungenarterien zu den Lungen, verbreitet sich daselbst im Umkreis der Lungenbläschen (vgl. Lunge) in einem dichten Kapillarnetz, sammelt sich und tritt dann durch die Lungenvenen als arterielles Blut wieder zum Herzen zurück und zwar in die linke Vorkammer, aus welcher es dann in die linke Herzkammer und in das System der Aorta übergeht. Da die Lungen in unmittelbarer Nähe des Herzens liegen, so ist der Druck in den Gefässen nicht so beträchtlich wie in den weiter vom Herzen entfernten Aa. und Vv. Daraus erklärt es sich auch, dass die Wandungen der Lungenarterien dünner sind als die der gleichgrossen Körperarterien. Die Lungenvenen sind klappenlos und enthalten höchstens niedrige vorspringende Falten, welche Duplikaturen der Tunica intima darstellen, sie sind starkwandig.

A. pulmonalis communis.

Es ist der Stamm, welcher aus dem Ostium arteriosum des Ventriculus dexter heraustritt. Er liegt vor dem Anfang der Aorta ascendens zwischen den beiden Auriculae. Der Stamm krümmt sich dann, indem er aufsteigt, nach hinten aufwärts an der linken Seite der Aorta entlang, ist dabei fast vollkommen in den Herzbeutel eingeschlossen, ausserdem vorn mit der Wand der Aorta durch Bindegewebe fest verbunden. Unter dem Arcus aortae spaltet sich der Stamm, die beiden Hauptäste A. pulmonalis dextra und sinistra treten nach kurzem Verlauf in das Lungengewebe über, wo sie sich sofort astartig weiterverzweigen. Vom Ursprung der linken Lungen-A zieht sich ein kurzer bindegewebiger Strang schräg herauf zum Arcus aortae. Es ist das Lig. arteriosum, in welchem der Rest des Ductus arteriosus Botalli als Chorda ductus arteriosi gefunden wird. Diese Verbindung zwischen Lungen-A. und Aorta ist bereits Seite 297 eingehender geschildert worden. Das Innere des Stranges kann hin und wieder von einem feinen Kanälchen durchzogen werden. — Die A. pulmonalis dextra ist der längere der beiden Äste, verläuft unter dem Aortenbogen und hinter der V. cava superior vor dem rechten Luftröhrenast zur rechten Lunge, gabelt sich in einen kräftigen oberen und einen kleineren unteren Ast. Die Äste teilen sich nun meist nochmals und werden dann sofort von dem Lungengewebe umgeben. — Die A. pulmonalis sinistra ist etwas schwächer als der rechte Hauptast, geht vor der absteigenden Aorta und dem linken Luftröhrenast her zur linken Lunge, spaltet sich dann in einen schwächeren oberen und einen stärkeren unteren Ast, die sich nun im Lungengewebe weiterverzweigen.

Vv. pulmonales.

Das Blut kehrt aus den Lungen durch astartig verzweigte kleinere Vv. zurück. Diese sammeln sich nach und nach in jederseits 2 Stämmen, welche übereinander

gelegen sind. Während die grossen Aa. über den Verzweigungen der Bronchien hinziehen, gehen die Lungenvenen unter diesen Verzweigungen hin. Nach ihrem Austritt aus dem Lungengewebe wird die Hauptvene sofort vom Herzbeutel umschlossen. Sie zieht dann quer, am meisten nach hinten gelagert, zur Herzbasis und mündet in den Sinus des linken Vorhofs ein. Die rechtsseitige V. pulmonalis superior nimmt die V. pulmonalis dextra media auf. Sie verläuft unter der rechtsseitigen Pulmonal-A. und dem rechtsseitigen Bronchus. Die V. pulmonalis dextra inferior, zieht hinter dieser A. und dem Luftröhrenast hin. Die Vv. münden nebeneinander in den rechten Vorhof. Die V. pulmonalis sinistra superior verläuft an der unteren hinteren Seite der linken Lungenarterie vor dem linken Luftröhrenast. Hinter und unter ihr liegt die V. pulmonalis sinistra inferior. Sie mündet von links in das rechte Atrium ein.

E. Das Lymphgefäfssystem.

Tafeln LXXVIII-LXXXI.

Das Blutgefäfssystem hat den Zweck, die assimilierte Nahrung und die zur Umwandlung derselben notwendigen Gase in die verschiedenen Organe und Gewebe überzuführen, um diese arbeitsfähig zu machen. Die 2. Bestimmung des Blutgefäfssystems ist dann, die verbrauchten Stoffe aus dem Körper auszuscheiden. Bei dieser Thätigkeit wird es durch verschiedenartige Drüsen des Körpers unterftützt. Das nun zu besprechende Lymphgefäfssystem besitzt auch einen Doppelzweck; einmal nimmt es aus dem Darm umgewandelte Nahrungsmaterialien auf, den sog. Chylus, und führt diese Materialien in das rote Blut über, ausserdem werden aber auch von dem Lymphgefäfssystem die durch das Blut in die Gewebe eingeführten Saftmengen z. T. wieder aufgesaugt. Es lässt sich das Verhältnis so auffassen, dass vom Blut aus Stoffe in die Gewebe eintreten, z. T. durch die Gewebe hindurchgehen und dann in die Lymphbahnen hineingelangen. Dieser letzten Thätigkeit entsprechend, hat man die Lymphbahnen auch als Saugadern bezeichnet.

Es lassen sich auch einzelne grössere Gefässe unterscheiden, denen jedoch nicht die muskulösen Wandungen zukommen, wie solche bei den Blutgefässen angetroffen werden. An diese Lymphgefässe schliesst sich dann ein Kapillärnetz an. Dasselbe besteht allerdings teilweise aus spaltartigen Hohlräumen, die sich zwischen den verschiedenen Geweben des Körpers ausdehnen und mit Endothel ausgekleidet sind.

In die Hauptlymphbahnen schalten sich dann noch eigentümliche Organe ein, welche hinsichtlich ihrer Funktionen noch nicht vollkommen erkannt sind. Es sind dies die Lymphknoten oder auch wohl Lymphdrüsen, Glandulae lymphaticae, genannt, von denen aber gleich von vornherein bemerkt werden muss, dass ihr Gewebe absolut nicht den Charakter von Drüsengewebe besitzt. Die Lymphbahnen werden überall von Bindegewebe begleitet. Es kann dabei vorkommen, dass einfache Spalten im Bindegewebe den Charakter von Lymphbahnen annehmen.

Die Lymphe besteht aus einer hellen Flüssigkeit, in welcher farblose Zellen, Lymphzellen, eingeschaltet sind. In vielen Fällen scheinen die Lymphzellen den Zweck zu haben, Fremdkörper und zerfallene Gewebsmasse aus den verschiedenen Organen herauszuschaffen. Sie gelangen in die roten Blutbahnen hinein. Wie sie zu Grunde gehen, ist noch unbestimmt. Sie entstehen in gewissen Abschnitten der

Lymphbahnen, welche als Lymphfollikel bezeichnet werden. Die Lymphknoten können als Ansammlungen von Lymphfollikeln aufgefasst werden.

Die Lymphbahnen unterscheiden sich ausserdem noch von den Gefässen, welche rotes Blut führen, dadurch, dass sie mehr einen gestreckten Verlauf haben. Die Gefässchen, welche aus den Lymphkapillaren oder Lymphbahnnetzen hervortreten, vereinigen sich meist rasch und ziehen dann ohne grössere Schlängelung zu den Hauptlymphstämmen hin. Die Verbindung der Lymphbahnen mit dem Blutgefäßsystem geschieht durch Einströmen in die Vv. anonymae, in einzelnen Fällen auch dadurch, dass kleinere Lymphgefässe direkt in Vv. überführen. In vielen serösen Räumen des Körpers, in grossen Hohlräumen, die mit Flüssigkeit gefüllt sind, findet sich Lymphe oder wenigstens Lymphflüssigkeit in grösserer Menge vor.

1. Lymphfollikel. Dieselben finden sich hauptsächlich in den Schleimhäuten, meist unter dem Epithelüberzug derselben. Sie bestehen aus retikulärem Bindegewebe, zwischen dem grosse Ansammlungen von Lymphkörperchen vorhanden sind. Im Umkreis dieser Ansammlungen findet sich dann ein dichtes Kapillarnetz und ausserdem erscheinen die Wandungen der kleinen Blutgefässe, welche diesen Follikel umgeben, durch Bindegewebe verstärkt. Es hat so vielfach den Anschein, als ob die Lymphfollikel selbständige Bindegewebswandungen hätten, dieselben fehlen aber. Lymphspalten finden sich in grosser Menge im Umkreis des Follikels. Derselbe wird fortwährend von Lymphe umspült und durchsetzt. In der Darmwandung kommen vielfach solitäre Follikel vor, welche über die gesammte Schleimhaut verteilt sind, sehr häufig in der des Dickdarms. Im Dünndarm finden sich Ansammlungen von Follikeln, welche als sog. Peyer'sche Drüsenhaufen bezeichnet werden.

2. Die Lymphknoten. Es sind dies im wesentlichen grössere Ansammlungen von Lymphfollikeln, die aber von einer eigenen Bindegewebshülle umschlossen werden und welche durch ein kräftiges Gerüstwerk von Bindesubstanz voneinander geschieden sind. In die Maschen, welche dies Gerüstwerk bildet, tritt der Lymphstrom von einer Seite ein, oft durch mehrere Lymphgefässchen. Er umspült die Follikel und tritt dann an der entgegengesetzten Seite wieder aus dem Lymphknoten aus. Die zuführenden Gefässchen werden als Vasa afferentia den ausführenden Vasa efferentia gegenübergestellt. Blutgefässe verteilen sich ziemlich reichlich in den Lymphknoten, besonders mit engem Kapillarnetz im Umkreis der einzelnen Follikel. Die Lymphknoten selbst liegen teils zerstreut in den verschiedenen Gewebsteilen, in Paketen oder strangartig zusammengelagert, oft dicht unter der Haut, wie am Hals, in der Achselhöhle, in der Leistengegend u. s. w. In einem Lymphstrom können mehrere Lymphknoten hintereinander eingeschaltet sein. Als grösstes Lymphe bildendes Organ ist die Milz anzusehen, welche als eine mächtige Ansammlung von Lymphfollikeln aufgefasst werden kann.

Die Hauptstämme des Lymphgefäßsystems.

1. Ductus thoracicus, Milchbrustgang; er lässt sich verfolgen vom 1. resp. 2. Lendenwirbel an bis hinauf zur V. anonyma. Er liegt rechts hinter der Aorta descendens abd. und thor., zieht sich dann längs derselben mehr oder minder geschlängelt in die Höhe, biegt über der A. subclavia sinistra um und senkt sich von oben her in die linksseitige V. anonyma ein. Rechts von ihm liegt die V. azygos. Der Stamm wird durch Zusammenfluss von 3 kräftigen Stämmchen gebildet. Die seitwärts gelegen

sind die Abflüsse der Lymphbahnen aus dem Lumbalteil Truncus lymphaticus lumbalis. Der mittlere Stamm ist der Truncus lymphaticus intestinalis. Er entsteht durch Vereinigung der Lymphgefässe, welche aus den Verdauungsorganen kommen, hauptsächlich aus dem Darmkanal. Deswegen ist der Inhalt dieses Gefässbezirks reich an Chylus. Die Stämmchen sind in vielen Fällen mehrfach geteilt, so dass an Stelle der 3 oft bis 10 einmündende Gefässchen vorhanden sind. Der mittlere Zuführungskanal oder auch der Anfangsteil des Milchbrustgangs ist häufig erweitert. Man bezeichnet diese Anschwellung als Cisterna chyli. In den Milchbrustgang münden in seinem oberen Verlauf die Lymphbahnen aus der linken Lunge und der oberen Extremität ein, sowie die von der linken Kopf- und Halsseite. Der Truncus lymphaticus jugularis sinister nimmt die Lymphe aus den letztgenannten Organen auf, der Truncus lymphaticus subclavius sinister die aus der oberen Extremität. Innerhalb des Milchbrustgangs finden sich zahlreiche Klappen, besonders im unteren Teil.

2. Truncus lymphaticus communis dexter; es ist der Sammelkanal für Lymphe aus der rechten oberen Körperhälfte. Ein Teil der Leber, dann Teile der Brusthöhle gehören in seinen Bezirk hinein. Die Lymphe sammelt sich in einem ungefähr 14 mm langen Stämmchen, welches sich in die V. anonyma dextra einsenkt. Es liegt zwischen den rechten Vv. jugularis communis und subclavia. An seiner Ausmündestelle findet sich eine Klappe. In diesen rechten Gang münden gleichfalls 3 Stämmchen ein, von denen das äussere als Truncus lymphaticus subclavius dexter die Lymphe aus der oberen Extremität und Achselhöhle fortleitet. Der Truncus lymphaticus jugularis dexter nimmt die Lymphe aus dem Hals auf und der innere Truncus bronchiomediastinicus dexter die aus den Lungengeweben und aus der rechten Brustwand.

Da die Verbreitungsbezirke der Lymphe in den beiden Körperhälften die gleichen sind, so genügt es, die Bezirke, Lymphbahnen und Lymphknoten, einmal zu schildern. Ihre verschiedenartige Einmündung in das Venensystem wurde bereits erwähnt.

1. Tr. jugularis; er nimmt die Lymphe auf, welche vom Kopf und Hals zusammenfliesst. Es entstehen oberflächliche und tiefe Geflechte, die untereinander verbunden sind. Der Pl. lymph. jugularis superficialis sammelt die Gefässe, welche vom Hinterhaupt, sowie aus der Ohr- und Schläfengegend kommen. Die Gefässe gehen durch die Glandulae occipitales, welche im Nacken liegen und durch die Glandulae auriculares posteriores, die hinter dem Ohr ausgebreitet sind, endlich durch die Gl. auriculares anteriores, die über und unter der Parotis liegen. Die Lymphe des Gesichts sammelt sich durch die Gl. submaxillares in den oberflächlichen Schichten und in den Gl. faciales profundae in den tiefen Schichten. An die Gl. submaxillares reihen sich nach dem Kinn zu die Gl. submentales an. Der äussere Lymph-Pl. des Halses umschliesst oberflächliche Drüsen, die Gl. cervicales superficiales. Sie liegen hauptsächlich längs der Jugularis externa; in den tiefen Pl. schliessen sich die längs der Jugularis interna hinziehenden Gl. cervicales profundae superiores an, welche in der Fossa supraclavicularis als Gl. cervicales profundae inferiores bezeichnet werden. Am zahlreichsten sind die tiefen Halsknoten, deren 10—20 zu unterscheiden sind. Weniger zahlreich 5—6, sind die oberflächlichen Halsknoten. Zu den tiefen Halsknoten gelangen auch noch Lymphgefässe vom Schlundkopf und der Zunge. Die letztere besitzt jederseits die Gl. linguales.

2. Tr. subclavius; die Lymphbahnen der oberen Extremität beginnen bereits an den Fingern, wo sie dorsal und volar weitmaschige Netze bilden, die dann schliesslich mit den Vv. weiterziehen und hauptsächlich der V. basilica folgen. Es entstehen nun zunächst in der Ellbogenbeuge Lymphknoten, welche teils oberflächlich, Gl. cubitales superficiales, teils mehr in der Tiefe, Gl. cubitales profundae, gelegen sind. Die Lymphbahnen ziehen von ihnen im Oberarm weiter hinauf. Es finden sich dann im Oberarm vereinzelte Knoten. In der Achselhöhle liegen grössere Pakete, die Gl. axillares (bis 15 Lymphknoten), welche neben den Blutgefässen gelegen sind und an die sich nach hinten zu die Schulterblattknoten, Gl. subscapulares, sowie andere mehr nach vorn unter dem M. pectoralis minor gelegene anschliessen. Es sammeln sich in diesen Teilen aber auch die Lymphbahnen, welche teils am Rücken bis zur Lendengegend hinunterziehen, teils weiter nach vorn, hauptsächlich zur Brust- und oberen Bauchgegend hingehen. Von praktischer Wichtigkeit ist der Zusammenhang zwischen den Brustlymphknoten und denen der Achselhöhle. Die Lymphbahnen der Brust umschliessen die Gl. pectorales.

3. Tr. bronchiomediastinicus dexter. Wie erwähnt, nimmt dieser Brustlymphgang die Lymphe aus den Organen der Brusthöhle und die der rechten hinteren Brustwand auf. Es finden sich neben den Bronchien die Gl. bronchiales. In dieselben strömt die Lymphe aus den Geweben der Lunge. Da die Lymphkörperchen aus der Lunge Kohlenstaub mitführen, so erscheinen die Bronchialknoten vielfach pigmentiert. Die Lymphknoten ziehen dann weiter an der Luftröhre in die Höhe, ausserdem in den Zwischenrippenräumen als Gl. intercostales. Diese nehmen die Interkostalgefässe auf, während die Lymphbahnen aus dem hinteren Mediastinum und vom Zwerchfell, Speiseröhre u. s. w. durch die Gl. mediastinicae posteriores hindurchtreten. Andererseits gehen die Lymphbahnen des vorderen Mediastinalraums, vom vorderen Zwerchfellteil, dem vorderen Herzbeutelabschnitt und der Schilddrüse durch die Gl. mediastinicae anteriores hindurch. Aus der vorderen Brustregion ziehen die Lymphbahnen zu den Gl. sternales, oft auch durch einen gesonderten Tr. mammarius direkt zur V. anonyma. In den Ductus thoracicus treten Lymphgefässe ein, welche von den unteren Interkostalräumen entstammen und die Gl. intercostales eingeschaltet zeigen; ebenso münden in ihn die Lymphbahnen der oberen Interkostalräume, welche auf der rechten Seite zum Tr. bronchiomediastinicus dexter hinziehen.

4. Truncus lumbalis. In diesen Stämmen sammelt sich die Lymphe, welche aus einem Teil der Baucheingeweide und dann aus den unteren Extremitäten entstammt. Es bildet sich ein Geflecht, Pl. lumbalis, welches dem M. psoas in seinem Verlauf folgt. Längs der Hüftgefässe ziehen sich die Gl. iliacae hin. An diese reihen sich die Lendenlymphknoten, Gl. lumbales, an. Es sind sehr zahlreiche, bis 30 Knoten vorhanden, welche sich neben der Aorta anlagern. Die Lymphgefässchen selbst umgeben die Aorta mit einem engen Netz, ausserdem treten in die Lymphknoten die Gefässe ein, welche von den Nieren und Nebennieren und dann von einem Teil der Geschlechtsapparate kommen. Endlich fliesst auch noch teilweise die Lymphe der Bauchwandung in diesen Bezirken zusammen. Die Lymphbahnen, welche von dem Magen, der Milz, der Bauchspeicheldrüse und der Leber kommen, ziehen sich durch Lymphknoten, welche die A. coeliaca umgeben, Gl. coeliacae. Ausserdem finden sich unter der Leber noch die Gl. hepaticae, dann am oberen Rande der Bauchspeicheldrüsen die Gl. splenicopancreaticae und am Magen die Gl. gastroepi-

ploicae superiores und inferiores. Sowohl bei der Leber als auch bei der Milz und Bauchspeicheldrüse lassen sich oberflächliche Lymphbahnen von den tiefer gelegenen trennen. Die oberflächlichen bilden hauptsächlich in dem Peritonealüberzug dieser Organe ein mehr oder minder weites Netz, die tieferen Bahnen kommen aus der Substanz der betreffenden Organe selbst.

In dem kleinen Becken liegt der Pl. hypogastricus mit den Gl. hypogastricae (8—10). Aus diesen heraus führen dann die Lymphbahnen ebenfalls zum Pl. lumbalis. An der vorderen Kreuzbeingegend liegen die Gl. sacrales, in welchen ein Teil der Lymphe vom Enddarm und dann durch diese Lymphknoten hindurch zum Pl. lumbalis geht. Als Fortsetzung nach unten hin sind ferner die Bahnen der unteren Extremität aufzufassen. Wie bei der oberen Extremität sammelt sich auch die Lymphe in Stämmchen, welche an den Zehen beginnen. Es sind oberflächliche Lymphgefässe vorhanden, welche die Haut-Vv., besonders die V. saphena magna begleiten, ausserdem tiefe, die längs der tieferen Vv. nach oben ziehen. In der Kniekehle lagern sich 4—5 Gl. popliteae an, welche die A. poplitea umgeben und Lymphe aus den tiefen Gefässen aufnehmen.

Ausgedehnter sind die Lymphknoten in der Leistengegend. Die tiefen Bahnen treten in die Gl. inguinales profundae ein, welche zu 3—7 im Umkreis des Schenkelrings, um die A. cruralis herum liegen. Die oberflächlichen Bahnen sammeln sich in den Gl. inguinales superficiales, 6—13, welche dicht unter der Haut gelegen sind und mit dem Pl. inguinalis zusammentreten. Sie gehen dann durch den Leistenkanal hindurch zu den Gl. iliacae. Ein Teil der oberflächlichen Lympkknoten der Leistengegend ist äusserlich durchfühlbar.

5. Tr. intestinalis. Er empfängt die Lymphe aus dem Verdauungsapparat, also jene Lymphe, weiche reich ist an Chylus. Die Lymphbahnen werden daher auch als Vasa chylifera s. lactea bezeichnet. Sie sind hauptsächlich zur Zeit der Verdauung gefüllt. Am zahlreichsten finden sie sich am Jejunum, wo sie längs der Aa. verlaufen. Ihr Ursprungsgebiet liegt teilweise in den Zotten des Darmes, teils aber auch in der Darmwandung. Sie treten zwischen die Platten des Mesenteriums und führen dort in zahlreichen, 100—200 Gekröslymphknoten über. Dieselben sind in mehreren Reihen angeordnet. Es sind die Gl. mesentericae s. mesaraicae; die dem Darm zunächst gelegenen Lymphknoten entsenden ihre Vasa efferentia in die der folgenden Reihe u. s. w. Schliesslich gehen von mehr vereinzelt, entfernter liegenden Knoten aus die Vasa efferentia zum Ductus thoracicus. Die Lymphknoten des Colons werden als Gl. mesocolicae getrennt. Die Gefässe des Dickdarms sind dünner, zahlreicher, verlaufen mit den Aa. zwischen den beiden Platten des Mesocolon, treten dann in 20—50 Lymphknoten ein, welche meist in einer Reihe nebeneinander gelagert sind. Die austretenden Lymphbahnen gehen auch zum Pl. lumbalis über. Ausserdem finden Verbindungen zwischen dem Pl. coeliacus und dem Tr. intestinalis statt.

Milz. Splen. Lien.

Dies Organ, dessen Funktionen noch so wenig bekannt sind, hat sowohl zum Blutgefäfssystem als zum Lymphgefäfssystem enge Beziehungen. Seine Farbe ist graurot oder blaurot. Die Milz wird als Blutgefässdrüse bezeichnet. Von Gestalt ist sie halbeiförmig. Die äussere Fläche ist konvex und liegt dem Zwerchfell an, die innere ist doppelt konkav. Es findet sich in der Mitte eine geringe Erhabenheit.

Die eine der konkaven Flächen, Superficies renalis, grenzt an die Niere, die andere, Superficies gastrica, an den Blindsack des Magens. Die Kante zwischen Zwerchfell und Niere ist stumpf, glatt, Margo obtusus, die zwischen Zwerchfell und Magen gekerbt, Margo crenatus.

Auf der Kante, welche zwischen den beiden konkaven Flächen liegt, befindet sich der Hilus der Milz. Es sind das mehrere voneinander getrennte Vertiefungen, durch welche die Blutgefässe aus- und eintreten. Oft zeigt die Milz am vorderen Ende so tiefe Einschnitte, so dass einzelne gesonderte Teile als Nebenmilzen zu unterscheiden sind. — Was die Lage der Milz anbetrifft, so ist davon zu bemerken, dass sie mit der Längsachse ungefähr im Verlauf der 9—11. Rippe liegt. Der hintere Rand liegt am Lendenteil des Zwerchfells, der vordere am Magengrund. Umschlossen wird sie vom Peritonaeum parietale. Es sind zwei Duplikaturen des Bauchfells, welche den Bandapparat bilden, mit dem sie befestigt ist. Es entstehen durch dieselben das Lig. phrenicolienale, das von der unteren Zwerchfellfläche zum oberen Milzteil hinzieht und dann das Lig. gastrolienale, das sich vom Hilus der Milz zum Fundus des Magens erstreckt. Weiterhin besteht eine Verbindung mit dem Mesocolon durch das Lig. colicolienale. Das innere Gewebe ist weich, brüchig. Äusserlich findet sich eine fibröse, feste, durchscheinende Haut, die Capsula s. Tunica albuginea lienis. Das Bindegewebe derselben geht mit den Blutgefässen am Hilus in das Innere, umgiebt die Gefässe scheidenartig. Ausserdem erstrecken sich von dem äusseren Bindegewebeüberzug Balkenzüge durch die Substanz der Milz. Es sind das die Trabeculae, Milzbalken, deren man gröbere und feinere unterscheiden kann. Sie durchsetzen das ganze Milzgewebe schliesslich mit mikroskopisch feinem Netzwerk, besitzen nach Fortnahme des Gewebes sprongiöse Struktur. Zwischen diesen Maschen liegt die eigentliche Milzsubstanz, Pulpa lienis. In ihr treten die Gefässe in mannigfacher Weise auf. Die durch den Hilus kommenden Aa. verzweigen sich; die kleinen Aa.-Zweige gehen dann in feine Endzweige, Penicilli, über.

Die Kapillargefässe senken sich in die Milzpulpa ein. Aus dieser treten dann die Vv. wieder hervor; aus den kleinen Vv. entstehen durch Zusammenfluss grössere, welche dann ebenso durch den Hilus wieder austreten. Die Lymphe sammelt sich teilweise in eigentümlichen Follikeln, welche sich in den Gefässscheiden finden, und als weissliche oder graue punktförmige Massen, Malpighische Körperchen, Corpuscula lienalia s. Malpighii auftreten. Die Lymphgefässe verlaufen längs der Aa. im Inneren. Sie stehen mit den Scheiden derselben im Zusammenhang. Während der Verdauung ist die rote Milzpulpa angeschwollen und stark bluthaltig.

G. Die aufnehmenden und abscheidenden Organe des Körpers.

Es sind diejenigen, welche zu den vegetativen Organen gezählt werden müssen. Ihnen schliessen sich die Gefässe sehr eng als Hilfsapparate an. Der Bau dieser Organe ist flächenhaft, teils weil sie dazu dienen, die Stoffe, welche zur Erhaltung des Körpers nötig sind, aufzunehmen und zu verarbeiten, teils weil sie dazu bestimmt sind, die bei den Lebensvorgängen entstehenden Spaltungsprodukte und ausserdem noch andere physiologisch wichtige Bestandteile auszuscheiden. Von vielen Anatomen werden sie als Eingeweide zusammengefasst. Die Darstellung derselben wird als Eingeweidelehre, Splanchnologie, bezeichnet. Es muss dann aber, streng genommen, das Blut- und Lymphgefässsystem ebenfalls hier eingereiht werden, was aus leichtverständlichen Rücksichten nicht wohl angeht. Die nun zu besprechenden Organe lassen sich einteilen:

1. in diejenigen, welche feste und flüssige Nahrung aufnehmen, Verdauungsorgane, Organa digestionis;

2. in die Organe, welche gasförmige Stoffe aufnehmen, Atmungsorgane, Organa respirationis;

3. in die, welche die flüssigen Schlackenbestandteile wieder aus dem Körper ausscheiden, Harnorgane, Organa uropoetica; endlich reihen sich

4. an diese Organe jene an, welche die Geschlechtsprodukte erzeugen und nach aussen befördern, die Geschlechtsorgane, Organa genitalia.

Vergleichend anatomisch und entwicklungsgeschichtlich lassen sich die Harn- und Geschlechtsorgane nicht scharf voneinander trennen, besonders stehen die Ausleitungswege der eigentlich funktionierenden Teile dieser Organe untereinander in inniger Wechselbeziehung. Man spricht daher auch wohl von einem Urogenitalapparat.

Der flächenhafte Bau der Keimdrüsen (Hoden und Ovarien) ist beim Menschen dadurch verwischt, dass die Hoden aus einer Anhäufung von feinen langen Kanälchen bestehen, während die Ovarien kompakte Massen sind, in welche von der oberflächlichen Epithelschicht aus Zellstränge einwucherten und im Innern der Ovarien die Eier mit ihren Follikeln entstehen liessen.

Im Anschluss an diese Organe müssen dann noch die bindegewebigen Hüllen besprochen werden, welche alle Teile der Leibeshöhle umziehen und in ihrer Lagerung erhalten. Es sind diese das Bauchfell, Peritoneum, und der Abschnitt desselben, welcher zwischen den Darmschlingen gelegen ist und als Mesenterium bezeichnet wird.

Das Charakteristische der oben erwähnten Organe besteht weiterhin darin, dass sie durchweg einen röhren- oder schlauchförmigen Bau besitzen. Die Röhren können in der verschiedensten Weise umgewandelt sein, in allen Fällen sind sie aber mit einer stets feuchten und ziemlich kompliziert gebauten Schleimhaut ausgekleidet

(vgl. Seite 179 ff.). Die eigentlich wichtigen Gewebe dieser Organe entstammen dem äusseren oder dem inneren Keimblatt. Sie werden insgesamt als Epithelien bezeichnet. Die Umwandlung der einfach oberflächlichen Epithelschichten in die tiefer liegenden röhrenförmigen Drüsenepithelien wurde schon bei den Schleimhäuten erwähnt, es sei deswegen hier nur nochmals kurz daran erinnert. Auch die Lunge, welche sich nach Art einer Drüse bildet, wird zu den drüsigen Organen gerechnet. Die Ausscheidungsprodukte derselben bestehen in Kohlensäure und Wasserdampf.

Bei der Schilderung der Lage einzelner Teile der nun zu besprechenden Organe ist es notwendig, zum Zweck der genaueren Darstellung den unteren Körperteil in verschiedene künstliche Regionen einzuteilen. Bei der Brusthöhle kann man schon durch die verschiedenen Rippen mit ihren Knorpeln, durch das Brustbein, die Schulterblätter, das Schlüsselbein u. s. w. Anhaltspunkte finden, weniger beim Bauch, der vorn der Rippen entbehrt, aber in seiner vorderen Wandung doch einzelne Teile besitzt, die als Anhaltspunkte gelten können. Die Region zwischen Rippenbögen heisst Epigastrium; die, welche in dem vorderen Ausschnitt des grossen Beckens gelegen ist, Hypogastrium, das Zwischenstück, welches sich bis gegen den Rücken hin ausdehnt, wird als Mesogastrium unterschieden. Die Teile, welche neben dem Epigastrium liegen, also die Rippen- und Rippenknorpelpartien heissen die Hypochondrien. Im Mesogastrium unterscheidet man ferner die Nabelgegend, Regio umbilicalis, seitlich daneben die Regiones iliacae. An die Regio hypogastrica setzt sich in der Medianebene nach unten zu die Schamgegend, Regio pubis, an. Neben dieser befinden sich dann die Leistengegenden, Regiones inguinales, welche seitlich gegen die Spina anterior superior des Darmbeins zu verlaufen.

A. Die Verdauungs- und Atmungsorgane.

Der Verdauungsapparat stellt sich als ein in seinen verschiedenen Teilen verschieden funktionierendes Röhrensystem dar, welches durch 2 Öffnungen mit der Aussenwelt in Verbindung steht. Die eine dieser Öffnungen bezeichnen wir als Mundöffnung. Sie liegt im Munddarmabschnitt, welcher beim Embryo durch teilweise Einstülpung der äusseren Körperschichten und späteren Durchbruch gegen die vom Entoderm ausgekleidete Urdarmhöhle entsteht. Die 2. Öffnung ist die Afteröffnung, welche beim Menschen gesondert auftritt, während sie bei den niedrigsten Säugetieren und bei zahlreichen niederen Wirbeltieren mit den Ausfuhrwegen des Urogenitalapparats in Verbindung steht, so dass hier eine Kloake auftritt, welche beim Menschen nur in einem sehr frühen Embryonalstadium vorhanden ist.

Ursprünglich steht der Verdauungsapparat mit der Dotterblase des Embryo in direkter Verbindung. Er bildet sich gleichsam als eine Abschnürung von dieser aus, dann verlängert er sich nach den Seiten zu einem einfachen Kanal, welcher sich alsbald von der Wirbelsäule loslöst und durch Bindegewebe im hinteren Bauchwandteil befestigt ist. Das einfache Rohr zeigt nun das Bestreben, mehr in die Länge als in die Breite zu wachsen. Dadurch giebt es selbstverständlich an zahlreichen Stellen Biegungen. Es entstehen die vielfach gewundenen Darmschlingen und die in ihrem Verlauf wechselnde Richtung einschlagenden Hauptdarmteile. Zwei Stellen sind es, welche ausser dem Längenwachstum auch noch ein Dickenwachstum zeigen: einmal die am Vorderdarm gelegene Magenpartie und dann der Enddarm. Aber während

der Enddarm mehr gleichmässig in die Dicke wächst, zeigt der Magenabschnitt ungleichmässiges Wachstum. Es stülpt sich eine Wandung stark vor und bildet den späteren Magenblindsack. Auf dieser ganzen Seite findet ausserdem ein vermehrtes Längenwachstum statt, dadurch wird das Magenrohr gleichzeitig gekrümmt und erlangt später seine schiefe Lagerung in der Bauchhöhle. Allerdings wird die letztere auch noch durch den Druck, den die nebenliegenden wachsenden Teile: Leber, Milz, Bauchspeicheldrüse und Darm ausüben, bestimmt.

Der Vorderdarm dient nun teils dazu, die Nahrung aufzunehmen, teils wird diese in ihm zerkleinert und auf ihre chemische Zusammensetzung hin geprüft, ausserdem mit einer Flüssigkeit vermengt (Speichel) und so in einem breiartigen Zustand durch das Zuleitungsrohr (Schlund) dem Magen zugeführt. Im Magen erfolgt eine weitere Verarbeitung der Nahrung, indem die zahlreichen Magendrüsen Stoffe ausscheiden, welche die Nahrung chemisch umwandeln, sie verdaulich machen. Von hier aus gelangt dann der Speisebrei in den Zwölffingerdarmabschnitt, wird da mit den Sekreten der Leber und der Bauchspeicheldrüse (Galle und Bauchspeichel) vermengt und ist nun geeignet im Dünndarm aufgesaugt zu werden. Durch eigenartige Bewegungen des Darmrohrs wird die Speise weiter befördert. Darmzotten saugen alle aufnehmbaren Stoffe aus derselben auf, die unlösbaren (unverdaulichen) Reste sammeln sich dann im Enddarm und gelangen von hier aus nach aussen. Es erhellt schon aus dem Gesagten, dass die Wandung des Darmrohrs die eigentlichen Funktionen ausübt. Sie bildet an den verschiedenen Stellen Hilfsorgane, welche entweder dazu dienen, die Nahrung zu zerkleinern und zu schmecken oder sie vollkommen zu verflüssigen und aufzusaugen. Es sind diese Hilfsorgane die Zähne, die Geschmacksorgane in Verbindung mit dem Geruchsorgan und dann die verschiedenartigen Drüsen in Magen und Darm. An den betreffenden Stellen werden diese einzelnen Teile ausführlich geschildert werden, hier sei noch darauf hingewiesen, dass mit dem Vorderdarm die Atmungswerkzeuge in Verbindung stehen. Es sind die Lungen, entwickelungsgeschichtlich nur Ausstülpungen vom Vorderdarm aus.

a. Kopfdarmhöhle.

(Tafel XXVII, Figg. 1, 2; Tafel XXVIII, Figg. 1, 3; Tafel XL, Figg. 1, 2, 4—7; Tafel LXXXV, Figg. 1 u. 2.)

An derselben sind jene Abschnitte zu unterscheiden, welche gemeinhin Mund und Schlundkopf benannt werden. Mit dem Schlundkopf kommuniziert dann nach oben die Nasenhöhle, welche mit dem Respirationsapparat in Verbindung gebracht ist und gelegentlich desselben besprochen werden soll.

I. Die Mundhöhle.

Durch die Lippen wird dieselbe nach aussen abgeschlossen. Zwischen Ober- und Unterlippe bleibt die schräggestellte Mundspalte. Hinter den Lippen finden wir in die Kiefer eingelassen die Zähne, dann nach oben hin den harten und weichen Gaumen, am unteren Abschnitt der Mundhöhle die Zunge. Die Hauptfunktionen der Mundhöhle wurden oben bereits erwähnt; es mag hier noch daran erinnert werden, dass Zunge, Gaumen und Lippen auch mit dem Kehlkopf zusammen

als Sprachorgane dienen. Der Kehlkopf schliesst sich nach hinten gleich an die Zungenbasis an. Der Kehldeckel, Epiglottis, ist am Grunde der Zunge nach oben gerichtet.

Die Lippen, Labia oris.

Sie sind an dem vorderen Rande der Ober- und Unterkiefer angeheftet. Gegen die Mundspalte zu ist ihr Rand dick, fleischig. Es geht die Oberhaut des Gesichts hier ohne scharfe Grenze in die Schleimhaut über, welche von nun ab den gesamten Verdauungsapparat auskleidet.

An der Mundspalte selbst lassen sich die seitlich etwas eingebogenen Mundwinkel, Anguli oris, unterscheiden, sie stellen die Verbindung dar zwischen den beiden Lippen und den Backen.

Die Oberlippe, Labium superius, ist kräftig, länger als die Unterlippe, Labium inferius; sie zeigt in der Medianebene eine Furche, welche von der Nasenscheidewand herunterzieht und die Stelle markiert, an welcher die beiden Kieferbögen des embryonalen Körpers verwachsen sind. Sie wird als Philtrum bezeichnet. Gegen die Wangen grenzt die Oberlippe jederseits eine mehr oder minder tiefe Furche, Sulcus nasolabialis, ab. Die Unterlippe wird vom Kinn durch den quergestellten Sulcus mentolabialis getrennt. Die Verwachsungslinie der Unterkieferbögen ist nur in seltenen Fällen als narbenartiger Strang zu erkennen. Im Inneren ist die Stelle noch markiert durch ein sich zwischen Lippen und Unterkiefer emporziehendes Bändchen, Frenulum labii inferioris. Ein gleiches findet sich an der Oberlippe, Frenulum labii superioris. Letzteres ist meist stärker entwickelt. Unter der Schleimhaut über den Muskeln befinden sich zahlreiche Schleimdrüsen, die zum Teil bedeutenderen Umfang haben und äusserlich durchscheinen oder durchfühlbar sind, es sind die Gl. labiales. Ihre Ausführungsgänge sind kurz, ihr Drüsenteil meist rund linsenförmig. Die Lippen werden beim Mann von zahlreichen kräftigen Haaren bedeckt, welche an der Oberlippe den Schnurrbart, Mystax, bilden. Beim Weibe sind die Haare klein. Die Funktionen der Lippen bestehen teils in einem Erfassen der Nahrungsmittel, sie dienen als Saugwerkzeuge in der ersten Lebenszeit, dann verschliessen sie die Mundhöhle und endlich dienen sie bei der Erzeugung der Sprache zur Formulierung zahlreicher Buchstaben resp. Laute. Beim Embryo findet sich am unteren Ende des Philtrum ein stärkeres Knötchen, Tuberculum labii superioris, in welchem wir den letzten Rest des von den Oberkieferfortsätzen umgebenen Stirnfortsatzes zu sehen haben. Die Muskeln, welche an der Lippe sich ansetzen. oder in den Lippen ausgebreitet sind, wurden früher bereits besprochen (S. 105 u. f.)

Die Backen, Buccae.

Sie schliessen die Mundhöhle nach den Seiten hin. Im Inneren werden sie von der Schleimhaut überzogen, welche sich direkt in die der Lippen fortsetzt und mit zahlreichen Schleimdrüsen, Glandulae buccales, ausgestattet ist. Dieselben gleichen den Lippendrüsen. In der hinteren Backengegend liegen einzelne Drüsen dichter nebeneinander, sie werden als Gl. molares bezeichnet. Ungefähr in der Mitte der inneren Wandung der Backen findet sich ausserdem eine grössere Öffnung, welche die Mündung des Ductus parotideus ist. Über der Schleimhaut liegt dann die Muskulatur der Backen, welche auch bereits früher geschildert wurde und überdies

die Haut der Wangen. Sie ist besonders beim weiblichen Geschlecht fettreich, entbehrt hier der stärkeren Haare, welche beim Mann als Teile des Backenbarts zu bemerken sind. Die Thätigkeit der Backen beruht darauf, den Raum der Mundhöhle zu verengern oder zu erweitern. Sie dienen daher zunächst zur Aufnahme grösserer Nahrungspartieen, sorgen für die Umlagerung der Nahrung beim Kauen und beim Schlucken, dann dienen sie weiterhin beim Saugen, Pfeifen, Speien u. s. w., dadurch, dass sie ein Luftreservoir herstellen und den Inhalt desselben ausdehnen oder komprimieren.

Zähne, Dentes.

Tafel LXXXV, Fig. 2.

Es sind dies Hartgebilde, welche nicht als knöcherne Gebilde, sondern als Ausscheidungen von Epithelzellen und Theilen des mittleren Keimblattes aufgefasst werden können. Sie sind in die Kiefer eingesenkt und zwar in verschiedener Weise, wie noch auseinandergesetzt werden muss. Halb ragen sie nach aussen hervor, zur andern Hälfte sind sie vom Knochen und dem Zahnfleisch umgeben. Das letztere ist ebenfalls mit Schleimhaut überzogen, ausserdem fest mit dem Periost der Kieferknochen verwachsen. Anfänglich überzieht es die gesamte Kiefermasse. Beim Wachstum durchbrechen die Zähne das Zahnfleisch, so dass zwischen zwei aufeinanderfolgenden Zähnen nur eine schmale Verbindung bleibt.

Am Zahne selbst unterscheidet man die frei in die Mundhöhle hineinragende Krone, Corona dentis. An diese setzt sich vom Zahnfleisch umgeben der Hals, Collum dentis, fort, welcher dann schliesslich in die Wurzeln, Radices dentis, übergeht, welche zu 1—3 an den verschiedenen Zähnen ausgebildet sind und in die Zahnalveolen der Kieferknochen einpassen. Der Zahn ist nicht massiv, sondern er wird im Inneren von einer Höhle durchsetzt, welche als Pulpa dentis bezeichnet wird. In ihr finden sich Bindegewebe, Blut und ausserdem Nervenendigungen. Die feste Zahnsubstanz wird aus Kalksalzen zusammengesetzt, ist jedoch nicht den Knochen des übrigen Skeletts zu vergleichen, sondern schliesst sich den sogenannten Epidermoidalknochen an, welche bei niederen Wirbeltieren oft eine grosse Verbreitung besitzen. Zuoberst der Krone findet sich der Schmelz, Substantia adamantina. Er wird aus Prismen zusammengesetzt, die sich auf die unterliegende Kalkmasse fest ansetzen. Seine Härte ist sehr beträchtlich, seine Farbe milchweiss bläulich; ausserdem ist er brüchig. Nach unten zu an Hals und Wurzel befindet sich das Cement, Cementum, welches ähnlich wie die Knochen selbst zusammengesetzt ist. Es liegt äusserlich der Wurzel an und geht bis zum Zahnhals hinauf. Die übrige Masse des Zahns besteht aus dem sogenannten Zahnbein, Dentin. Es ist der Masse nach der Hauptbestandteil der Zähne, erstreckt sich von der Wurzel bis in die Krone hinein und umschliesst die Zahnhöhle. Im allgemeinen ist es fester, aber auch spröder als der Knochen. Beim normalen Schädel finden sich 32 Zähne vor, welche an Ober- und Unterkiefer bogenförmig angeordnet sind: Arcus dentalis superior und inferior. Der obere Bogen ist weiter als der untere, so dass die oberen Zähne, besonders die vorderen, über die unteren herübergreifen.

Die Entwickelung der Zähne. Die Zähne legen sich sehr frühzeitig an, aber trotzdem erstreckt sich ihre Ausbildung über verhältnismässig lange Zeiträume. Beim Embryo bildet sich über den Kieferrändern eine rinnenförmige Furche der Schleimhaut. Das Epithel dieser Schleimhaut senkt sich nach unten und umgibt

einen wallartigen Vorsprung des Bindegewebes, welcher unter der Schleimhaut liegt. Die Furche ist die sogenannte Zahnfurche und das Epithel der Schmelzkeim. Nach und nach füllt das Epithel die gesamte Furche aus und wuchert höckerartig über dieselbe hinweg. Dadurch, dass in den tieferen Schichten an bestimmten Stellen Wucherungen auftreten, entstehen die sogenannten Sprossen des Schmelzkeims, welche die Anlagen der späteren Zähne sind. Es wuchert vom Kieferrande aus das Bindegewebe zapfenförmig unter dem Keim vor, so dass dann von der Schleimhaut über diesen Zapfen eine mantelartige Hülle hergestellt wird, welche die Anlage des Schmelzorgans ist. Nach und nach entsteht ein kleines follikelartiges Gebilde, das sogenannte Zahnsäckchen, Folliculus dentis. In diesem differenziert sich das innere Gewebe und stellt zentral die primitive Papille her. Auf derselben liegen epithelartig die Schichten der Odontoblasten. Über diesen dann die epithelartigen Lamellen des Schmelzorgans; auf letztere folgt eine Schicht Gallertgewebe. Später wird nun von der Odontoblastenschicht Knochensubstanz nach aussenhin abgeschieden und von der Epithelschicht Kalksubstanz nach innen zu, so dass die beiden auftretenden Lagen von Dentin und Schmelz schon frühzeitig an einander grenzen. Bei den vorderen Zähnen, den Schneidezähnen, Eck- und Prämolarzähnen finden sich zwei solche Keime übereinander und daraus erklärt es sich, dass ein Zahnwechsel vorkommen kann.

Es werden die Schneidezähne stets, die Eck- und Prämolarzähne vielfach gewechselt, d. h. in bestimmten Jahren meist im 6—8. und dann in den späteren bis zum 13. bezw. 15. gehen die genannten Zähne verloren und es treten an ihre Stelle bleibende Zähne. Man bezeichnet die verloren gehenden als Milchzähne, Dentes decidui, die folgenden als Ersatzzähne, Dentes permanentes. Die Milchzähne sind kleiner als die Ersatzzähne. Es finden sich an Ober- und Unterkiefer 4 Schneidezähne, jederseits ein Eckzahn und 2 Prämolarzähne, also insgesamt 20 Milchzähne.

In der zweiten Hälfte des ersten Lebensjahres, seltener vor dieser Zeit, erscheinen die Schneidezähne und zwar zunächst die beiden mittleren des Unterkiefers, dann die des Oberkiefers, darauf die beiden lateralen des Unterkiefers, dann die des Oberkiefers. Die Eckzähne kommen erst gegen Ende des zweiten Jahres zum Durchbruch, nachdem zu Anfang des zweiten Lebensjahres die vorderen, gegen Ende desselben Jahres die hinteren Prämolarzähne zum Vorschein gekommen waren. Lange nach dieser Zeit brechen dann die Molarzähne durch und zwar die zwei auf die Prämolarzähne folgenden bis zum Ende des 7. Jahres, die zweiten im 13—16. Jahre, während die letzten Molarzähne entweder gar nicht erscheinen oder erst nach dem Eintritt der Pubertät in der Zeit vom 18—30. Lebensjahr zum Durchbruch kommen. Man hat die letzten Zähne daher die Weisheitszähne genannt. Sie sind ausserdem dadurch ausgezeichnet, dass ihr Volumen meist geringer ist als das der vorhergehenden Zähne. Oft erscheinen an Stelle eines solchen Zahns deren mehrere.

Normalerweise besitzt der erwachsene Mensch 32 Zähne.*) Dieselben werden durch folgende der vergleichenden Anatomie entnommene Formel ausgedrückt: $i\frac{2}{2}\ c\frac{1}{1}\ pm\frac{2}{2}\ m\frac{3}{3}$; i = Incisivi, c = Canini, pm = Praemolares, m = Molares. Es sind das die Zähne einer Ober- und Unterkieferhälfte.

1. Die Schneidezähne, Dentes incisivi; oben und unten vier. Sie sind am weitesten nach vorn gestellt. Ihr Kronenteil ist meisselförmig, platt, breit, vorn

*) Es können ausserdem noch überzählige Zähne auftreten, welche am Gaumen entstehen.

konvex, an der Hinterseite konkav und etwas geschweift; die Schneide ist scharf und breit. Meist finden sich auf der Vorderfläche drei erhabene Linien, ebenso besitzt der frisch gewachsene Schneidezahn einige kleine Zacken. Die Wurzel ist einfach, kurz und plattgedrückt. Die medianen oberen besitzen meist die breitesten Kronen, die medianen unteren sind am schmalsten.

2. Eckzähne, Dentes angulares s. canini; sie schliessen jederseits die Reihe der Schneidezähne. Die Kronen sind dicker und länger als die der Schneidezähne, rundlich, mit einer stumpfen Spitze endend. Die Wurzeln sind einfach, stark, sehr lang, besonders die der oberen, sogenannten Augenzähne. In einzelnen Fällen ragt der Eckzahn weit über die übrigen Zahnkronen hervor. Dadurch treten Ähnlichkeiten dieser Zähne mit den gleichen vieler Säugetiere zu Tage (Wolfszähne).

3. Backenzähne, Dentes molares; die Kronen sind breit, lang, niedrig, von oben gesehen rundlich viereckig. An dieselben setzen sich mehrere Wurzeln an und zwar bei den vorderen Backenzähnen, den

Prämolarzähnen, Dentes praemolares s. bicuspidati 2 Wurzeln, die aber auch hin und wieder zu einer verschmolzen sind. Die Verschmelzungsstelle lässt sich als Rinne konstatieren oder es finden sich am Ende der Rinne zwei Zacken.

Die Kronen der Prämolarzähne sind weniger breit als die der eigentlichen Molaren. Sie laufen oben meist in zwei grössere Höcker aus, die von aussen gesehen stumpf zapfenförmig sind. Die vorderen unteren Prämolarzähne besitzen vielfach einen äusseren grossen Höcker, während der innere klein ist. Ausser diesen zwei lateralen Höckern finden sich noch je zwei kleine mediale. Dadurch erscheint die Krone des Zahns auf der Kaufläche von einer Furche durchzogen, die an den Enden dichotomisch gegabelt ist. Der Wurzelteil enthält stets zwei Kanäle für zwei Nerven und entsprechende Blutgefässe. Bei niedrigstehenden Menschenrassen und bei den Schädeln, welche den ältesten menschlichen Resten zuzuzählen sind, besitzen die Prämolarzähne ebenso drei Wurzeln wie die der anthropoiden Affen.

Die grossen Backenzähne, Molarzähne, Dentes molares, sind drei an der Zahl, sie stehen am weitesten im Kiefer nach hinten. Ihre Kronen sind gross, niedrig, laufen in vier grössere, niedrige und gleichartig gefaltete Zacken aus. Vielfach findet sich noch eine dritte kleinere distale Zacke. Die Wurzeln der Molarzähne sind vierfach geteilt, oben verschmelzen zwei derselben, unten meist alle vier zu zwei Wurzeln. Der erste Molarzahn ist, was die Krone anlangt, der grösste, der zweite ist kleiner, der dritte, wenn vorhanden, am kleinsten mit schwacher, verkrüppelter Wurzel. Wie erwähnt teilen sich diese letzten Zähne häufig in mehrere einzelne Abschnitte. Die Ursache, warum der letzte Backenzahn verschwindet, liegt vielleicht im eigentümlichen Bau des hinteren Kieferteils. Es besteht beim Menschen das Bestreben, den Kiefer zu verkürzen. Beim Unterkiefer ist es weiterhin wahrscheinlich die Stellung des Ramus und der Verlauf des Canalis maxillaris, der eine volle Entwicklung der Zahnwurzeln nicht gestattet. Inwiefern die Muskelwirkung hier mitspricht, ist an dieser Stelle nicht ausführlicher zu erörtern.

Der Gaumen.

Tafel XXXIX, Fig. 5; Tafel XL, Figg. 1, 2.

An demselben lässt sich unterscheiden zwischen hartem, knöchernen Gaumen, Palatum durum s. osseum, und dem weichen Gaumen, Gaumensegel, Palatum

molle, Velum palatinum. Der harte Gaumen, welcher bereits beim Kopfskelett in seiner Grundlage geschildert wurde, wird von einer Schleimhaut überzogen, deren Submucosa fest, straff ist und zahlreiche acinöse Schleimdrüsen, die Gaumendrüsen, Gl. palatinae enthält. Die Schleimhaut liegt dem Periost fest an, im vorderen Abschnitt ist sie quer gefältelt (Gaumenfalten), in der Medianlinie zieht durch sie eine gefässarme erhabene Leiste, es ist dies die Verschmelzungslinie der beiden Gaumenhälften. Hinter den Schneidezähnen liegen zwei Öffnungen, die durch einen warzenartigen Fortsatz getrennt sind. Es sind die Mündungen der engen Kanäle, durch welche die Canales incisivi von der Nasenhöhle her in die Mundhöhle ausmünden. Sie werden als Ductus incisivi bezeichnet.

Der weiche Gaumen stellt sich jederseits als Doppelfalte dar, in welcher Muskelmassen ausgespannt sind und in dessen Submucosa zahlreiche Schleimdrüsen eingeschlossen liegen. Er steigt von den Choanen nach hinten-unten zur Zungenwurzel herunter. Oben wird das Gaumensegel am harten Gaumen, seitlich an der Wange und im unteren Abschnitt an der Zunge befestigt. In der Medianebene springt das sogenannte Zäpfchen, Uvula, nach hinten-unten vor. Dasselbe liegt stumpfkegelförmig über der Spina palatina. In ihm befinden sich zahlreiche Drüsen und ausserdem ein Muskel. Seitlich von dem Zäpfchen beschreibt nun das Gaumensegel jederseits einen vorderen und einen hinteren Bogen, Gaumenbogen, Arcus palatini. Dieselben sind Falten der Schleimhaut. Der vordere, Arcus glossopalatinus, zieht sich von der Uvula zu dem Seitenrand der Zungenwurzel, die hintere Falte, welche dicker und weniger weit vorspringend ist, Arcus pharyngopalatinus, erscheint als Fortsetzung der Schleimhaut des Pharynx, zieht sich ebenfalls von der Uvula herunter. Durch diese Falten wird die Mundhöhle gegen den Pharynx abgegrenzt. Zwischen den Falten liegt jederseits die Tonsille, Tonsilla, ein Drüsenkonglomerat, welches äusserlich von einer dünnen Tunica fibrosa überkleidet ist. Die Aussenfläche erscheint höckerig, die Schleimhaut fältelt sich über ihr, ausserdem treten in derselben die 10—20 Balgdrüsen nach aussen hervor, deren Mündungen oft in kleinen trichterartigen Gruben liegen. Ausser diesen grösseren Balgdrüsen finden sich noch zahlreiche Schleimdrüsen, Gl. palatinae, die hauptsächlich die Uvula und den oberen Rand des Gaumensegels einnehmen und zwischen beiden Gaumenbögen gedrängt nebeneinander stehen.

Die Muskeln des Gaumensegels.

Tafel XXVII, Figg. 1. u. 2; Tafel XXVIII, Fig. 3.

Die im weichen Gaumen vorhandenen Muskeln liegen entweder in der Gaumensubstanz selbst, oder sie sind am Knochen angeheftet und ragen in die Gaumensegel hinein, um diese zu bewegen.

1. M. uvulae s. azygos uvulae; ist entweder einfach oder hin und wieder doppelt. Er entspringt an der Spina palatina und zieht sich dann im Zäpfchen bis an dessen Spitze herunter. Bei seiner Kontraktion wird das Zäpfchen nach oben gezogen, d. h. verkürzt und etwas nach hinten abgelenkt.

2. M. glossopalatinus; erstreckt sich von der Basis der Uvula im vorderen Bogen des Gaumensegels hin und endet am Seitenteil der Zungenwurzel, wo seine Fasern in die der Zunge übergehen. Bei der Kontraktion zieht er das Gaumensegel von den Seiten herunter.

3. M. pharyngopalatinus; er entspringt schon am Pharynx und zwar an der lateralen hinteren Wand desselben. Teilweise inserieren sich seine Fasern am Hinterrande der Cartilago thyreoidea und an der Basis des oberen Horns derselben. Weitere Fasern erstrecken sich noch tiefer herab. Der M. verläuft dann im hinteren Bogen des Gaumensegels ebenfalls bis zur Basis der Uvula. Die beiderseitigen Mm. stossen zusammen, stehen ausserdem mit den nebenliegenden Mm. in Verbindung. Durch ihre Kontraktion wird das Gaumensegel ebenfalls nach unten-innen vorgezogen. Das Zäpfchen legt sich alsdann zwischen die beiden zusammenrückenden Bögen hinein.

4. M. levator veli palatini; erstreckt sich von der unteren Fläche der Pars petrosa ossis temporum und dem unteren Rand der knorpeligen Tuba Eustachii an der Seitenwand des Pharynx in die Höhe nach vorn medianwärts zwischen den Bündeln des M. pharyngopalatinus hindurch, verschmilzt teils mit diesem M., teils mit dem M. uvulae. Die beiderseitigen Mm. treten in der Medianlinie zusammen. Durch ihre Kontraktion wird das Gaumensegel in die Höhe gezogen, ebenso etwas nach hinten gedrückt. Ausserdem scheint der M. die Öffnung der Tuba Eustachii zu verengern. Er wird auch wohl als Compressor tubae Eustachii bezeichnet.

5. M. tensor veli palatini; liegt lateral neben dem vorigen, entspringt von der unteren Fläche des grossen Keilbeinflügels am hinteren Rand des Foramen ovale bis zur Spina angularis und andererseits vom Flügelfortsatz des Keilbeins und der lateralen Seite der Tuba Eustachii. Der M. ist platt, liegt dem inneren Flügelmuskel medial auf, erstreckt sich mit einer dünnen Endsehne nach dem Hamulus pterygoideus herunter um diesen Vorsprung herum in den weichen Gaumen hinein. Der Hamulus besitzt an der Stelle, wo die Sehne sich um ihn herumschlägt, eine Verknorpelung. Die Endigung im Gaumensegel ist eine dünne Aponeurose. Dieselbe heftet sich am hinteren Rand der Pars palatina des Gaumenbeins an, tritt auch mit dem M. levator palatini in Verbindung. Bei der Kontraktion spannt der M. das Gaumensegel in querer Richtung aus, bewegt es gleichzeitig nach vorn, erweitert weiterhin das Lumen der Tuba Eustachii, wird daher auch als Dilatator tubae Eustachii bezeichnet.

Die Wirkung des Gaumensegels beruht auf der Schliessung der Mundhöhle gegen den Nasenrachenraum. Es giebt der heruntergeschluckten Nahrung die Direktion an. Beim Sprechen wirkt es bei der Erzeugung der Gaumenlaute, ebenso unterstützt es beim Singen die Hervorbringung von Tönen. Das Schnarchen wird durch Erschütterung des Gaumensegels durch die vorbeistreichende Luft erzeugt. Vermöge der in ihm verbreiteten Geschmacksknospen wirkt es auch als Schmeckorgan (vgl. Seite 185).

Die Zunge.

Tafel XXVIII, Fig. 2; Tafel XL, Figg. 1, 2, 4, 6, 7.

Die Zunge, Lingua s. Glossa, ist ein muskulöses, länglichrundes Organ, welches im Grund der Mundhöhle angeheftet, nach vorn, oben, den Seiten und in beschränkter Weise nach hinten beweglich ist. Sie ist eins der wichtigsten Hilfswerkzeuge für den Verdauungsapparat. An ihr unterscheidet man den hinteren breiten Teil, die Zungenwurzel, Radix linguae, dann die Oberfläche, welche konvex nach oben vorspringt, Dorsum linguae, nach vorn hin die Zungenspitze, Apex linguae, ausserdem noch

das Verbindungsband zwischen Zunge und Epiglottis, Frenulum epiglottidis, und das vorn in der Medianebene ausgespannte Zungenbändchen, Frenulum linguae. Der Zungenrücken zeigt einige quer verlaufende Furchen sowie eine Medianfurche, die am Ende des Zungenrückens in eine dreieckige Vertiefung, Foramen coecum linguae s. Morgagnii, ausläuft und von hier aus nach dem Frenulum epiglottidis übergeht. Die Zungenwurzel setzt sich in die Wand des Pharynx fort. Die Schleimhaut der Zunge ist die Fortsetzung der Mundschleimhaut. Bei Neugeborenen und Kindern tritt an der unteren Zungenfläche ein eigentümliches Schleimhautgebilde auf; es ist dies eine Falte mit fein gezacktem Rand, Plica fimbriata. Ausserdem verläuft in der Medianlinie eine weitere Schleimhautfalte, die Plica sublingualis. An der Zungenwurzel liegt weiter in der Medianebene ein sehniges Blatt, das Septum fibrosum linguae, dessen hinterer Rand an den Zungenbeinkörper angeheftet ist. Dies Blatt dient zur Insertion von Muskelmassen.

Schleimhaut der Zunge.

Die Zungenschleimhaut, Membrana mucosa linguae, ist von lebhaft roter Farbe, weich, dick, mit den unterliegenden Mm. eng verwachsen. Man kann an ihr einen vorderen und einen hinteren Teil unterscheiden. Der erstere liegt auf dem Zungenrücken, soweit er der Mundhöhle zugekehrt ist. Von der Schleimhaut erheben sich zahlreiche kleine Zotten, die Zungenpapillen, durch welche die Zunge die samtartige Oberfläche erhält. Sie lassen sich ihrem Bau nach in mehrere Gruppen trennen.

1. Papillae linguales s. gustus; sie erhalten ihrer Form nach verschiedene Bezeichnungen. Die meisten sind dünn fadenförmig oder spitz kegelförmig, Papillae filiformes; sie nehmen nach der Zungenwurzel zu an Höhe ab, hauptsächlich finden sie sich am vorderen Rückenteil und an den Zungenrändern. Zwischen ihnen befinden sich auf dem Zungenrücken die kegelförmigen Papillen, Papillae conicae. Wie ihr Name sagt, sind sie an der Basis breit, nach oben zu spitzer werdend. Ihnen schliessen sich die pilzförmigen Papillae fungiformes an, welche vereinzelt in geringer Zahl auf der Zunge zerstreut liegen. Bei ihnen kann man einen kleinen Stiel und eine auf diesem sitzende knopfartige Erweiterung unterscheiden. Der Stiel ist häufig in eine Vertiefung eingesenkt. Schliesslich treten an den Seitenrändern die letzteren Papillen in eigentümlicher Modifikation auf; sie werden breiter und flacher, bekommen Linsenform, daher Papillae lenticulares. Am weitesten entwickelt erscheinen die umwallten Papillen, Papillae vallatae s. circumvallatae deren man am hinteren Teil des Zungenrückens 8—15 unterscheiden kann. Sie nähern sich am weitesten nach hinten der Medianebene und divergieren dann nach vorn, wodurch die Figur eines V entsteht. Ihre Oberfläche ist platt, dann senkt sich der Seitenrand in die Schleimhaut ein und wird von einem fast gleichhohen Schleimhautwall umgeben. Auf dem Querschnitt treten diese Verhältnisse deutlich zu Tage, vgl. Tafel XXXX, Figur 4 und 6. Dass diese Papillen zum Teil der Sitz der Geschmacksbecher sind, ist bereits bei den Sinnesorganen hervorgehoben worden.

Die Papillae foliatae oder Fimbriae linguae sind die letzten Spuren eines Geschmacksorgans, das bei vielen Säugetieren in klarer Ausbildung vorhanden ist, beispielsweise an der Zunge der Kaninchen sehr deutlich zu Tage tritt. Beim Menschen bestehen sie aus einer Anzahl fast paralleler Spalten, die vor dem unteren Ende des

Arcus glossopalatinus am Zungenrande gelegen sind. Die Spalten führen bis 3 mm tief in das Innere hinein. Das ganze Organ besitzt dabei circa 7 mm Länge und 5 mm Breite.

2. Die Zungendrüsen, Gl. linguales. Sie liegen in der Tiefe der Schleimhaut dicht über der Muskelmasse. Ihr Drüsenkörper ist acinös gebaut. Die Gl. linguales posteriores befinden sich am Rücken der Zungenwurzel, wo sie neben dem Foramen coecum in grösserer Ausdehnung angetroffen werden.

Als Gl. linguales laterales s. mediae werden die am hinteren Teil der lateralen Zungenränder angetroffenen benannt. Zwischen den Fimbriae linguae nach vorn zu finden sich anstatt ihrer die Gl. linguales anteriores, Nuhn'sche oder Blandin'sche Zungendrüsen. Dieselben sind von beträchtlichem Durchmesser, liegen zu 4—5 an der Zungenspitze neben der Medianebene. Dabei sind sie tiefer in die Muskulatur der Zunge eingesenkt. Ihre Ausfüllungsgänge werden bis 7 mm lang.

Am Zungenrücken stehen im Gebiet der Zungenwurzel die Balgdrüsen der Zunge hinter den Papillae vallatae vor der Epiglottis, ausserdem ziehen sie sich von hier aus nach den Zungenrändern hin. Sie haben grössere Drüsenkörper. Ihre Ausmündungen ragen deutlich nach aussen hervor.

Die Zungenmuskeln.

Die Muskeln der Zunge lassen sich in 2 Gruppen trennen, die erste umschliesst diejenigen, welche sich an den benachbarten Kopfteilen inserieren und von hier zur Zunge verlaufen. Die zweite umfasst die, welche innerhalb der Zungensubstanz ausgebreitet sind und der Zungenmasse die ihr charakteristische Beweglichkeit verleihen.

Äussere Zungenmuskeln.

1. M. hyoglossus; er nimmt seinen Ursprung am Zungenbein und zwar mit drei gesonderten Bündeln. Ein hinteres, plattes, dünnes Bündel, M. ceratoglossus, entspringt am Cornu majus, zieht sich dann an dem lateralen Teil der Zungenwurzel in die Höhe nach vorn zum Zungenrücken, vermischt sich hier mit Fasern des M. styloglossus. Vor ihm liegt ein kleineres, oft fehlendes Bündel, M. chondroglossus, das vom Cornu minus des Zungenbeins nach dem Zungenrücken hinaufzieht und in die Längsmuskulatur der eigentlichen Zunge überstrahlt. Am weitesten nach vorn befindet sich der M. basioglossus. Seine Insertion befindet sich am Vorderrand des Zungenbeinkörpers. Er steigt ebenfalls nach vorn und oben in die Höhe. Die Mm. nähern die Zungenwurzel dem Zungenbein, einseitig ziehen sie die Zunge schräg nach hinten-unten.

2. M. genioglossus; ein kräftiger M., welcher sehnig an der Spina mentalis unter dem Zungenbändchen entspringt. Von hier aus gehen die Fasern divergierend nach oben und hinten zur Zungenbasis. Sie krümmen sich aufwärts und verteilen sich weiter divergierend an den unteren Rand des Septum linguae und dann bis hinauf zur Schleimhaut des Zungenrückens. Man findet die Fasern von der Zungenspitze bis zur Zungenwurzel ausgebreitet. Bei ihrer Kontraktion ziehen sie die Zunge gegen das Kinn hin, drücken sie in der Mundhöhle nach vorn-unten, strecken die Zunge vor. Die beiden Mm. sind in der Medianebene nur durch eine Bindegewebsschicht getrennt.

3. M. styloglossus; ein zunächst rundlicher, dünner M., welcher vom Processus styloideus und dem Lig. stylohyoideum nach vorn medianwärts verläuft. Dabei spaltet sich seine Masse. Das laterale Bündel, welches mehr nach unten gelagert ist, zieht sich neben dem M. hyoglossus und lingualis am Zungenrand hin bis zur Zungenspitze, fast horizontal verlaufend, giebt auf diesem Verlauf an die benachbarten Zungenteile Fasern ab, wird oft verstärkt durch ein Bündel, welches am kleinen Horn des Zungenbeins entspringt. Die Fasern der zweiten Partie sind medial gelegen, nach oben gerichtet, sie drängen sich zwischen den Fasern des M. ceratoglossus hindurch und verlaufen sagittal gegen die Medianebene des hinteren Zungenteils. Bei der Kontraktion ziehen die Fasern die Zunge nach hinten, einseitig wirkend nach rückwärts auf die Seite.

Eigene Muskulatur der Zunge.

Es lassen sich drei verschiedene Faserzüge innerhalb der Zungenmasse unterscheiden. Die wichtigsten verlaufen transversal, weniger ausgebreitet sind die longitudinal, am schwächsten die horizontal angelegten.

1. M. lingualis; er ist länglich, verläuft an der Unterfläche der Zunge, vorn zwischen Genioglossus und Styloglossus, hinten zwischen Genioglossus und Hyoglossus, spaltet sich allmählich in vertikale Züge. Einzelne Fasern gehen an den Seitenrand der Zunge und zur unteren Fläche derselben.

2. Stratum transversum; stellt eine kräftige Muskellage dar, welche in der Zunge in querer Richtung von einem Rande zum andern verläuft, dabei durch das Septum linguae teilweise hindurchtritt oder mit ihm verwachsen ist. Im unteren Abschnitt setzen sich Muskelzüge auf das kleine Horn des Zungenbeins fort. Es besteht aus sehr zahlreichen kleinblättrigen Ansammlungen von Muskelfasern. Dieselben verlaufen nicht ganz horizontal, sondern besonders nach den Rändern hin gebogen schwach divergierend. Sie inserieren sich an die Schleimhaut des Zungenrückens und Zungenrandes.

3. Stratum longitudinale; es zieht unter der Schleimhaut des Zungenrückens von der Zungenwurzel zur Zungenspitze. Im ersteren Teil ist es mit dem Chondroglossus verschmolzen. Die Fasern verlaufen bogenförmig nach vorn, steigen dann wieder empor und heften sich an der Zungenschleimhaut an. Sie ziehen zum Teil zwischen den Fasern des transversalen Stratum hindurch.

4. Stratum perpendiculare; dasselbe wird aus mehreren isolierten Mm.-Bündeln gebildet, welche zahlreich in der Zungenspitze, weniger zahlreich am Rande der Zunge angetroffen werden und einen beinahe senkrechten Verlauf haben. Sie erstrecken sich zwischen den übrigen Mm.-Massen hindurch von der Schleimhaut des Zungenrückens zu der unteren Zungenhälfte.

Die Muskelmasse selbst besitzt in ihrem Endabschnitt lebhafte rote Farbe, die Bindegewebsmassen sind zart, treten zurück. Da die Muskelbündel untereinander ganz verschiedene Kurvensysteme beschreiben, so lässt es sich verstehen, warum die Zunge so äusserst mannigfache Bewegungen ausführen kann. Sie ist derjenige muskulöse Teil des Körpers, welcher bei seinen Bewegungen den grössten Spielraum hat. Die Mm. genioglossi bewirken dadurch, dass sie die Zungenbasis nach vorn schieben, ein Herausstrecken der Zunge. Sie werden dabei unterstützt durch die Mm. geniohyoidei und mylohyoidei, die das Zungenbein etwas nach vorwärts ziehen. Als Antagonisten

wirken die Mm. hyoglossi und styloglossi. Die transversalen Fasern verkürzen den Breitendurchmesser der Zunge, die longitudinalen den Längendurchmesser, die vertikalen die Dicke der Zunge. Je nachdem nun einzelne Abschnitte gleichzeitig wirken, werden verschiedene Teile der Zunge eingezogen oder vorgewölbt u. s. w.

Die Speicheldrüsen.

Die Mundspeicheldrüsen, Gl. salivales, stellen grössere Drüsenkomplexe vor. Jede einzelne Drüse ist zusammengesetzt acinös gebaut. Es lassen sich jederseits drei verschiedene unterscheiden. Dieselben besitzen verschiedene Grösse und unregelmässige Gestalt. Ihre Farbe ist gelblich oder graurötlich. Die zahlreichen einzelnen Läppchen, welche als sekundäre und primäre unterschieden werden können und je aus einzelnen Acini zusammengesetzt sind, werden durch Bindegewebe miteinander verbunden. In ihrem Umkreis finden sich Blutgefässe. Sie führen in Ausführungsgänge über, welche das Sekret der Drüsen, den Mundspeichel, Saliva, in den Mund austreten lassen.

1. Ohrspeicheldrüse, Gl. parotis; es ist die grösste der genannten, unregelmässig geformt, von vorn nach hinten etwas dicker werdend, mit geschärftem vorderen Rand. Ihrer Lage nach befindet sie sich vor dem äusseren Ohr und zwar liegt ihre mediane Fläche vorn dem Masseter auf, nach rückwärts über dem Ast des Unterkiefers; über sie hinweg zieht die Fascia parotideomasseterica und der Rand des Platysma; nach hinten grenzt sie an den M. sternocleidomastoideus, oben erstreckt sie sich bis zu dem Jochbogen. — Aus ihrem oberen Teil entspringt der Ausführungsgang, welcher als Ductus parotideus s. Stenonianus bekannt ist. Er setzt sich aus zwei Ästen zusammen, die sich nach dem Inneren der Speicheldrüse zu astförmig verzweigen. Er tritt quer über den M. masseter hinüber, macht dabei eine schwache Biegung nach oben, geht dann am vorderen Rand des M. knieförmig nach innen, durchbohrt den M. buccinator in dessen Mitte und mündet innerhalb der Backenschleimhaut aus. Seine Mündung, die dem zweiten oberen Molarzahn gegenüberliegt, ist länglich-rund. Eine Partie sondert sich von der Drüse los, es ist die, welche oberhalb des Ausführungsganges auf dem oberen Teil des Masseter liegt. Sie besitzt einen gesonderten Gang, der ebenfalls in den Ductus parotideus einführt. Sie wird als Gl. parotis accessoria bezeichnet.

2. Gl. submaxillaris; halb so gross als die Gl. parotis. Ihre Gestalt ist länglich-rundlich. Sie liegt in der Regio submaxillaris zwischen M. mylohyoideus und digastricus, vor dem Zungenbein und neben der Basis des Unterkiefers. An ihrem hinteren Ende grenzt sie an die Gl. sublingualis. Überdeckt wird sie vom Platysma und der Fascia cervicalis. Ihrer Struktur nach zeigt sie ähnliches Verhalten wie die Ohrspeicheldrüse. Meist erscheint sie in mehrere grössere Abschnitte gesondert. Aus ihr führt der Ductus Whartonianus hervor. Derselbe tritt über den Hinterrand des M. mylohyoideus zum Boden der Mundhöhle. Seine Richtung ist von hinten nach vorn medianwärts. Er öffnet sich in der Caruncula sublingualis, die neben dem Frenulum linguae liegt. Seine Wandung wird von glatter Muskulatur gebildet.

3. Die unter der Zunge gelegene Speicheldrüse, Gl. sublingualis s. salivalis, ist länglich, platt, an den Enden in schärfere Zipfel auslaufend. Sie liegt auf dem Boden der Mundhöhle. Über ihr findet sich der Seitenrand der Zunge. Sie wird nur von der Mundhöhlenschleimhaut bedeckt. Unter ihr liegt der M. mylohyoideus,

lateral der Unterkiefer, medial der M. genioglossus. Sie setzt sich aus einer Anzahl kleinerer tertiärer Drüsenlappen zusammen. Die einzelnen Drüsenläppchen haben hin und wieder gesonderte Ausführungsgänge, es können bis 12 derselben auftreten. Dieselben werden als Ductus Riviani s. sublinguales minores bezeichnet. Hin und wieder treten mehrere Drüsen enger zusammen und besitzen dann gemeinsame Ausführungsgänge. Die Öffnungen der Gänge liegen auf der Caruncula sublingualis. Sind zahlreiche vereinigt, so entsteht der Ductus sublingualis major s. Bartholinianus, welcher hin und wieder mit dem Ductus submaxillaris sich vereinigt.

Das Sekret der Drüsen, der Mundspeichel, Saliva, ist hell, er vermischt sich alsbald mit dem Sekret der Schleimdrüsen und wird dadurch trüb, zeigt kleine Flocken, sowie Teile der Mundhöhle, Speichelzellen, Epithelien u. s. w. Die Absonderung des Speichels ist am stärksten während des Kauens fester Nahrung. Ebenso wird Speichel beim Sprechen ausgeschieden, er verhindert das Trockenwerden des Mundes. In der Ruhe hört die Speichelsekretion auf. Der Speichel macht die aufgenommene Nahrung teils schlüpfrig, teils wandelt er die Stärke in löslichen Zucker um. Neuerdings wird angenommen, dass von der Gl. sublingualis teilweise Schleim secerniert wird, indem einzelne Epithelzellen der Drüsengänge ein helles schleimartiges Plasma besitzen. Die Parotis hat in ihren Drüsengängen nur einheitliches Epithel. Der Inhalt der Zellen desselben ist feinkörnig.

II. Der Pharynx.

Tafel XXVII, Figg. 1 u. 2.

Er gehört sowohl den Luftwegen als auch dem Verdauungsapparat an, denn einesteils vermittelt er die Verbindung zwischen Mundhöhle und Schlund, andernteils die zwischen Nasenhöhle und Kehlkopf. Da der Kehlkopf vor dem Schlund gelegen ist, so kompliziert sich der Weg, den die Atemluft einschlagen muss. Vor allen Dingen ist es nicht möglich, dass gleichzeitig Speise geschluckt und geatmet wird. Um hier Störungen zu vermeiden, erstrecken sich in die Höhle des Pharynx die Hilfsapparate, welche teils im weichen Gaumen, teils im Kehldeckel zu suchen sind. Die Nasenhöhlen öffnen sich, wie erwähnt, im hinteren Abschnitt durch die Choanen in den oberen Teil des Pharynx. Es wird dieser als Cavum pharyngonasale bezeichnet. Seine untere Grenze lässt sich markieren, wenn man das Gaumensegel gegen die hintere Wand des Pharynx andrückt. Dieser obere Raum ist dadurch noch ausgezeichnet, dass in ihm jederseits die Öffnung der vom Mittelohr zuführenden Tuba Eustachii liegt. Dieselbe befindet sich ungefähr zwischen unterem und mittlerem Nasengang hinter der unteren Muschel. Sie liegt auf einem wulstartigen Vorsprung, hinter diesem befindet sich dann eine Einbuchtung in dem Pharynxraum. Es ist dies die sogenannte Rosenmüller'sche Grube. Die dorsal gelegene Wand, welche auch wohl als Gewölbe, Fornix, bezeichnet wird, liegt vor der Schädelbasis und den ersten drei Halswirbeln. Nach vorn zu wird der Pharynx durch den weichen Gaumen und dann im tieferen Teil durch die Zungenwurzel begrenzt. Nach unten bezeichnet der Eingang zum Kehlkopf das Ende dieses Zwischenraumes. Die Öffnung, welche von der Mundhöhle in den Pharynx einführt, hat die Benennung Isthmus faucium erhalten. Der hinter diesem Isthmus gelegene Abschnitt wird als Rachen, Fauces, bezeichnet. Der an diesen angrenzende untere Teil des Pharynx stellt dann das

Cavum pharyngolaryngeum dar. Das Gaumensegel sperrt den Pharynxraum gegen die Nasenhöhle ab, sowie Speise durch den Mund aufgenommen wird. Es verhindert also einen Übertritt der Speise in den Nasenraum. Der beim Kehlkopf zu erwähnende Kehldeckel schliesst andererseits den Kehlkopf ab, sowie die Speise über die Zungenwurzel weiter nach unten gleitet. Ausserdem macht aber die Wandung des Pharynx beim Schlucken noch eigene Bewegungen; sie wird in ihren Funktionen durch die Thätigkeit der Zunge unterstützt: indem sich die Zunge unter den weichen Gaumen drückt, schiebt sie die aufgenommene Nahrung nach unten und veranlasst so das Verschlucken derselben. Wie die Nahrung weiterbefördert wird, ist später zu erwähnen. Um die Nahrung zu transportieren, besitzt der Pharynx eine ziemlich komplizierte Muskulatur, die sogleich besprochen werden soll. Es mag hier noch erwähnt werden, dass die Wandungen dieses Raumes aus einer Membran bestehen, welche quergestreifte Mm.-Fasern enthält und über die sich eine Schleimhaut ausdehnt. Zwischen Muskulatur und Schleimhaut findet sich ausserdem eine Bindegewebslamelle, welche an der Schädelbasis befestigt ist. Sie wird als Membrana pharyngobasilaris bezeichnet. Von der Nasenhöhle aus erstreckt sich das Flimmerepithel der Schleimhaut noch auf den oberen Teil der Pharynxhöhle weiter. In diesem Abschnitt ist die Oberfläche in unregelmässige Falten gelegt. Dieselben nehmen nach unten zu ab. Im unteren Abschnitt finden sich dann Längsfalten. — Zahlreiche Balgdrüsen münden in den Bezirk zwischen den beiden Tuben. Es wird diese Stelle als Pharynxtonsille bezeichnet, besonders ist dieselbe bei Kindern entwickelt. Ihrem Bau nach ist sie unregelmässig. Es findet sich daselbst noch jederseits eine kleine Grube in der Schleimhaut, welche als Bursa pharyngea bezeichnet wird. Die Drüsen sind acinöse Schleimdrüsen. Ihre Anzahl nimmt im unteren Abschnitt nach der Speiseröhre zu ab, schliesslich treten sie ganz vereinzelt auf. Das Flimmerepithel des Cavum pharyngonasale verschwindet, so dass in dem von der Mundhöhle zugänglichen Teil ein Epithel auftritt, welches wieder wie in der Mundhöhle Plattenepithel genannt werden muss.

Die Muskulatur des Pharynx.

Die Muskulatur des Schlundkopfs liegt in einer verhältnismässig dünnen Schicht im Umkreis des Hohlraums. Sie lässt sich in zwei Partien sondern: in die, welche das Pharynxinnere verengen (Constrictores) und in jene, welche die Wandung des Pharynx heben (Levatores). Die Bündel der Konstriktoren verlaufen schräg oder horizontal, die der Levatoren longitudinal. In der Medianlinie der hinteren Wand treten die Muskelfasern zusammen, es entsteht dadurch ein Streifen, welcher als Raphe pharyngis bezeichnet wird. Derselbe setzt sich nach oben an die Crista basilaris des Hinterhauptbeins an. Es führt der Streifen hier die Bezeichnung Lig. pharyngeum.

1. M. constrictor pharyngis superior; er entspringt mit vier Bündeln, das grösste M. pterygopharyngeus, vom Hamulus pterygoideus und dem hinteren Rand der Lamina medialis des Flügelfortsatzes. Das zweite Bündel, M. buccopharyngeus, nimmt seinen Ursprung von der Fascie zwischen Unter- und Oberkiefer. Das dritte Bündel, M. mylopharyngeus, entspringt an der Innenfläche des Unterkiefers vom hinteren Abschnitt der Linea obligua interna. Das vierte Bündel, welches am weitesten nach unten gelegen ist, wird als M. glossopharyngeus be-

zeichnet; es entspringt am seitlichen Teil der Zungenwurzel. Die Muskelmassen verlaufen dann quer nach hinten, die oberen etwas nach unten geneigt, die unteren etwas nach oben aufsteigend. Sie vereinigen sich in der Mittellinie an der Raphe. Ausserdem kommen noch Bündel zu diesen Muskelmassen, welche als M. salpingopharyngeus und cephalopharyngeus von der Tuba Eustachii und von dem Foramen caroticum externum nach unten verlaufen.

2. M. constrictor pharyngis medius s. hyopharyngeus; er besteht aus zwei Bündeln, das obere derselben wird als M. chondropharyngeus getrennt, es entspringt am Cornu minus des Zungenbeins; das untere, M. ceratopharyngeus, entspringt am Cornu majus. Die oberen Fasern steigen schräg von oben nach unten-hinten, die mittleren verlaufen horizontal und die unteren schräg nach aufwärts, sie vereinigen sich ebenfalls an der Raphe.

3. M. constrictor pharyngis inferior s. laryngopharyngeus; es ist der kräftigste der Konstriktoren, gleichzeitig zu äusserst gelagert, an ihm lassen sich drei verschiedene Partien trennen. Die unterste derselben hängt mit dem M. cricothyreoideus zusammen, das mittlere Bündel ist am breitesten. Es wird als M. thyreopharyngeus bezeichnet, entspringt vom hinteren Abschnitt der Cartilago thyreoidea und vom Cornu superius des Schildknorpels. Das untere Bündel, M. cricopharyngeus, nimmt seinen Ursprung an der äusseren Fläche des Arcus der Cartilago cricoidea und vom Cornu inferius der Cartilago thyreoidea. Die oberen Mm. verlaufen schräg nach aufwärts, weniger geneigt sind die mittleren, fast horizontal die unteren. Die Mm. vereinigen sich dorsal an der Raphe. Ihr oberer Rand reicht mit spitzem Winkel bis kurz unter den Basisteil des Hinterhauptbeins. Im allgemeinen zeigt aber der M. in seinem Bau mannigfache Schwankungen.

Die longitudinal verlaufenden Muskeln des Schlundkopfs sind verhältnismässig schwächer. Sie finden sich an der seitlichen und hinteren Wand. Im oberen Abschnitt ist es der Palatopharyngeus, welcher gleichzeitig als Levator wirkt, im unteren Abschnitt dann der Stylopharyngeus, derselbe nimmt seinen Ursprung am Processus styloideus, steigt dann medial herunter etwas nach vorwärts, zieht sich zwischen dem oberen Rand des Constrictor pharyngis medius und dem Constrictor superior hindurch. Ein Teil seiner Fasern zieht weiter zum Rand der Epiglottis, dann zum oberen Rand der Cartilago thyreoidea. Ausserdem treten Fasern mit dem M. pharyngopalatinus in Verbindung.

III. Die Atmungswerkzeuge, Organa respirationis.

Tafel LXI—LXII, Fig. 2; Tafel LXXV—LXXVI, Fig. 1; Tafel LXXX; Tafel LXXXI—LXXXIV.

Dieselben stehen, wie erwähnt, im engsten Zusammenhang mit dem Vorderdarm. Sie zerfallen in die Hilfsorgane und in die eigentlichen Sauerstoff aufnehmenden und Kohlensäure abscheidenden Teile. Zu den Hilfsorganen wird die Nasenhöhle mit ihren inneliegenden Teilen, der Kehlkopf und die Luftröhre gezählt. Als Respirationsorgan funktioniert die Lunge. Die Nasenhöhle hat den Zweck, die Atemluft vorzuwärmen, anzufeuchten und auf ihre Brauchbarkeit hin zu prüfen. Es findet sich in ihr das Geruchsorgan, welches schon Seite 182 ff. geschildert wurde. Der Kehlkopf ist in den Dienst des Sprachvermögens getreten. Die Luftröhre hat den Zweck, die Luft in die Tiefe der Brust hineinzuleiten, sie hier in die Lungen gelangen zu lassen.

Zwischen Nasenhöhle, Kehlkopf und Speiseröhre liegt als ein Verbindungsstück der Pharynx.

Die Nasenhöhle.

Ursprünglich steht sie mit der Mundhöhle in direktem Zusammenhang und erst nach Bildung des Gaumens findet eine Trennung der beiden Hohlräume statt. Durch die mittlere Scheidewand, das Septum, wird der Nasenraum in zwei Teile getrennt, welche durch die Nasenlöcher mit der Aussenwelt in Verbindung stehen und gegen den Schlundkopf zu weite Öffnungen, die Choanen, zeigen. Das Skelett der Nase sowie die Knorpelmassen, welche sich in ihrem Umkreis befinden, sind bereits früher erwähnt, ebenso ist geschildert, dass die Schleimhaut die gesamte Innenfläche überzieht und sich in die einzelnen Höhlen, welche mit der Nase im Zusammenhang stehen, fortsetzt. Von den lateralen Wandungen springen in den Nasenhöhlenraum die in ihren knöchernen Theilen bereits Seite 28 geschilderten Muscheln vor. Ihnen liegt die Schleimhaut der Nase eng auf. Durch die Schleimhaut wird der Raum stellenweise sehr verengt. Man unterscheidet nun zwischen den Muscheln die verschiedenen Nasengänge. Der untere Nasengang liegt unterhalb der unteren Muschel über dem Boden der Nasenhöhle, der mittlere Nasengang zieht sich zwischen unterer und mittlerer Muschel hin, während zwischen der letzteren und der oberen Muschel der obere Nasengang auftritt. Die Nasengänge konvergieren schwach gegen die Choanen zu. Die Regio olfactoria, welche sich im oberen Teil der Nasenhöhle befindet, wurde schon erwähnt. Der Abschnitt, welcher frei von Riechepithelien ist, führt die Bezeichnung Regio respiratoria. Es ist dies der ausgedehnteste Abschnitt der Nasenhöhle. Seine Ausbildung ergiebt sich aus dem Querschnitt durch den Nasenraum, wie er in Tafel XXXIX Fig. 5 wiedergegeben ist.

Die Nebenhöhlen der Nase. In dem oberen Nasengang, zum Teil auch noch über der oberen Muschel, öffnen sich die Hohlräume, welche als hintere Siebbeinzellen benannt werden. Der Sinus sphenoidalis mündet im oberen Nasenraum aus. In dem mittleren Nasengang öffnet sich der weite Sinus maxillaris, ausserdem der Stirnsinus und die vorderen und mittleren Cellae ethmoidales. Diese Mündungen liegen unter der mittleren Muschel, die Ausmündungsstelle ist rinnenförmig vertieft, daher auch Infundibilum genannt. Im vorderen Teil der Rinne mündet der Sinus frontalis, weiter nach rückwärts der Sinus maxillaris, im oberen Rande der Vertiefung finden sich die Mündungen der mittleren Siebbeinzellen.

Ausserdem steht die Nasenhöhle, wie erwähnt, durch den Thränennasengang mit dem vorderen Abschnitt der Augenhöhle in Kommunikation. Weiterhin geht der Ductus incisivus hinter den Schneidezähnen her nach unten. Die Schleimhaut der Nase, soweit sie als Regio respiratoria bezeichnet wird, ist blassrot, sie erstreckt sich in die genannten Sinus und Kanäle hinein, äusserlich zeigt sie zahlreiche kleine Falten, Rauheiten, die an der Nasenscheidewand netzartig werden. Eine stärkere wulstartige Vorwölbung befindet sich auf der unteren Muschel. Überdies ist die Schleimhaut, welche die untere und mittlere Muschel überzieht, sehr dick, so dass das Nasenlumen durch dieselbe beträchtlich eingeengt, zum Teil auch ganz zusammengedrückt werden kann. Die Venennetze, welche sich in der Schleimhaut der Nase finden, sind früher bereits erwähnt worden. (Bei katarrhalisch veränderter Schleimhaut tritt eine bedeutende Schwellung derselben auf, wodurch dann das Atmen durch die Nase stellenweise unmöglich werden kann.) Drüsen finden sich mit Ausnahme des Nasen-

vorhofs, dem sie fehlen, als zahlreiche acinöse Drüsen innerhalb der Regio respiratoria. Sie stellen hier eine fast 2 mm dicke Schicht dar. Es sind Schleimdrüsen. Der Nasenschleim ist gewöhnlich hell und zäh, kann sich aber unter Umständen verdicken. Die Drüsen der Regio olfactoria besitzen Schlauchform, sind am Ende etwas gewunden oder erweitert. Man bezeichnet sie als Bowman'sche Drüsen. Beim Menschen besteht das Nasenepithel, soweit es im Vorhof ausgebreitet ist, aus mehrfach geschichteten Platten-Zellen. Die Zellen nehmen nach und nach Cylinderform an, schliesslich tragen die äussersten Schichten derselben Cilien. Die Umwandlung der Epithelzellen in der Regio olfactoria ist früher erwähnt. In einfachen Schichten tritt das Epithel in den Nebenhöhlen der Nase zu Tage.

Der Kehlkopf.

Tafel XXVIII, Figg. 4, 5, 6, 7; Tafel LXXXII.

Mit dem nun zu besprechenden Abschnitt beginnen die sogenannten unteren Luftwege.

Der Kehlkopf, Larynx, ist ein ungleich gestalteter, aus Knorpeln, Bändern und Muskelmassen zusammengesetzter Körper, welcher im Inneren von der Schleimhaut ausgekleidet wird, ausserdem gefäss- und nervenreich ist. Er dient teils zum Eintritt der Luft in die Luftröhre, andernteils aber als Stimmorgan, Organon vocis. Insgesamt ist dies Gebilde beim Mann ungefähr 4 cm hoch und vorn ebenso breit, beim Weib ist es bis 1 cm kürzer und schmäler. Die Entfernung von vorn nach hinten beträgt beim Mann $3^1/_2$ cm, beim Weib ungefähr $2^1/_2$ cm. Seiner Lage nach befindet sich der Kehlkopf am vorderen Teil des Halses und zwar unter der Zungenwurzel und dem Zungenbein. Er zieht sich dann direkt nach unten. An ihn setzt sich die Luftröhre an. Eigentlich müssen wir den gesamten Kehlkopf als einen modifizierten Abschnitt der Luftröhre auffassen. Infolge der gesonderten Funktionen sind die Knorpelringe, welche die Luftröhre umschliessen, im Kehlkopfabschnitt eigenartig umgestaltet, vorn springt die Cartilago thyreoidea mit ihrer Vorwölbung am Hals hervor, nur von der Haut und der Fascia cervicalis bedeckt. Dieser Teil wird als Adamsapfel bezeichnet. Die am weitesten vorspringende Spitze markiert die untere Grenze des oberen Drittels des gesamten Organs.

Knorpel des Kehlkopfs.

1. Schildknorpel, Cartilago thyreoidea; der grösste der Kehlkopfknorpel, welcher den Hauptabschnitt der vorderen Kehlkopfwand bildet. Er besteht aus zwei in der Medianlinie zum grössten Teil verwachsenen Platten, Laminae dextra et sinistra. Der Winkel, unter dem die beiden Platten vorn zusammentreten, beträgt fast 90^0. Der obere Rand beginnt an dem früher erwähnten Adamsapfel. Er erstreckt sich bogenförmig zunächst nach oben lateralwärts und dann schräg nach hinten unten, um an dem weitest lateral gelegenen Teil wieder plötzlich in die Höhe zu biegen und in das gleich zu besprechende Horn auszulaufen. Unter dem hinteren Randteil liegt ein Höcker, Tuberculum cartilaginis thyr. dextrum et sinistrum. Über die Seitenflächen hin ziehen Erhabenheiten, welche den Muskeln als Ansatzstellen dienen. Die innere Fläche der Schildknorpel ist glatt, nur in der

Medianebene zeigt sich eine Rauheit für die Anheftung der Stimmbänder. Häufig besitzt der eine oder andere Knorpel eine Stelle, welche von Knorpel selbst frei ist und nach Fortnahme des Perichondriums als Loch erscheint, Foramen thyreoideum. Der obere hintere Teil des Randes zieht sich in zwei nach hinten und innen gebogene rundliche längere Fortsätze aus, es sind die oberen Schildhörner, Cornua superiora cart. thyr. Am unteren Rand finden sich einige Einschnitte, ein mittlerer grösserer und je ein hinter diesem gelegener kleinerer. Es entstehen dadurch kurze Fortsätze, Processus cricoideus dexter et sinister. Die Einschnitte werden als Incisura thyreoidea inferior media et lateralis bezeichnet. Ausserdem läuft der hintere Teil des unteren Randes ebenfalls in zwei Hörner aus. Dieselben sind nach vorn medianwärts gebogen, kürzer als die oberen, es sind die unteren Schildhörner, Cornua inferiora. An ihrer medialen Seite sind sie mit einer Gelenkfläche versehen.

2. Ringknorpel, Cartilago cricoidea; ein ringförmiger, aus hyalinem Knorpel bestehender Teil, der unter dem Schildknorpel gelegen ist. Vorn ist er schmal. Dieser Abschnitt wird als Bogen, Arcus, bezeichnet. Seitlich an demselben liegt eine Gelenkfläche für die unteren Hörner des Schildknorpels. Nach hinten zu steigt die Wand des Knorpels zu einer grösseren Platte in die Höhe, Lamina cart. cricoidea, welche zwischen die hinteren Teile des Schildknorpels eingreift. An ihrem oberen Rand finden sich zwei Gelenkflächen, die Superficies articulares arytaenoideae. Ausserdem zieht sich dorsal in der Medianlinie eine erhabene Linie, Crista mediana, herunter, neben dieser finden sich zwei kleine Gruben.

3. Cartilagines arytaenoideae, Giessbeckenknorpel; es ist ein rechter und ein linker zu unterscheiden. Jeder Knorpel stellt eine ungefähr dreiseitige Pyramide dar. Die Basis ist etwas ausgehöhlt, sie liegt dem oberen Rande des Ringknorpels an. Die seitliche Fläche ist nach unten konkav, sie wird durch eine erhabene Leiste in eine untere und eine obere Grube geteilt. Die hintere Fläche ist konkav, die mediale Fläche steht fast senkrecht auf dem hinteren Teil des Ringknorpels. Sie ist von der des anderseitigen Giessbeckenknorpels nur wenig entfernt, läuft mit dieser fast parallel. Der Basisteil besitzt eine Gelenkfläche für die des Ringknorpels. Am vorderen Teil findet sich an der Basis eine Spitze, der Processus vocalis. Am lateralen Abschnitt der Basis springt ein kurzer dicker Fortsatz vor, Processus muscularis, derselbe ist etwas nach hinten gerichtet.

4. Cartilagines Santorinianae; es ist jederseits ein kleiner kaum 2 mm langer Knorpel, welcher aus elastischer Knorpelsubstanz besteht und der Spitze des Giessbeckenknorpels aufsitzt. Die Knorpel sind gegen die Medianebene und etwas nach hinten gebogen.

5. Cartilagines Wrisbergianae; sie kommen nicht immer vor, wenn vorhanden liegen sie vor den Giessbeckenknorpeln. Es sind bis 9 mm lange, dünne, schmale Massen, die mit dem unteren Rande des Giessbeckenknorpels verbunden sind, von hier aus schräg nach vorn in die Höhe steigen.

6. Cartilagines sesamoideae; treten hin und wieder in Gestalt von elastischen Knorpelmassen auf, die bis 3 mm Länge erreichen können. Sie liegen längs der lateralen Ränder der Giessbeckenknorpel, mit diesen durch Bindegewebe vereinigt.

7. Epiglottis, Kehldeckel; es ist eine dünne, bis $3^1/_2$ cm lange und $2^1/_2$ cm breite Knorpelplatte, von Gestalt herzförmig. Ihre Grundlage besteht aus elastischem

Knorpelgewebe, wird als Cart. epiglottica bezeichnet. Sie liegt über dem Schildknorpel am Grund der Zungenwurzel, ist nach aufwärts und hinten gerichtet. Nach unten zu läuft der Kehldeckelknorpel in eine breite, dicke Spitze aus, welche in der Incisura superior des Schildknorpels befestigt ist. Die Oberfläche, welche gegen die Zunge zu sieht, ist konvex, die untere, nach der Stimmritze zugekehrte, ist konkav. In den Flächen finden sich kleine Vertiefungen, oder durchbrochene Stellen. Der Kehldeckelknorpel wird von Schleimhaut überzogen.

Die Bänder und Gelenke des Kehlkopfs.

Vom Zungenbein erstreckt sich nach dem Schildknorpel herunter die Membrana thyreohyoidea. Einerseits ist sie am Körper und den grossen Hörnern des Zungenbeins angeheftet, andererseits am oberen und seitlichen Rand des Schildknorpels. Der mittlere Abschnitt erscheint verstärkt, er wird als Lig. thyreohyoideum medium bezeichnet. Es ist dies ein Band, welches den hinteren Teil des Körpers des Zungenbeins mit dem vorderen ausgeschnittenen Rand des Schildknorpels verbindet. Am Zungenbein liegt ein Schleimbeutel, Bursa thyreohyoidea. Zwischen den grossen Hörnern des Zungenbeins und den oberen Hörnern des Schildknorpels spannen sich die Ligg. thyreohyoidea lateralia aus. Innerhalb eines jeden liegt häufig ein kleines, längliches Knorpelstückchen, die Cartilago triticea. Die Bänder, welche zwischen den einzelnen Knorpeln des Kehlkopfs ausgespannt sind, dienen teils dazu, diese zusammenzuhalten, teils gestatten sie auch den Knorpeln eine geringe Beweglichkeit, welche an den erwähnten Gelenkflächen vor sich geht. Man spricht daher auch von einzelnen Gelenken. — Das Lig. cricothyreoideum medium, welches reich an elastischen Fasern ist, erstreckt sich von der Incisura thyreoidea inferior media zum Arcus des Ringknorpels. Es ist von Löchern durchbohrt. — Die Spitzen der Santorin'schen Knorpel werden durch ligamentartige Bindegewebsmassen untereinander verbunden. Ausserdem heften sich diese Bindegewebe an eine bindegewebige Membran, welche am oberen Rand der Platte des Ringknorpels und zwischen den Gelenken, sowie zwischen Ring- und Giessbeckenknorpel angeheftet ist, ausserdem nach hinten zu mit dem Pharynx in Verbindung steht. Die Membran wird bezeichnet als Lig. jugale cartilagineum Santorini.

Es sind also drei verschiedene Gelenke zwischen den Kehlkopfknorpeln vorhanden, einmal die Articulatio cricothyroidea. In diesem Gelenk gleitet der Schildknorpel vorwärts resp. rückwärts. Die Gelenkflächen sind nicht immer gleichartig, sondern ihre äussere Gestalt wechselt. Die Articulatio crico-arytaenoidea besitzt elliptische Gelenkflächen, die konvex an dem Ringknorpel, konkav an dem Giessbeckenknorpel sind. Die Knorpel werden untereinander durch Kapselbänder verbunden und weiterhin durch die Ligg. crico-arytaenoidea posteriora. Endlich findet sich noch die Verbindung zwischen Giessbeckenknorpeln und Santorin'schen Knorpel. Es ist kein eigentliches Gelenk, sondern die Santorin'schen Knorpel sind durch Bindegewebe locker den Spitzen der Giessbeckenknorpel aufgeheftet.

Die Bewegungen des Kehlkopfs sind noch verhältnismässig wenig bekannt, trotzdem haben sie für die Physiologie der Sprache eine hohe Bedeutung, denn wie nun geschildert werden muss, sind die Stimmbänder zwischen den Knorpeln ausgespannt. Ihre Anspannung oder ihre Erschlaffung erfolgt durch Verschiebung der Knorpelmassen des Kehlkopfs, also durch Veränderung des Breiten- und Tiefen-Durchmessers.

Bänder im Inneren des Kehlkopfs. Sie sind zwischen Schild-, Ring- und Giessbeckenknorpel ausgespannt. Ihr Verlauf ist von vorn nach hinten gerichtet. Im allgemeinen lassen sich drei paar Bänder unterscheiden.

1. Die oberen Stimmbänder oder Taschenbänder, Ligg. thyreo-arytaenoidea superiora; es ist jederseits ein schwaches, schlaffes Band, welches aus elastischen Fasern, die mit Bindegewebe durchwirkt sind, besteht. In demselben liegen zahlreiche Drüsen. Sie haben ihren Verlauf über den gleich zu erwähnenden echten Stimmbändern. Sie ziehen vom inneren Winkel des Schildknorpels schräg nach hinten etwas gebogen zum vorderen Rand der Giessbeckenknorpel.

2. Echte Stimmbänder, Ligg. thyreo-arytaenoidea inferiora; sie entspringen dicht unter den vorigen, ebenfalls am inneren Winkel des Schildknorpels, laufen dann rückwärts und verbinden sich mit den Processus vocales und den vorderen Rändern der Giessbeckenknorpel. Sie werden aus elastischen Fasern gebildet. Im vorderen Abschnitt befindet sich zwischen diesen Geweben ein kleines Knötchen. Ihre Länge beträgt 9—11 mm beim Weibe, 14—16 mm beim Mann. Zwischen den Stimmbändern bleibt eine längliche Spalte, die Stimmritze, Glottis, sie läuft vorn spitz zu, während sie nach hinten sich etwas verbreitert. Ihre Weite ist selbstverständlich bei verschiedener Spannung der Stimmbänder verschieden.

Ligg. cricothyreo-arytaenoidea; es sind die zu unterst gelegenen Bänder. Sie schliessen sich nach unten hin direkt den echten Stimmbändern an, bestehen aber nicht nur aus elastischen Fasern, sondern auch aus gewöhnlichem Bindegewebe. Sie entspringen an der Innenwand und vom Innenwinkel des Schildknorpels und ziehen sich schräg nach hinten unten zum oberen Rand des Ringknorpels, sind ausserdem dann noch durch das Lig. cricothyreoideum medium mit dem Schildknorpel und dem unteren Rand des Giessbeckenknorpels verbunden.

Muskeln des Kehlkopfs.

Die Muskulatur dieses Gebildes ist verhältnismässig kompliziert, denn es sind nicht nur die Mm. in Betracht zu ziehen, welche dem eigentlichen Kehlkopf zugehören, sondern auch noch diejenigen, die vom Zungenbein und dem Brustbein zum Kehlkopf übertreten und dies Gebilde insgesamt bewegen. Die eigenen Muskeln des Kehlkopfs lassen sich in fünf Paare trennen, dazu kommt dann noch ein unpaarer Muskel. Die Mm. sind insofern interessant, als sie sowohl dem Willen unterworfen sind, als auch von ihm unabhängig funktionieren können. Sie dienen dazu, die Abstände zwischen den einzelnen Knorpeln, d. h. die verschiedenen Durchmesser im Kehlkopf zu ändern.

1. M. cricothyreoideus; er zieht sich vom unteren Rand und der Innenfläche der Seitenplatte des Schildknorpels über die Incisura thyreoidea inferior lateralis herunter und inseriert sich an der äusseren Fläche bis zum unteren Rand des Bogens des Ringknorpels. Die hintere Partie grenzt an das untere Horn des Schildknorpels, an welchem sie ebenfalls noch zum Teil angeheftet ist. Der M. ist oben breit, dick, verschmälert sich nach unten zu. Er besteht aus einem vorderen Abschnitt, welcher schräg lateralwärts heruntersteigt und aus einem hinteren Teil, der noch schräger gerichtet ist und meist mit dem M. cricopharyngeus zusammenhängt. Durch die Kontraktion werden die vorderen Teile der Schild- und Ringknorpel einander ge-

nähert, der Schildknorpel etwas herabgezogen und die Platte des Ringknorpels gerichtet.

2. M. crico-arytaenoideus posticus; er entspringt an der hinteren Fläche der Platte des Ringknorpels und zwar in den dort befindlichen Gruben. Er steigt dann herauf und heftet sich an der Basis und an dem lateralen Teile des Processus muscularis des Giessbeckenknorpels an. Bei der Kontraktion zieht er den M.-Fortsatz nach hinten-unten, dreht dabei den Giessbeckenknorpel nach aussen, entfernt die Processus vocales voneinander, indem er sie nach oben-aussen wendet, und spannt dadurch die Ligg. thyreo-arytaenoidea inferior an.

3. M. crico-arytaenoideus lateralis; ein dreieckiger M., kurz und kräftig, entspringt vom oberen Rand des Bogens des Ringknorpels und vom Lig. cricothyreoideum medium. Er erstreckt sich nach oben zur vorderen Fläche und zum unteren Rande des M.-Fortsatzes des Giessbeckenknorpels. Bei seiner Kontraktion zieht er diesen Knorpel nach vorn-unten und auswärts, nähert die Processus vocales einander, erschlafft die unteren Stimmbänder.

4. M. thyreo-arytaenoideus inferior; liegt über dem vorigen, ist mit ihm verwachsen, geht von der inneren Fläche der Seitenplatte des Schildknorpels nach rückwärts etwas nach oben zur lateralen Fläche des Processus vocalis und an die laterale Fläche des Giessbeckenknorpels, heftet sich der vorspringenden Leiste dieses Knorpels an. Er verbindet sich weiterhin mit dem Lig. cricothyreoideum und fester mit dem Lig. thyreoideum articulare inferius. Man kann an ihm zwei Partien unterscheiden. Die auf das Stimmband direkt einwirkenden werden als Stimmbandsmuskeln, Mm. vocales, bezeichnet. Die Fasern desselben laufen dem Stimmband parallel. Der gesamte M. zieht den Giessbeckenknorpel nach vorn; er erschlafft bei seiner Kontraktion die Stimmbänder und die Ligg. thyreo-arytaenoidea inferiora.

5. M. thyreo-arytaenoideus superior lateralis; er kann fehlen, ist auch sonst sehr variabel, oft nur schwach angedeutet. Er zieht sich vom oberen Teil des Winkels des Schildknorpels nach hinten und abwärts, durchkreuzt einen Teil des M. thyreo-arytaenoideus inferior und heftet sich am Processus muscularis des Giessbeckenknorpels an. Er zieht den Giessbeckenknorpel nach vorn und innen.

6. M. thyreo-ary-epiglotticus; zerfällt in mehrere Partien. — Der M. thyreo-epiglotticus entspringt über dem M. thyreo-arytaenoideus inferior an der inneren Fläche der Seitenplatte des Schildknorpels. Die Fasern steigen nach hinten gebogen in die Höhe, verweben sich mit den Fasern der folgenden M.-Partien. — Der M. ary-epiglotticus entspringt an der Spitze des Giessbeckenknorpels, oft auch noch von den Santorin'schen Knorpeln und verbindet sich in der Medianebene mit dem M. arytaenoideus obliquus. Seine unteren Fasern stellen den M. thyreo-arytaenoideus superior medialis dar, welcher als Taschenband-M. bezeichnet wird. Er nimmt seinen Ursprung am lateralen Rand des Giessbeckenknorpels und verläuft dann in der Schleimhaut der Plica thyreo-arytaenoidea superior. Bei seiner Kontraktion zieht er das Taschenband herab und medianwärts. Weiterhin umgeben die M.-Fasern die Wrisberg'schen Knorpel. Insgesamt stellen sie einen platten, breiten M. dar. Die Mm. verengern den Eingang zum Kehlkopf und ziehen weiterhin die Seitenteile der Epiglottis herab.

7. M. arytaenoideus s. interarytaenoideus transversus besteht aus zwei M.-Lagen. Die innere wird als Mm. arytaenoidei obliqui bezeichnet. Die Fasern verlaufen schräg, durchkreuzen sich in der Medianlinie. Sie inserieren sich an dem

Processus muscularis des Giessbeckenknorpels und verlaufen zur Spitze des gegenüberliegenden Giessbeckenknorpels, sowie an den dieser aufsitzenden Santorin'schen Knorpel. Der M. arytaenoideus transversus ist unpaar, ungefähr viereckig, kräftig, befestigt sich quer an die lateralen Ränder und die angrenzenden hinteren Seiten der Giessbeckenknorpel. Bei der Kontraktion zieht dieser M. die Giessbeckenknorpel gegeneinander.

Die Schleimhaut und der Innenraum des Kehlkopfs.

Die bisher besprochenen Teile stellen die Wandungen des Kehlkopfs ziemlich vollständig dar. Die Schleimhaut überzieht nun denjenigen Abschnitt, welcher nach dem Pharynx zu gelegen ist und die Epiglottis, tritt dann auf das Kehlkopfinnere über, dieses allseitig auskleidend. Von der Zungenwurzel führt zur Epiglottis eine mediane Schleimhautfalte, das Frenulum epiglottidis s. Plica glosso-epiglottica. Neben dieser Falte finden sich dann noch laterale Falten, die von der Zungenwurzel zum Kehldeckel hinziehen. Es entstehen neben dem Frenulum hinter dem Zungenrücken zwei Vertiefungen, die sogenannten Valleculae. Die Vorderfläche des Kehldeckels wird von der Schleimhaut nur locker überzogen. Am freien Rand ist die Verbindung eine innigere und nunmehr zieht sich die Schleimhaut fester über den Kehldeckel hin in das Innere des Kehlkopfs hinein. Zwischen dem Seitenrand des Kehldeckels und dem gleichseitigen Santorin'schen Knorpel erstreckt sich jederseits eine Schleimhautfalte, die Plica ary-epiglottica. Dieselbe ist bis 20 mm lang. Sie enthält die Wrisberg'schen Knorpel, wenn diese auftreten, eingeschlossen, ebenso die Mm. thyreo-ary-epiglottici. Zwischen dem freien Rande des Kehldeckels und den letztgenannten Falten liegt dann der Aditus laryngis. Der Wrisbergsche Knorpel liegt im vorderen Abschnitt der Plica ary-epiglottica. Er tritt äusserlich jederseits als Knötchen, Nodulus Wrisbergii, hervor. Im hinteren Abschnitt der Falte erscheint dann der umlagerte Santorin'sche Knorpel ebenfalls als Knötchen, Nodulus Santorini. Lateral neben der Plica ary-epiglottica setzt sich die Schleimhaut in eine Vertiefung fort, welche sich neben den Schildknorpeln einsenkt und als Sinus piriformis bezeichnet wird.

Die Kehlkopfhöhle lässt sich in einen oberen, mittleren und unteren Abschnitt einteilen. Dieselben sind ihrer Form nach verschieden und besitzen auch eine differente Schleimhautauskleidung.

Der obere Abschnitt, welcher mit dem Eingang beginnt, heisst Vestibulum laryngis. Nach vorn hin wird er durch die hintere Fläche des Kehldeckels begrenzt. Die Schleimhaut ist hier durch Bindegewebe vorgetrieben. Sie bildet einen dreieckigen, mit einer Spitze nach unten gekehrten Wulst, Epiglottiswulst. Die Seiten des oberen Abschnittes bilden die Ligg. ary-epiglottica, die Santorin'schen Knorpel und die Incisura interarytaenoidea.

Der mittlere Abschnitt wird durch die Taschenbänder nach oben begrenzt, unter diesen liegen die eigentlichen Stimmbänder und zwischen beiden findet sich jederseits eine Ausbuchtung, die Morgagni'sche Tasche, Ventriculus s. Sinus Morgagnii; es ist dies ein unregelmässiger Raum, der sich schräg lateralwärts und nach oben biegt, er liegt also neben dem Taschenbande, sein blind geschlossenes Ende ragt verschieden hoch nach oben empor, in seltenen Fällen bis direkt unter den Boden des Sinus piriformis. Das echte Stimmband, Chorda vocalis s.

Lig. thyreo-arytaenoideum inferius (vgl. S. 373) ist straff gespannt, es wird von einer gelblichen Schleimhaut überzogen; das Stimmband ist jederseits weiter gegen die Medianebene vorgerückt als das Taschenband, seine Anheftestelle am Schildknorpel wird als gelber Fleck bezeichnet. Die Stimmritze wurde bereits Seite 373 erwähnt.

Der untere Abschnitt zieht von der Innenfläche der Stimmbänder bis zur unteren Grenze des Ringknorpels. Die Schleimhaut ist von gelblicher Farbe. Unten ist dieser Abschnitt von fast kreisrundem Querschnitt, nach oben wird er durch die zu den Stimmbändern gehende Schleimhaut seitlich zusammengedrückt, er führt hier den Namen Conus elasticus, weil seine Weite von der Anspannung der Stimmbänder abhängt.

Vom Eingang zum Kehlkopfinnern ab ist das Epithel Flimmerepithel, die Stimmbänder besitzen Plattenepithel.

Das submucöse Gewebe ist locker im oberen Abschnitt. Drüsen kommen als Schleimdrüsen zerstreut oder in Gruppen zusammengelagert vor.

Anmerkung. An der Stimmritze wird der vordere Teil als eigentliche Stimmritze, Glottis vocalis, der hintere als Atemritze, Glottis respiratoria, unterschieden. Sie ist von hinten nach vorn um ca. 15^0 geneigt, jedoch bei Männern stärker als bei Frauen.

Die Luftröhre und ihre Verzweigungen.

Tafel LXXXII, Figg. 3, 4.

Die Luftröhre, Trachea, setzt sich als ein einheitlich gegliedertes Rohr dem Kehlkopf nach unten zu an; sie liegt vor der Speiseröhre, tritt mit derselben in die Brusthöhle ein und gabelt sich dort vor dem 4. oder meist vor dem 5. Brustwirbel in die Bronchien. Sie besteht aus 15—20 knorpeligen Halbringen, Annuli cartilaginei trachei, welche durch Bindegewebe verbunden werden. Diese Bögen bestimmen die Form der Hauptröhre, vorn sind sie mit ihrem konvex vorspringenden Mittelstück übereinandergelagert, ihre Seitenteile gehen horizontal nach hinten und stützen die Seiten der Trachea. Hin und wieder ist die eine oder die andere Bogenhälfte gabelig gespalten. Der Raum, welcher dorsal (vor der Speiseröhre) zwischen den Enden der Knorpelbögen frei bleibt, wird durch eine Bindegewebsmembran und eine Muskelfaserschicht geschlossen, welche sich an das zwischen den Halbringen ausgespannte Gewebe festsetzen. Der oberste Ring ist hin und wieder mit dem Ringknorpel eng verbunden, meist aber durch ein stärkeres Band, Lig. cricotracheale, diesem angehängt. Der in der Frontalebene gelegene Durchmesser der Trachea ist der grösste (20—27 mm), geringer ist der in der Medianebene liegende (16—20 mm). Die Gesamtlänge der Luftröhre beträgt 9—12 cm. Die Stützgewebe sind sehr elastisch und gestatten eine Verkürzung der Längsaxe, sowie Drehungen, Biegungen u. s. w. — Im Innern wird die Trachea von der aus dem Kehlkopf weiterziehenden Schleimhaut überkleidet, dieselbe besitzt Flimmerepithel. Von Drüsen sind kleine acinöse Schleimdrüsen über die gesamte Schleimhaut verbreitet, grössere Drüsen, Gl. trachealis, finden sich an der hinteren Wand und in den Räumen zwischen den Knorpelringen. Die Muskulatur besteht aus glatten Fasern.

Die Gabelung (Bifurkation) der Trachea erfolgt unter einem rechten Winkel. Die Luftröhrenäste, Bronchi, gehen hinter dem Arcus aortae nach rechts und links

ab. Der untere Rand der Teilungsstelle springt scharfkantig in das Lumen der Trachea vor. Der Bronchus dexter zieht hinter der Art. pulmonalis dextra und der Vena cava superior her, er ist $2^1/_2$—$3^1/_2$ cm lang, spaltet sich beim Übertritt zur rechten Lunge in einen kürzeren oberen und einen längeren unteren Ast, vom letzteren wird alsbald noch ein stärkerer mittlerer Ast abgegeben. Der Bronchus sinister ist länger (4—$4^1/_2$ cm), etwas weniger weit als der rechte; er zieht unter dem Aortenbogen, vor der absteigenden Aorta und hinter der linken Art. pulmonalis zur linken Lunge, teilt sich beim Übertritt in diese in zwei Äste. Die Hauptäste verzweigen sich beiderseits zu immer enger werdenden Bronchien. Die Struktur der Bronchi ist derjenigen der Trachea gleich, nur sind die Knorpelhalbringe kleiner und weniger zahlreich; links finden sich 4—8, rechts 8—12 derselben.

Die Lungen, Pulmones.

Tafel LXXV—LXXVI, Fig. 1; Tafel LXXX; Tafel LXXXII, Figg. 3 u. 4; Tafel LXXXIII; Tafel LXXXIV.

Es sind zwei unregelmässig geformte Organe, welche den Brustraum, soweit er nicht vom Herzen und den grossen Gefässstämmen, sowie von der Speiseröhre eingenommen wird, genau ausfüllen. Ihre Aussenflächen, Superficies costales, liegen der Brustkorbwandung an und sind dieser entsprechend konvex, die unteren Flächen (Bases) ruhen auf dem Zwerchfell und sind konkav, die Innenflächen sind neben dem Herzen konkav, sonst fast senkrecht gestellt. Hinter der Clavicula besitzt jede Lunge eine Spitze, Apex pulmonis.

Dort wo an den medialen Flächen die Bronchi und Gefässe eintreten, liegt je eine flache Vertiefung, Hilus pulmonis. Die Luftröhrenäste, Gefässe und Nerven vor dem Hilus werden Lungenwurzel, Radix pulmonis, genannt. Hier ist die Anheftungsstelle der Lungen an die Bindegewebshäute der Brusthöhle.

Die beiderseitigen Lungen zeigen äusserlich etwas verschiedenen Bau, die grössere ist die rechte, trotzdem sie kürzer und dicker ist als die linke. Jede Lunge wird durch einen tiefen Einschnitt, Incisura interlobularis, in einen oberen kleineren und einen unteren grösseren Lappen getrennt, diese Lobi sind ungleichmässig, die Incisur fällt schräg von hinten nach vorn ab. Der rechte obere Lappen zeigt einen weiteren Einschnitt, wodurch er in einen grösseren oberen und kleineren unteren Teil zerlegt wird, letzterer liegt seitlich und nach vorn zwischen den oben erwähnten Lappen. Der linke obere Lungenlappen besitzt im vorderen Teile neben dem Pericardium eine Einbuchtung des Randes, Incisura cardiaca. — Im Innern zerfallen die Lappen weiter in zahlreiche kleine Lungenläppchen, Lobuli pulmonum, welche aber untereinander fest durch Bindegewebe verbunden sind. Äusserlich sind die Lobuli bei älteren Lungen durch die dunklere Färbung (Ablagerung von Kohlenstaub u. s. w. in den Innenwandungen) kenntlich. Die Lunge des Kindes ist blassrot, später wird die Farbe infolge der Einlagerungen graurot bis dunkelblauschwarz.

Innerer Bau der Lungen. Die Bronchien verzweigen sich von den Hauptstämmen aus schnell astförmig weiter, so dass schliesslich kleine und kleinste derselben entstehen. Die kleinsten (Bronchioli) münden dann in kleine sackartige Erweiterungen, sogenannte Alveolargänge, Infundibula. Von den Wandungen dieser Infundibula aus senken sich dann kleinste mehr oder minder tiefe Grübchen in die Substanz des

Lungengewebes ein, es sind dies die Lungenbläschen oder Luftzellen, Alveoli s. Cellulae aëreae. Mehrere Infundibula treten meist an einen Bronchiolus heran; sie bilden ein Lungenläppchen.

Die Wandungen dieser Lufträume sind kompliziert gebaut. Die Knorpelmassen, welche wir in der Trachea und den Bronchien antrafen, finden sich auch im Umkreis der kleinen und kleinsten Verzweigungen der letzteren. In den stärkeren Ästen finden sich breitere Knorpelplatten, dazwischen Bindegewebe und Muskelfasern, die Knorpel sind nicht mehr ringförmig, sondern stellen dünne, eckige, oft durchbrochene Platten dar, diese Platten verschwinden bei den Bronchien von 1,5—1 mm Durchmesser, an ihrer Stelle finden sich nunmehr nur elastische Fasern mit Muskelfasern gemischt. Die Schleimhaut erstreckt sich in alle Verzweigungen der Luftröhrenäste hinein, nur wird sie in den kleineren Ästen immer zarter; ihr Epithel trägt noch Flimmerhaare, diese verschwinden in den Alveolargängen, es sind die Infundibula und Alveolen mit Plattenepithel ausgekleidet.

Lungengefässe, Vasa pulmonalia. Es sind die Verzweigungen der Aa. und Vv. pulmonales. Der rechte Ast der Lungenarterie tritt unter den ersten Seitenzweig des rechten Bronchialstammes, der linke Arterienast zieht sich über dem entsprechenden linksseitigen Bronchialast hin. Die Bronchien werden diesem Verhalten nach in eparterielle und hyparterielle unterschieden. In den oberen Lungenlappen verlaufen die Lungen-Aa. vor den Bronchien, sonst hinter denselben weiter. Anastomosen kommen nicht vor, jedes Lungenläppchen erhält einen besonderen Zweig der A., welche dann in dem Alveolargang und im Umkreis der Alveolen die Kapillarnetze bilden. Aus diesen sammeln sich die Lungenvenen, die nach und nach zu grösseren Ästen zusammenfliessen und unter den Hauptbronchien verlaufen. Ihre Lagerung ist jedoch ebenfalls in den verschiedenen Lungenlappen verschieden. Sie sind klappenlos, das in ihnen zirkulierende Blut ist sauerstoffreich, arteriell, das Blut der Lungenarterien kohlensäurereich, venös, daher das erstere hellrot, das letztere dunkelrot.

Die Kapillaren bilden enge Netze im Umkreis der Alveolen. Hier wird dann Sauerstoff aufgenommen und Kohlensäure abgeschieden.

Ausserdem sind die Bronchialgefässe, Vasa bronchialia, zu unterscheiden. 2—4 Aa. bronchiales treten aus der Aorta oder den Interkostal-Aa. zu den Bronchien über, ziehen sich längs der grösseren über die knorpelige Oberfläche derselben hin, verästeln sich im Bindegewebe der Lunge und an der Pleura der Lunge, sowie unterhalb der Schleimhaut der Bronchien und der diesen anliegenden Lymphdrüsen. Sie anastomosieren untereinander, schliesslich fliessen sie zu den Vv. bronchiales zusammen; die der rechten Seite münden in die Interkostal-V. oder in die V. cava superior, die der linken in die Vv. anonyma sinistra, intercostalis suprema, hemiazygos oder mammariae internae.

Die Lymphgefässe verbreiten sich zahlreich an der Oberfläche der Lunge in dichten Netzen, zum Teil begleiten sie die Bronchien und Pulmonalgefässe. In den letzteren Bahnen liegen kleine Gl. lymphaticae pulmonales. Die Lymphgefässe führen zu den äusserlich gelegenen Bronchiallymphknoten.

Die Nerven entstammen dem N. vagus und dem sympathischen System. Sie begleiten die Bronchien und die Pulmonalgefässe.

Äusserlich wird die Lunge von einem Bindegewebsüberzug bekleidet, der Pleura pulmonalis. Dieselbe ist eine dünne seröse Haut, welche alle äusseren

Flächen überzieht und die eintretenden Bronchien und Gefässstämme umgiebt. Unter ihr liegen die Lungenalveolen und oberflächlichen Gefässe.

Brusthöhle und Auskleidung derselben.

Die Brusthöhle, Cavum thoracis, ist der Innenraum des von den Rippen, Rippenknorpeln und dem Brustbein begrenzten Brustabschnittes. Zwischen den Knochen finden sich dann bindegewebige und muskulöse Teile; zuinnerst werden alle diese von einer gleich zu schildernden Haut überzogen. Die Zwischenrippenräume werden durch die Muskulatur fast vollständig ausgeglichen, so dass die Innenflächen des Brustkorbs glatt erscheinen. Die untere Wand dieses Abschnittes wird durch die Oberfläche des Zwerchfells gebildet, welche, wie erwähnt, stark konvex in den Brustraum vorspringt. Die Lunge liegt mit ihrer freien Oberfläche den Brustwandungen sehr eng an. Es reicht die linke weiter nach unten als die rechte. Nach oben hin erstreckt sich jede Lunge noch 3—5 cm über die Clavicula. Der Processus des ersten Rückenwirbels markiert die obere Grenze der Lungenspitze im Rückenteil. Die rechte Lunge reicht in der Mammillarlinie bis zum unteren Rand der 6. Rippe, in der Axillarlinie bis zum oberen Rand der 8. Rippe, in der Scapularlinie bis zur 9. Rippe, an der Wirbelsäule bis zur 10. oder 11. Die linke Lunge reicht in der Axillarlinie nur bis in den 8. Interkostalraum hinein. Zwischen den Ansätzen der 2. und 3. Rippenknorpel liegen die vorderen Lungenränder vorn am nächsten zusammen, sie befinden sich dabei etwas links von der Medianlinie hinter dem Brustbein.

Die Brustfelle, Pleurae, stellen seröse Häute dar, die mit Endothel überzogen sind. Ihre freien Flächen werden stets feucht gehalten, um ein leichtes Gleiten der Lunge zu ermöglichen. Es ist rechts und links ein in sich abgeschlossener Pleurasack, Saccus dexter et sinister, zu unterscheiden. An jedem Sack trennt man wieder den den Lungen aufliegenden Teil als Pleura pulmonalis von dem Teil, welcher von der Lungenwurzel an die Seitenwand der Brusthöhle tritt, Pleura costalis. Der letztere ist den Rippen und Interkostal-Mm. durch Bindegewebe fest aufgeheftet. Dies Gewebe wird als Fascia endothoracica bezeichnet Über der Lungenspitze ist der Sack dieser entsprechend vorgewölbt, unten verwächst er mit der oberen Zwerchfellfläche, Pleura phrenica. Von hier zieht jederseits eine Duplikatur, Lig. pulmonis, an den hinteren Teil des unteren Lungenlappens. Neben der Wirbelsäule, vor den Rippenköpfchen, tritt der Pleuraüberzug an die Bronchien, Gefässe und Nerven der Lungenwurzel heran und umhüllt diese, um sich dann von hier aus auf die Lungen selbst fortzusetzen.

Die untere Grenze des Pleurasackes liegt tiefer, als der untere Rand der Lunge bei der Inspiration herabreicht, daher findet sich zwischen diesen Teilen ein Spalt, der sogenannte Komplementär-Raum, Sinus phrenicocostalis. Ein gleicher Raum liegt zwischen Pleura costalis und Pl. mediastinalis an der vorderen Brustwand, dies ist der Sinus costomediastinalis. Die Räume resp. Spalten ändern übrigens ihre Höhe, je nachdem die Lunge in Exspirations- oder Inspirationsstellung ist.

Mediastinum anterius et posterius. Als vordere und hintere Mittelfelle werden die Teile des Pleurasacks bezeichnet, welche dem Herzbeutel aufgewachsen sind und sich von der Rückwand nach vorn und von der vorderen Brustwand nach hinten erstrecken. Es findet sich demnach ein rechtes und ein linkes vorderes und

hinteres Mittelfell. Zwischen diesen liegen Räume, welche als Cavum mediastini anterioris et posterioris bezeichnet werden.

Der rechte Abschnitt der vorderen Mittelfelle heftet sich vorn hinter den Rippenknorpeln und dem Manubrium sterni an, steigt dann am Sternum herunter bis zur Mitte des Corpus, oft bis auf den linken Rand desselben. Das untere Ende biegt dann wieder rechts ab. Das vordere linke Mittelfellblatt liegt oben hinter dem Manubrium sterni, zieht sich am linken Seitenrand des Sternum herunter auf die lateralen Enden des 6. und 7. Rippenknorpels hinüber. Daher ist der vordere Mittelfellraum oben breit, verschmälert sich dann bis zum 6. Rippenknorpel, von welchem ab er sich wieder breit ausdehnt. Die hintere Begrenzung findet der vordere Mittelfellraum durch die vordere Wand des Herzbeutels und durch die über dem Herzbeutel hervorragenden Gefässe, sowie durch die Luftröhre und die Bronchien. Die Blätter des hinteren Mittelfells verlaufen senkrecht neben den Seiten der Wirbelsäule herab, der hintere Mittelfellraum wird von der hinteren Wand des Herzbeutels, der Luftröhre und der grossen Gefässe begrenzt. In ihm steigt die Aorta descendens thoracica herab, ebenso die Speiseröhre.

Die Schilddrüse, Gl. thyreoidea.

Es ist eine Drüse, welche des Ausführungsganges entbehrt. Sie liegt unter den Mm. sternothyreoidei, auf dem oberen Ende der Luftröhre und vor dem Kehlkopf; im medialen Teil ist sie schmal, Isthmus, sie verbreitert sich dann nach den beiden Seiten hin beträchtlich. Vom Isthmus geht oft ein zugespitzter Lappen, Cornu medium, nach oben, vor dem Schildknorpel hinauf bis zur Incisura superior desselben. Die Seitenlappen werden als Cornua gl. thyreoideae dextrum und sinistrum bezeichet. Sie reichen hinauf bis an die Seitenflächen des Schildknorpels. Im Inneren ist die Drüse in mehrere Läppchen geteilt, zwischen welchen Blutgefässe verlaufen. In den Läppchen finden sich kleine Hohlräume, welche von einer Epithelschicht ausgekleidet werden und die mit Flüssigkeit gefüllt sind. Der mittlere Fortsatz zeigt oft einzelne nebengelagerte, durch Abschnürung losgetrennte Teile, sogenannte accessorische Schilddrüsen.

Thymus, Gl. thymus.

Es ist dies ein Organ, welches nur während des Embryonallebens volle Ausbildung zeigt, in den ersten Jahren an Grösse abnimmt und schliesslich verschwindet, so dass es im Greisenalter kaum noch angetroffen wird. Man bezeichnet sie als Lymphdrüse. Sie stellt einen länglich abgeplatteten, gelappten Körper dar, welcher oben hinter dem Manubrium sterni gelegen ist, hinten auf dem Herzbeutel, der V. cava superior, dem Arcus aortae u. s. w. aufliegt und an den Blättern des Mittelfells durch lockeres Bindegewebe befestigt ist. Hin und wieder steigt die obere Partie bis zum Hals hinauf, lagert sich dann der Luftröhre an. Man kann an ihr zwei seitliche grössere Lappen unterscheiden. Jeder derselben sondert sich im Inneren wieder in mehrere Läppchen, welche alle durch Bindegewebe miteinander verbunden sind. Die kleineren Läppchen umschliessen dann noch kleinere. Dieselben

bestehen im Inneren nicht aus Drüsensubstanz, sondern aus Bindegewebe, zwischen dem eigenartige Zellen gelegen sind.

Dem Lymphgefässsystem kann die Thymus ihres Baues wegen nicht zugestellt werden. Ihre Farbe ist graurötlich.

---

b. Vorderdarm.

I. Die Speiseröhre, Oesophagus.

Tafel XXVII, Figg. 1, 2; Tafel XL, Figg. 1, 2.

Sie stellt das Zuleitungsrohr zum Magen dar und erstreckt sich demgemäss vom Pharynx durch Hals und Brusthöhle hindurch bis zur distalen Fläche des Zwerchfells. Da sie die Bissen, resp. Flüssigkeiten weiter zu befördern hat, so ist sie in ihren Wandungen muskulös gebaut, im Inneren mit längsfaltiger Schleimhaut ausgestattet. Sie erstreckt sich vor der Wirbelsäule her, hinter der Cartilaga cricoidea und der Trachea; mit letzterer ist sie locker durch Bindegewebe verbunden. In der Brusthöhle tritt sie etwas nach der linken Seite herüber, zieht dann allmählich rechts neben der absteigenden Aorta herab, biegt endlich etwas nach links und vorn vor die Aorta und tritt vor dem 9. Brustwirbel durch den Hiatus oesophageus des Zwerchfells zur Bauchhöhle hinein, woselbst sie alsbald (vor dem 11. Brustwirbel) zur Cardia des Magens wird. Im Ruhezustand ist sie von vorn nach hinten abgeplattet, die entsprechenden Innenwandungen liegen aufeinander.

Unter einer äusseren Bindegewebshülle, Adventitia, liegt zunächst im Umkreis des Oesophagus eine Schicht longitudinal verlaufender Muskelbündel, unter dieser findet sich eine Ringmuskellage, welche schwächer ausgebildet ist und direkt unter den Geweben der Schleimhaut ausgebreitet erscheint. Am Kehlkopf treten Muskelfasern zum M. cricopharyngeus, oft auch zum M. thyreopharyngeus. Vom linken Bronchus und der Pleura ziehen die kleinen Mm. broncho-oesophageus und pleuro-oesophageus zur Speiseröhre. — Die zwischen Muskularis und Schleimhaut liegende Submucosa ist dünn, fest, führt auch die Bezeichnungen Tunica nervea s. vasculosa. Die blassrötliche oder weissliche Schleimhaut enthält zertreut liegende acinöse Gl. oesophageae und kleinere acinöse Drüsen in grösserer Anzahl im unteren Abschnitt. Lymphfollikel treten in geringer Zahl auf. Die Auskleidung besteht aus Plattenepithel.

Die Muskeln wirken durch wellenartige Zusammenziehung. Feste Speise durchläuft die Speiseröhre oft erst in mehreren Minuten.

II. Der Magen, Ventriculus.

Tafel LXXXIII; Tafel LXXXIV: Tafel LXXXV, Figg. 3. 4. 5.

Der als Magen bezeichnete Abschnitt des Vorderdarmes ist ein nach links und unten stark aufgetriebener Sack, der seine Form dem ungleichen Längen- und Breitenwachstum der Darmwandung verdankt. Seine Form wechselt je nach der Speisemenge, welche ihm zugeführt worden ist; leer ist er fast cylindrisch, gefüllt tritt die linke Seitenwandung weit blindsackartig vor. Bei der folgenden Schilderung wollen

wir uns die Wandungen im ausgedehnten Zustande denken. In den Magen führt die Speiseröhre mit der Einfuhr- oder oberen Magenöffnung, Cardia, aus ihm heraus leitet der Pförtner, Pylorus, zum Duodenum. Erstere Öffnung liegt oben, letztere unten und nach rechts.

Anmerkung. Die Wandungen des Verdauungskanals sind vom Cardiaabschnitt des Magens bis zum After von ziemlich ähnlicher Struktur, sie besitzen:

1. äusserlich eine Bindegewebshülle, Serosa, Tunica serosa s. Peritoneum intestinale, dieselbe legt sich von den Bauchwandungen her als doppeltes Blatt um den Verdauungskanal herum, bei der Ablösung desselben von der Bauchwand legen sich die Blätter hinter dem Kanal zusammen, lassen aber über dem Darmrohr einen Raum unbedeckt, in welchem sich die Blutgefässe und Nerven finden, die von hier aus zur Darmwandung ziehen, bez. hierher von ihr zurückkehren. Das äussere Blatt ist dünn, es wird von Endothel überkleidet, seine freie Oberfläche wird stets schlüpfrig, feucht und glatt erhalten; das innere Blatt, die Subserosa, liegt der Muskelhaut auf.

2. Die Muskelschicht, Tunica muscularis, ist in den verschiedenen Abschnitten verschieden stark, mit der Subserosa durch straffes Bindegewebe verbunden. Sie besteht aus der dünneren äusseren Lage longitudinal verlaufender Fasern und der inneren, stärkeren Ringfaserschicht. Die Muskelfasern sind blassrot, glatt. Wie bei der Speiseröhre geht die Bewegung der Muskulatur in einer fortlaufenden Welle vom Magen zum After hin, sie wird als peristaltische Bewegung, Motus peristalticus, bezeichnet.

3. Die Schleimhaut, Tunica mucosa, ist zart, mit Vorsprüngen, Falten, Zotten u. s. w. in verschiedenen Teilen verschieden ausgestattet. Der Muskelschicht liegt zunächst die sogenannte Submucosa an, sie besitzt bindegewebige Struktur, enthält die Nerven- und Gefässendigungen, daher auch Tunica nervea s. vasculosa. Die innere Auskleidung der Darmschleimhaut besteht aus der dem Entoderm entstammenden Epithelschicht.

Zieht man die Umrisse der von vorn gesehenen Magenwandungen, so ergeben sich folgende Kurven: die rechte Seitenlinie der Speiseröhre steigt längs der Cardia, leicht nach links gekrümmt herunter, dann biegt die Kurve nach rechts ab, zuerst einen schwachen, alsbald einen engen Bogen beschreibend, nahe vor dem Pylorus wieder flach, fast geradlinig auslaufend. Dieser obere Rand wird als kleine Magenkrümmung, Curvatura minor, bezeichnet. Die Umrisslinie der entgegengesetzten Seite ist stärker gebogen und heisst die grosse Magenkrümmung, Curvatura major, ihr Verlauf ist folgender: neben der Cardia beschreibt die Linie einen engen Kreisbogen nach links oben, biegt dann mit weitem Bogen nach links seitlich aus, zieht nach rechts unten und dann wieder mit geringer Krümmung nach rechts und oben zum Pylorus. — Der mittlere Teil des Magens heisst Corpus ventriculi, der nach links vorgewölbte Abschnitt ist der Magenblindsack oder Magengrund, Fundus ventriculi s. Saccus coecus. Das rechts gelegene Ende des Magens stellt das Antrum pylori dar.

Die Cardia liegt links von der Herzgrube, vor und unter dem Hiatus oesophageus des Zwerchfells, in der Höhe des 11. Brustwirbels, in ihrer vorderen Fläche vom linken Leberlappen bedeckt. Der mittlere Magenabschnitt befindet sich in der Regio epigastrica, wird im oberen und rechten Teil vom linken Leberlappen bedeckt. Der Fundus zieht sich im linken Hypochondrium hinauf, liegt unter dem Diaphragma über den Nieren und Nebennieren. Das Antrum pylori wird vom Lobus quadratus der Leber überdeckt. Bei starker Füllung des Magens rückt der Pylorus weiter nach rechts bis ins rechte Hypochondrium, Leber und Zwerchfell werden dann nach oben gedrängt.

Die Serosa liegt dem Magen eng an, längs der Kurvaturen verlaufen ihre Blätter als Duplikaturen zu benachbarten Organen und stellen den Befestigungs-

apparat für den Magen dar; es bilden sich die Ligamente: 1. Das kleine Netz, Omentum minus s. gastrohepaticum, ist zwischen der konkaven Fläche der Leber und der kleinen Kurvatur des Magens ausgespannt. Seine Blätter spalten sich und breiten sich über vorderer und hinterer Magenwandung aus. 2. Das grosse Netz, Omentum majus, liegt mit seinem Anfangsteil, Omentum gastrocolicum, zwischen grosser Kurvatur und Colon transversum, seine Blätter treten vor der vorderen und hinteren Magenwandung zusammen. 3. Von dem Zwerchfell tritt zum Fundus, zur Cardia und Curvatura minor das Lig. phrenicogastricum dextrum und sinistrum über. 4. Vom Hilus der Milz zieht sich zum Fundus das Lig. gastrolienale und zwar an vordere und hintere Magenwandung.

Die Muscularis ist kräftig, dick, lässt drei Schichten unterscheiden, weil die Ringfasern doppelten Verlauf besitzen. Die äusseren Fasern verlaufen longitudinal über die Curvatura minor und divergent von der Cardia über die Seitenflächen des Fundus und Corpus; gegen den Pylorus zu konvergieren sie wieder. Die Ringfasern verlaufen in zwei Sichten, die äussere derselben ist die stärkere, die Fasern umgeben die Magenwandung ringförmig, entsprechend den Querdurchmessern besonders stark ist diese Schicht im Umkreis des Pylorus entwickelt. Die Fasern der innersten Schicht verlaufen ebenfalls ringförmig, kreuzen sich aber mit denen der mittleren Schicht, Fibrae obliquae. Die der mittleren Schicht bilden am Pylorus eine Einschnürung, den Sphincter pylori, die von Schleimhaut, Valvula pylori, überzogen wird.

Die Schleimhaut des Magens besitzt eine starke Submucosa, die sich bei gefülltem Magen prall ausdehnt, bei leerem Magen aber in unregelmässige, netzförmig ausgebreitete Falten übergeht, diese gehen divergent von der Cardia zum Mageninneren, nehmen im Pylorusabschnitt longitudinalen Verlauf an. Die freie Fläche der Schleimhaut wird von feinen Falten bez. Leistchen überzogen, dieselben umschliessen Grübchen, in denen die Magendrüsen ausmünden. Nach dem Pförtner zu sind die Falten stärker entwickelt, die Drüsen stehen minder dicht, es treten die Schleimhautduplikaturen hier blattartig vor, Plicae villosae. Die Falten können sich in weniger häufigen Fällen auch über die übrigen Partien der Magenwand ausdehnen. Frisch untersucht erscheint die Schleimhaut glatt und glänzend, weil der Magenschleim die einzelnen Vertiefungen ausfüllt.

Die Farbe der Schleimhaut ist blassrot. Das Epithel setzt sich aus Cylinderzellen zusammen, welche sich in die Ausführungsgänge der Magendrüsen ohne scharfe Grenze fortsetzen. Oben schon wurde die am Endabschnitt des Magens auftretende Valvula pylori genannt, dieselbe springt ringförmig oder doppelt mondsichelförmig in das Lumen vor; während der Verarbeitung der Speise im Magen ist die Klappe fest geschlossen.

Die zahlreichen, schlauchförmigen, eng nebeneinander gelagerten und durch spärliches Bindegewebe voneinander getrennten Magendrüsen besitzen ziemlich komplizierten Bau. Das Sekret derselben ist der Magensaft, Succus gastricus, eine wasserhelle oder schwach gelblich gefärbte, sauer reagierende Flüssigkeit. Ihr Gehalt an Pepsin und Salzsäure bewirkt eine teilweise Lösung der Eiweisssubstanzen der aufgenommenen Nahrung. Der im Magen bereitete Speisebrei wird durch die Kontraktionen in kleinen Portionen in den Zwölffingerdarm hineingepresst.

c. Mitteldarm oder Dünndarm, Intestinum tenue.

Tafel LXXX; Tafel LXXXIII; Tafel LXXXIV; Tafel LXXXV, Fig. 3; Tafel LXXXVI, Figg. 1, 2; Tafel LXXXVII.

Der vom Magen gelieferte Speisebrei, Chymus, erfährt nun in den einzelnen Abschnitten des langen und an Querschnitt geringen Mitteldarmes weitere Umwandlungen. Die Sekrete der Leber, Bauchspeicheldrüse und der zahllosen mikroskopisch kleinen Drüsen der Darmwandung bringen die Fette und Eiweissstoffe vollkommener in Lösung, worauf dann der grössere Teil derselben von den Zotten des eigentlichen Dünndarms resorbiert wird, zum Teil nehmen auch die Epithelzellen kleinste verdaubare Nahrungspartikelchen als solche auf und verarbeiten sie im Zellinneren weiter. Die milchige Flüssigkeit, welche dann von den Darmepithelien dem Lymphgefässsystem zugeführt wird, ist der Seite 347 erwähnte Chylus. — Der Dünndarm, dessen Gesamtlänge $5^1/_2$—$6^1/_2$ Meter beträgt, wird in drei Abschnitte von sehr ungleicher Länge getrennt. An den Magen setzt sich der kurze, an seiner konvexen Seite bis 30cm lange Zwölffingerdarm, Duodenum, an, auf diesen folgt der Leerdarm, Jejunum, welcher 2,2—2,6 m lang ist, schliesslich findet sich der Krummdarm, Ileum, von 3,3—4,2 m Länge, der dann in den folgenden Darmabschnitt überführt.

1. Duodenum; es zieht vom Pylorus nach rechts und hinten weiter, Pars horizontalis superior, krümmt sich in der Höhe der rechten Niere nach unten, Pars verticalis, dieser Teil liegt hinter dem rechten Leberlappen, er biegt dann nach links in den dritten Abschnitt, Pars horizontalis inferior, um, der sich vor der Aorta und Vena cava inf. her bis vor den Körper des 3. Lendenwirbels erstreckt. Vorn wird der Zwölffingerdarm vom Peritoneum überzogen, hinten ist er durch Bindegewebe der rechten Niere und der Wirbelsäule angeheftet. In der Schlinge, welche er bildet, liegt der Kopf der Bauchspeicheldrüse.

2. Jejunum; es setzt sich an das Duodenum an, hebt sich aber sofort von der Wirbelsäule ab und wird ringsum vom Peritoneum umschlossen, welches in das Gekröse, Mesenterium, übergeht. Mit unregelmässig ausgebildeten Windungen liegt das Jejunum in der Regio umbilicalis und den Regiones hypogastricae et iliacae.

3. Ileum; dasselbe ist die Fortsetzung (ohne scharfe Grenze) des Jejunum, es lagert mit zahlreichen, ebenfalls unregelmässig angeordneten Schlingen im kleinen Becken und in den Regiones hypogastrica und iliaca. Das Ende des Krummdarms steigt vor dem rechten M. psoas major schräg aufwärts zum Anfangsteil des Dickdarms. Im Becken liegt es beim Manne zwischen Harnblase und Rectum, beim Weibe über Harnblase und Uterus einerseits, sowie Uterus und Rectum andererseits.

Serosa. Jejunum und Ileum werden fast vollkommen von der Serosa umgeben, nur an der hinteren Wand dieser Darmteile bleibt ein schmaler Streifen unbedeckt, weil hier die Blätter die Duplikatur bilden, welche als Bauchfell, Mesenterium, bezeichnet wird. An den Bauchwandungen hebt sich das Bauchfell von der hinteren Wand des Peritoneum parietale ab, Radix mesenterii, sowie von der linken Seite des 2. Lendenwirbelkörpers bis zum oberen Teile der rechten Articulatio sacro-iliaca. Der Darm liegt also im äussersten Teile des taschenartig vorgestülpten Peritoneums (vgl. Supplement). Die Breite der aufeinandergehefteten Blätter des Mesenteriums beträgt durchschnittlich 11 cm.

Muscularis. Die innere Ringmuskelschicht ist allerorts vorhanden, sie wird ebenso wie die weniger vollständige äussere Längsmuskelschicht aus glatten Muskelfasern gebildet. Letztere ist fest mit der Serosa verwachsen. Die Muscularis ist am stärksten im Anfangsteile.

Schleimhaut. Die der Muscularis aufliegende Submucose ist dünn, am stärksten im Anfangsteile des Dünndarms. Die innere Schleimhautschicht ist sehr zart, weiss-rötlich, im Ileum weiss, während der Darmthätigkeit rosa gefärbt. — Zum Zwecke einer Vergrösserung der aufnehmenden Fläche ist die Schleimhaut mit Hilfsorganen ausgestattet, die sich als Falten, Plicae, Zotten, Villi, und Drüsen (s. unten) ausgebildet zeigen. Die beiden ersteren sind Vorwölbungen, die letzteren Einstülpungen der Schleimheit.

Falten; dieses sind in das Darmlumen hineinragende sichelförmige, quergestellte Schleimhautduplikaturen, Kerkring'sche Falten, Plicae s. Valvulae conniventes, sie erstrecken sich über die Hälfte bis zu Zweidrittel des Darmquerschnitts, ihre Höhe beträgt im breitesten Teile 4—7 mm. Sie stehen im Jejunum dicht nebeneinander, 8,4 mm voneinander entfernt, im Ileum werden sie nach und nach spärlicher und niedriger. Sie vergrössern die resorbierende Darmfläche um das Doppelte, sie stehen am dichtesten, wo der Darm am meisten Stoffe aufsaugt. Da sie im unteren Teile auseinanderweichen, so gestatten sie dem Darm eine Verlängerung bei Nahrungsaufnahme. Im Endteile des Duodenum sind sie zahlreich entwickelt, fehlen aber im oberen horizontalen Abschnitte dieses Darmteiles. Ausserdem zeigt die Schleimhaut des Duodenum über dem Eintritt des Ductus choledochus eine kurze Längsfalte, Plica longitudinalis duodeni. — Am Dickdarm endet das Duodenum mit einer ventilartigen Duplikatur, es finden sich hier zwei übereinander liegende grosse Falten, Valvula coli s. Bauhini s. ileocoecalis, welche bis 14 mm weit in das Lumen des Dickdarms vorspringen; ihre Ränder legen sich übereinander und verhindern so den Rücktritt fester Substanzen aus dem Dickdarm in das Ileum; flüssige Stoffe gehen zwischen den Falten hindurch nach oben. Zwischen den Schleimhautfalten finden sich in der Basis Ringmuskelfasern.

Zotten; da sie ebenso wie die Falten zur Vergrösserung der Oberfläche dienen, so stehen sie auch dort am dichtesten, wo der Darm am meisten Stoffe aufsaugen muss, also im oberen Dünndarmabschnitt. Sie finden sich von der Längsfalte im Duodenum abwärts bis zu den inneren Schleimhautflächen der Bauhin'schen Falten, die dem Dickdarm zugekehrten Flächen der letzteren sind glatt. Im allgemeinen sind die Zotten kegelförmige, oft etwas abgeplattete Vorwölbungen der Schleimhaut. Sie sitzen niederen Falten auf, welche die Innenfläche des Darms netzartig überziehen. Der Durchmesser der Zotten ist sehr gering, ca. $^1/_{10}$ mm; es sitzen ausserdem an den dichtbesetzten Teilen des Jejunum ca. 14—18 Zotten auf einer einen Quadratmillimeter grossen Fläche, an den schwächer besetzten Teilen reduziert sich die Anzahl der Zotten um die Hälfte. Sie vergrösseren die Darmoberfläche um das Fünffache. — Das Darmepithel besteht aus Cylinderzellen, welche ausserordentlich häufig die Form der Becherzellen annehmen; am Grunde der Epithelzellen schieben sich kleinere Ersatzzellen ein. Die Becherzellen sind als einzellige Drüsen aufzufassen.

Drüsen; zu denselben haben wir die mächtig entwickelte, acinös gebaute Leber und Bauchspeicheldrüse, welche gesondert betrachtet werden sollen, und dann die kleinen acinösen Brunner'schen Drüsen des Duodenums und die schlauchförmigen Lieberkühn'schen Drüsen des Dünndarmabschnittes zu rechnen.

Glandulae Brunnerianae; sie treten hauptsächlich im Anfangsteile des Duodenum auf, wo sie 1—2 mm lang werden und über die Submucosa hinausragen; im Endabschnitte des Duodenum werden sie spärlicher und kleiner, liegen meist nur in der Schleimhaut, sie verschwinden alsbald im Anfange des Jejunum. Ihr Bau ist acinös.

Glandulae Lieberkühnianae; sind im ganzen Dünndarme verbreitet; sie erscheinen in der Form kleiner einfacher Schläuche zwischen den Basen der Darmzotten. Ihre Länge ist gleich der Dicke der Schleimhaut. Die Auskleidung dieser Drüsen besteht aus Cylinderepithel.

Lymphfollikel; in zwei Ausbildungsweisen werden sie in der Submucosa des Darmes an zahlreichen Orten angetroffen. — Erstens als Solitärfollikel treten sie im Jejunum allerorts zerstreut auf; sie haben den Bau der Lymphfollikel, erreichen einen Durchmesser von 0,5—3 mm. — Zweitens Peyer'sche Haufen, Agmina Peyeriana, fälschlich auch als Peyer'sche Drüsen bezeichnet; sie finden sich hauptsächlich im unteren Teile des Ileum, weniger im Jejunum. Sie lassen sich als Ansammlungen von Lymphfollikeln auffassen, die einzelnen Follikel erreichen nur ca. 1 mm Durchmesser, stehen aber in grosser Anzahl dicht nebeneinander, so dass sie in Form von $^1/_2$—2 cm breiten und langen elliptischen Platten durch die innere Schleimhautschicht durchscheinen. Sie wölben die Schleimhaut etwas gegen das Darminnere zu in die Höhe; die Zotten fehlen an den Stellen, wo sie auftreten.

Das Sekret der Drüsen ist der Darmsaft, Succus entericus, er ist hell, farblos oder gelblich, reagiert alkalisch. Mit den abgestossenen Epithelien zusammen bildet er den Darmschleim.

Die Peristaltik des Dünndarms ist lebhaft, weil der Speisebrei nur in einem engen Rohre weiterbewegt werden kann. Die Falten dienen teils zum Mengen des Speisebreis, teils saugen sie, wie die Zotten, die flüssigen Teile desselben auf; der aufgesaugten und umgewandelten Nährflüssigkeit, des Chylus, ist bereits früher gedacht worden.

III. Dickdarm.

Der Dickdarm, Intestinum crassum s. amplum, setzt sich im unteren Teile der rechtsseitigen Regio iliaca an das Ileum mit dem oben erwähnten Bauhin'schen Klappenverschluss an, steigt zum rechten Hypochondrium empor, biegt nach links um, zieht vor dem Magen her zum linken Hypochondrium und dreht sich dann nach abwärts durch die linke Fossa iliaca hindurch zur Höhle des kleinen Beckens, wo er vor dem Steissbein durch den After nach aussen mündet. Er lässt sich in 3, aber keineswegs scharf abzugrenzende Teile trennen.

1. Blinddarm, Intestinum coecum s. Caput coli; ist ein kurzer Abschnitt, welcher von der Mündungsstelle des Ileum aus nach unten als kurzer, weiter, rundlicher Sack auftritt, von dessen medialer hinterer Wand, dicht vor dem Ende des Sackes, ein hohler, engröhrenförmiger Fortsatz abgeht, der Processus vermiformis, dieser Wurmfortsatz ist ein Blindsackteil, welcher sich beim Menschen während der Embryonalentwicklung nicht weiterbildet. Er stellt das Rudiment eines Darmteiles dar, welcher bei vielen Säugethieren mächtig entwickelt ist. Seine Länge beträgt ca. 7 cm, selten wächst er bis 20 cm Länge heran. Gegen das weite Stück des Blinddarmes ist er oft durch eine klappenartige Falte geschlossen. Die Länge des weiten Teiles beträgt 6—8 cm.

2. Grimmdarm, Intestinum colon; steigt als Colon adscendens s. dextrum in der rechten Regio iliaca, an der hinteren Bauchwand, vor dem M. quadratus lumborum in die Höhe, biegt vor dem unteren Teile des Seitenrandes der rechten Niere mit der Flexura coli dextra nach links ab unter die untere Fläche des rechten Leberlappens und setzt sich als Colon transversum weiter fort. Dieser Quergrimmdarm zieht sich, der vorderen Bauchwand angelagert, an der unteren Fläche der Leber, vor der grossen Kurvatur des Magens, sowie vor dem Duodenum und Pankreas her zum linken Hypochondrium, woselbst er am unteren Teile der Milz mit der Flexura coli sinistra nach abwärts als Colon descendens weitergeht. Letzteres zieht sich durch die linke Regio iliaca an die hintere Bauchwand herab, vor dem linksseitigen M. quadratus lumborum und M. psoas nach unten und geht zwischen dem M. psoas und dem unteren Lendenwirbel in den Enddarm über. Der letzte Abschnitt des Grimmdarms wird als S. romanum s. Flexura sigmoidea coli s. Flex. iliaca bezeichnet, er hängt oft in das kleine Becken hinab.

Die Wandungen des Blind- und Grimmdarmes sind nicht glatt, sondern mit 3 Längsreihen blasenartiger Vorwölbungen, Haustra coli, ausgestattet, zwischen diesen ziehen sich dann drei glatte, ca. 1 cm breite Streifen hin, welche als Taeniae coli bezeichnet werden; ein Streifen, T. c. posterior, verläuft längs der hinteren Wand, über ihm gehen die Blätter des Mesocolon transversum ab; der zweite Streifen zieht sich längs der lateralen Wände des auf- und absteigenden, sowie längs der oberen Wand des queren Grimmdarms, von ihm geht das grosse Netz ab; der dritte Streifen verläuft längs der medialen Wände des auf- und absteigenden und der unteren Wand des queren Grimmdarms. Die Taenien ziehen sich bis auf den Anfangsteil des Wurmfortsatzes.

3. Enddarm, Mastdarm, Intestinum rectum; beginnt links vor dem Promontorium, verläuft anfänglich leicht nach rechts, dann nach links gekrümmt vor dem Os sacrum hin, steigt schliesslich vor der Medianlinie desselben herab, beim Manne hinter der Harnblase, beim Weibe hinter Uterus und Scheide herab, um mit dem After zu enden. Der After, Anus s. orificium ani, öffnet sich hinter dem Perinaeum, vor dem letzten Steissbeinwirbel. Der Endabschnitt des Rectums folgt der Krümmung des Steissbeines.

Serosa; sie bietet mancherlei Eigentümlichkeiten, die in der Umlagerung der einzelnen Enddarmabschnitte und in den mannigfachen Funktionen, welche ihnen zukommen, ihre Begründung finden. Der Processus vermiformis ist vollständig von der Serosa überkleidet, dieselbe bildet ein halbmondförmiges Gekröse, welches als Mesenteriolum processus vermiformis von der Spitze des Wurmfortsatzes zum Coecum hinzieht. Vom Wurmfortsatz und dem Coecum aus erhebt sich eine höchstens 3 cm hohe kragenartige Falte um den Endabschnitt des Ileum herum, sie wird Plica ileocoecalis benannt; zwischen ihr und der Wand des Ileum entsteht eine taschenartige Vertiefung, die Fossa ileocoecalis. — Die hinteren Wandungen des Blinddarmes und des Colon adscendens werden durch schmales Gekröse, Mesocolon adscendens s. dextrum, an der hinteren Bauchwand angeheftet, so dass nur der untere Blinddarmabschnitt und der Wurmfortsatz frei beweglich sind. — Das Colon transversum ist freier beweglich, da es durch das 10 cm breite Mesocolon transversum an den Bauchwandungen angeheftet ist. Das obere Blatt dieses Quergrimmdarmgekröses ist durch das faltenartige Lig. hepatocolicum mit dem Lig. duodenorenale und durch dieses mit dem rechtsseitigen Mesocolon adscendens und

dem Peritoneum verbunden, dann zieht seine Anheftestelle an der hinteren Bauchwand hin; das Blatt überdeckt die Vorderfläche der Bauchspeicheldrüse, sowie den mittleren und unteren Teil des Duodenum, schliesslich tritt das obere Blatt mit der Serosa der Milz und durch das Lig. colicolienale mit dem Mesocolon descendens in Verbindung. Das untere Blatt beginnt an der linken Fläche des Mesocolon adscendens, zieht unter Pankreas und dem unteren horizontalen Teil des Duodenum nach links, wo es mit der rechten Blattfläche des Mesocolon descendens verbunden ist. — Die Blätter liegen einander fest an und treten um den Quergrimmdarmabschnitt fast vollkommen herum, stellenweise noch über die Darmwand hinaus, so dass freie lappenartige Duplikaturen entstehen, in denen sich oft reichlich Fett ansammeln kann. Die kleineren derselben, Appendices epiploicae, hängen längs der medialen Taenia, oft auch längs der lateralen des auf- und absteigenden Colon; eine grosse Duplikatur hängt dann von der Taenia lateralis des Colon transversum herab vor den Windungen des Jejunum und Ileum herunter, es ist dies das grosse Netz, Omentum majus, welches eine komplizierte Vorwölbung der Serosa des Magens und des Colon transversum ist und später bei Besprechung des Bauchfells ausführlich geschildert werden soll.

Das Rectum wird an seiner vorderen Wand nur bis zur Hälfte seiner Länge und an den Seitenteilen in noch kürzeren Strecken von der serösen Haut überzogen, es entsteht hier das kurze Mastdarmgekröse, Mesorectum, durch dieses wird das Rectum vom Promontorium bis zum zweiten Kreuzbeinwirbel herunter angeheftet. Der untere Teil des Rectum liegt ausserhalb des Bauchfellsackes.

Muscularis; sie ist kräftig im Dickdarm und noch mächtiger am Rectum, wo sie bis 2 mm dick auftritt und überdies gesonderte Muskeln entstehen lässt. Im Dickdarm finden sich die Längsmuskelfasern vornehmlich in den drei Taenien, am Rectum sind die Längsfasern in geschlossener Schicht gleichmässiger verteilt. Die Ringmuskelfasern sind im Dickdarm ungleich lang, an den Stellen, wo sich kurze finden, entstehen die Zwischenwände zwischen den Haustra; im Mastdarm ist die Ringfaserzone wohl entwickelt und bildet am Ende dieses Darmteiles den inneren Ringmuskel, der gleich besprochen werden soll.

Die Längsfasern des Rectum zeigen beim Manne an der Vorderseite eine verstärkte Partie, welche nach unten in das tiefe Blatt der Fascia perinaei überstrahlt; beim Weibe gehen sie zum Teil als Mm. recto-uterini zu den Ligg. recto-uterina, sowie an die hintere Wand der Scheide. — Weiterhin steht mit der Längsmuskulatur der M. rectococcygeus in Verbindung, dieser schmale, aus glatten Fasern bestehende Muskel geht von der Vorderfläche der beiden vorletzten Steissbeinwirbel zur Hinterfläche des Rectum, an dem er heruntersteigt; einige seiner Fasern ziehen nach oben.

Die Ringfasern bilden, wie erwähnt, den inneren Ringmuskel, Sphincter ani internus; es ist ein ca. 8 mm breiter und 3 mm dicker Ring, welcher über dem äusseren Schliessmuskel liegt und den Enddarm bei seiner Kontraktion abschliesst.

Schleimhaut; die Schleimhaut des Dickdarms zeigt an den Stellen, wo äusserlich die Einschnürungen zwischen den Haustra zu bemerken sind, stärkere faltenartige Duplikaturen von mondsichelförmiger Gestalt, Plicae sigmoideae coli; dieselben ziehen sich nur selten über die Taenien hinweg. Am Eingang des Ileum sind diese Falten, Frenula valvulae coli, am stärksten entwickelt, sie grenzen hier den Blinddarm ab. Im letzteren enthält die Schleimhaut noch kleine Lieberkühn'sche Drüsen,

welche den Dickdarmsaft liefern. — Im Mastdarm bildet die Schleimhaut konstant rechts an der vorderen Wand eine Falte, Plica transversalis recti, welche in Fingerlänge vom After entfernt liegt und ca. $1^1/_2$ cm weit vorspringt; zu dieser kommen 2—3 weitere weniger vorspringende Falten, von denen die untere vorn und unter der Transversalfalte gelegen ist. Vom After aus ist die Schleimhaut bei geschlossenem After in mehrere, wenige Centimeter lange Längsfalten, Columnae Morgagnii, gelegt.

Die Funktionen des Enddarms bestehen in einer Ansammlung der unverdaulichen Speisereste, im Dickdarme wird denselben noch die meiste Flüssigkeit entzogen, so dass die durch Gallfarbstoffe gefärbten Reste nunmehr als festere Faeces entleert werden können. Sind sie in grösseren Mengen angesammelt und von fester Konsistenz, so drücken sich auf ihnen die Haustra ab, sie heissen dann Scybala. Durch plötzlich eintretende stärkere Peristaltik erfolgt unter Zuhilfenahme der Zwerchfell- und Bauchmuskulatur die Kotentleerung, Defaecatio.

d. Die grossen selbständigen Darmdrüsen.

I. Die Leber, Hepar s. Jecur.

Tafel LXXVII, Fig. 3; Tafeln LXXXIII u. LXXXIV; Tafel LXXXV, Figg. 3, 4, 5; Tafel LXXXVI, Figg. 1, 2.

Es ist eine bräunliche, mächtige Drüse, welche im rechten Hypochondrium und in der Regio epigastrica gelegen ist. Ihrer Gestalt nach kann man sie als unregelmässig viereckig bezeichnen. Sie liegt mit ihrer oberen stark konvexen Fläche, Superficies convexa, dem Zwerchfell und den an dessen Insertion angrenzenden Bauchwandungen an. Die Unterfläche ist konkav, Superficies concava, dabei uneben, weil die verschiedenen Teile des Verdauungsapparats, denen sie aufliegen, ungleiche Eindrücke in ihr erzeugen. Der hintere obere Rand ist stumpf, Margo obtusus, breit abgerundet. Der vordere, sich nach unten ziehende Rand ist spitz, scharf, Margo acutus. Links, etwas vor der Mitte zeigt dieser untere Rand einen Einschnitt, die Incisura interlobularis. Die Unterfläche ist, wie erwähnt, verschieden vertieft, es lassen sich an ihr drei Furchen unterscheiden, die tiefste derselben ist die Fossa transversa s. Porta hepatis. Sie liegt längs der Querrichtung der Bauchhöhle. Rechts und links neben ihr finden sich 2 flachere Furchen, die Fossae longitudinales, von denen die links gelegene mit der Incisura interlobularis nach aussen endet. Der vordere Abschnitt derselben wird wohl als Fossa venae umbilicalis bezeichnet. Die rechte Längsgrube zeigt den Eindruck, welchen die Gallenblase macht, als Fossa vesicae felleae. Die Gallenblase liegt im vorderen Abschnitt. Im hinteren Abschnitt ruft die V. cava eine Einbuchtung hervor, die Fossa v. cavae. Im übrigen lässt sich auch die gesamte Lebermasse diesen Gruben entsprechend in mehrere Lappen trennen. Dieselben sind oben an der konvexen Fläche der Leber miteinander verschmolzen. Links neben der Incisura interlobularis und der linken Längsgrube liegt der linke Leberlappen, Lobus hepatis sinister. Er umfasst ungefähr $^1/_4$ der gesamten Lebersubstanz. Der übrige Abschnitt stellt den rechten Leberlappen, Lobus dexter, dar. An ihm unterscheidet man aber noch 2 kleinere Läppchen, einen zwischen den Längsgruben, welcher als Lobus quadratus s. anterior bezeichnet wird, der 2. Lappen, Lobus caudatus s. Spiegelii,

liegt dorsal von der Fossa transversa zwischen der Fossa venae cavae und der Fossa ductus venosi. Der Lobus quadratus ist flach, hebt sich wenig von der Lebersubstanz ab; wie sein Name sagt, ist er viereckig. Der Lobus caudatus ist unregelmässig geformt. Er wird links vom hinteren Teil der Hauptlängsfurche, rechts durch die untere Hohlvene begrenzt. Hinter ihm verläuft zur letzteren der Ductus venosus Arantii. Vorne endet er an der Pforte, setzt sich hinter dieser in den rechten Leberlappen fort. Seine Spitze wird als Tuberculum caudatum bezeichnet. Der rechte Lappen zeigt weiterhin den Eindruck der rechten Niere, Impressio renalis. Selbstredend findet sich dieser an der hinteren oberen Fläche.

Die Lage der Leber ist eine verschiedene bei verschiedenaltrigen Individuen. Während der embryonalen Entwicklung stellt sie eins der mächtigsten Organe der Leibeshöhle dar und reicht weit nach unten über die Darmschlingen herunter. Nach und nach wächst sie relativ schwächer heran. Dadurch kommen die Darmteile unter ihr zum Vorschein. Beim Erwachsenen wird sie oben begrenzt durch das Zwerchfell. Der rechte Lappen nimmt an den Bewegungen des Zwerchfells teil. Verfolgen wir den Leberrand, so beginnt der hintere Teil desselben neben dem Oesophagus und den Zwerchfellpfeilern, umfasst dann die V. cava inferior und geht weiter über die rechte Nebenniere längs des oberen Teiles der Vorderfläche der rechten Niere, zieht sich am kostalen Zwerchfellrand hin zu der Stelle, wo die Knorpel die 8. und 9. Rippe miteinander verschmelzen. Nun beginnt der vordere Rand, der schräg von links unten nach rechts oben emporsteigt, jedoch nicht in gerader Linie, sondern wellenförmig gebogen. Der Rand des linken Lappens verläuft über den Pylorusteil des Magens fast parallel mit der kleinen Kurvatur desselben.

Der Bau der Leber.

Die Struktur dieser grössten Drüse des Körpers wird verständlich, wenn die Entwickelungsgeschichte mit berücksichtigt wird. Die erste Leberanlage findet sich frühzeitig kurz hinter dem Ende des Pylorus. Es gehen von der ventralen Wand des oberen Teils des Duodenum zwei Aussackungen ab, welche im Innern aus verdicktem Epithel, äusserlich aber aus gleichfalls gewucherten Mesodermschichten bestehen. Die Epithelien liefern die secernierenden Epithelzellen, die Mesodermschichten das Bindegewebe, den serösen Überzug, die Blutbahnen und Lymphgefässe. Die beiden verdickten Ausstülpungen der Darmwand wachsen nun nach und nach zu zwei Blindsäckchen heran, deren Wandungen dann die Lebersubstanz bilden. Während die Mesodermschichten mehr und mehr an Volumen zunehmen, wuchern die dem Entoderm entstammenden Epithelien strang- oder zapfenartig in sie hinein; von den Enden der Zapfen gehen weitere Sprossen ab und schliesslich vereinigen sich die Sprossen zu einer auf Querschnitten netzartig ausgedehnten Epithelbildung. In den Räumen zwischen den einzelnen Strängen bildet sich das spärliche Bindegewebe und das Kapillarnetz aus. Je mehr die Leber heranwächst, um so mehr wuchern die Epithelien (Lebercylinder). Diese Wucherungen sind aber mit denen der Epithelien anderer Drüsen nicht zu vergleichen, weil die Leberzellen nicht nur die Wandung eines Kanales begrenzen, wie dies z. B. bei der Niere der Fall ist. Spalträume, die Gallengänge, bleiben zwischen den Leberzellen, aber sie bilden selbst untereinander ein allseitig ausgedehntes und in Kommunikation stehendes Röhrensystem, welches sich von den Enden der Blindsäckchen aus zwischen die Leberzellen hinein ausstülpte. —

Der Anfangsteil jener beiden am Darm entstandenen Blindsäckchen lässt aus sich die Lebergänge, Ductus hepatici, hervorgehen, dieselben vereinen sich im Endabschnitte später zu dem einfachen Lebergang, der sich vom Darm entfernt in zwei Äste spaltet. — Die Gallenblase legt sich als eine schlauchförmige Ausstülpung der Wandung des rechten Leberganges an, anfänglich ist sie ein blind endender Schlauch, dessen geschlossenes Ende sich erweitert, während das Anfangsstück eng bleibt und später den Ausführungsgang der Gallenblase, Ductus cysticus, darstellt. — Die beiden Lebergänge führen in die beiden Leberlappen hinein, die zunächst fast gleiches Volumen haben, während alsbald der rechte bedeutend schneller heranwächst als der linke; dies verschieden schnelle Wachstum setzt sich nach der Geburt noch fort. — Da die Leber das voluminöseste Organ des embryonalen Körpers darstellt, so müssen wir annehmen, dass sie beim Embryo bereits wichtige Funktionen auszuüben hat; jedenfalls wirken ihre Drüsenzellen auf die Zusammensetzung des Blutes ganz beträchtlich ein. —

An der voll entwickelten Leber lassen sich nun winzig kleine Leberläppchen von 1—2 mm Durchmesser unterscheiden, welche in enorm grosser Anzahl dicht aneinandergedrängt auftreten und daher sich gegenseitig zu polyaëdrischen Körpern gestalten. Diese Acini oder Lobuli hepatis zeigen einen komplizierten Bau, weil die beiden zur Leber tretenden und sich in ihr verzweigenden Hauptgefässe, die Pfortader und Leberarterie schliesslich in den Leberläppchen die Kapillarnetze bilden, welche durch die Lebervenen zur inneren Hohlvene gehen. Die Äste der Pfortader und Leberarterien verzweigen sich zwischen den Leberläppchen. Die Verzweigungen der Pfortader werden als Vv. interlobulares bezeichnet, von ihnen aus ziehen nun feine Kapillargefässe nach der Mitte der Leberläppchen zu, woselbst sie zu der sogen. V. intralobularis zusammenfliessen; diese Venen vereinigen sich zu den Vv. hepaticae. Die Art. hepatica sendet ihre Zweige auch in die Interlobularräume, von wo aus Kapillaren zu dem Venenkapillarnetz im Innern der Läppchen gehen. — Zwischen den Kapillargefässen schalten sich die Leberepithelzellen ein, welche als unregelmässige, mit feinkörnigem Plasma und bräunlichen Pigmentablagerungen versehene Drüsenzellen bekannt sind. Um die Leberzellen ziehen die Gallengangkapillaren polygonale Maschen und Netze bildend herum. Eine Leberzelle kann von mehreren Gallengangkapillaren berührt werden, also gleichsam mehreren Drüsengängen die Wandung bilden helfen.

Das Bindegewebe in den Leberläppchen gelangt mit den Gefässen in dieselben hinein. Im Umkreis der interlobulären Gefässe ist es stärker entwickelt und stellt um die Leberläppchen eine Hülle dar, die Glisson'sche Kapsel.

Die Ausführwege für die Galle. Die Gallengangkapillaren fliessen nach und nach zu den Gallengängen, Ductus biliferi, zusammen, welche interlobulär verlaufen. Sie werden von einem Epithel überkleidet, welches sehr zart ist, aber in den Leberläppchen ununterbrochen in die grossen Leberdrüsenzellen übergeht. Allmählich treten die Gallengänge zu grösseren Gängen zusammen, die neben den Pfortader- und Leberarterienzweigen verlaufen und sich schliesslich zu den beiden Lebergängen vereinigen. Aus den letzteren geht der Ductus hepaticus hervor, der ausserdem noch in der Pforte resp. im Lig. hepatoduodenale den Gallenblasengang, Ductus cysticus, aufnimmt.

Gallenblase, Vesica fellea; liegt als länglich rundes Säckchen in der Fossa vesicae felleae der Leber. Ihr geschlossenes, stumpfes Ende ist der Gallenblasen-

grund, Fundus ves. fell., er grenzt frei an den vorderen scharfen Leberrand, den er bei angefüllter Gallenblase noch überragt; unter dem Ende des Knorpels der 9. oder 10. rechten Rippe berührt er die Bauchwand. — An den blasigen Teil schliesst sich mit dem Gallenblasenhals, Collum ves. fell., der Ductus cysticus an. Der Halsteil ist nach rechts und hinten gebogen, liegt vor der Fossa transversa. — Die Gallenblase wird äusserlich vom Bauchfellüberzug der Leber mit überkleidet, nur die Fläche, welche in der Fossa vesicae felleae liegt, bleibt unbedeckt, verbindet sich aber durch Bindegewebe innig mit dem unterliegenden Lebergewebe. — Die Farbe der Gallenblase ist entsprechend der sich in ihr ansammelnden Galle gelblich-, bräunlich, oder bläulich-grün.

Der Gallenblasengang tritt mit dem Lebergang zusammen und bildet mit ihm den gemeinsamen Ductus choledochus, welcher schräg nach unten-hinten und links zum Duodenum hinzieht. Er ist rechts neben der V. portarum gelagert, anfänglich im Lig. hepatoduodenale eingeschaltet. Zwischen den Läppchen des Pankreaskopfes hindurch tritt er zur hinteren Wand des absteigenden Teiles des Zwölffingerdarms; durch die Muskelschicht läuft er schräg hindurch, zieht sich eine Strecke unter der Schleimhaut hin und wölbt diese als Plica longitudinalis duodeni vor (vergl. S. 385), an deren Ende er mit einer 2 mm im Durchmesser haltenden Öffnung ausmündet.

Struktur der Ausführungsgänge. Bereits im Lebergewebe umgeben sich die Gallengänge mit einer bindegewebigen Wandung, deren Innenfläche von Cylinderepithel überkleidet wird. In den Lebergängen entwickelt sich eine Schleimhaut, in welcher zahlreiche Schleimdrüsen münden, diese Drüsen sind von acinösem Bau; sie finden sich in spärlicher Anzahl auch im Hals der Gallenblase. Im Ductus cysticus stellt die Schleimhaut eine spiralige Falte dar, Valvula Heisteri, in deren Basis auch das Bindegewebe der Wandung hervortritt. Im Halsteil hört die Falte auf, es ist nun die Schleimhaut im Innern der Gallenblase netzförmig ausgebildet. —

Das Peritoneum bildet im Umkreis der Leber eine seröse Haut, welche der Lebersubstanz vermittelst straffen Bindegewebes fest angewachsen ist. An der Stelle des hinteren Randes, an welcher die Lebervenen in die V. cava übertreten, bleibt ein Teil des Randes unbedeckt. Im allgemeinen erstreckt sich das Peritoneum vom Magen aus vermittelst des Lig. hepatogastricum zur Leber, geht um diese herum und tritt vorn als Lig. suspensorium hepatis auf die Bauchwand über. Von vorn nach hinten lassen sich folgende Ligamente unterscheiden: Lig. coronarium; es zieht als eine schmale Duplikatur vom Diaphragma zum stumpfen Leberrand, nach den Enden verbreitert und verstärkt es sich zu den Ligg. triangularia dextrum et sinistrum, welche aber die äusseren Enden der Leber nicht erreichen. — Lig. suspensorium hepatis; es stellt eine lange, dreieckige breite Duplikatur dar, welche von der Pars costalis des Zwerchfells und von der Mitte der vorderen Bauchwand zur konvexen Leberfläche hinzieht. — Im unteren Teile dieses Randes liegt als festerer Bindegewebestrang das Lig. teres hepatis, in welches die Chorda venae umbilicalis eingeschlossen ist (vergl. S. 343). Das Lig. teres ist am Nabelring angewachsen und zieht zur Incisura interlobularis, dann zur Fossa venae umbilicalis und zur Fossa transversa, in welcher es angeheftet ist, die Chorda ven. umb. tritt zur Wandung des linken Hohlvenenastes. — Der embryonale Ductus venosus Arantii persistiert als Chorda ductus venosi in dem Lig. ductus venosi, welches sich durch die gleichnamige Fossa als dünner Bindegewebsstrang hinzieht. — Das Lig. gastrohepaticum s. Omentum minus stellt das kleine Netz dar, welches als

breite Duplikatur von der Curvatura minor des Magens zur Leber übertritt und sich am linken Rande der Fossa transversa, am Lobus caudatus und am linken Leberlappen anheftet. — Von der Pars horiz. sup. des Duodenum aus führt das Lig. hepatoduodenale zur Fossa transversa der Leber. An seinem linken Rande ist es mit dem kleinen Netze verbunden, der rechte Rand endet frei; zwischen ihm und dem Lig. duodenorenale bleibt eine Spalte, das Winslow'sche Loch, Foramen Winslowii, welches in einen Raum führt, welcher hinter den Magen zieht und in Folge der Drehung entstand, welche der Magen ausübte, während das Duodenum liegen blieb. Die vordere Wand dieser Tasche stellt teils die hintere Magenwand, teils das Omentum gastrocolicum, sowie die hintere Fläche des kleinen Netzes dar; die hintere Wand wird von dem oberen Blatte des Mesocolon transversum zum grössten Teil dargestellt. — Vom rechten Leberlappen zieht zur gleichseitigen Niere das Lig. hepatorenale, welches mit die hintere Begrenzung des Foramen Winslowii bilden hilft.

II. Bauchspeicheldrüse.

Tafel LXXVII, Fig. 4; Tafel LXXXV, Fig. 3; Tafel LXXXVI, Figg. 1, 2.

Das Pankreas stellt ebenfalls eine sehr ansehnliche Drüse dar, welche sich auch als Ausstülpung des Darmes erweist. Anfänglich stellt es sich als kleine Verdickung, gegenüber dem unteren Lebergange dar, dann stülpt sich die Verdickung hohlzapfenartig vor, von dem Blindsack gehen Epithelsprossen in die Mesodermschicht hinein, diese Sprossen verästlen sich mehr und mehr, dabei teilen sich die Drüsenträubchen in zwei Abschnitte, deren Kanälchen in zwei Gängen zusammenfliessen, die sich zum gemeinsamen Pankreasgang vereinigen.

An der ausgebildeten Bauchspeicheldrüse unterscheidet man ein Mittelstück, Corpus, ein am Duodenum liegendes Stück, Caput, und das entgegengesetzte Ende, Schwanz, Cauda. Vorn besitzt das Pankreas eine konvexe, hinten eine fast ebene Fläche, die im oberen und unteren Rand zusammenstossen. Die Enden liegen in den Regiones hypochondriacae, das mittlere Stück quer in der Regio epigastrica. Vor dem Pankreas liegt der Magen mit den Netzen, hinten grenzt es an die Bauchhöhlenwand vor der Wirbelsäule und dem Lumbalteil des Zwerchfells. Der Kopf schiebt sich in die Zwölffingerdarmkrümmung hinein, der Schwanz liegt am Fundus des Magens bis zum Hilus der Milz. — Der Kopf umschliesst oftmals die V. mesenterica magna rinnenartig. Die V. cava zieht hinter dem Kopf in die Höhe. Die Drüse liegt zwischen den Aa. coeliaca und mesenterica superior. Das Bauchfell überzieht die Vorderfläche des Pankreas, die Hinterfläche ist mit Bindegewebe den Gefässwandungen und dem Zwerchfell angeheftet.

Die Farbe des Pankreas ist im frischen Zustand rötlich-gelb-grau. Die Substanz ist grobkörnig, meist jedoch nicht brüchig, sie setzt sich aus einzelnen Läppchen zusammen, welche eine verschiedene Grösse besitzen. Sie werden durch Bindegewebe locker zusammengehalten. Im Inneren besteht jedes Läppchen aus Acini. Die kleinsten Läppchen sind langgezogen. Die Epithelschicht der Acini umschliesst die engen Drüsenkanälchen, die sich nach und nach zu grösseren Kanälchen vereinigen, welche in den Ausführungsgang übertreten. In der Mitte der Drüse verläuft der dünnwandige Ausführungsgang, Ductus pancreaticus s. Wirsungianus, allseitig von Läppchen verdeckt. Je mehr er sich seiner Austrittsstelle nähert, um so weiter

wird er. Im Duodenum mündet er unter der Plica longitudinalis unter der Mündung des Gallenganges, von dem er durch ein Querfältchen getrennt wird. Der aus dem Kopfteile entstammende Sammelast führt nicht immer in die Duct. pancreat., sondern mündet hin und wieder selbständig ins Duodenum als Ductus pancreaticus accessorius. Die Wandungen der Ausführungsgänge bestehen aus einer inneren Zylinderepithelschicht, welche von einer Bindegewebshülle umgeben wird.

Das Pankreas scheidet als Sekret den Bauchspeichel, Succus pancreaticus, ab. Es ist dies eine helle, neutral oder alkalisch reagierende Flüssigkeit von etwas klebriger Konsistenz; sie wird mit dem Sekret der Leber, der Galle, im Duodenum dem Chymus beigemischt und scheint zur Lösung der Eiweisskörper beizutragen.

B. Das Urogenitalsystem.

Entwickelung des Urogenitalsystems. Es sind zwei ganz verschiedene Organe des Körpers, welche in bestimmten Teilen Gemeinsames aufzuweisen haben und daher auch nebeneinander besprochen werden müssen.

Bei allen Wirbeltieren scheiden sich die Spaltungsprodukte aus dem Blut in ziemlich energischer Weise ab und infolgedessen sind besonders kompliziert gebaute Organe notwendig um diese Abscheidung zu unterstützen. Um nun die Exkretionsstoffe aus dem Körper zu entfernen, müssen Röhrensysteme von mehr oder minder grosser Länge in Anwendung gebracht werden. Es zeigt sich, dass sich mit diesen Kanälen andere in Verbindung setzen, durch welche die Produkte der Geschlechtsdrüsen nach aussen befördert werden. Die keimbereitenden Organe und diejenigen Teile, welche die Exkretionsstoffe aus dem Blut ausscheiden, entwickeln sich ebenfalls dicht nebeneinander und infolgedessen lassen sich auch hier einzelne gemeinsame Beziehungen klarstellen. Eine volle Erkenntnis des morphologischen und physiologischen Wertes dieser Teile vermögen wir nur dadurch zu gewinnen, dass wir, wie es hier nicht möglich ist, vergleichende Anatomie und Entwicklungsgeschichte in ausgedehnter Weise berücksichtigen. Beim Menschen sind die Geschlechtsorgane bei den verschiedenen Individuen verschieden entwickelt, wir sprechen demnach von weiblichen Organen und von männlichen. Innerhalb der Tierreihe sind diese Organe vielfach in demselben Individuum angelegt, so dass Zwitter auftreten. Beim Menschen lässt sich dieses Stadium nur während eines frühen Embryonallebens konstatieren. Nach und nach nehmen die männlichen und weiblichen Organe einen selbständigen Charakter an. Es muss aber stets dabei bedacht werden, dass neben den ausgebildet weiblichen Organen noch Rudimente der Anlagen männlicher Organe vorhanden sind und dass andrerseits beim Mann die Anlagen der weiblichen Organe auftreten. Die ersten Anlagen der Harn- und Geschlechtsapparate finden sich in dem sog. Wolff'schen Körper, welcher Exkretionsorgan zu sein scheint, daher auch wohl als Urniere bezeichnet wird. Aus diesem embryonalen Gebilde, welches sich jederseits der Länge nach vor der primitiven Wirbelsäule her angelegt hat, führt ein Kanälchen, der Wolff'sche- oder Urnieren-Gang, nach aussen. Von dem oberen Teil dieses Ganges stülpen sich die sog. Urnierenschläuche vor und zwar gegen die Urwirbel zu. Diese Schläuche erhalten nach und nach Sförmige Gestalt. Sie münden zunächst mit freien Öffnungen in die Bauchhöhle. Die Öffnungen verschwinden später

und nun knäueln sich die Urnierenschläuche mehr und mehr auf. An dieselben treten Blutgefässchen heran und umgeben dieselben mit einem Geflecht.

Entwickelung der Niere. Bei den Säugern geht die Anlage der Niere vom Ende des Wolff'schen Ganges aus. Die Enden der Gänge verdicken sich durch Mesodermwucherung und stülpen sich als doppelte Blindsäckchen vor. Es wächst die Nierenanlage in die Länge, aus dem oberen Abschnitt des neu entstandenen Nierenganges entwickelt sich das eigentliche Nierengewebe, aus dem unteren Abschnitt der Harnleiter, Ureter. Vom Ende des Ganges stülpen sich in die verdickte Mesodermbildung Kanälchen vor, die anfänglich blindsackartig auftreten und von denen dann weiterhin nach den verschiedenen Seiten sekundäre Kanälchen abgehen. Es sind diese letzteren dann die eigentlichen Harnkanälchen. Am Ende derselben bilden sich die Malpighischen Körperchen. Es stülpt sich zu dem Zweck das Ende Sförmig um und wird von einer Mesodermschicht umlagert, stellt eine Nierenknospe, Pseudoglomerolus, dar. Nun bildet sich das Ende weiter um und zwar zu einem kugelschalenartigen Doppelmantel, welcher sich um das Harnkanälchen löffelartig herumlegt und dann nach und nach hohlkugelartig wird. Ist dies geschehen, so umwächst der Mantelrand das Harnkanälchen vollkommen und umschliesst ausserdem eine Mesodermbildung, in welche sich nun eine Blutgefässschlinge einsenkt und verzweigt. Es entsteht das eigentümliche Kapillarnetz, welches knäuelartig gewunden ist und ausser dem zuleitenden Blutgefäss noch ein ausleitendes aufweist. Harnkanälchen und Blutgefässe führen an den entgegengesetzten Polen in den Mantelraum ein. Sind diese Glomeruli entstanden, so wachsen die Harnkanälchen länger aus, schlängeln sich und bilden die späteren Henle'schen Schleifen. Sind diese Nierenabschnitte entstanden, so treten die übrigen Teile der Urnieren ausser Funktion.

Die Harnblase. Sie entwickelt sich aus dem Stiel der Allantois. Der Stiel, Urachus, erweitert sich in seinem unteren Ende anfänglich spindelförmig und tritt dann mit einem kurzen Ausführgang in den Enddarm über. Nach aussen zu zieht sich dann der Urachus in dem Nabelstrang als feines Kanälchen weiter und endet in demselben. Es wird schliesslich sein Rest zum mittleren Blasenband, welches nach der Geburt verschwindet und von der Spitze der Harnblase zum Nabel hinzieht. In den unteren Abschnitt der Harnblase treten dann die Müller'schen Gänge (s. später) über, etwas weiter herauf münden die Ureteren aus. Der Teil von den Müller'schen Gängen bis nach aussen wird nun als Sinus urogenitalis bezeichnet. Beim Weib verschwindet der Sinus urogenitalis nach und nach, weil, wie noch zu erwähnen ist, die Öffnung der Urethra in die Genitalfurche übertritt. Beim Mann findet sich der Sinus urogenitalis in der durch Verschmelzung der Ränder desselben entstandenen Harnröhre.

Entwickelung der Geschlechtsorgane. Die erste Anlage derselben findet sich im Wolff'schen Gang und Wolff'schen Körper. Neben dem Wolff'schen Körper entstehen die beiderlei Keimdrüsen, Hoden und Eierstock. Aus den Wolff'schen Gängen bilden sich die inneren Ausleitungskanäle für die männlichen Keimprodukte, die Vasa deferentia. Die Ausleitungsgänge für die weiblichen Keimstoffe und die Bildungsstätten für den Embryo entstehen aus sekundär auftretenden Gängen, den sog. Müller'schen.

Entwickelung der Geschlechtsdrüsen. Die erste Anlage derselben findet sich als eine Verdickung des Epithels auf den Wolff'schen Körpern. Diese Stelle wird als Keimepithel, Regio germinativa, bezeichnet. Von der Urniere trennt

sich die Epithelschicht alsbald durch Bindegewebe. Nach und nach wächst nun die Epithelschicht nach der Bauchhöhle zu weiter und lässt wahrscheinlich aus denselben Zellen im einen Fall die Eier und Follikelepithelien, im andern Falle die Samenkanälchen hervorgehen. Die Anlage der Eierstöcke ist noch dadurch ausgezeichnet, dass die sich loslösende Keimepithelschicht alsbald einen Körper darstellt, dessen Längsachse beinahe senkrecht zur Medianebene gerichtet ist, während die Anlage der Hoden sich dadurch charakterisiert, dass der Wulst des Keimepithels in seinem Längsachsenteil schräg von oben nach unten verläuft.

Die Entwickelung der Eierstöcke. Das Stroma dieser Gebilde wird von den Mesodermschichten gebildet, die sich unter dem Keimepithel finden. Nach und nach überwuchert nun das Keimepithel den hervorsprossenden Eierstock bis auf die Stelle, wo die späteren Bänder den Eierstock mit den übrigen Geschlechtsorganen verbinden. Die Eier entstehen dadurch, dass Epithelzellen fast wie bei den Drüsenanlagen strangförmig ins Innere des Stromas hineinwuchern. Einige dieser Epithelzellen werden zu den primitiven Eiern, andere legen sich um diese hüllenartig herum und bilden später die weiter unten zu schildernden Follikel.

Die Entwickelung der Samenkanälchen ist äusserst schwer zu verfolgen. Es ist möglich, dass sie von dem Keimepithel aus ebenfalls strangförmig in die Anlage des Hodens hineinwachsen und sich dann mit den Urnierengängen im oberen Teil der Urniere verbinden. Die Urnierengänge führen dann weiter bis zu dem eigentlichen Urnierengang, welcher zum Vas deferens wird, während sich die Urnierenkanälchen aufknäueln und den sog. Nebenhoden darstellen. Es wird nun dieser Teil und die gesamte Geschlechtsdrüse von Bindegewebe überwuchert, so dass die Epithelschicht nicht mehr frei nach aussen zutage tritt. Es wird angegeben, dass die Albuginea des Hodens aus umgewandelten Drüsenepithelzellen hervorgehe.

Entwickelung der Ausführungsgänge und der äusseren Geschlechtsorgane. Für das Sperma bietet der Wolff'sche Gang den Ausleitungskanal dar. Für die Eier entwickelt sich aber ein besonderer Kanalapparat, in dem zunächst neben den Eierstöcken eine Einstülpung der Epithelschicht zu bemerken ist. Sie stellt sich als kleines Grübchen dar, welches den Anfang der Eileitertube bildet. Das innere Ende des Grübchens wuchert nun längs des Wolff'schen Ganges weiter und entwickelt in einigen Tagen neben ihm einen 2. Kanal. Dieser mündet in der Nähe des Wolff'schen Ganges in die Kloake ein.

Anfänglich ist dieser Müller'sche Gang in seinen Röhrenteilen sehr eng, beim männlichen Individuum entwickelt er sich nicht weiter, sondern geht wieder zurück, so dass nur einige kleine Reste davon später in der Prostata angetroffen werden. Beim weiblichen Geschlecht wuchern die Wandungen der Müller'schen Gänge in den verschiedenen Abschnitten schnell weiter. Hier gehen dafür die Wolff'schen Gänge zurück, sie verschwinden und es bleibt von der Urniere nur ein kleiner Rest als Rosenmüller'sches Organ, das sich bei Erwachsenen als Nebennierstock, Parovarium, findet. Von den Wolff'schen Gängen bestehen bei einzelnen Säugern Reste als sog. Gartner'sche Gänge.

Die Müller'schen Gänge beginnen mit anfänglich glatten Trichtern in der Leibeshöhle. Nach und nach zackt sich der Trichterrand aus, er bildet die Fimbrien des Ostium abdominale. Die Teile, welche die Eileiter aus sich hervorgehen lassen, bleiben jederseits einfach bestehen, sie verdicken sich um ein Geringes, treten in der Medianlinie mit ihren unteren Abschnitten zusammen und nun gehen mit den folgenden

Teilen eigentümliche Umbildungen vor: Sie verwachsen, dadurch entsteht anfänglich ein Doppelkanal, der in den Kloakenraum mündet. Die Scheidewand dieser Kanäle verschwindet nach und nach und es bildet sich so unter den Eileitern der einfache Uteruskörper, mit dem Uterushals und der sich verdickenden Vaginalportion. An diese setzt sich dann ebenso die einfach werdende Scheide an. Die Vaginalportion tritt anfänglich als ringförmige Falte auf, die sich später mehr und mehr abhebt. Nur in seltenen Fällen zeigt sich der Uterusteil doppelt (Uterus bipartus), in noch seltneren Fällen bleibt auch das Septum im Scheidenkanal bestehen, so dass dann, wie bei zahlreichen Säugetieren, eine doppelte Scheide auftritt. Beim männlichen Individuum sondern sich im 3. Monat vom oberen Teile der Urniere einige Kanälchen ab, welche zum Hoden übergehen und den Kopf des Nebenhodens darstellen. Sie winden sich allmählich auf und schliessen sich an den Wolff'schen Gang an, der nun zum Vas deferens wird. Als oberer Rest der Müller'schen Gänge bleibt jederseits neben den Nebenhoden eine kleine Cyste bestehen, die Morgagni'sche Hycatide, als unterer Rest die Vesicula prostatica. Nachdem nun die Vasa deferentia eine Strecke weit getrennt verlaufen sind, vereinigen sie sich hinter der Blase zum Genitalstrang. Sie treten aber getrennt in den Sinus urogenitalis über. In ihrem unteren Abschnitt zeigen sie seitliche Ausstülpungen, welche später zu den Vesiculae seminales werden.

In der 4. Woche führen die Ausführungsgänge der Geschlechtsorgane und des Harnapparates in den Enddarm, bilden also eine Kloake. Vor der Mündung dieser erhebt sich nun vorn ein höckerartiger Wulst, der Geschlechtshöcker. Seitlich davon stülpen sich zwei Falten vor, die Geschlechtsfalten. Am ersteren Höcker tritt eine Medianspalte auf, die nach der Kloake zu verläuft, die Geschlechtsfurche. Nun bildet sich langsam eine Scheidewand zwischen den Ausführungsgängen des Enddarms und des Urogenitalsystems. Diese Scheidewand wird später zum Damm, trennt also die Afteröffnung von der Öffnung des Sinus urogenitalis. Beim Weibe verschwindet der Sinus urogenitalis nach und nach. Die Öffnung der Urethra mündet dann in die Genitalfurche. Beim Mann entwickelt sich der Genitalhöcker weiter, die Furche verwächst mit ihren Rändern und stellt die Harnröhre dar (Sinus urogenitalis). Die Genitalfalten treten median zusammen, verschmelzen ebenfalls, später werden sie zum Scrotum, in welches sich die Hoden aus der Bauchhöhle hineinsenken. — Das vordere Ende des Genitalhöckers wird beim Weibe zur Clitoris; die Genitalfurche bleibt hier offen. Um die Clitoris herum zieht sich vorn eine Hautduplikatur, das Praeputium clitoridis. Die Seitenfläche wird zu den grossen Schamlippen, die Ränder der Genitalfurche zu den kleinen Schamlippen. Beim Mann wird das vordere Stück des Genitalhöckers zur Glans penis. Die Hautduplikatur in seinem Umkreis wird vollständig ringförmig, sie bildet das Praeputium. — Die Prostata, welche dem Scheidenteil der weiblichen Geschlechtsorgane entspricht, entwickelt sich als ringförmige Verdickung an der Zusammentrittsstelle von Harnröhre und Genitalstrang. Der drüsige Teil stellt sich dann als Ausstülpung des Epithels des Harngeschlechtsganges dar.

a. Die Harnorgane, Organa uropoetica.

Zu denselben sind die Nieren mit ihren Ausleitungswegen, die Harnblase und die Harnröhre zu zählen.

I. Nieren.

Tafel LXXXVIII, Figg. 1, 2; Tafel LXXXIV, Fig. 4.

Die Nieren, Renes, treten paarig auf und zwar in der Form zweier grösserer Organe, welche der Hauptsache nach aus Drüsensubstanz bestehen. Sie liegen lateral neben der Wirbelsäule, der V. cava inferior und Aorta descendens. Der Verlauf der Blutgefässe zu denselben ist früher geschildert. Die Farbe der Nieren ist braunrötlich, ihre Masse weich, sehr elastisch, nicht brüchig. Die Form ist bohnenförmig. Die vordere und hintere Fläche, sowie der laterale Rand springen konvex vor. Die mediale Fläche ist konkav eingebogen; sie stellt den Hilus s. Sinus renalis dar. Eine Einteilung der Nieren in Lappen, Lobi renum, kann höchstens im Umkreis des Hilus vorgenommen werden. Die Lage der Nieren ist auf beiden Seiten nicht vollkommen symmetrisch; sie liegen in der Regio lumbalis ungefähr in der Höhe des 12. Rückenwirbels und der beiden ersten Lendenwirbel, sie können aber auch tiefer herabgelagert sein, dabei liegt die rechte Niere in der Regel niedriger als die linke. Hinter ihrer Mitte zieht sich die 12. Rippe her. Der obere Abschnitt liegt der Zwerchfellkuppel an; der obere Rand befindet sich meist in der Höhe des Processus spinosus des 11. oder 12. Rückenwirbels, der untere dann in der Höhe des gleichen Fortsatzes des 2. oder 3. Lendenwirbels so, dass der letztere Rand von der Darmbeinkrista ungefähr 3—5 cm entfernt ist. Die hintere Fläche der Nieren liegt dem M. quadratus lumborum auf. Nach oben lagern sich noch die eigentümlich konstruierten Nebennieren an. Die rechte Niere liegt, wie früher bereits erwähnt, hinter dem rechten Lappen der Leber, dem Duodenum und dem aufsteigenden Dickdarm; die linke Niere liegt hinter dem unteren Abschnitt der Milz, dem Schwanz des Pankreas und hinter dem absteigenden Dickdarm. Fettreiches Bindegewebe, Tunica adiposa, umgibt die beiden Nieren. — Die Substanz der Nieren besteht nun aus Drüsenepithelien, Blutgefässen mit der Bindesubstanz und aus einer äusseren festeren Haut. Die letztere, Tunica albuginea, liegt als feste bindegewebige Hülle direkt unter der Tunica adiposa. Sie ist weisslich, dünn, heftet sich nach innen zu einer weiteren Haut, der Tunica tertia s. intima an, welche dann auf dem eigentlichen Parenchym der Niere gelegen ist. Dies Parenchym besteht aus den Harnkanälchenwandungen und den Blutgefässen mitsamt dem Bindegewebe. Auf einem Schnitt durch die Niere kann man eine äussere Rindensubstanz, Substantia corticalis, von einer inneren Marksubstanz, Substantia medullaris, trennen. Die erstere ist intensiv rot gefärbt, gefässreich. Die Harnkanälchen verlaufen in ihr geschlängelt als Tubuli renales contorti. Die Dicke der Rinde beträgt ca. 1 cm. Von ihr aus gehen Substanzmassen zwischen die Pyramiden. Die Marksubstanz ist heller, in ihr treten gestreckt verlaufende Harnkanälchen, die sog. graden Kanälchen, Tubuli recti s. Belliniani, auf. Es sind dies Sammelröhrchen. Dazwischen liegen die pinselartig ausstrahlenden Blutgefässe. Die Marksubstanz ist in eigentümlichen Gruppen zusammengedrückt. Ihrer Form nach werden diese Gruppen als Nierenpyramiden, Pyramides renales, bezeichnet. Meist sind 12—14 derselben vorhanden, oft einige weniger oder einige mehr. Die Nierenpyramiden stehen mit den Basisteilen der

Rindensubstanz zugekehrt. Ihre Spitzen sind dem Hilus der Nieren zugewandt und ragen frei in diesen hervor. An den betreffenden Stellen entstehen kegelförmige Wärzchen, die Nierenpapillen, Papillae renales. Vielfach stehen auf einer solchen Papille mehrere Pyramiden mit den Spitzen auf, so dass die Papillen in geringerer Anzahl vertreten sind. Über die Papillen erstreckt sich die Schleimhaut hin. Auf ihrer Spitze finden sich die Ausmündungsstellen der Harnkanälchen in Form von Grübchen, Harnporen, Foramina papillaria. Die zwischen den Pyramiden liegende Kortikalsubstanz wird als Columnae Bertini unterschieden.

Ausführungswege der Nieren. Die Capsula fibrosa der Nieren setzt sich um das gesamte Organ herum fort und dringt in den Hilus ein, woselbst sie dann auf die Ausführungswege der Nieren übergeht. Im Hilus legen sich diese Ausführungswege mit becherförmigen Erweiterungen im Umkreis der Nierenpapillen an. Die Erweiterungen werden als Nierenkelche, Calices renales, bezeichnet. Meist finden sich 6—8 derselben. An ihnen lässt sich äusserlich die fibröse Membran unterscheiden. Im Innern wird sie von Schleimhaut überzogen, welche sich durch die gesamten Ausführungswege hindurch erstreckt und sich, wie wir schon oben gesehen haben, auch auf die Nierenpapillen fortsetzt. In der Schleimhaut kommen vereinzelt acinöse Drüsen vor. In diesen Nierenkelchen sammelt sich der tropfenweise aus den Harnporen austretende Harn. Es verschmelzen die Kelche nach und nach zu 2 oder 3 kürzeren Schläuchen, die sich schliesslich im Nierenbecken, Pelvis renalis, vereinigen. Die Schläuche werden dann als Äste des Nierenbeckens bezeichnet. Das Becken besitzt eine platte Gestalt, es ist trichterförmig nach aussen und unten verengt, ragt zum Teil aus dem Hilus der Niere hervor und geht dann ununterbrochen in den Harnleiter über.

Der Harnleiter, Ureter, man unterscheidet einen rechten und einen linken, besteht ebenso wie das Nierenbecken aus einer äusseren bindegewebigen Adventitia, die im Inneren von einer dünnen Schleimhaut überzogen wird. Die Schleimhaut besitzt Platten-Epithel. Über ihr breitet sich eine Muskelschicht aus, die aus hellrötlichen glatten Muskelfasern besteht. Die Muskelschicht zerfällt in 3 Abteilungen, innerlich eine Längsfaserschicht, auf diese folgt eine starke Ringsfaserschicht und dann äusserlich wieder eine schwache Längsfaserschicht. Die Muskulatur presst den Harn aus den Nierenbecken und den Harnleitern nach der Harnblase zu. Die beiden Ureteren laufen konvergierend gegeneinander nach unten zur Harnblase. Sie ziehen sich längs der vorderen Fläche des M. psoas major. Sie liegen hinter dem Peritoneum parietale. Vor ihnen gehen die Vasa spermatica interna her, mit denen sie sich kreuzen. Neben dem Rectum ziehen sie in die Beckenhöhle ein, treten dort unter den Plicae rectovesicales beim Mann oder recto-uterinae beim Weib zum hinteren Blasengrund. Beim Mann kreuzt sich der Harnleiter auf dieser letzten Strecke mit dem Vas deferens, welches über ihn hinweg tritt. Ausserdem werden die Ligg. vesicalia lateralia von ihnen gekreuzt. Beim Weib ziehen die Ureteren neben dem Uterushals unter den Ligg. uteri lata und den Plicae vesico-uterinae an der vorderen Wand der Vagina herab zur Harnblase. Sie senken sich in schiefer Richtung in die letztere ein, durchbohren die Muscularis, laufen dann noch bis $1^1/_2$ cm unter der Schleimhaut weiter und münden in der Blase aus

II. Harnblase.

Die Vesica urinaria s. urinae repräsentiert sich in der Form eines stark ausdehnbaren Sackes, dessen Wandungen aus Muskel-Substanz und Bindegewebe zusammengesetzt sind. Sie liegt in der Beckenhöhle, beim Mann zwischen vorderer Beckenwand und dem Rectum, beim Weib zwischen Beckenwand und Uterus und Scheide. Mit der vorderen Wand grenzt sie unten an die Symphysis pubis. Ihre Seitenwände liegen den Seitenwänden des Beckens an. Der Scheitel der Blase ragt nach oben gegen die Bauchhöhle zu vor. Je nachdem die Blase mehr oder weniger gefüllt ist, dehnt sie sich verschieden weit aus. Im leeren Zustand liegt ihr Scheitel ungefähr in der Höhe des oberen Symphysenrandes. Vom Rectum resp. vom Uterus und der Vagina wird die Blase noch durch die eingelagerten Dünndarmschlingen getrennt. Füllt sie sich prall an, so drängt sie diese Schlingen zurück. Die Harnblase des Weibes ist breiter als die des Mannes. An der Blase unterscheidet man den mittleren Teil als Blasenkörper, Corpus vesicae, den oberen kegelförmig ausgezogenen Abschnitt als Blasenscheitel, Vertex. Er setzt sich mit einem spitz zulaufenden Strang, Lig. vesicale medium, gegen den Nabel zu fort. Der nach unten gerichtete Abschnitt der Blase wird als Blasengrund, Fundus, bezeichnet. Beim Übertritt in die Harnröhre verengert sich dieser Grund und stellt das Orificium urethrae internum dar.

Die Bänder und der äussere Überzug der Blase. Der Peritonnalüberzug tritt von der Bauchwand auf den Scheitel und die hintere obere Fläche der Blase über. Er reicht nicht weit herunter, sondern tritt beim Mann alsbald nach dem Rectum, wodurch die Excavatio rectovesicalis ausgekleidet wird, beim Weib dann zum Uterus und überzieht hier die Excavatio vesico-uterina. Die Vorderfläche und der Blasengrund sind ohne Peritonealüberzug. In ihrer Lage wird die Blase durch eine Anzahl von Ligg. gehalten, von denen schon das Lig. vesicale medium erwähnt wurde. Es ist die innere Fortsetzung der Nabelschnur, befestigt sich demnach am inneren Nabelrand. Von der Spitze aus zieht sich in diesem Lig. noch hin und wieder eine feine Röhre eine Strecke weit hinauf, es ist der Kanal des Urachus. Weiterhin treten an die Blase die Ligg. vesicalia lateralia; sie gehen von den Aa. hypogastricae an den Seitenwänden des Beckens ab und ziehen sich dann längs der Seitenwand bis zum Scheitel der Harnblase in die Höhe. An die letztere sind sie durch Bindegewebe geknüpft. Sie erstrecken sich dann weiter über den Scheitel hinaus an der vorderen Bauchwand beiderseits neben dem mittleren Blasenligament in die Höhe und gehen in der Nähe des Nabels wie das mittlere Lig. mit ihren Fasern in die Linea alba der Bauchwand über. In diesen Ligg. befinden sich im Anfangsteil jederseits die Chorda umbilicalis und die Aa. umbilicales (vgl. S. 297). Von der hinteren Fläche der Blase ziehen sich beim Mann zum Rectum die halbmondförmigen Plicae rectovesicales s. semilunares Douglasii. Beim Weib entsprechend die Plicae vesico-uterinae.

Die Muskelschicht. Sie stellt eine aus glatten Muskelfasern zusammengesetzte Schicht von immerhin beträchtlicher Dicke dar, bei leerer Blase zieht sie sich zusammen, bei gefüllter treten die einzelnen Bündel mehr auseinander, so dass ihr Verlauf genau zu verfolgen ist, dabei wird dann die Blasenwandung dünn, durchscheinend. An der Muskelhaut lässt sich eine äussere, eine mittlere und eine innere Lage unterscheiden.

1. Äussere Schicht. Sie beginnt am Scheitel auf dem Lig. vesicae medium. Die Muskelfasern treten dann teils auf die vordere Blasenwand, teils auf die hintere über, und steigen zum Grunde der Blase herab. Sie werden als M. detrusor urinae bezeichnet. Zur Prostata ziehen sich Fasern, welche als M. pubovesicalis s. levator prostatae benannt sind. Sie bestehen aus einem schmalen Muskelstreif, welcher vom Schambein neben der Schamfuge jederseits schräg entspringt, dann vor dem Blasengrund heruntersteigt und vor dem Orificium internum urethrae eine Durchflechtung seiner Fasern zeigt. Der M. rectovesicalis zieht sich beim Mann in den gleichnamigen Plicae hin.

2. Die mittlere Schicht der Harnblasen Muskelmasse besteht aus zirkulären Fasern. Im oberen Teil gehen dieselben von hinten oben nach vorn abwärts und von vorn oben nach hinten abwärts. Im tieferen Teil nehmen sie mehr horizontalen Verlauf an, so dass schliesslich ein Ringmuskel entsteht, welcher das Orificium internum umgibt und als M. sphincter vesicae bezeichnet wird.

3. Die innere dritte Schicht setzt sich wieder aus Längsmuskelfasern zusammen, welche vom Blasenscheitel aus nach abwärts ziehen und dann den Grund der Blase umgeben. Sie stehen untereinander durch netzartig angeordnete Anastomosen in Verbindung.

Die Ausmündungsstellen der Ureteren werden von einer longitudinalen Muskelschicht überzogen, welche als Mm. ureterum die Schleimhaut jederseits vorwölben, wodurch die Plicae uretericae entstehen. Das Trigonum vesicale, welches bereits früher erwähnt wurde, enthält z. T. Längsfasern, die von den Ureteren entstammen, ausserdem treten in ihm Fasermassen der mittleren Schicht auf, dazu kommen dann noch solche von der inneren.

Die Schleimhaut. An derselben lässt sich eine Submucosa unterscheiden, welche der Muscularis durch lockeres Bindegewebe angeheftet ist. Über die Submucosa zieht sich dann die eigentliche Mucosa hin, welche mit Platten-Epithel überzogen ist. In der Schleimhaut finden sich kleine Schleimdrüsen, welche jedoch hin und wieder zu fehlen scheinen. Bei zusammengeschrumpfter Blase bildet die Schleimhaut zahlreiche unregelmässige neben und übereinander liegende Falten, bei zunehmender Füllung der Blase verstreichen diese Falten mehr und mehr. Am Fundus bilden sich dann durch die Ureteren die gegeneinander konvergierenden Plicae uretericae. Von hier aus dehnt sich das Trigonum vesicae aus, es liegt an der hinteren Blasenwand, stellt ein dreizipfeliges Feld dar. In den Zipfeln liegen oben die Ausmündungen der Ureteren, im unteren Zipfel die der Samenkanälchen und der Vesicula prostatica auf dem Colliculus seminalis. Über die letzten Mündungen wird später noch weiter berichtet werden müssen.

Die männliche Harnblase führt in den Sinus urogenitalis über, die weibliche zunächst noch in einen Abschnitt von höchstens 3 cm Länge, den man als Harnröhre, Urethra, bezeichnet. Durch dieselbe mündet die Blase in den spaltartigen Sinus urogenitalis, das Vestibulum vaginae. Das Epithel der Harnröhre des Weibes setzt sich aus Cylinderzellen zusammen. Die hintere Wand dieses Kanals ist der vorderen Scheidewand eng angelagert. Es geht noch eine Schicht quergestreifter Längsmuskelfasern zum Blasengrund hinauf.

In der Blase sammelt sich der Harn, Urina s. Lotium, derselbe ist normalerweise hell, sauer reagierend, schwach klebrig. Er besitzt einen eigentümlichen Geruch, unter Umständen Bouillongeruch. Sein Geschmack ist salzig. Durch die

Muskulatur der Urethra wird er aus dem Nierenbecken herausgedrückt in den Fundus der Blase, steigt allmählich in der Blase in die Höhe, indem er ihre Wandungen auseinanderdrückt. Der M. sphincter vesicae verschliesst die Blase. Bei der Entleerung wirken alle Muskeln gleichzeitig, während der Sphincter durch den Gegendruck geöffnet wird. Beim Weibe ist der M. sphincter vesicae schwächer entwickelt als beim Mann.

Die Nebennieren.

Über jeder Niere liegt eine, ihrer Funktion nach noch nicht bekannte, sogen. Blutdrüse, Nebenniere, Glandula suprarenalis. Ihre Gestalt ist platt und halbmondförmig, die obere Fläche konvex vorspringend, die untere konkav. Die vordere und hintere Fläche werden von Furchen eingeschnitten, eine solche findet sich als Hilus an der Unterfläche. Die untere Fläche legt sich der oberen medialen Fläche der Niere an, so dass jede Nebenniere hinten an das Zwerchfell grenzt; die rechte wird vorn von der Leber, die linke vom Fundus des Magens, bez. Milz und Pankreas bedeckt.

Äusserlich wird die Nebenniere von einer bindegewebigen Kapsel überzogen. Unter dieser liegt eine gelbliche, radiär gestreifte Rindensubstanz, Substantia corticalis, welche wieder in drei übereinanderliegende Schichten getrennt werden kann. Unter der inneren Zone der Rindenschicht liegt dann die Marksubstanz, Substantia medullaris, welche eine weiche helle Masse darstellt.

Die Blutgefässe der Nebennieren lassen sich trennen in kleine Arterien, welche die Rindensubstanz durchziehen und nach getrenntem Verlauf in das Kapillarnetz mit unregelmässigen Maschen übergehen. In der Markschicht sammeln sich die Kapillaren zu Venen, welche weiter zusammentreten und als Vena centralis im Hilus austreten.

II. Die männlichen Geschlechtsorgane.

Tafel LXXXVIII, Figg. 3, 4, 5; Tafel LXXXIX—XC, Fig. 1.

Hoden.

Die Hoden, Testikel, Testes, stellen zwei im Scrotum liegende Drüsen dar, deren Inneres einen tubulösen Bau zeigt. Jeder derselben zerfällt in zwei Teile, in den eigentlichen Hoden, Testis, und den Nebenhoden, Epididymis. Der erstere ist abgeplattet, ellipsoidisch, äusserlich glatt, allseitig konvex. Bei der normalen Lagerung unterscheidet man an ihm ein oberes und ein unteres Ende, einen vorderen und einen hinteren Rand und neben diesen eine laterale und eine mediale Fläche. Die Lagerung ist schräg, und zwar steht das obere Ende lateral nach vorn, das untere medial nach hinten. Es ist daher der vordere Rand nach unten gebogen, der hintere Rand nach oben. Die Farbe der Hoden ist weiss-rötlich oder bläulichweiss. Äusserlich wird eine jede dieser Keimdrüsen von der bereits erwähnten straff fibrösen Tunica albuginea umgeben. Dieselbe stellt eine 1 mm dicke weisse, glänzende Bindegewebehaut dar, welche den drüsigen Abschnitt vollkommen sackartig umhüllt. Über ihre äussere Fläche zieht sich eine seröse Haut, die Tunica serosa testis, hin; diese stellt die vorgestülpte seröse Hülle dar, welche als Tunica

vaginalis propria bezeichnet wird. An der hinteren Fläche geht von der Albuginea welche hier zum Zweck des Durchtritts der Blutgefässe, Nn. u. s. w. durchlöchert ist, ein ungefähr prismatisch gebauter Körper, welcher aus Bindegewebe besteht, in den Hoden hinein, es ist das Corpus Highmori s. Mediastinum testis. Von ihm aus gehen ebenso wie von den sonstigen Seiten der Tunica albuginea Bindegewebslamellen zwischen die einzelnen Samenkanälchen hinein. Diese Bindegewebestreifen werden als Septula testis bezeichnet. Auf Querschnitten erscheinen sie streifenförmig, auf Frontalschnitten netzförmig. Die innere Substanz des Hodens stellt die Pulpa testis dar. Sie ist bräunlich oder rötlich, weich und wenig elastisch. Der Drüsenapparat besteht aus den Samenkanälchen, Canaliculi seminales s. Tubuli seminiferi. Diese erstrecken sich zwischen die Septula. Sie werden durch die letzteren gleichsam in Gruppen gesondert, welche als Hodenläppchen bezeichnet werden. Die Samenkanälchen eines Läppchens anastomosieren untereinander, sind also netzartig zusammengesetzt. Es wird angenommen, dass ein jedes Hodenläppchen nur ein einzelnes sich verzweigendes Samenkanälchen enthält. Die Zahl der Läppchen schwankt zwischen 100 und 200. Aus den Läppchen führen die geraden Samenkanälchen, Canaliculi seminales recti s. Ductuli recti, hervor. Sie treten zwischen die Bindegewebsmasse des Corpus Highmori, und stellen hier untereinander ein weitmaschiges Netz dar, das Rete vasculosum Halleri s. Rete testis. Aus diesem Netz treten nun 10—20 stärkere Kanälchen, die Vasa efferentia testis, nach aussen. Sie durchbohren die Tunica albuginea und gehen in den Kopf des Nebenhodens über. Vorher bilden sie aber je zahlreiche Windungen, welche sich konisch hintereinander legen. Es sind dies die Coni vasculosi. Das spitze Ende ist nach dem Hoden hin, die Basis gegen den Nebenhoden zu gerichtet. Durch Bindegewebe werden sie eng miteinander verbunden. Der Durchmesser der Samenkanälchen beträgt ungefähr 0,15—0,2 mm. Die Gesamtlänge soll nach Krause 276—341 m betragen.

Das Produkt der Samenkanälchen sind die Samenfäden, Spermatozoen s. Zoospermien. Sie stellen sich als umgewandelte Epithelzellen dar. Die Art und Weise, wie sie sich entwickeln, ist noch nicht vollständig klargestellt worden. Es muss angenommen werden, dass ein Teil der Epithelien auf unentwickeltem Stadium angetroffen wird, und dass sich ein anderer Teil in verhältnismässig kurzer Zeit weiter bildet und die Samenfäden liefert, worauf dann, nachdem diese ausgeschieden sind, von jenen noch nicht entwickelten Epithelien die entstandenen Lücken sofort ausgefüllt werden.

Der Nebenhoden, Epididymis.

Er entsteht dadurch, dass die Vasa efferentia nunmehr zusammentreten und dann einen stark geknäuelten Kanal abgeben, welcher von Bindegewebe durchsetzt und umgeben wird, so dass die engen und zahlreichen Windungen des Kanals dicht miteinander verbunden werden. Im allgemeinen stellt sich der Nebenhoden als längliches, abgeplattetes Gebilde dar, welches sich der oberen und hinteren Fläche des Hodens auflegt. Sein oberer Teil wird als Kopf, Caput epididymidis, bezeichnet, sein unteres Ende als Schwanz, Cauda. Der Kopf liegt mit der unteren konkaven Fläche dem oberen Teil des Hodens auf, die Cauda legt sich an den unteren Abschnitt desselben. Im Umkreis des Nebenhodens findet sich ebenfalls eine Binde-

gewebshaut. Weiterhin werden Kopf und Seitenränder mitsamt einem Teil der vorderen Fläche von seröser Haut, welche eine Fortsetzung der Tunica serosa ist, überkleidet. In den Kopfteil senken sich die Coni vasculosi ein. Es werden in diesem Abschnitt die Vasa efferentia zu dem bis 10 m langen Kanal des Nebenhodens, Canalis epididymidis. Dieser setzt sich schliesslich an der Cauda in das Vas deferens fort. Anfänglich ist das Lumen des Kanals eng, allmählich nimmt es an Weite zu. Ausserdem münden in den Kanal einige kleine, blind endigende Kanälchen, in welchen wir die letzten Reste von den Urnierenkanälchen zu sehen haben; es sind die Vasa aberrantia.

Von rudimentären Gebilden finden sich ausser den Vasa aberrantia noch einige Gebilde, die bereits in der Einleitung erwähnt wurden.

1. Die Hydatiden. Sie liegen am Kopfabschnitt des Nebenhodens. Sie stellen nach Grösse und Zahl wechselnde Bläschen dar, die oft mit einem Stiel aufsitzen und im Inneren mit Flüssigkeit gefüllt sind. Meist trifft man eine ungestielte Hydatide zwischen Hoden und Nebenhoden, dem ersteren mehr zugekehrt. Es ist dies der Rest des Müller'schen Ganges. Sie besitzt einen Überzug von Flimmerepithel. Ausserdem zeigt diese Hydatide eine Einsenkung, in die sich ebenfalls das Flimmerepithel fortsetzt, so dass dieser Organrest der Trichteröffnung am Eileiterende entsprechen würde. Die Hydatiden werden auch wohl als Ovarium masculinum oder Morgagni'sche Hydatiden bezeichnet, während die obere gestielte Hydatide auch als gestielte Cyste bekannt ist.

2. Paradidymis s. corpus innominatum s. Gèraldis'sches Organ. Es ist ein kleiner weisslicher oder gelblicher, abgeplatteter Körper, im Anfangsteil des Samenstranges neben dem Vas deferens gelegen und zwar am oberen Ende des Nebenhodens zwischen diesem und dem Vas deferens. Die Gebilde enthalten zusammengeknäuelte, mit Epithel ausgestattete Kanälchen, welche als Rudimente von Urnierenkanälchen angesprochen werden müssen.

Samenleiter, Vas deferens.

Es ist der Ausführungskanal, an welchem sich ein Anfangsstück, Mittelstück und Endstück unterscheiden lässt. Das Endstück wird als Ampulle bezeichnet, weil das Lumen desselben spindelförmig erweitert ist. Ausserdem ist die es auskleidende Schleimhaut an verschiedenen Stellen schlauch- oder buchtartig vertieft, so dass in der Schleimhaut unregelmässige, netzartige Vorsprünge angetroffen werden. Am untersten Ende des Endstücks setzen sich dann grosse Ausstülpungen an, die Vesiculae seminales.

Samenbläschen, Vesiculae seminales.

Jederseits findet sich eins derselben lateral neben dem Vas deferens. Äusserlich sind die Samenbläschen von einer Bindegewebsschicht eng umgeben. Durch dieselbe hebt sich die höckerige Beschaffenheit dieser Gebilde ab. Sie stellen, frei präpariert, einen verhältnismässig weiten Schlauch (bis 7 mm weit, 14 cm lang) dar, welcher ebenso wie das Ende des Vas deferens mit Buchten, resp. blind endigenden Anhängen ausgestattet ist. Das Ende jedes Samenbläschens erscheint hakig gebogen. Ihrer Lage nach befinden sie sich am Fundus der Blase, zwischen dieser und dem Rectum.

An ihrem oberen Ende treten die Ureteren in die Blase ein. Medial von ihnen verlaufen die Vasa deferentia. Die Schleimhaut, welche sich durch diese Gebilde erstreckt, ist ebenso wie diejenige der Ureteren mit Drüsen ausgestattet. Weiterhin zeigt sie zahlreiche kleine Falten, zwischen denen sich die sackartigen Ausstülpungen befinden. Die Wandung der Samenbläschen ist ebenso wie diejenige der Vasa deferentia bindegewebig und muskulös. Sie ist verhältnismässig stark ausdehnbar, ausserdem treten Muskelfasern von einem Samenbläschen zum anderen über und ebenso zum Peritonealüberzug des Rectums hin. Die Anordnung der Muskelfasern ist nicht regelmässig; mit dem anliegenden Vas deferens wird jedes Samenbläschen durch Bindegewebe, dem die Muskelfasern beigemischt sind, verbunden.

Das Sekret der Drüsen ist eine klebrige, eiweisshaltige Masse, welche ebenso wie das Sekret der Prostata den Spermatozoen beigemengt wird, und wahrscheinlich die Lebensthätigkeit derselben für eine Zeitlang unterstützt und erhält.

Es folgt nun noch ein Abschnitt, welcher für Samenbläschen und Vas deferens gemeinsam ist. Er besitzt eine Länge von ungefähr 1 cm, und wird als Ductus ejaculatorius bezeichnet. Zunächst ist der Ductus noch weit, wird aber alsbald bedeutend enger, am Ende nur noch 0,5 mm weit. Er mündet dann mit einer nur wenig breiteren Ausfuhröffnung auf dem Colliculus seminalis. Vorher läuft der Ductus ejaculatorius innerhalb der Prostata.

Prostata.

Die Vorsteherdrüse, Prostata, tritt als echte Drüse auf, und zwar als eine acinös zusammengesetzte. Die Acini liegen in Läppchen zusammen, letztere besitzen gesonderte Ausführungsgänge, welche von glatter Muskulatur umgeben werden. Der Lage nach findet sich die Prostata am Ende der Harnblase neben dem Orificium urethrae internum. Sie umgiebt ringförmig die Urethra, vorne ist ihre Masse gering, schmal, nach hinten zu steigt sie weiter nach oben auf, vergrössert sich und erscheint in der Medianebene oft durch einen tieferen oberen Einschnitt in zwei Partieen getrennt. Diese Partieen werden als Lappen bezeichnet. In den Einschnitt treten die Vasa deferentia ein. Die Ductus ejaculatorii sind innerhalb desselben gelegen. An die hintere Fläche der Prostata grenzt das Rectum.

Befestigt werden diese Gebilde durch verschiedene Bänder. Das Lig. puboprostaticum medium steigt vom unteren Rand des Lig. arcuatum inferius als dreieckiges oder mondsichelförmiges Band zur Vorderfläche der Prostata, um dann nach hinten weiter zu gehen und sich mit der Fascia pelvis zu verbinden. Die Ligg. puboprostatica lateralia treten von der Fascia pelvis ab, zu den Seitenflächen der Prostata.

Die innere Struktur dieser Drüse ist derjenigen der acinösen Drüsen gleich. Man unterscheidet ausser den beiden Seitenlappen, Lobi laterales; hin und wieder noch einen mittleren Lappen, welcher unter dem Anfangsteil der Harnröhre gelegen ist, Lobus medius. Die Drüsensubstanz besteht aus rötlichen oder gelbbräunlichen Acini. Dieselben werden von Hüllen umgeben, welche zahlreiche Muskelfasern enthalten. Ebenso umgibt dann die Muskulatur die gesamte Drüsenmasse. Die Ausführungsgänge wechseln, es können sehr zahlreiche Gänge vorhanden sein, zwei grössere derselben treten auf dem Colliculus seminalis hervor, ausserdem eine Anzahl kleinerer neben diesem Vorsprung vielfach in der Vesicula prostatica s. Sinus pocularis. Ausserdem wird die Masse der Prostata von den Ductus ejaculatorii

durchsetzt. Dieselben treten hinter dem Anfangsteil der Harnröhre in den oberen Abschnitt der Prostata ein, verlaufen dann beinahe horizontal nach vorn und münden ebenfalls mit zwei Öffnungen auf dem Colliculus seminalis aus. Die erwähnte Vesicula prostatica stellt den kaum 2,5 cm langen Rest des Wolff'schen Ganges dar, wird daher auch Uterus masculinus bezeichnet. Die Höhle dieses Ganges erstreckt sich durch die Masse der Prostata hin und öffnet sich im Colliculus seminalis und zwar in der Mitte desselben mit einer längeren spaltartigen Öffnung.

Der Sinus urogenitalis und die äusseren Geschlechtsorgane des Mannes.

Dort, wo die Vesicula prostatica in den Ausführungsgang der Harnröhre mündet, beginnt der Sinus urogenitalis. An ihm lassen sich einzelne Abschnitte unterscheiden, zunächst der häutige Teil und dann der kavernöse. Der kavernöse ist es, welcher sich nach aussen öffnet.

Als Übergangsgebilde zwischen dem Urogenitalkanal und dem Ausführungsgang der Blase ist der Abschnitt aufzufassen, von welchem aus sich die in der Prostata vereinigten Drüsenschläuche entwickeln. Es wird dieser Abschnitt daher auch wohl als die Pars prostatica mit zum Urogenitalkanal gezählt. Einzelne Mündungen der Drüsenschläuche liegen noch oberhalb der Ausmündung der Vesicula prostatica.

Zur Pars prostatica kann man auch den bereits öfter erwähnten Colliculus s. Monticulus seminalis s. Caput gallinaginis zählen. Er ist ein länglicher Vorsprung an der hinteren Wand der Harnröhre; sein breiteres oberes Ende wird durch die Prostata gebildet. Die auf ihm sichtbaren Ausmündungen des Uterus masculinus, der Ductus ejaculatorii und der Drüsen sind bereits geschildert worden. Die Schleimhaut, welche ihn überzieht, ist in feine Längsfältchen gelegt.

1. Pars membranacea. Es ist nur ein kurzer, $2^1/_2$ cm langer Teil, dessen Wandungen ohne komplizierte Nebenapparate geblieben sind. Ihre Grenze gegen die Pars prostatica ist absolut nicht scharf. Der Abschnitt zieht sich unter dem Schambogen hin. Zwischen den Schenkeln des Schambogens tritt er unterhalb des Lig. arcuatum inferius hin, ist mit diesem durch das Lig. puboprostaticum verbunden. Die Bindegewebsmasse, welche die Schenkel des Schambogens verbindet und von diesem Teil der Harnröhre durchbohrt wird, bezeichnet man wohl als Lig. triangulare s. Diaphragma urogenitale. Die Schleimhaut ist von einer dickeren Schicht kavernösen Gewebes umgeben, über welcher dann eine ungefähr 2 mm dicke Ringmuskelschicht liegt. Die äusserste Muskellage besitzt quergestreifte Fasern. Im Innern, im Umkreis der Schleimhaut, finden sich glatte Fasern; die quergestreiften gehören zur Muskulatur des Beckenausgangs.

Der Durchmesser des Kanals ist in dem häutigen Teil am geringsten. Es wird dieser Abschnitt daher auch als Isthmus urethrae bezeichnet. Über die Vorderfläche bis auf die Seitenteile der Pars membranacea hin, zieht der sog. M. urethralis transversus. Derselbe stellt sich als eine Schicht glatter Muskelfasern dar. Die Fasern sind bogenförmig angeordnet, treten hinterwärts auf die Vorderfläche der Prostata und zwar mit dem sog. Stratum transversum. Das Stratum circulare erstreckt sich dann weiter ringförmig um die Pars membranacea herum. Es ist dieser Muskel ein dem Willen unterworfener Sphincter der Harnröhre.

2. Pars cavernosa; es ist der längste Abschnitt, welcher sich sofort an die

Pars membranacea ansetzt und dann als ein an verschiedenen Stellen verschieden weiter Kanal der Länge nach den Penis durchsetzt, und vorne an der Glans penis mit dem Orificium urethrae externum endet. Die Länge des Kanals schwankt zwischen 11 und 22 cm. Das diesen Röhrenabschnitt umgebende Corpus cavernosum urethrae wird weiter unten mit den Corpora cavernosa penis zusammen besprochen werden. Der Durchmesser des Lumens der Pars cavernosa beträgt im vordersten Abschnitt der Eichel 5 mm, erweitert sich dann zunächst noch etwas, wodurch die sog. kahnförmige Grube, Fossa navicularis urethrae s. Fossa Morgagnii, entsteht, dann tritt wieder Verengerung ein, so dass der Abschnitt, welcher sich von der Eichel an bis zur Pars membranacea erstreckt, ungefähr 7 mm weit ist. Der Durchmesser der Harnröhre ist nicht immer gleichartig; er kann durch mechanische Eingriffe unter Umständen beträchtlich erweitert werden. Die Schleimhaut des Urogenitalkanals ist in feine Längsfalten gelegt. Im häutigen Teil ist der Querschnitt der Harnröhre quergestellt, z. Th. sternförmig. Vor ihrer Ausmündung stellt er sich dann nach und nach vertikal. Das Epithel ist dick. Die Farbe der Harnröhre erscheint weisslich, in der Nähe ihrer äusseren Öffnung blassrötlich.

Von den Drüsen sind noch zwei grössere, bis 8 mm im Durchmesser haltende, zu erwähnen, die Cowper'schen, Glandulae Cowperi. Sie sind acinös gebaut von rundlicher Gestalt, ihre Oberfläche ist maulbeerförmig, höckerig, sie liegen unter der Pars membranacea. Die Drüsen setzen sich aus mehreren Läppchen zusammen, die wieder aus zahlreichen kleinen Acini bestehen. Die Ausführungsgänge der Drüsenläppchen sammeln sich in einem Hauptausführungsgang, der entweder im Endabschnitt der Pars membranacea oder im Anfangsteil der Pars cavernosa mündet. Das Sekret, der Drüse ist gelblich, klebrig, fadenziehend. Ausserdem kommen noch zahlreiche Drüsen von geringem Durchmesser vor, entweder sind sie schlauchförmig, selten treten an den Schläuchen Aussackungen hervor. Weiterhin treten, besonders in der Pars cavernosa, mehrere kleine Höhlungen von nicht ganz 1 mm Durchmesser auf, Lacunae Morgagnii. Ihre Mündungen werden nach dem distalen Teil zu oft von kleinen Duplikaturen der Schleimhaut überdeckt. Es sind dies die Ausführungsgänge von Schleimdrüsen, welche als Gl. urethrales, fälschlich auch Gl. Littrei bezeichnet werden.

Im Umkreis der Harnröhre legen sich nun diejenigen Teile des äusseren Geschlechtsapparats an, welche zusammen das eigentliche Begattungsorgan, den Penis, darstellen. Mit diesem treten dann noch weitere Teile der Bauchwand und äusseren Haut in Verbindung, welche die Hoden aufnehmen, die beim Menschen, wie bei den meisten Säugetieren, zwischen Penis und After nach aussen hervortreten. Es bilden sich aus den Bauchwanddecken zwei Vorwölbungen, die in der Medianebene eine Verschmelzungslinie zeigen und insgesamt als Hodensack, Scrotum, bezeichnet werden. Die Hoden nehmen auf ihrem Weg aus der Bauchhöhle in das Scrotum selbstverständlich die Bauchdecken in Form von Hüllen mit. Es entsteht dadurch jederseits der bei dieser Gelegenheit noch näher zu besprechende Samenstrang.

Penis.

Das männliche Glied, Membrum virile, heftet sich vorn vor der Symphysis pubis an, es stellt sich, wie früher geschildert wurde, entwickelungsgeschichtlich als eine den Sinus urogenitalis umwachsende Falte dar. Es wird daher der Penis äusser-

lich von der Haut überzogen; im Inneren verläuft excentrisch, mehr der unteren Fläche genähert, die Harnröhre. Durch den Schwellkörper der Harnröhre und die noch zu besprechenden Schwellkörper des Penis wird seine Gestalt der Hauptsache nach bedingt. Sie ist auf dem Querschnitt fast elliptisch, jedoch springt der Schwellkörper der Harnröhre an der unteren Seite etwas vor. Der Teil, womit der Penis am Becken angeheftet ist, wird als Wurzel, Radix penis, bezeichnet. Der mittlere Teil heisst der Schaft, Scapus s. Corpus. Das vordere distale Ende stellt die Eichel, Glans penis, dar. Die obere resp. vordere Fläche wird als Dorsum unterschieden. Im gewöhnlichen Zustande hängt der Penis schlaff vom Mons pubis herab nach vorn unten. Im eregierten Zustande vergrössert er sich beträchtlich und erstreckt sich dann — der Biegung der Scheide entsprechend — nach vorn oben; gleichzeitig erscheint er leicht gebogen mit der konvexen Fläche nach vorn.

Der Schwammkörper der Harnröhre, Corpus cavernosum urethrae. Er beginnt bereits unter der Pars membranacea urethrae mit einem rundlich angeschwollenen von der Harnröhre jedoch noch nicht durchbohrten Gebilde, der Harnröhrenzwiebel, Bulbus urethrae. Dieselbe liegt unter der Urethra. Neben der Harnröhrenzwiebel liegen dann die Penisschenkel, Crura, die gleich näher zu erwähnen sind. Der Bulbus zeigt sich ebenfalls aus zwei Teilen zusammengesetzt. Die Verwachsungslinie derselben markiert sich im Inneren als bindegewebiges Septum bulbi urethrae. Ausserdem wird der hintere Abschnitt des Bulbus noch durch eine mediane Furche in zwei Hemispheria bulbi urethrae gesondert. Alsbald treten nun die Gewebe dieses Schwammkörpers um die Urethra herum und begleiten dieselbe bis zu ihrer äusseren Ausmündungsöffnung. Der mittlere Teil des Schwammkörpers, welcher am längsten und dabei am dünnsten ist, wird als Schaft bezeichnet. Seitlich über ihm liegen die Schwellkörper des Penis. Dieselben begleiten den Schaft bis zum distalen Ende, dann erweitert sich derselbe und stellt nun die Eichel, Glans penis, dar. Dieselbe besitzt eine stumpfkegelförmige Gestalt, die Basis ist schräg, von hinten oben nach vorn unten abgeschnitten. Ventral wird die Glans von einer Furche durchzogen, ausserdem erstreckt sich von der Hülle der Corpora cavernosa penis eine bindegewebige, median gelegene Scheidewand in das Innere der Eichel hinein, Septum glandis. Der hintere Rand der Glans ragt wulstartig vor, Corona glandis. Die Furche hinter dieser Vorwölbung wird als Collum glandis bezeichnet. Im Umkreis des Corpus cavernosum urethrae findet sich eine Bindegewebshaut, Tunica albuginea, welche den Bulbus vollkommen und den Schaft am unteren und lateralen Abschnitt überzieht. In das Innere des Schwammkörpers erstrecken sich zahlreiche Bälkchen, die Trabekeln, Trabeculae. Sie bilden untereinander engmaschige Räume, besonders sind dieselben in der Eichel zahlreich, aber von geringem Querschnitt. In die spongiöse Masse treten die Vv. cavernosae ein. Dieselben sind weit im Bulbus urethrae, verengern sich dann in den folgenden Abschnitten des Schwellkörpers. Ausserdem treten in den Bulbus urethrae die Aa. bulbo-urethrales und von den Aa. penis die Rami bulbocavernosi. — Die Schwellkörper des Penis, Corpora cavernosa penis. Sie nehmen ihren Ursprung in dem Wurzelteil mit zwei getrennten rundlichen Schenkeln, Crura penis. Dieselben vereinen sich unter der Vorderfläche der Symphyse und verlaufen dann in der Form eines einfachen, plattrundlichen Körpers bis zur Glans, wo derselbe mit einem abgerundeten, kegelförmigen Ende aufhört. Die untere Fläche ist rinnenförmig vertieft. In der Rinne liegt das Corpus cavernosum urethrae, ebenso zieht sich median auf der Rückseite eine Furche

für die Aa. und Nn. hin. Äusserlich werden die Schwellkörper und die Schenkel derselben von einer kräftigen weissen Tunica albuginea umhüllt. Dieselbe dringt zwischen die Schwellkörper ein, bildet eine mediane Scheidewand, Septum penis, welche sich von der Vereinigung der Schwellkörper bis zu ihrem Ende in der Glans penis erstrekt. Sie ist ausserdem an zahlreichen Stellen durchbrochen. Ihre Dicke beträgt bis 2 mm. Sowie die Schwellkörper mit Blut gefüllt sind, wird die Dicke herabgesetzt. Es stellt sich also der Schwellkörperapparat in Form zweier, von Bindegewebe umgebener Röhren dar. Der Bindegewebsüberzug heftet sich fest an die aufsteigenden Schenkel des Sitzbeins an. Von dieser Tunica albuginea gehen nun in das Innere der Schwellkörper Maschen ab, welche in Form platter Sehnenfaserbündel auftreten, Septula fibrosa. Neben diesen treten dann noch zahlreiche kleine Balken auf, Trabeculae corporum cavernosorum, die aus Bindegewebe und glatter Muskulatur bestehen. Sie sind platt, unregelmässig, eckig, stehen untereinander in mannigfacher Verbindung, so dass die Innenräume spongiös ausgebildet erscheinen. In diese Hohlräumchen setzen sich Ausstülpungen der Vv. cavernosae fort. Diese treten als weite Gefässe in das Maschenwerk ein, kommunizieren untereinander. Ihre Wandungen sind sehr dünn, sie legen sich mit Aussackungen eng an die Wandungen der Trabekeln an, so dass diese von Endothel überzogen zu sein scheinen. Die Vv. kommunizieren, sowohl die der beiden Schwellkörper untereinander, als auch insgesamt mit der V. dorsalis penis. Die Aa. profundae penis verzweigen sich ebenfalls durch die Masse der Trabekeln, teilweise gehen sie durch die Kapillaren in die kavernösen Räume, teilweise treten sie auch als Rankenarterien, Aa. helicinae, auf, von denen einzelne in Wundernetze übergehen. Sie münden z. T. in die kavernösen Hohlräume mit trichterförmigen Öffnungen. Im Umkreis der drei Schwellkörper befindet sich nun die Fascia penis, welche das gesamte Gebilde von der Wurzel bis zum Collum glandis locker umgibt, sich weiterhin in die noch zu besprechende Fascia perinaei und in die Tunica dartos fortsetzt. Am Mons pubis entwickelt sich aus dieser Fascie das dreieckige Lig. suspensorium penis. Es verbindet sich mit der Tunica albuginea und heftet die Wurzel des Penis an den Schambeinbogen an. Über der Fascie liegt eine Schicht der äusseren Haut; die Epidermis ist zart, die Cutis fein, schlaff, sie enthält zahlreiche Talgdrüsen, ist vollständig haarlos. Das Unterhautzellengewebe, welches sie mit der Fascie verbindet, entbehrt des Fettes, nur am Anfangsteil der Wurzel treten Haare und Fettgewebe auf. Hinter dem Collum glandis hebt sich die Haut faltenartig ab. Diese Falte stellt die sog. Vorhaut, Praeputium, dar, welche die Glans penis mehr oder minder weit bedeckt oder noch über dieselbe hinausragt, bei der Erektion aber zurücktritt. Vom Grund der Hautduplikatur setzt sich dann die Oberhaut in sehr feiner Ausbildung weiter über die Glans bis zur vordersten Spitze derselben fort. Von der Harnröhrenmündung zieht sich nun an der unteren Seite der Glans ein mediales Band bis zum Praeputium hin. Es ist das Vorhautbändchen, Frenulum praeputii. Der Teil der Duplikatur, welcher dem Hals der Eichel und dem Anfangsteil derselben aufliegt, ist feucht, schleimhautartig. In diesem Hautteil, sowie an der Corona glandis liegen Talgdrüsen in wechselnder, oft sehr beträchtlicher Anzahl. Diese Gl. praeputiales s. Tysonianae scheiden ein schnell verdickendes, weissliches Sekret ab, Smegma praeputii. Dasselbe zersetzt sich leicht, enthält deswegen meist Buttersäure, welche ihm einen eigenen Geruch verleiht.

Das Scrotum und die Einwanderung der Hoden in dasselbe.

Wie oben kurz angedeutet, bildet die Bauchwandung mit der sie überziehenden Haut die Hüllen im Umkreis der Hoden und ihrer Ausführungswege, sowie die Behälter, in welche die Hoden aus der Bauchhöhle einwandern. Um die Lagerung der verschiedenen Schichten zu einander verstehen zu können, hat man sich immer die Schichtung der Bauchwand zu vergegenwärtigen, dann weiterhin zu bedenken, dass die Hoden selbst zum grössten Teil von Peritoneum überzogen werden und dass sie ausserdem durch ein bindegewebiges Band, Leitband, Gubernaculum Hunteri mit der Leistengegend in Verbindung stehen. Zu der Zeit, wo die Wanderung der Hoden beginnt, ist die Entfernung zwischen Leistengegend und Hoden nicht sehr gross. Oft werden die Verhältnisse so geschildert, als ob das Leitband sich direkt verkürze. Es tritt allerdings eine narbenartige Veränderung seines Gewebes ein, aber entscheidender ist wohl der Umstand, dass kein starkes Längenwachstum dieses Bandes stattfindet. Während der übrige Körper gerade zu der Zeit, wo die Hoden heruntersteigen, sehr schnell wächst, bleibt das Leitband in seiner Grösse bestehen und erscheint daher relativ immer kleiner und kleiner. Da nun der Hoden an seinem unteren Ende mit dem Leitband verwachsen ist, so wird er beim Weiterwachsen der Bauchhöhlenwandungen einfach aus seiner Lage neben den Nieren fortgedrängt und gegen den Leistenkanal heruntergezogen, schliesslich durch diesen hindurchgedrückt, um im Endteil des Scrotums zu liegen. Die wachsenden Eingeweide tragen sehr wahrscheinlich mit dazu bei, den Hoden aus der Leibeshöhle herauszudrücken. Bei mehreren Säugetieren treten ja bekanntlich die Hoden nur zur Zeit der Brunst nach aussen hervor, zu der Zeit nehmen sie aber beträchtlich an Volumen zu und können also verhältnismässig leichter dem ihnen entgegenwirkenden verstärkten Druck der Eingeweide weichen.

Das Leitband, Gubernaculum Hunteri. Anfänglich stellt es einen Bindegewebsstrang dar, welcher vom unteren Teil der Urniere bis zu jenem Abschnitt der Bauchwand zieht, aus welchem später der innere Leistenring hervorgeht. Es wird das Band auch vom Peritoneum überzogen, bekommt also ein kleines Gekröse, welches sich auf den Hoden weiter erstreckt und Mesorchium genannt wird. Während anfänglich das Leitband nur mit dem Vas deferens verbunden war, tritt es später auf den Hoden selbst über. Es verdickt sich nun, vergrössert seine Länge dabei aber nur wenig, später scheint das Bindegewebe in ihm eine Umwandlung zu erfahren, wodurch dann noch eine geringere weitere Verkürzung eintritt. Ausserhalb des äusseren Leistenringes wird es noch durch Bindegewebe verstärkt und ausserdem durch Muskelfasern, welche vom Obliquus internus und M. transversus herrühren. Gleichzeitig mit diesen Vorgängen vertieft sich die Stelle des inneren Leistenringes, welche anfänglich nur als eine seichte Grube erkennbar war, mehr und mehr, sie stellt dann eine Aussackung der Bauchhöhle dar, welche in den Leistenkanal hineinragt und als Processus vaginalis bezeichnet wird. Im 6. resp. 7. Monat tritt der Hoden an den inneren Leistenring heran und wird nun bis zum 9. Monat durch diesen Kanal hindurchgezogen. Bei der Geburt ist der Leistenkanal noch offen. Das Gekröse, welches Hoden und Leitband überzog, gelangt mit in den Leistenkanal. Es verliert beim stärkeren Wachstum der Bauchwandung seine Fältelung. Nach der Geburt schliesst sich der Teil des Processus vaginalis, welcher sich durch den Leistenkanal hindurch erstreckte. Es wird darauf die Bauchhöhle von einem Hohlraum abgegrenzt, welcher

den Hoden umgiebt. Der Kanal verschwindet, ein Rest desselben tritt noch hin und wieder im Lig. vaginale auf. Es kann nun eintreten, dass nach der Geburt der eine oder andere Hoden nicht durch den Leistenring in den Processus vaginalis hineingelangt ist, er verbleibt dann in der Bauchhöhle. Man bezeichnet dies Vorkommen als Kryptorchismus. Offenbleiben des Kanals des Processus vaginalis hat vielfach angeborene Leistenhernie zur Folge, indem Darmschlingen nachrutschen und bis zum Hoden im Scrotum sich ausdehnen. Bei späterer Hernienbildung wird der Processus vaginalis nicht so vollständig durch Bindegewebe geschlossen, dass dieses nicht sackartig noch vorgedrängt werden könnte. Es schiebt dann eine Darmschlinge dieses Bindegewebe durch den Leistenkanal hindurch. Die Darmschlinge liegt in diesem Falle aber dem Hoden nicht vollständig auf.

Der Samenstrang, Funiculus spermaticus, tritt in der Form eines rundlichen schlaffen Stranges auf, welcher vom Annulus inguinalis anterior bis zum unteren Teil des Hodens und Nebenhodens reicht. Er setzt sich zusammen aus dem Vas deferens, den Gefässen, Nerven und einigen Hüllen, die teils bindegewebiger, teils muskulöser Natur sind. Die A. spermatica interna, welche geschlängelt durch den oberen Abschnitt des Samenstranges hindurchzieht, teilt sich alsbald in einen oberen und einen unteren Ast. Die Vv. treten aus dem Corpus Highmori und dem Nebenhoden aus. Es sind die Vv. spermaticae internae. Sie verlaufen nicht gerade längs des Samenstrangs, sondern schlängeln sich häufig und bilden untereinander Anastomosen, so dass ein Plexus entsteht, welcher den Samenstrang umgibt, Plexus pampiniformis. Derselbe umschliesst meist auch die A. spermatica interna. Das Vas deferens liegt an der hinteren, medialen Seite des Samenstranges, wird nur von kleinen Gefässen begleitet. Das oben erwähnte Lig. vaginale s. Rudimentum processus vaginalis peritonei stellt sich als platter Bindegewebsstreifen dar. Als Hülle ist zunächst die Tunica vaginalis communis zu bezeichnen. Sie umzieht sowohl den Samenstrang als auch den Hoden, ist daher die gemeinschaftliche Scheidenhaut. Sie stellt sich als eine bindegewebige Aussackung dar, welche als Fortsetzung der Fascia transversa abdominis anzusehen ist. Diese dringt in den Leistenkanal ein und kleidet ihn aus. Mit dem Samenstrang ist sie durch lockeres Bindegewebe verbunden. Fester ist sie mit der Tunica vaginalis propria des Hodens verwachsen. Sie wird von Muskelgewebe eingehüllt. Die Muskeln sind ebenfalls umgewandelte Bauchmuskeln. Sie werden als M. cremaster internus und externus bezeichnet. Der erstere liegt der inneren Schicht der Tunica vaginalis communis auf, also zwischen ihr und der Tunica vaginalis propria. Er findet sich im Umkreis des unteren Teiles des Hodens und Nebenhodens. — Der äussere Hodenmuskel umgibt die Tunica vaginalis communis mit einer dünnen platten Schicht. Seine Fasern sind im Gegensatz zu denen des inneren Muskels quergestreift; er ist als Fortsetzung der Bauchmuskeln zu betrachten, beginnt daher im Leistenring. Seine Fasern entstammen dem Obliquus internus und Transversus abdominis. Die Muskelbündel durchkreuzen einander schräg. Sie ziehen besonders an der vorderen Fläche des Samenstranges nach unten und enden ungefähr in der Mitte der um den Hoden gelegenen Erweiterung der Tunica vaginalis communis. Die zuletzt genannten Muskeln und Hüllen werden von der A. spermatica externa versorgt.

Hodensack, Scrotum. Es ist ein Teil der äusseren Haut, welcher in Form eines weiten, schlaffen Sackes zwischen den Schenkeln vorgestülpt ist, meist auf der linken Seite tiefer herunterreicht als auf der rechten. Die Haut setzt sich ununter-

brochen in die der Inguinalgegend, des Perinaeum u. s. w. fort. Die Cutis ist dünn gerunzelt, sie enthält spärliche, stärkere krause Haare und zahlreiche Talgdrüsen, Die Verschmelzungslinie der beiden ursprünglichen Hautfalten findet sich noch in der Raphe scroti angedeutet, welche vom Perinaeum in der Medianlinie über das Scrotum bis zur Wurzel des Penis hinaufzieht. Unter der Cutis befindet sich nun die sog. Fleischhaut, Tunica dartos, des Hodensackes. Dieselbe stellt noch einen Rest der Hautmuskulatur dar. Es ist eine feste, aus glatten Muskelfasern bestehende, gefässreiche Schicht; die Muskelbündel liegen maschenartig nebeneinander, zwischen den Maschen ist Bindegewebe eingeschaltet. Fettgewebe fehlt, die Muskelhaut setzt sich einerseits in die Fascia superficialis der Bauchwand, andererseits in die Fascia penis fort. Ausserdem zieht sie über der Raphe median durch den Hodensack hindurch, bildet das Septum scroti. Durch die sog. Cowper'sche Fascie wird die Tunica dartos mit dem M. cremaster externus verbunden. Diese Fascie besteht aus lockerem Bindegewebe. Sie ist selbständig nicht darstellbar. Durch die Kontraktion der Muskelfasern der Tunica dartos wird die Haut, welche den Hodensack überzieht, gerunzelt. Der M. cremaster externus dient teils dazu, den Hoden nach oben zu ziehen, teils verschliesst er aber auch den Leistenkanal.

Die Funktionen der verschiedenen Teile des männlichen Geschlechtsapparates sind kurz folgende: Die Hoden erzeugen in den Samenkanälchen der Spermatozoen, welche mit einer geringen Menge Flüssigkeit gemischt, durch Nebenhoden und Vas deferens hindurchgehen. Beim Passieren der Ductus ejaculatorii nehmen sie aus den Samenbläschen Flüssigkeit auf, endlich vermischt sich mit dem Samen das Sekret der Prostata und der Cowper'schen Drüsen. — Die Schwellkörper des Penis gestatten eine Placierung des Orificium urethrae externum vor den äusseren Muttermund. Auf Reizung hin erfolgt eine rhythmische Kontraktion der mannigfachen Muskelmassen und dadurch Hervorpressung der verschiedenen Sekrete, welche gemischt in die Uterushöhle gelangen, woselbst dann die Spermatozoen weiterkriechen und weitergeflimmert werden.

Die Vorgänge bei der Erektion sind noch nicht vollkommen klargestellt, ebensowenig diejenigen, welche eine Ejakulation des Samens verursachen.

Der Samen, Sperma, ist zunächst zäh, verflüssigt sich alsbald; er besitzt einsn intensiven Geruch, Aura seminalis, er reagiert schwach alkalisch.

III. Weibliche Geschlechtsorgane.

Tafel LXXIII—LXXIV, Fig. 5; Tafeln LXXXIX—XC, Figg. 2, 3, 5, 6.

An denselben sind ebenfalls wieder die Teile zu unterscheiden, welche aus dem Keimepithel hervorgingen, dann diejenigen, welche aus den Müller'schen Gängen entstanden, und endlich jene, welche mit den Harnwegen zusammen nach aussen in Verbindung treten und sich wie bei den männlichen Geschlechtsorganen mit modifizierten Teilen der Bauchwand umgeben. Man bezeichnet die letzteren als die äusseren Geschlechtsorgane gegenüber den ersteren, welche als innere zusammengefasst werden.

Eierstöcke.

Die Eierstöcke, Ovaria, treten in Form zweier drüsenartiger Gebilde auf, drüsenartig insofern, als die Epithelien schlauchförmige Einstülpungen bilden, wobei es aber

nicht zur Sekretion von Stoffen nach aussen kommt, sondern wobei von kapselartigen Epitheilagen, Follikeln (Graaf'sche Follikel), Stoffe geliefert werden, welche eine Epithelzelle weiter ernähren. Diese Epithelzelle wächst dann zum Ei, Ovulum heran. Während es sich beim Menschen, soviel uns bisher bekannt, nur von Stoffen ernährt, welche Zellen entstammen, die in seinem Umkreis liegen, nimmt das Ovarialei bei vielen niederen Tieren auch nach Art niederer Organismen ganze Zellen oder Zellkomplexe in sich als Nahrung auf. Der innere Bau der Eizellen ist hier nicht zu schildern. Das menschliche Ei, Ovulum humanum, ist ein kleines Bläschen von durchschnittlich $^1/_{10}$ mm Durchmesser. Es muss angenommen werden, dass je zur Zeit der Menstruation ein bis zwei derselben in den Eierstöcken zur Reife gelangen und dann nach aussen ausgestossen werden. Da bedeutend grössere Quantitäten Eier in den Eierstöcken angelegt werden, als später zur Reife gelangen oder gar zur Weiterentwicklung kommen, so findet fortwährend im Organismus ein Untergang von Eizellen statt.

Die Bildungsstätten der Eier sind einzig die Ovarien. Dieselben sind von Gestalt platt ellipsoidisch, jedoch nicht vollkommen, sondern man kann an ihnen ein breiteres, abgerundetes, freies Ende, pelvines Ende, und ein schmäleres uterines Ende unterscheiden. Der freie Rand ist breit, konvex, der andere Rand ist geradlinig, schärfer und mit dem Lig. uteri latum verwachsen. Die Flächen sind verschieden konvex, eine derselben ist der Tuba Fallopiae zugekehrt, tubare Fläche, die andere ist frei, unbedeckt. Die freie Oberfläche wird von einer Epithelschicht überkleidet. Diese hört dort auf, wo der gerade Rand mit dem Lig. uteri latum verwachsen ist. Man bezeichnet eine hier auftretende Furche als Hilus ovarii Durch die heranreifenden Eier mit den sie umgebenden Follikeln wird die Oberfläche an verschiedenen Stellen höckerig hervorgetrieben. Dort wo ein Eifollikel geplatzt ist, entsteht ein gelber Körper, das Corpus luteum, welches bei nicht eintretender Schwangerschaft alsbald vergeht, während es bei eintretender Schwangerschaft noch lange Zeit auf dem Ovarium sichtbar ist. Vom Hilus aus setzt sich das Bindegewebe durch die Substanz des Ovarium fort und bildet das Stroma ovarii. Vom Hilus aus dringen weiterhin die Nerven, Blut- und Lymphgefässe ein. Die Gefässe sind zahlreich entwickelt. Zwischen dem Bindegewebe liegen glatte Muskelfasern. Die äussere Schicht wird als Rindenschicht von der inneren oder Hilusschicht unterschieden. Die Rindenschicht ist grau oder braunrot. In ihr treten die Eifollikel auf, die sog. Graaf'schen Follikel, Folliculi Graafiani. Sie stellen geschlossene Säckchen dar, welche bis 9 mm Durchmesser aufweisen. Gleichzeitig können bis 15 makroskopisch vortretende Follikel vorahnden sein. Jeder Follikel besteht aus einer bindegewebigen Hülle, Tunica externa und aus der inneren Hülle, Tunica interna. Beim Neugebornen ist der Eierstock lang, schmal und verhältnismässig platt, später nimmt er an Dicke zu, verhältnismässig wenig an Länge. Es wird das Ovarium ungefähr 3—4 cm lang, $1^1/_2$ cm breit und fast 1 cm dick. Seine Lage ist nicht vollkommen horizontal, sondern die längste Achse steht mehr sagittal, schräg von hinten nach vorn unten. Der konvexe Rand ist medianwärts gerichtet nach hinten und oben, der gerade Rand lateralwärts nach vorn unten. Die freie Oberfläche sieht nach hinten die tubare Fläche mehr nach vorn medianwärts und oben. Das pelvine Ende, welches hinten lateralwärts gelegen ist, befindet sich ungefähr 2 cm weit von der Articulatio sacro-iliaca, 1 cm unter dem Eingang zum kleinen Becken. Die Bauchwand zeigt an dieser Stelle eine kleine Grube, Fossa ovarii. Es muss übrigens

bemerkt werden, dass die Lagerung des Ovariums beträchtlichen Schwankungen unterliegt, dass sie durch Schwangerschaft und Lageveränderung des Uterus beeinflusst wird.

Descensus ovarii.

Ebenso wie die Hoden erfahren auch die Eierstöcke infolge des verschiedenartigen Wachstums der Bauchwandung eine Lageveränderung. Zunächst wird der embryonale Eierstock durch eine peritoneale Duplikatur, das Mesovarium, mit der Urniere befestigt. Durch diese Duplikatur treten dann die Blut- und Lymphbahnen zum Ovarium über. Dieser Bauchfellüberzug setzt sich auch auf den Müller'schen Gang fort und findet sich später an den Organen wieder, welche sich aus dem Müller'schen Gang entwickeln, nämlich an Eileiter und Uterus. Ist der letztere ausgebildet, so zieht sich diese Duplikatur als Lig. uteri latum lateral von der vorderen und hinteren Uteruswand zur Wand der kleinen Beckenhöhle hin. Anfänglich steigt das Ovarium aus dem grossen Becken herunter in das kleine Becken. Das uterine Ende liegt dann am Eingang des kleinen Beckens. Im Peritoneum entsteht ähnlich wie beim Manne ein Processus vaginalis, der aber in den meisten Fällen wieder verschwindet. Das Leitband tritt nun beim Weibe zum Uterus heran und stellt das Lig. uteri rotundum s. teres dar. Das Ovarium wird dann durch das Lig. ovarii mit dem Uterus und dem Lig. uteri rotundum verbunden. In seltenen Fällen steigt das Ovarium weiter herunter, so dass es auf oder in den Leistenkanal hineingelangt. Bleibt der Processus vaginalis bestehen, so führt er die Bezeichnung Nuck'scher Kanal, Diverticulum Nuckii. Er ist die Ursache zum Entstehen der Leistenbrüche bei Frauen.

Der Nebeneierstock, Parovarium, ist ein rudimentäres Organ, welches in der Form eines abgeplatteten drüsigen Körpers auftritt. Seine Länge beträgt ungefähr 2 cm. Es ist in das Lig. uteri latum eingeschlossen und liegt zwischen dem Beckenabschnitt des geraden Randes des Ovariums und der Tuba Fallopiae. Es besteht aus einzelnen Kanälchen, die mikroskopisch nachzuweisen sind.

Die Eileiter.

Die Eileiter, Muttertrompeten, Tubae Fallopiae s. uterinae, treten in der Form zweier muskulöser, längerer Röhrchen auf, welche aus der Bauchhöhle ins Innere der Gebärmutter hineinführen. Sie verlaufen in querer Richtung zwischen den Blättern der breiten Mutterbänder. Man unterscheidet an jedem Ovidukt das laterale Ende, den mittleren Teil und den uterinen Abschnitt. Das laterale Ende öffnet sich in die Bauchhöhle im Beckeneingang mit rundlicher, ungefähr 2 mm weiter Öffnung, Ostium abdominale tubae. Im Umkreis dieser Öffnung findet sich ein eigenartiger Apparat, welcher aus gefranzten, zungenförmigen Zipfeln zusammengesetzt ist und den Tubentrichter, Infundibulum tubae, darstellt. Die Zipfel heissen Fimbriae, sie umgeben das Ostium abdominale, sind mit Flimmerhaaren überzogen, durch deren Bewegung die Eier, welche die Ovarien verlassen, in die Tuben übergeführt werden. Der nun folgende laterale Abschnitt der Eileiter ist weit; er besitzt in der nächstfolgenden Strecke ein bis 5 mm Durchmesser haltendes Lumen, welches als Ampulle bezeichnet wird. Der mittlere Abschnitt ist wellenförmig nach unten gebogen; während er sich dem Uterus nähert, verengt er sich, Isthmus, und geht dann in

den Uterusabschnitt über, der kaum $1^1/_2$ mm Durchmesser besitzt und sich im Innern der Gebärmutter mit dem feinen Ostium uterinum öffnet. Die Eileiter bestehen aus einer äusseren Serosa, die aus den Blättern der breiten Mutterbänder gebildet wird. Im Infundibilum wird diese Schicht durchbrochen, so dass die Bauchhöhle hier mit der Innenhöhle der Gebärmutter und dann weiterhin mit der Aussenwelt kommuniziert. Unter der Serosa liegt die Adventitia; dann folgt eine kräftige, gefässreiche Muskelschicht, Tunica muscularis, die aus glatten Muskelfasern besteht. Zuinnerst liegt die Schleimhaut. Dieselbe ist im lateralen Abschnitt in Längsfalten gelegt, zeigt hier ausserdem netzförmige Faltenbildungen. Sie ist mit Flimmerepithel bekleidet. Der laterale und mittlere Abschnitt ist auf Querschnitten sternförmig, der uterine Abschnitt kreisrund.

Die Gebärmutter.

Die Gebärmutter, Uterus, tritt in Form eines starken, muskulösen Gebildes auf, welches als erweiterte Fortsetzung der Eileiter zu betrachten ist, und, wie früher erwähnt wurde, durch Verschmelzung der mittleren Teile der beiden Müller'schen Gänge entstand. Ihre Gestalt ist birnförmig, oben breiter und dicker als unten, dabei von vorn nach hinten plattgedrückt. Der obere Abschnitt, welcher sich direkt an die Eileiter fortsetzt, wird als Gebärmuttergrund, Fundus uteri, bezeichnet. Er ist breit, dick, und setzt sich selbstredend ohne scharfe Grenzen in den Körper, Corpus uteri, fort, der nach unten zu schmäler wird und dann seinerseits in den Halsabschnitt, Collum s. Cervix uteri, übergeht. Die Cervix beginnt etwas unter der Mitte des gesamten Uterus. Sie führt meist die Bezeichnung Cervikalportion, Portio cervicalis. Von Gestalt ist sie schmäler und dünner als der Körperteil. Ihre Aussenwandung setzt sich in die Wandung der Scheide fort, während die Innenwände im oberen Scheidenteil mit einem abgerundeten Rand endigen. Besonders die hintere Fläche des Uterus ist stark konvex, die vordere mehr flach. Die Wandung des Uterus besteht aus mehreren Schichten, zunächst der äusseren, Serosa; es ist dies der Bauchfellüberzug, welcher den grössten Teil des Uterus überzieht, an der hinteren Wand bis zur Mitte der Cervix hinabreicht und vorn bis zum Beginn der Cervix heruntergeht. Die Cervix wird von Bindegewebe umgeben, in dem die Blutgefässe verlaufen. Vermittelst des Bindegewebes ist dann dieser Abschnitt an das Rektum und vorn an die Harnblase befestigt. Der Endabschnitt der Cervikalportion hat mit der Scheide den gleichen Bindegewebsüberzug.

Unter der Bindegewebshülle liegt eine kräftige Muskelschicht. Diese besteht aus grösseren Bündeln glatter Muskelfasern. Es lassen sich drei Schichten, eine äussere, eine mittlere und eine innere unterscheiden, von denen die mittlere die bei weitem stärkste ist. Zwischen den Bündeln ziehen die netzartig angeordneten Vv. hin; dieselben treten spärlicher in der äusseren und inneren Schicht auf, so dass diese beiden Lagen gleichartiger erscheinen, während die mittlere Schicht vielfach durchbrochen ist, weil die Vv. infolge der ausgebreiteten Muskulatur in ihrem Umkreis bei Herausnahme des Organs nicht zusammenfallen, sondern offen bleiben.

Die Innenschicht wird von einer Schleimhaut überzogen; dieselbe ist weisslich oder leichtrötlich und mit der Muskelschicht eng verwachsen. Sie zeigt Flimmerepithel ebenso wie die Schleimhaut der Eileiter, in welche sie sich ununterbrochen fortsetzt. Ausserdem treten in ihr die zahlreichen Uterindrüsen, Gl. uterinae, auf.

Besonders stark sind dieselben im Cervikalkanal entwickelt, sie treten hier in der Form grösserer, zusammengesetzter schlauchförmiger Drüsen zu Tage. Ihre Lumina können sich oft erweitern und mit Schleim füllen, wodurch dann die sog. Naboth-Eier, Ovula Nabothii, entstehen. Die Schleimhaut ist ausserdem in der Cervix verdickt und zeigt an der vorderen und hinteren Wand je eine mediane Längsfalte von welcher aus zahlreiche schräg gestellte Falten abgehen, die palmblattartig angeordnet sind, Plicae palmatae. An dem noch zu erwähnenden äusseren Muttermund geht die Schleimhaut in jene über, welche die Portio vaginalis überkleidet und sich dann in die der Scheide fortsetzt. Die Schleimhaut dieses Abschnittes besteht aus Plattenepithel.

Die Uterushöhle verengt sich in der unteren Hälfte und stellt den sog. inneren Muttermund, Orificium uteri internum, dar. Der nun folgende Cervikalabschnitt ist platt, länglich. Er wird als Canalis cervicis uteri bezeichnet. Der Cervikalkanal erweitert sich unterhalb des inneren Muttermundes wieder etwas und mündet dann unten mit einer quergestellten Öffnung aus, äusserer Muttermund, Orificium uteri externum. Derselbe liegt nach der Vagina zu. Die Uteruswand in ihrem Umkreis wird als Vaginalproportion, Portio vaginalis, bezeichnet. Die Ränder des äusseren Muttermundes sind als die Lippen, Labium anterius et posterius, bekannt. Die vordere Lippe liegt nach vorn unten, sie ist breiter und grösser als die hintere Lippe, welche der hinteren Wand der Scheide angelagert ist. Die eigenartige Lagerung der Vaginalproportion rührt z. T. davon her, dass die Uterushöhle gegen den Hohlraum der Scheide geneigt ist. Während die Uterushöhle schräg von vorn oben nach unten hinten verläuft (auf dem Längsschnitt erscheint sie schwach gebogen mit der konkaven Seite nach vorn), erstreckt sich der Scheidenkanal schräg von oben hinten nach unten vorn. Die Uterushöhle selbst besitzt eine wechselnde Länge, durchschnittlich $5^1/_2$—7 cm bei Jungfrauen, bei Frauen, die mehrmals geboren haben steigt die Länge um 1 bis ev. $1^1/_2$ cm. Der Cervixteil dehnt sich nicht in die Länge aus, wohl aber wächst er nach Geburten in die Breite und Dicke. Der Gesamtuterus ist bei Jungfrauen $7^1/_2$—8 cm lang, $3^1/_3$ cm breit und 2—$2^1/_2$ cm dick. Durchschnittlich 3 cm davon entfallen auf die Länge der Cervix. Nach Geburten steigt die Länge des Uterus bis auf $9^1/_2$ cm, die Breite bis auf 6 cm, die Dicke bis auf $3^1/_2$. Der vordere Rand der Portio vaginalis steht, wie erwähnt, tiefer als der hintere Rand. Die vordere Fläche der Vaginalportion ist aber nur 5—7 mm breit, während die hintere Fläche 14—18 mm breit erscheint. Der äussere Muttermund besitzt nur im jungfräulichen Zustande platte Ränder. Nach wiederholten Geburten kerbt sich der Rand mehr und mehr ein, ausserdem verbreitert sich die Spalte etwas

Der Bauchfellüberzug und die Bänder des Uterus.

Von dem oberen Abschnitt, dem Fundus, geht jederseits ein festes rundes Band ab. Es sind diese Bänder als runde Mutterbänder, Ligg. uteri rotundar, bekannt, Sie stellen sich als eine Fortsetzung der Uterussubstanz dar und werden von einer Falte des breiten Mutterbandes umschlossen. Sie ziehen lateral zur Seitenwand des kleinen Beckens und heften sich in diesem emporsteigend am inneren Leistenring an, treten hier durch den Leistenkanal hindurch und enden in den Labia majora. Sie werden auch als Crura uteri s. Ligg. teretia bezeichnet. Im Innern bestehen sie aus platten Muskelfasern. Das Rudimentum processus vaginalis peritonei

umgibt, wenn es vorhanden ist, kanalartig die letzte Strecke des runden Mutterbandes, Dadurch, dass das Bauchfell vom Rektum aus über den Uterus hinwegsteigt und an der vorderen Seite auf die Blase und von da zur vorderen Wand übertritt, erhält der Uterus auch eine Befestigung. Die Grube zwischen Rektum und Uterus ist die früher erwähnte Excavatio recto-uterina. Sie wird von zwei Falten seitlich abgegrenzt, Plicae recto-uterinae s. semilunares Douglasii. Diese Höhlung wird nicht von Darmschlingen ausgefüllt. Die vordere zwischen Uterus und Blase gelegene Excavatio vesico-uterina wird ebenfalls beiderseits durch zwei kleine Peritonalfalten, Plicae vesico-uterinae, begrenzt. In den Plicae recto-uterinae ziehen sich glatte Muskelfasern hin, welche die Mm. recto-uterini darstellen. Sie verbinden sich mit der äusseren Muskelschicht des Uterus und treten dann von dieser aus vorn auf die Blase über, entsprechend den Mm. rectovesicales des Mannes. — Die breiten Mutterbänder, Ligg. uteri lata, stellen nun zwei ausgedehnte Duplikaturen des Peritoneum dar. Sie ziehen sich von den lateralen Rändern des Uterus zum seitlichen Beekenteil. Sie sind an den lateralen Innenflächen des kleinen Beckens angeheftet. Die beiden Blätter des Bauchfells, welche diese Ligamente zusammensetzen, gehen in die angrenzenden Teile der Bauchwandung und auf die benachbarten Eingeweide über, also die hinteren Blätter auf das Rektum und die hintere Beckenwand, die vorderen Blätter auf die Blase und die vordere Beckenwand. Central nach oben enden diese Bänder mit einem freien Rand, welcher der Bauchhöhle zugekehrt ist. Die Blätter nehmen am oberen Rand nach hinten zu die Ovarien zwischen sich. Vom Uterus zieht dann zum Ovarium, ebenfalls vom Bauchfell überzogen, das aus glatten Muskelfasern gebildete Lig. ovarii hin. Der Teil der breiten Mutterbänder, welcher zwischen der Tube und den Ovarien ausgespannt ist, führt die Bezeichnung Pars superior s. Ala vespertilionis. Der untere Abschnitt wird dann als Pars inferior diesem gegenübergestellt. Zwischen jener der Tube zugekehrten Fläche des Ovariums und dem oberen Teil des breiten Mutterbandes zeigt sich eine feine Spalte, die Eierstocktasche, Bursa ovarii. Diese Tasche entsteht dadurch, dass sich der Bauchfellüberzug über die Tube hinerstreckt und so ein Mesenterium der Eileiter darstellt. Über das Lig. ovarii zieht sich von dieser Tasche aus nach dem Uterus zu eine Rinne hin. Der freie Rand, welcher sich zwischen Beckenwand und dem Beckenende des Ovariums ausbreitet, wird als Lig. infundibulopelvicum von einem Strang getrennt, der sich vom Infundibilum zum Beckenende des Ovariums faltenartig erstreckt und die Bezeichnung Lig. infundibulo-ovaricum führt. Zwischen den Blättern der beiden Mutterbänder liegt das früher erwähnte Parovarium. Ausserdem verlaufen in dieser Peritonealduplikatur die Blutgefässe. Im oberen Rand und im oberen Abschnitt die Aa. in die Vv. spermaticae internae. Die letzteren bilden ebenfalls ein Rankengeflecht, Pl. pampiniformis. Im medialen Rand der breiten Mutterbänder verläuft neben dem Uterus der Pl. uterinus und die Aa. und Vv. uterinae.

Die Veränderungen, welche der Uterus bei der Schwangerschaft erfährt, sollen im Supplement ausführlich besprochen werden.

Die Scheide, Vagina.

Die Scheide setzt sich an das untere Ende des Uterus in Form einer gebogenen Röhre an. Ungefähr verläuft sie in der Achse des kleinen Beckens, ist dem-

entsprechend wie dieses von hinten oben nach vorn unten geneigt. Der Teil, welcher sich an den Uterus ansetzt, heisst das Scheidengewölbe, Fornix vaginae. Dasselbe ist mit der Cervix ringförmig verbunden und zwar durch Bindegewebe. In das Scheidengewölbe springt die Portio vaginalis des Uterus vor. Da diese Portio geneigt ist, so sind die beiden Wände der Scheide ungleich lang. Am kürzesten ist die vordere Wand, die ungefähr 5—6½ cm lang ist, 1½—2 cm länger ist die hintere Wand. Bei aufrechtem Gange sinkt der Uterus etwas in der Beckenhöhle nach unten und verkürzt die Scheide. Durch mechanische Mittel kann die Scheide weiterhin um einige Centimeter verlängert werden. Die Breite des Scheidenkanals beträgt durchschnittlich 3 cm. Auf Querschnitten erscheint der Kanal als schräg gestellte Spalte, welche nach vorn zu konvex, an den Seiten hin und wieder etwas geteilt ist. Sie öffnet sich am Beckenausgang zwischen den Labia minora mit dem Scheideneingang, Orificium vaginae. Der Eingang ist rund, er wird bei Jungfrauen durch eine halbmondförmige quergestellte Falte am hinteren Rand z. T. geschlossen. Es ist dies die Klappe der Scheide, Hymen s. Valvula vaginae. Dasselbe stellt eine Fortsetzung der hinteren Wand vor dem Scheideneingang dar. Der freie Rand des Hymen ist in den seltensten Fällen glatt, meist erscheint er gezackt oder auch mit kleinen Fimbrien besetzt. Nach Zerreissung des Hymen treten an Stelle desselben mehrere rundliche, tiefer eingekerbte Schleimhautfalten auf, die Caruculae myrtiformes. Der Scheidenkanal erweitert sich vom Eingang zunächst nach dem mittleren Teil zu und dann noch weiter im Scheidengewölbe. Der Eingang erscheint aber nur eng bei Jungfrauen, weiter nach Coitus und Geburten. Die Scheidenwände stellen sich in Form von 2 mm dicken, sehr ausdehnbaren elastischen Häuten dar. Äusserlich liegt eine bindegewebige Adventitia, unter dieser dann eine mittlere Schicht, die aus dicht aneinander gelagerten, kräftigen Muskelmassen besteht. Die Muskulatur wird von einem, in einer Schicht angeordneten Venennetz durchzogen. Die Venen sind gewunden, kommunizieren untereinander. Zuinnerst liegt dann die Schleimhaut; als deren Fortsetzung ist hauptsächlich das Hymen zu betrachten. Ausserdem bildet die Schleimhaut längs der vorderen und hinteren Scheidenwand wulstartige Vorsprünge. Vorn treten dieselben vielfach doppelt, hinten nur einfach auf. Von diesen Vorsprüngen aus ziehen sich nach den beiden Seiten schräge, gebogene Querfalten hin, die mehr oder minder weit hervorragen können, oft eine Höhe von 1½ cm erreichen. Sie enthalten submuköses Gewebe, welches mit der Schleimhaut überzogen ist. Man bezeichnet dieselben als Columnae rugarum anterior et posterior. Das untere Ende der vorderen Columnae springt stark in Form eines quergestellten Schleimhautwulstes vor, Carina vaginae. Die Falten verschwinden bei öfterer Ausdehnung der Scheide, meist nach mehrfachen Geburten, vollständig. Es wird dann das Scheideninnere glatt, weich. Die Auskleidung der Scheide geschieht durch kräftiges Plattenepithel, welches sich auf die Portio vaginalis fortsetzt. Unter diesem Epithel finden sich Lymphfollikel, ausserdem im unteren Abschnitt die acinösen Scheidendrüsen, Gl. vaginales. Die Schleimhaut scheidet einen zähen Schleim ab, welcher sauer reagiert im Gegensatz zu dem alkalisch reagierenden Uterusschleim. Letzterer ist mehr glasig, stark fadenziehend. Die Schleimabsonderung ist während der Menstruation, Schwangerschaft und nach der Geburt vermehrt.

Die äusseren weiblichen Geschlechtsorgane.

Dieselben liegen zwischen den Oberschenkeln am Beckenausgang. Sie bestehen ebenso wie die gleichwertigen Organe des Mannes aus umgewandelten Hautteilen und dann noch aus den Abkömmlingen der embryonalen Geschlechtshöcker und Geschlechtsfalten. Die letzteren können als der Sinus urogenitalis aufgefasst werden. Die Harnröhre des Weibes ist, wie erwähnt, sehr kurz, sie beginnt mit dem trichterförmigen Orificium internum, geht dann als cylindrische Röhre weiter nach unten, vor der vorderen Wand der Vagina, hinter dem Lig. arcuatum inferius herab, biegt sich dabei ganz wenig nach vorn vor und öffnet sich mit dem Orificium externum zwischen den Labia minora. Mit der Symphyse wird sie durch das Lig. pubovesicale medium befestigt. Um den oberen Abschnitt der Harnröhre zieht sich der M. urethralis herum und stellt den Sphincter für Harnblase und Harnröhre dar. In der Schleimhaut liegen Gl. urethrales und ausserdem findet sich zwischen zwei Corpora cavernosa vestibuli noch ein Corpus spongiosum urethrae.

Zu beiden Seiten der Harnröhre und weiter nach unten liegen die Corpora cavernosa vestibuli. Dieselben treten in Form zweier länglichrunder, nach vorn spitz zulaufender Körper auf, welche dem Corpus cavernosum urethrae im Umkreis der männlichen Harnröhre entsprechen. Ausserdem besitzen sie eine Bindegewebsmembran, Tunica albuginea, innerlich ein kavernöses Gewebe. Das Venennetz, welches sich im vorderen Abschnitt der Körper findet, tritt zwischen den beiderseitigen Schwellkörpern mannigfach in Verbindung. Nach vorn zu gehen die Netze weiter ins Frenulum clitoridis über, welches sich zur Unterseite der Clitoris erstreckt. Sie treten auch in Zusammenhang mit den Netzen der Glans clitoridis. Durch Schwellung der beiden Körper wird der Scheideneingang verengt. Als zwei weitere Schwellkörper sind die Corpora cavernosa clitoridis aufzufassen. Sie entsprechen den Corpora cavernosa penis, sind nur verhältnismässig klein; es besteht beim Weib der Unterschied darin, dass die Harnröhre nicht wie beim Mann noch zwischen die Schwellkörper verlegt wird. Die Corpora cavernosa clitoridis nehmen ihren Ursprung eben falls an den Schambeinschenkeln, ziehen sich dann herauf bis zur unteren Symphysenfläche und vereinigen sich nun zu einem einheitlichen Körper, welcher umgeknickt ist, so dass er nach unten und etwas nach hinten gerichtet erscheint. Das Ende dieses Körpers ist stumpf, es wird als Glans clitoridis bezeichnet. Der gesamte Schwellkörper gibt die Grundlage für die gleich weiter zu besprechende Clitoris ab. Beim Weib finden sich ausserdem noch zwei zum Sinus urogenitalis gehörende Hautlappen, welche aus den Genitalfalten ihren Ursprung nehmen und als kleine Schamlippen-Wasserlippen, Labia minora s. Nymphae, bezeichnet werden. Es sind zwei kurze, schmale, 7—20 mm hohe Hautfalten, lateral gehen sie in die äussere Haut über, ihre medialen Flächen sind von Schleimhaut überzogen. Sie liegen in der Tiefe der sogenannten Schamspalte und werden nach aussen hin von den unten zu besprechenden grossen Schamlippen überragt und verdeckt. Ihre vorderen Enden teilen sich, der mediale Abschnitt begibt sich an die Unterseite der Glans clitoridis und stellt das jederseitige Frenulum clitoridis dar. Die laterale Lamelle geht um die Clitoris herum nach oben zu in eine Duplikatur der Haut über, welche als Praeputium clitoridis bezeichnet wird und hinter der oben geschilderten Glans clitoridis angeheftet ist. Die Clitoris ragt daher nur mit ihrer Eichel aus den Hautfalten nach aussen hervor, während ihre Schwellkörper im Inneren verborgen bleiben. Den gemeinsamen Abschnitt

nacea des Urogenitalkanals mit einer ringförmigen Schicht, ein Teil der Fasern zieht zum Schambein und sondert sich dabei in mehrere Schichten, welche verschiedene Namen erhalten haben, teils Tranversus urethralis, teils Transversus perinaei profundus. Der Muskel setzt sich weiter nach vorn zu in den M. bulbocavernosus und tranversus perinaei superior fort, andrerseits zieht er herauf zur Prostata. Beim Weib erstreckt sich eine Muskelschicht um die Harnröhre herum und bildet den Sphincter derselben. Es wird die Harnröhre vorn nicht ganz umlagert, sondern die M.-Fasern setzen sich alsbald in den M. bulbocavernosus fort. Einen Teil des Muskels hat man auch wohl als Compressor urethrae oder als Wilson'schen bezw. Gutri'schen Muskel bezeichnet. Die zahlreichen Abweichungen bei der Schilderung der Muskeln dieses Abschnitts sind daraus zu erklären, dass die Muskulatur bei verschiedenen Individuen so äusserst wechselnd ausgebildet ist.

2. M. bulbocavernosus. Beim Mann tritt er über den Bulbus des Urogenitalkanals hinweg. Seine Fasern treten schräg von unten median nach lateralwärts oben empor. Zwischen den beiderseitigen Muskeln findet sich median eine Naht. Die Muskelfasern hängen mit denen des Sphincter ani zusammen, ausserdem mit dem oberflächlichen Blatt der Fascia perinaei und den Mm. perinaei superficiales. Während die oberflächlichen Muskelfasern schräg nach vorn und lateral verlaufen, zeigen die tieferen einen sagittalen oder auch noch in einer dritten Schicht einen fast queren Verlauf. Der Muskel umfasst den Bulbus und geht schliesslich in eine dünne Sehne über, die sich auf den Schaft des Penis in die Fascia penis fortsetzt. Der Muskel komprimiert den Bulbus, wodurch wahrscheinlich eine Blutstauung bei der Erektion eintritt, ausserdem dient er zur vollständigen Entleerung der Harnröhre von Harn resp. Samen. Beim Weib zeigt sich deutlich die Fortsetzung dieses Muskels aus dem Sphincter ani. Es treten Bündel auf die lateralen Flächen der Bulbi vestibuli ab. Die beiderseitigen Bündel durchkreuzen sich zum Teil auch noch mit selbständig entspringenden und stellen so einen platten Muskel dar, der ebenfalls mehrere Schichten erkennen lässt. Die tiefste tritt zum Bulbus vestibuli. Die beiden folgenden treten teils zur Unterfläche der Clitoris, teils an die Seite des Schaftteils derselben. Hier wirkt der M. als Constrictor vestibuli. Er wird daher auch wohl als Constrictor pudendi s. cunni bezeichnet.

3. M. ischio-cavernosus s. erector penis. Es ist ein platter Muskel, welcher den Bulbus der Schwellkörper des Penis überlagert. Seinen Ursprung nimmt er von der medialen Fläche des Sitzhöckers und von den unteren Ästen des Sitz- und Schambeins neben den Crura penis. Teilweise entspringen die Fasern auf dem Schwellkörper. Der Muskel bedeckt die untere Fläche des Crus penis, biegt sich dann nach dem Dorsum der Peniswurzel um, wo er in eine Aponeurose übergeht. Diese setzt sich in die Tunica albuginea der Penisschenkel und in die Fascia penis fort. Mit dem Bulbo cavernosus oder dem Sphincter ani ist er oft durch Bündel verbunden. Beim Weib sind die Muskelmassen geringer ausgedehnt, sie umgeben das Corpus cavernosum clitoridis, bewirken hier eine Schwellung desselben. Sie scheinen bei der Kontraktion einen Rückfluss des Blutes zu verhindern und dadurch vermehrte Blutansammlung zu veranlassen.

Die quere Muskulatur des Dammes.

Dieselbe lässt sich in eine tiefere und eine oberflächliche Schicht trennen. Die Muskeln selbst sind nicht von bedeutender Mächtigkeit und bieten ausserdem in ihren

Ursprungsteilen zahlreiche Verschiedenheiten dar. Sie spannen sich zwischen After und dem Urogenitalapparat aus, treten hier mit den Muskeln, welche diesen Abschnitt umgeben, in Verbindung. Sie sind beim Weibe schwächer entwickelt als beim Mann. Schon beim M. urethralis wurde erwähnt, dass er zu den tiefen Dammmuskeln gerechnet wird. Der M. transversus perinaei profundus stellt einen queren Muskel dar, welcher unter dem vorderen Abschnitt des Levator ani über dem tiefen Blatt der Fascia perinaei gelegen ist. Der Muskel ist platt, dreiseitig, dünn; beim Weib schmäler aber länger als beim Manne. Er entspringt am Ramus inferior ossis ischii. Die beiderseitigen Muskeln verlaufen gegen die Medianebene zu, verbinden sich hier untereinander und mit der Fascia perinaei, sowie mit den Mm. bulbocavernosi.

M. transversus perinaei superficialis; ist ein kleiner dreieckiger, länglicher aber platter Muskel, der von der medialen Fläche des Sitzbeins hinter oder unter dem Ischiocavernosus entspringt und mit diesem oft gemeinsame Fasern besitzt. Er ist in die oberflächliche Fascia perinaei eingehüllt. Er verläuft ebenfalls schräg medianwärts nach vorn. Die beiderseitigen Muskeln treten in der Medianebene zusammen und zwar an der vorderen Spitze des Sphincter ani externus und am hinteren Ende des Bulbocavernosus. Der Muskel kann fehlen.

Die Fascien des Beckenausgangs.

Die Muskulatur wird von Bindegewebeblättern überdeckt und voneinander getrennt, welche mit den Muskelmassen zusammen den Schluss der Beckenhöhle bilden. Die Muskulatur mit den Fascien wird als Diaphragma pelvis bezeichnet.

Fascia pelvis. Sie geht von den Seiten des Beckeneingangs ab, wo sie mit dem Lig. cristae pubis, der Fascia transversalis und iliaca verwebt ist. Vorn setzt sie sich an die Symphysis pubis, nach hinten zu an die Vorderfläche des Steissbeins an, bis herauf zu den unteren Kreuzbeinwirbeln. Zwischen Harnblase, Symphyse und den Mm. pubovesicales findet sich eine mit Bindegewebe und Fett ausgefüllte Grube, Fossa pubovesicalis. Die Fascie tritt dann von der vorderen Beckenwand herab und geht in die Ligg. puboprostatica über, die sich zur Prostata begeben oder bei Frauen zur Harnblase. Es lassen sich ein inneres Blatt der Beckenfascie und ein äusseres Blatt unterscheiden. Das erstere geht über den Levator ani im Inneren hin bis zum Sphincter ani, zur Prostata oder zur Scheide. Es enthält zahlreiche Venennetze. Das äussere Blatt geht über die äussere Fläche des Levator ani bis zum After, hinter diesem findet sich die Fossa ischiorectalis s. Fossa perinaei, die sich bis zu dem Lig. tuberososacrum erstreckt und nach vorn bis zu den äusseren Geschlechtsorganen ausdehnt, sie ist mit einem Fettpolster ausgefüllt.

Fascia perinaei. Es ist eine dünne aber feste Fascie, welche an den Ligg. tuberososacra, dann von den Sitzhöckern und den unteren Ästen des Darmbeins weiter bis zu den unteren Ästen des Schambeins entspringt. Sie steigt nun aufwärts über den unteren Abschnitt der Mm. obturatores interni hin zur Fascia pelvis. Es kann auch wieder ein oberflächliches und ein tiefes Blatt unterschieden werden. Das oberflächliche Blatt, Fascia perinaei superficialis, ist wenig selbständig. Nach hinten geht es in die Fascia glutea über. Vorn hängt es mit der Fascia penis zusammen. Es überkleidet die Mm. transversi perinaei superficiales, setzt sich auf die Mm. bulbocavernosi bezw. constrictor pudendi fort. Die tiefe Dammfascie, Fascia perinaei profunda, geht durch die Fossa recto-ischiadica, welche sie auskleidet. Sie überzieht die innere Fläche des Obturatorius internus, biegt dann um über den Levator ani

hin zum Sphincter ani. Sie spannt sich also hauptsächlich zwischen den Crura penis s. clitoridis aus, geht beim Mann bis zum vorderen Ende der Prostata und dem unteren Symphysenrand um die Urethra herum, umgibt die Pars membranacea derselben und setzt sich als Lig. puboprostaticum medium resp. pubovesicale medium bei Frauen weiter fort. Letzteres wird auch wohl als Lig. triangulare urethrae s. vesicae bezeichnet.

Bauchfell.

Das Bauchfell, Peritoneum, kleidet zunächst die Bauch- und Beckenhöhle allseitig aus und wird nur beim Weibe durch die Ostia abdominalia der Eileitertuben durchbrochen. Embryonal liegt der Darm und die Anlage der Harn- und Geschlechtsorgane (Nabelstrang ausgenommen) der hinteren Bauchwand eng an, so dass das Bauchfell über diese Teile hinwegzieht. Der Darm und seine grossen Drüsen sowie Teile der Harn- und Geschlechtsapparate trennen sich aber von der Bauchwand und sinken auch in mehr oder minder komplizierter Weise in die Bauchhöhle hinein, drängen dabei das Peritoneum von dieser streckenweise ab, so dass sie in Falten desselben zu liegen kommen. Nun lässt sich der Teil des Peritoneum, welcher der Bauchwand aufliegt, als Peritoneum perietale s. Saccus peritonei von dem Teile trennen, welcher sich von der Bauchwand abhebt und als Peritoneum viscerale die Eingeweide einhüllt.

Übersichtlich lässt sich die Ausbreitung des Peritoneum nur schildern, wenn zunächst die verschiedenen Wandungen des Bauches und dann die Teile des Mesenteriums besprochen werden.

Die vordere Bauchwand wird ganz vom Peritoneum ausgekleidet, welches kurz über der Symphyse in der Regio hypogastrica beginnt, dann nach oben zieht und sich auf die untere Fläche des Zwerchfelles fortsetzt. Es ist mit der Fascia recta abdominis und der Fascia transversalis durch Bindegewebe verbunden. Vom Nabel ab erstreckt sich nach aufwärts zur Leber das median an der Bauchwand abgehende Lig. suspensorium hepatis. In der Regio pubis beginnen drei Falten, welche durch die Regio epigastrica emporziehen. Median läuft die Plica urachi zum Nabel seitlich treten die Plicae pubo-umbilicales hervor, welche die Ligg. vesicalia lateralia überziehen. Durch die Falten entstehen die Fossae inguinales mediales. Neben diesen liegen an der lateralen Seite der Plicae pubo-umbilicales die Fossae inguinales laterales, deren jede durch eine Plica epigastrica peritonei, welche schräg nach oben zieht, in die kleineren Leistengruben getrennt wird. Die Fovea inguinalis medialis grenzt an die Plica pubo-umbilicalis, sie liegt über der Stelle des äusseren Leistenringes. Die Fovea inguinalis lateralis liegt neben der medialen Grube, von ihr durch die Falte getrennt, sie befindet sich hinter dem Annulus inguinalis posterior.

An der rechten Bauchwand geht das Bauchfell auf die untere Fläche der Leber, bis zum hinteren Rande derselben über. Als obere Platte des Lig. coronarium s. triangulare dextrum geht es an die hintere Wand weiter, erstreckt sich hier über die rechte Niere und über das Duodenum hin. Von Faltenbildungen sind hier das Lig. hepatorenale und Lig. hepatocolicum zu erwähnen. — Es liegen hier unter dem Bauchfell: der rechtsseitige obere Teil des Duodenum descendens,

die rechte Flexur des Colon. Unvollständig wird das Coecum überzogen, während der Proc. vermiformis im Mesenteriolum einen vollkommenen Peritonalüberzug besitzt.

An der linken Seite tritt das Bauchfell über die untere Seite des linken Leberlappens und bildet dann die untere Platte des Lig. coronarium, wobei es zum Zwerchfell an die hintere Bauchwand geht. Dann springt es mit dem Lig. phrenicogastricum wieder zum Magen vor, überzieht den Fundus des Magens und die Milz, wobei zwischen Magen und Milz das Lig. gastrolienale entsteht, während von der Milz zum Zwerchfell das Lig. phrenicolienale übertritt. Endlich wird die Flexura sinistra des Colon überzogen, wobei das Lig. phrenicocolicum entsteht. Das Colon descendens erhält einen unvollständigen Überzug.

Von der Medianebene erhebt sich nun das Peritoneum mit dem sich umlagernden Darm ab; es folgt dessen Biegungen, Schlingen und Drehungen, erfährt dabei aber gleichfalls einige Änderungen. In Folge der Magendrehung entstehen das kleine und das grosse Netz mit ihren Komplikationen. — Das kleine Netz, Omentum minus s. Lig. hepatogastricum erhielt seine Lagerung dadurch, dass der Magen eine Drehung erfuhr, so dass die ursprünglich nach vorn gerichtete Stelle der späteren kleinen Curvatur nach oben gekehrt wurde, das Bauchfell setzt sich nun an der Pforte der Leber weiter fort, bildet hier das kleine Netz, welches rechts einen freien Rand besitzt, der als Lig. hepatoduodenale bekannt ist. Das Peritoneum umkleidet nun den Magen, tritt aber von der grossen Curvatur nicht wieder sofort zur Bauchwand zurück, sondern faltet sich erst, taschenartig nach unten ziehend. Diese Falte, welche vor den Eingeweiden tief herabliegt, wird als grosses Netz, Omentum majus, bezeichnet. Die vom Magen kommende Bauchfellduplikatur steigt zunächst nach unten herab, biegt dann um, steigt wieder in die Höhe, geht über das bereits mit einem Peritonealüberzug versehene Colon transversum hin, wieder zur Bauchwand zurück. Vorn liegen also vier Blätter übereinander, ebenso am Mesocolon transversum. Diese Verhältnisse kamen dadurch zu stande, dass sich die grosse Curvatur des Magens von der Bauchwand abhob und sich nach vorn drehte, dadurch wurde eine Duplikatur des Peritoneum über dem Colon transversum mit abgehoben. Diese Duplikatur wuchs nun weiter und legte sich in Form einer grossen häutigen Tasche nach vorn. Sie ruhte dabei in ihrem hinteren Abschnitte auf dem oberen Blatt des Mesocolon transversum und auf dem Peritonealbezug der oberen Seite des Colon transversum. Später verschmelzen diese zuletzt genannten aufeinander liegenden Blätter, so dass das grosse Netz scheinbar vom Colon transversum herabhängt.

Hinter dem Magen liegt nun ein Hohlraum, der sich (embryonal) in die Tasche zwischen den vorderen Wänden des grossen Netzes weiter fortsetzt und nach oben hinter der Leber emporsteigt. Dieser Hohlraum ist der Bauchfellsack oder Netzbeutel, Bursa omentalis. Beim Embryo ist diese Tasche weiter als beim Erwachsenen. Da das kleine Netz an der kleinen Curvatur des Magens ausgespannt ist und rechts mit einem freien Rande endet, so entsteht hier eine Verbindung der Bauchhöhle mit dem Innenraum der Bursa omentalis. Dies Loch führt die Bezeichnung Foramen Winslowii.

Das Mesocolon transversum scheidet die Bauchhöhle in einen oberen Teil mit Magen, Leber, Pankreas, Milz und Duodenum und in einen unteren mit den Dünndarmschlingen.

Die Excavatio rectovesicalis bez. recto-uterina und vesico-uterina ist früher (Seite 417) geschildert.

Das Mesenterium, welches zum Dünndarm übergeht, tritt unter der Duplikatur ab, die sich zum Colon hin erstreckt. Es nimmt bei den zahlreichen Windungen, welche der Dünndarm beschreibt, einen stark faltigen Bau an (Gekröse). Es entspringt vom 2. Lendenwirbel abwärts bis zur rechten Fossa iliaca. Die beiden Peritonealblätter, welche es bilden, werden an den Stellen, wo sie sich von der Bauchwand abheben, Wurzel des Gekröses, Radix mesenterii, genannt.

Dass die Blut- und Lymphbahnen zwischen die Blätter des Mesenterium eingelagert sind, ist bei Schilderung des Gefässsystems hervorgehoben worden.

Register zu Text und Tafeln des Hand-Atlas.

Die kleinen Zahlen, welche direkt hinter den Bezeichnungen stehen, deuten die Seitenzahl im Text an; die fett gedruckten Zahlen weisen auf die Tafeln, die kleinen, ihnen folgenden auf die Figuren hin.

Acervulus cerebri. 244.
Acetabulum. **11.** 1. **15.** 2.
— ossis coxae. 56. 8. 11.
Achillessehne. 163.
Achselhöhle. 129.
Acini mammae. 177.
Acromion. 47. **10.** 2. 3 **12.** 1. **14.** 1. 2. **31.** 1.
Adamsapfel. 370.
Adeps. **39.** 2.
Adergeflechte. 253.
Aderhaut des Auges. 192.
Aditus ad aquaeductum Sylvii. 241.
— ad aquaeductum vestibuli. 211.
— ad canalem carot. **7.** 1. a.
— laryngis. 375.
After. 387.
Agger. 203.
Agmina Peyeriana. 386.
Ala. **48.** 3.
— cinerea. 228.
— externa processus pterygoidei. **2.** 2. **7.** 1 a.
— interna processus pterygoidei. **2.** 2. **6.** 2. **7.** 1 a.
— lobuli centralis. 234.
— magna oss. sphenoid. **5.** 3. **6.** 1. **7.** 1 b. **42.** 1.
— minor. **3.** 1. **6.** 1.
— vespertilionis. 417. **89.** 6.
— vespertilionis lig. uteri lati. **89.** 5.
Alae laterales oss. sphen. 20.
— magnae. 20. **2.** 1. 2. 3. **3.** 1. **4.** 1.
— nasi. 183.
— parvae s. orbitales. 21. **2.** 2. 3.
— spinae nasalis. 25.
— temporales oss. sphen. 20.
— vomeris. 30.
Alveoli. 378.
Ambos. 36.
Ambossteigbügelgelenk. 74.
Ammonsfurche. 248.
Ammonshorn. 245.
Amphiarthrose. 14.
Ampulla inferior superior **44.** 6.
— membranacea. 215.
— membranacea anterior **44.** 5.
— membranacea inferior. **44.** 5.
— membranacea superior. **44.** 5.
— ossea anterior. **44.** 3.
— ossea inferior, superior. **44.** 3.
— ossea superior. **44.** 3.
Anguli humeri. 48.
— oris. 356.
— scapulae. 46.
— anterior oss. temporis. 22.
— costae. 44. **9.** 1.
— inferior oss. temp. 22. **10.** 2. 3. **12.** 1.
Angulus lateralis tibiae. 62.
— mandibulae. **4.** 1. **7.** 5.
— maxillare. 35. **3.** 6.
— maximus infer. **5.** 6. **7.** 4.
— medialis tibiae. 62.
— petrosus sup. **4.** 3.
— superior oss. temporis. 22. **10.** 2. 3. **12.** 1.
Annuli cartilaginei trachei. 376.
— fibrosi. 302.
Annulus abdominalis. **36.** 1.
— cartilagineus. 205. **82.** 1.
— cruralis. 152.
— inguinalis **29.** 1. **88.** 4.
— inguinalis anterior. 146.
— inguinalis intern. **29.** 1. **36.** 1.
— inguinalis posterior. 147.
— tympanicus. 23. **5.** 3.
Ansa subclavialis s. Vieussenii. 289.
Ansae. 274.
— cervicales. 274.
Anthelix. 203.
Antitragus. 203.
Antrum Highmori. 32. **3.** 5.
— pylori. 382.
Anus. **33.** 2. **73.** 5. **88.** 5. **89.** 1. 2. 3.
— s. orificium ani. 387.
Aorta. 305. **63.** 4. **64.** 3.
— abdominalis. **69.** 3. **71.** 1. **78.** 3.
— adscendens. 305. **63.** 2. **64.** 2. 4. **75.** 1.
— descendens. **65.** 1. **69.** 2. **77.** 2. 4.
— descendens abdominalis. 321. **61.** 2. **65.** 1. **75.** 1. **78.** 1. **81.** **85.** 3. **86.** 1. **89.** 3. 4. 6.
— descendens thoracica. 320. **61.** 2. **65.** 1. **80.** **81.**
Apertura aquaeductus vestibuli. 22.
— canalis inguinalis externa s. anterior. 147.
— canalis inguinalis interna s. posterior. 147.
— cellularum mastoideum. 206.
— interna canalis facialis. 213.
— pelvis superior. 59.
— scalae vestibuli. 211. 212.
— capituli fibulae. 63.
— cordis 300. **63.** 1. 2. **64.** 1. 2.
— linguae. **40.** 4.
— modioli. **44.** 1. 2.
— nasi. 183.
— patellae. 63. **16.** 4. **17.** 4.
— processus odentoidei. **8.** 3.
— pulmonis. 377.
Aponeurosa musculi quadrigemini brachii. 134.
Aponeurosen. 98.
Aponeurosis musculi bicipites. 130.
— palmaris. **55.** 2.
— plantaris. 153.
Apophysis. lenticularis. 36. 207.

Apparatus ligamentosus. **20.** 2.
— ligamentosus vertebrarum colli. 78. **7.** 2.
Appendices epiploicae. 388.
Aquaeductus cochleae. 23. 213. **4.** 4.
— Sylvii. 239. **46.** 5. **48.** 2. 4.
— vestibuli. 213. **4.** 3.
— vestibuli membranaceus. 215.
Arachnoidea. 254.
Arbor medullaris vermis. 233.
— vitae. 233.
— vitae cerebelli. **45.** 10.
— anterior atlant. 40. **8.** 1. 2.
— aortae. 306. **65.** 1. **75.** 1. 2. **77.** 2. **80. 81. 82.** 3. 4.
— arteriae subelaviae. 313.
Arcus atlantis. **8.** 4. 7. 8.
— cartilaginis thyreoidea. 371.
— cruralis. 145.
— dentalis superior und inferior. 357.
— dorsales carpi. **68.** 3.
— dorsalis pedis. 331.
— glossopalatinus 360. **54.** 1.
— inferior atlant. 40.
— ossium pubis. 58.
— palatini. 360.
— pharyngopalatinus. 360. **40. 54.** 1.
— plantaris. 333.
— plantaris profundus. **72.** 4.
— posterior atlant. 40. **8.** 1. 2.
— profundus. **68.** 4.
— raninus. 308.
— sublimis arteria ulnaris. **67.** 3.
— superciliarus. 25. **2.** 1.
— tarseus inferior et superior. 312.
— venosus volaris sublimis profundus. 339.
— volaris profundus. 320.
— volaris sublimis. 319. **56.** 2.
— zygomaticus. 35. **4.** 1. **7.** 1. b 4. **51.** 2.
Areola mammae. 177.
Armmuskeln. 129.
Armnerven. 277.
Arteriae acromiales. **68.** 1.
— alares nasi. **65.** 3.
— alveolaris anterior. **49.** 2.
— alveolaris inferior. 310. **49.** 2. **77.** 1.
— alveolares superiores anteriores. 310.
— alveolaris superior posterior. 310. **49.** 2. **51.** 1.
— angularis. **54.** 5. **65.** 3. **66.** 2. **75.** 3. **77.** 1.
— anonyma. 306. **61.** 2. **65.** 2. **70. 75.** 1. 2. **80. 81. 82.** 3. 4.
— antibrachii. 317.
— articularis genu inf. int. **72.** 1. **73.** 2.
— articularis genu inf. ext. **73.** 2.
— articularis genu inferior lateralis. 330.
— articularis genu inferior medialis. 330.
— articularis genu media. 330.
— articularis genu superior externa. **73.** 2.
— articularis genu superior interna. **73.** 2.
— articularis genu superior lateralis. 330.
— articularis genu superior medialis. 330.
— articularis genu suprema. 329.
— auditiva interna. 314.
— auricularis anteriores. 309.
— auricularis anterior superior. 309.
— auricularis dextra. 306.
— auricularis posterior. 309. **53.** 6. **61.** 2. **66.** 1. **75.** 3. **77.** 1.
— auricularis profunda. 310. **66.** 2.
— axillaris. **57.** 2. **66.** 1. **70. 75.** 1. 2. **78.** 1. 2. **83.**
— basilaris. 313. **67.** 1.
— brachialis. 316. **56.** 2. **67.** 2. **68.** 4. **75.** 1. **78.** 1. 2.
Arteriae breves ventriculi. **85.** 3. 4.
— bronchiales. 320.
— bronchialis anterior. 314.
— buccinatoria. 310.
— bulbosa. 326.
— bulbourethralis. 408. **73.** 4.
— capsularis. 311.
— cardiacae posteriores. 322.
— carotis. **66.** 5.
— carotis communis. 306. **49.** 2. **51.** 1. 2. **53.** 1. **57.** 2. **65.** 2. 3. **66.** 3. **70. 77.** 1. **80. 81. 82.** 3. 4.
— carotis communis dext. **54.** 3. **61** 2. **66.** 1. **75.** 1.
— carotis externa. 307. **51.** 1. 2. 6. **61.** 2. **66.** 1. 2. 3. **75.** 2. 3.
— carotis interna. 311. **49.** 1. 3. **51.** 1. 2. **53.** 2. 3. 5. **54.** 3. **61.** 1. 2. **66.** 1. 2. 3. 4. **67.** 1. **75.** 2.
— centralis retinae. 200. 311. **42.** 4. **43.** 2.
— cerebelli inferior anterior. 314. **67.** 1.
— cerebelli inferior posterior. 313. **67.** 1.
— cerebelli superior. 314. **67.** 1.
— cerebralis. **67.** 1.
— cerebri profunda. **67.** 1.
— cervicalis adscendens. 315. **65.** 3. **66.** 1.
— cervicalis profunda. 315. **65.** 2. **68.** 2.
— cervicalis superfic. **68.** 1.
— chorioidea. **67.** 1.
— chorioidea inferior. 312.
— ciliares anteriores. 311. **42.** 4.
— ciliares anticae posticae. 201.
— ciliares posteriores. 311.
— ciliaris postica brevis. 201. **42.** 4.
— ciliaris postica longa. 201. **42.** 4.
— circumflexa femoris anterior. 329.
— circumflexa femoris externa. **73.** 1. 3. **84.**
— circumflexa femoris interna. **73.** 2.
— circumflexa femoris posterior. 328.
— circumflexa humeri **68.** 1.
— circumflexa humeri anterior. 316.
— circumflexa humeri posterior. 316.
— circumflexa ilei. **69.** 3. **70. 71.** 1. **72** 1.
— circumflexa ilium. **69.** 2. **72.** 1. **73.** 3. **89.** 6.
— circumflexa ilium profunda. 328.
— circumflexa ilium superficialis. 328.
— circumflexa scapulae. 316. **68.** 1. **70.**
— clitoridis. 326.
— coeliaca. 322. **61.** 2. **75.** 1. **85.** 3. 4. **86.** 1. 2.
— colicae. 323.
— colica dextra. 323. **87.** 1. 2.
— colica media. 323. **87.** 2.
— colica sinistra. 324. **69.** 2. **86.** 2. **87.** 2.
— collateralis media s. posterior. 317.
— collateralis radialis. 317.
— collateralis ulnaris. **67.** 2. **68.** 4.
— collateralis ulnaris inferior. 317.
— collateralis ulnaris superior. 317.
— communicans anterior arter. carotis internae. 312.
— communicans posterior art. carotis intern. 312.
— conjugata posterior. **42.** 4.
— coronaria cordis dextra. 306. **75.** 1.
— coronaria cordis sinistra. 306.
— coronaria dextra. **63.** 1. 3. 6.
— coronaria dextra ramus descendens. **63.** 1.
— coronaria labii. **77.** 1.
— coronaria labii inferioris. 308. **65.** 3. **66.** 2.
— coronaria labii superioris. 308. **65.** 3. **66.** 2.
— coronaria sinistra. **63.** 6.
— coronaria ventriculi dextra. 322. **85.** 3. 4.
— coronaria ventriculi sinistra. 322. **77.** 4. **85.** 3. 4. **86.** 1.
— corporis callosi s. cerebri anterior. 312. **46.** 5. **67.** 1.

Arteriae cruralis. 328. **57.** 4. **59.** 2. **69.** 2. **70. 72.** 1. **73.** 1. 3. **75.** 1. **78.** 1. **83. 84. 89.** 6.
— cruris et pedis. 330.
— cystica. 323. **85.** 3. 4.
— deferentialis. 326.
— descendens abdominalis. **85.** 4.
— digitales communes. 333.
— digitales communes dorsales. 331.
— digitales comm. prima, quarta, secunda, tertia. 319.
— digitales communes volares. **68.** 4.
— digitales dorsales. **68.** 3.
— digitalis dorsalis digiti minimi fibularis. 331.
— digitales dorsales pedis. 331. **72.** 2.
— digitales pedis plantaies. **72.** 4.
— digitales plantares. 333.
— digitalis plantaris digiti minimi fibularis. 333.
— digitalis plantaris digiti secundi tibialis. 333.
— digitalis plantaris hallucis fibularis. 333.
— digitalis plantaris hallucis tibialis. 333.
— digitales rad. dorsales. **69.** 1.
— digitales uln. dorsales. **69.** 1.
— digitales volares communes. **67.** 3.
— dorsalis clitoridis. 327. **73.** 5.
— dorsalis digiti quinti uln. **69.** 1.
— dorsalis indicis radialis. 318. **69.** 1.
— dorsalis linguae. 307. **66.** 3.
— dorsalis nasi 312. **54.** 5. **65.** 3.
— dorsalis pedis. 331. **72.** 2. **73.** 1.
— dorsalis penis. 327.
— dorsalis pollicis radialis. 318. **68.** 3.
— dorsalis pollicis ulnaris. 318. **69.** 1.
— dorsalis scapulae. 315. **68.** 1.
— dorsalis uln. digiti. quinti. **68.** 3.
— duodenales inferiores. 323.
— epigastrica. **69.** 2. **73.** 1. 3. **78.** 3. 83.
— epigastrica inferior. 327. **69.** 3. **70. 71.** 1. 2.
— epigastrica superficialis. 328. **70. 84.**
— epigastrica superior. 314. **70.**
— ethmoidales. 312. **49.** 1.
— ethmoidales ant. **66.** 3.
— ethmoidales post. **66.** 3.
— femoralis. 328. **70. 72.** 1.
— fibularis. **73.** 2.
— fossae Sylvii. 312. **67.** 1.
— frontalis. 312. **51.** 2. **77.** 1.
— gastricae breves. 323.
— gastroduodenalis. 322. **85.** 3. **86.** 1.
— gastro-epigloica. **85.** 3.
— gastro-epiploica dextra. 323. **85.** 4.
— gastro-epiploica sinistra. 323. **85.** 3.
— glutaea. 325.
— glutaea inferior. 325. **70.** 1. **71.** 2. **72.** 1. **73.** 1. 2.
— glutaea superior. **71.** 1. 2. **72.** 1. **73.** 2. **81.**
— haemorrhoidales externae s. inferiores. 326. **73.** 4. 5.
— haemorrhoidalis interna. 324. **69.** 2. **71.** 2. **75.** 1. **81. 86.** 2. **87.** 2.
— haemorrhoidalis media. 326. **71.** 1. 2. **81. 89.** 6.
— haemorrhoidalis superior. 324.
— helicinae. 409.
— hepatica. 322. 391. **61.** 2. **77.** 3. **85.** 3. 4. 5. **86.** 1. 2.
— hypogastrica. 324. **59.** 2. **69.** 2. **71.** 1. **72.** 1. **73.** 1. **75.** 1. **89.** 4. 6.
— ileocolica. 323. **86.** 2. **87.** 1. 2.
— ileocolica dextra. **86.** 2.
— ileolumbalis. **71.** 1. **75.** 1.
— iliaca communis. 321. **61.** 2. **69.** 2. **75.** 1. **78.** 1. 3. **81. 89.** 3. 4. 6.
— iliaca communis dextra. **69.** 3. **71.** 1. 2. **72.** 1. **73.** 1.
— iliaca communis sinistra. **71.** 1.
— iliaca externa. 327. **69.** 3. **71.** 1. 2. **78.** 3. **80. 89.** 3. 6.
Arteriae iliaca externa s. femoralis. 327.
— iliaca interna. 324. **69.** 2. 3. **71.** 2. **78.** 3. **81. 89.** 3. 6.
— iliaca sinistra. **57.** 4.
— iliacae. 324. **59.** 2.
— iliolumbalis. 324. **69.** 2. **72.** 1.
— indicis volaris radialis. **68** 4.
— infraorbitalis. 310. **49.** 2. **65.** 3. **66.** 2.
— intercostales. 320. **61.** 1. 2. **65.** 1. **68.** 2. **70. 77.** 2. **80. 81.**
— intercostales anteriores. 314. **68.** 2.
— intercostales, anter., inferiores, superiores. **83.**
— intercostalis posterior. 320. **83.**
— intercostalis suprema. 315. **68.** 2.
— interossea antibrachii communis. 318.
— interossea antibrachii dorsalis. 318.
— interossea antibrachii s. interna volaris. 318.
— interossea dorsalis. **72.** 2.
— interossea dorsalis prima. 331.
— interossea externa. **69.** 1.
— interossea interna. **68.** 4. **69.** 1. **75.** 1.
— interossea metacarpi **69.** 1.
— interosseae metacarpi dorsales. **68.** 3.
— interosseae metacarpi volares. 320.
— interosseae metatarsi dorsales. 331. **72.** 2.
— interosseae perforans. **68.** 3.
— interossea perforans inf. **68.** 3.
— interosseae plantares. 333. **72.** 3. 4.
— interossea plantaris prima. 333.
— interossea recurrens. 318.
— interossea volares. **68.** 4.
— interpedunculares. 314.
— intestinales. 323.
— ischiadica. 325. **73.** 1. 2. **81.**
— jejunales et ileae. 323. **80. 87.** 1.
— labiales anteriores. 328.
— labiales posteriores. 326.
— lacrymalis. 311. **49.** 1. **66.** 4. 5.
— laryngea inferior. 315.
— laryngea superior. 307. **66.** 1. 3.
— lateralis narium posterior. 311.
— linealis. 323. **61.** 2. **77.** 4. **85.** 3. 4. **86.** 1. 2.
— lingualis. 307. **51.** 1. **66.** 1. 3. **75.** 2.
— lumbales. 321. **65.** 1. **71.** 1. **77.** 2.
— malleolaris anterior lateralis. 331.
— malleolaris anterior medialis. 331.
— malleolaris externa. **73.** 1.
— malleolaris interna. **73.** 1.
— malleolaris posterior lateralis. 332.
— malleolaris posterior medialis. 332.
— mammaria interna 314. **65.** 2. 3. **68.** 2. **70. 81. 83.**
— mammariae externae. 316.
— manus. 317.
— masseterica. 310.
— maxillaris externa. 308. **49.** 2. **51.** 1. 2. **53.** 1. **61.** 2. **65.** 3. **66.** 1. 2. 3. **75.** 2. **77.** 1.
— maxillaris interna. 309. **49.** 1. 2. **51.** 1. **53.** 4.
— mediana. 318.
— mediastinicae anteriores. 314.
— mediastinicae posteriores. 320.
— meningea anterior. 312. **3.** 2.
— meningea media. 310. **49.** 1. 2. **53.** 6. **66.** 2.
— meningea parva. 310.
— meningea posterior. 307.
— meningea posterior externa. 309.
— meningea posterior interna. 313.
— mentalis. 310.
— mesaraica inferior. **75.** 1.
— mesaraica superior. 323. **75.** 1. **80. 87.** 1.
— mesenterica inferior. 324. **61.** 2. **69.** 2. **71.** 1. **86.** 2. **87.** 2.

Arteriae mesenterica minor. 87. 2.
— mesenterica superior. 323. 61. 2. 77. 4. 85. 3. 86. 1. 2. 87. 2.
— metatarsea. 331. 72. 2.
— musculares oculi. 311. 49. 1.
— musculophrenica. 314.
— nasales oculi. 200.
— nasalis anterior. 312.
— nasalis lateralis. 308.
— nutritia femoris superior. 329.
— nutritia magna. 329.
— nutritia magna humeri. 317.
— nutritia pelvis. 322.
— nutritia radii. 318.
— nutritia tibiae. 332.
— nutritiae. 318.
— obturatoria. 325. 71. 1. 2. 72. 1.
— occipitalis. 308. 51. 1. 2. 61. 2. 65. 2. 66. 1. 77. 1.
— oesophageae. 320.
— oesophageae inferiores. 322.
— oesophageae interior. 85. 4.
— omphalomesentericae. 296. 297.
— ophthalmica. 311. 42. 1. 49. 1. 51. 2. 54. 5. 65. 3. 4. 5. 77. 1.
— palatina major. 310.
— palatinae minores. 310.
— palatinae superior. 66. 3.
— palpebrales inferior. 312.
— palpebrales superior. 312. 66. 2.
— pancreaticoduodenalis. 85. 3.
— pancreaticoduodenalis inferior. 323.
— pancreaticoduodenalis superior. 323.
— penis. 326.
— penis s. clitoridis. 326.
— perforans prima. 329. 72. 1. 2.
— perforans secunda. 329. 72. 1. 2.
— perforans superior. 318.
— perforans tertia. 329. 72. 1. 2.
— perieardiacophrenica. 314. 82. 4.
— perinaei. 326.
— peronea anterior. 332.
— peronea communis. 332.
— peronea posterior. 332.
— pharyngea suprema. 311.
— pharyngobasilaris. 307.
— pharyngopalatina. 307. 308.
— phrenieae inferiores. 321. 61. 2. 75. 1. 85. 3. 4.
— plantaris digiti quinti externa. 72. 3.
— plantaris externa. 72. 3. 4.
— plantaris interna. 72. 4.
— plantaris lateralis. 333.
— plantaris medialis. 333.
— plantaris tibialis hallucis. 72. 4.
— plexus pampiformis. 70.
— poplitea. 329. 71. 2. 73. 2.
— princeps indieis et pollicis. 318. 68. 4.
— profunda brachii. 317. 67. 2. 68. 3. 4. 69. 1.
— profunda cerebri. 314.
— profunda clitoridis. 326. 73. 5.
— profunda femoris. 328. 72. 1. 73. 1. 2. 3. 84.
— profunda linguae. 308. 66. 3.
— profunda penis. 326. 73. 4.
— profundae penis. 408.
— pterygopalatina. 310.
— pubica. 327.
— pudenda communis. 326. 71. 1. 2. 73. 4. 5. 78. 3. 81.
— pudenda communis inferior. 73. 2.
— pudenda externae. 328.
— pudenda interna. 326.
— pulmonales. 61. 2. 63. 2. 4. 64 2. 4. 75. 1. 82. 3.
Arteriae pulmonalis communis. 346.
— pulmonalis dextra. 346.
— pulmonalis sinistra. 346.
— pyloricae. 322.
— radialis. 317. 67. 2. 3. 68. 3. 4. 75. 1.
— radialis dorsal. 55. 1. 67. 3.
— recurrens chorioid. 42. 4.
— recurrens interossea. 68. 3.
— recurrens radialis. 317. 68. 4. 75. 1.
— recurrens tibialis. 73. 1.
— recurrens tibialis anterior. 331.
— recurrens tibialis posterior. 331.
— recurrens ulnaris. 318. 68. 4. 75. 1.
— renales. 322. 61. 2. 77. 4. 81. 86. 1. 88. 1. 2. 89. 4.
— sacra s. sacralis media. 324. 69. 2. 3. 71. 1. 78. 3. 81. 89. 6.
— sacrales laterales. 325. 71. 1. 72. 1. 73. 1.
— scrotales. 326. 328.
— septi narium posterior. 311.
— spermatica externa. 327.
— spermatica interna. 322. 61. 2. 69. 2. 3. 70 75. 1. 77. 4. 81. 89. 3. 6.
— spermaticae. 322.
— sphenopalatina. 311. 66. 3.
— spinalis anterior. 313. 67. 1.
— spinalis posterior. 313.
— stylomastoidea 309.
— subclavia. 312—313. 65. 3. 68. 1. 2. 78. 1. 80. 81. 82. 3. 4.
— subclavia dextra. 61. 2. 65. 2. 66. 1. 70. 75. 1. 2.
— submentalis. 308. 51. 1. 66. 1.
— subscapularis. 316. 57. 2. 70.
— subscapularis ram. descend. 68. 1.
— sublingualis. 308. 66. 3.
— supraorbitalis. 311. 49. 1. 2. 65. 3.
— suprarenales inferiores. 322.
— suprarenales mediae. 321.
— suprarenales superiores. 321.
— surales. 330.
— surales profundae. 330.
— surales superficiales. 330.
— tarsea externa. 72. 2. 73. 1.
— tarsea interna. 72. 2. 73. 1.
— tarsea lateralis. 331.
— tarsea medialis. 331.
— temporalis. 51. 1. 2. 53. 1. 54. 5. 61. 2. 65. 3. 66. 2. 75. 2. 3. 78. 1.
— temporalis media. 309.
— temporales oculi. 200.
— temporales profundae. 310. 53. 1. 65. 3. 77. 1.
— temporales ram. front. 54. 5.
— temporalis superficialis. 309. 66. 1. 77. 1.
— temporalis superficialis anterior. 309.
— temporalis superficialis posterior. 309.
— thoracica. 70.
— thoraeieae ext. 66. 1. 75. 2.
— thoracica longa. 316. 57. 2. 70.
— thoracica suprema. 315.
— thoracico-aeromialis. 316.
— thoracico-dorsalis. 57. 2. 70.
— thyreoidea. 51. 1.
— thyreoidea inferior. 315. 65. 2. 3. 66. 1.
— thyreoidea superior. 307. 49. 2. 51. 2. 61. 2. 3. 66. 1. 3. 75. 2.
— tibialis anterior. 330.
— tibialis antica. 73. 1. 2.
— tibialis plant. hallucis. 72. 3.
— tibialis posterior. 332. 59. 1.
— tibialis postica. 72. 3. 4. 73. 2.

Arteriae transversa colli. 315. **65**. 3. **66**. 1. **68**. 1.
— transversa faciei. 309. **51**. 2. **75**. 3.
— transversa malleolaris. **73**. 2.
— transversa perinaei. **73**. 4. 5.
— transversa scapulae. 315. **65**. 3. **66**. 1. **68**. 1. **75**. 2. **83**.
— tympanica. 310.
— ulnaris. 318. **56**. 2. **67**. 3. **68**. 4. **75**. 1.
— ulnaris volaris. **67**. 3.
— umbilicalis. 325.
— umbilicales. 400. **71**. 1. 2.
— uterina. 326. **71**. 1. **89**. 3. 6.
— vaginalis. **73**. 5. **89**. 3.
— vertebralis. 313. **49**. 1. **65**. 2. **67**. 1. **68**. 2.
— vesicae felleae. **77**. 3.
— vesicales mediae. 326.
— vesicales supremae. 325—326.
— vesicalis. **57**. 4. **71**. 1. **72**. 1.
— vesicalis inferior. 326. **71**. 2.
— vesicalis superior. 325. **71**. 2.
— Vidiana. 311.
— volaris digiti minimi ulnaris. 319. 320.
— volaris pollicis ulnaris. **69**. 1.
Arteriensystem. 305.
Arthrodia. 13.
Articulatio costovertebrales. 78.
— coxae. 87.
— craniomandibularis. 74.
— cricoarytaenoideae. 372.
— cricothyroidea. 372.
— cubiti. 83.
— cubitoradialis inferior. 84.
— digitorum pedis. 94.
— genu. 89.
— humeri. 83.
— mandibulae. **23**. 2.
— ossium tarsi. 92.
— pedis prima. 92.
— sternoclavicularis. 80.
— sternocostalis. 79.
— tarsocalcanea. 92.
— tibiofibularis inferior. 91.
— tibiofibularis superior. 91.
Associationsbündel 251.
Astragalus. 64. **18**. 1. 2. 3. 4. **19**. 1. 2. 3. **38**. 4.
Atlas. 40. **7**. 2. 3. **8**. 5. 6. **9**. 1. **10**. 1. **20**. 1. 2.
Atmungswerkzeuge. 368.
Atria cordis. 301.
Atrium dextrum. 304. **63**. 1. 4. 5. **64**. 2. **75**. 1. **82**. 3.
— sinistrum. 304. **63**. 1. **64**. 2. **82**. 3.
Augapfel. 190.
Auge. 185.
Augenbewegende Muskeln. 199.
Augenblase, primitive. 186.
— sekundäre. 186.
Augenblasen. 218.
Augenbrauen. 189.
Augenhöhlen. 25. 186.
Augenkammer. 195.
Augenlider. 187.
Augenmuskeln, äussere. 109.
Augenspalt, fötaler. 186.
Augenwimpern. 188.
Augulus oculi medialis et lateralis. 187.
Auricula. 202.
— cordis dextra. **63**. 2. 6.
— cordis sinistra. **63**. 2. 6.
— dextra. **63**. 5. **64**. 1. 2.
Auriculae cordis. 300. **63**. 4.
Auris. 202.

Bacillus. **43**. 1.
Backen. 356.
Backenzähne. 359.
Bänder. 70.
Balken. 244.
Balkenstrahlung. 251.
Bandhaft. 12.
Bandscheiben. 71.
Barba. 174.
Bases. **18**. 2. 4. **43**. 4.
— ossa metatarsi. 66. **19**. 3.
— ossium metacarpi. 53. **13**. 8. 9.
Basis cochleae. **44**. 1. 2.
— modioli. **44**. 1. 2.
— s. margo posterior. **10**. 2.
— ossis sacri. **8**. 11.
— patellae. **16**. 4. **17**. 4.
— pedunculi cerebri. 239.
— scapulae. **31**. 1.
— stapedis. **43**. 6. 9.
Bauchfell 423.
Bauchmuskeln. 143.
Bauchspeicheldrüse. 393.
Becken. 58.
— grosses. 59.
— kleines. 59.
— knöchernes. 42.
Beckenhöhle. 59.
Beinhaut. 9.
Beinmuskeln. 150.
Berührungsgelenke. 13.
Bindearme. 239.
Bindehaut des Auges. 187.
Blinddarm. 386.
Blut. 294.
Blutdrüse. 402.
Blutkörperchen. 294.
— weisse. 295.
Blutkuchen. 294.
Bogenbündel. 251.
Bogengänge, knöcherne. 211.
Bowman'sche Drüsen. 370.
Brachia conjunctiva anteriora. 239.
— conjunctiva posteriora. 239.
Brachium conjunctivum anterius. 242.
— conjunctivum posterius. 242.
Bronchi. 376.
Bronchien. 376.
Bronchioli. 377.
Bronchus dexter. **61**. 2. **80**. **82**. 3.
— sinister. **80**. **81**. **82**. 3.
Brücke. 231.
Brückenarm. 231.
Brückenarme. 232.
Brückenfasern. 232.
Brückenkerne. 232.
Brüste. 177.
Brunner'sche Drüsen. 385.
Brustbein. 44.
Brustfelle. 379.
Brustkorbmuskeln. 127.
Brustmuskeln. 125.
Brustwarze. 177.
Buccae. 356.
Bulbus aortae. 305.
— arteriosus. 296.
— caroticus internus. 311.
— oculi. 190. **41**. 1. **42**. 1. 2. 3. **49**. 1. 2. **53**. 4.
— olfactorius. 240. **48**. 1. **67**. 1.
— pili. **39**. 2.

Bulbus urethrae. 407. 88. 5. 89. 1.
— venae jugularis. 335.
— venae jugularis communis. 335.
Burdach'sche Stränge. 225. 228.
Bursa acromialis. 132.
Bursa calcanea. 164.
— infraspinata. 132.
— mucosae. 99. 20. 1.
— ommentalis. 425.
— ovarii. 417.
— pharyngea. 367.
— semimembranosa. 160.
— subcapsularis. 83.
— subcutanea calcanei. 153.
— subdeltoidea. 132.
— subpatellaris. 158.
— subscapularis. 133.
— synoviales. 90.
— synov. intertubercularis. 83.
— trochanterica. 155.
Calamus scriptorius. 228.
Calcaneus. 65. 18. 1. 2. 3. 4. 19. 3.
Calcar avis. 242.
Calices renales. 399. 88. 1.
Calx. 65.
Camera oculi anterior. 195. 41. 3.
— oculi posterior. 195. 41. 3.
Canales alveolares posteriores. 32.
— diploici. 24.
— palatini posteriores. 34.
— semicirculares membranacei. 215.
— semicirculares ossii. 211.
— vertebrales. 9. 1.
Canaliculi lacrymales, 42. 3
Canaliculi petrosi. 22. 214.
— pterygoidei. 21.
Canaliculus mastoideus. 23. 214. 4. 4.
Canaliculus tympanicus. 214.
Canalis caroticus. 22. 4. 3. 4. 6. 3. 61. 1.
— centralis. 45. 1. 7. 48. 4.
— centralis modioli. 44. 2.
— cervicis uteri. 415.
— colli uteri. 89. 2. 5.
— condyloideus. 18.
— dentis. 85. 1.
— epidymidis 403.
— facialis. 213.
— Fallopii. 43. 3. 4. 54. 4.
— Fallopii cum nerv. facial. 53. 6.
— hyaloideus. 311.
— hypoglossus. 18.
— incisivus. 33. 6. 2. 40. 1. 2.
— infraorbitalis. 32. 3. 5. 6. 3.
— inguinalis. 29. 1. 36. 1.
— lacrymalis. 6. 2. 42. 3.
— musculo-tubarius. 206.
— naso-lacrymalis. 29.
— obturatorius. 58.
— Petiti. 196. 202. 41. 3.
— pterygoidea. 3. 1.
— pterygo-palatinus. 6. 3.
— reuniens. 215.
— sacralis. 43. 11. 1.
— Schlemmii. 201. 41. 2.
— semicircularis externus. 44. 4. 5. 6.
— semicircularis horizontalis. 44. 3.
— semicircularis posterior s. inferior. 43. 4. 44. 3. 4. 5. 6.
— semicircularis superior. 44. 3. 4. 5. 6.
— spiralis cochleae. 212.
Canalis vertrebralis. 9. 1.
— Vidianus. 21. 2 2. 3. 1. 6. 3.
— zygomaticus. 35.
Caniculi seminales. 402.
— seminales recti. 402.
Capilli. 174.
Capitula ossa metatarsi. 66.
— ossium metacarpi. 53. 12. 8. 13. 8. 18. 4.
Capitulum. 3. 6. 9. 2. 3. 12. 6. 13. 3. 8. 9. 18. 2. 4. 43. 6.
— costae. 44.
— fibulae. 63. 16. 3. 17. 3. 20. 3. 6. 73. 2.
— mallei. 43. 8.
— metatarsi I. 19. 3.
— ossium metatarsi. 19. 2.
— radii. 50. 12. 7. 14. 3.
— stapedis. 43. 6. 9.
— ulnae. 49. 13. 2.
Capsula externa. 249.
— fibrosum renum. 399.
— interna. 249.
— lienis. 352.
Caput astragali. 18. 2. 4.
— brachii. 13. 1.
— breve. 36. 2. 56. 2.
— breve musculi bicipitis brachii. 29. 1.
— breve musculi bicipitis femoris. 34. 1.
— breve musc. tricip. 68. 4.
— coli. 386.
— columnae posterioris. 45. 9.
— corporis striati. 243.
— epidymidis. 403.
— externum m. gastrocnemii. 34. 1.
— externus musculi tricipitis. 31. 1. 2.
— femoris. 61.
— gallinaginis. 406.
— internum m. gastrocnemii. 34. 1.
— internus musculi tricipitis. 29. 1. 31. 1. 2. 56. 2.
— longum. 36. 2.
— longum musculi bicipiti brachii. 56. 2.
— longum musculi bicipitis femoris. 29. 1. 34. 1.
— longum musculi tricipitis. 31. 1. 2. 56. 2. 68. 4
— mallei. 43. 4. 5.
— ossis brachii. 14. 2.
— ossis brachii s. humeri. 12. 5.
— ossis femoris. 16. 1. 17. 1.
— pancreaticus. 393. 77. 4. 85. 3. 86. 1. 2.
Cardia. 85. 3. 4.
Carina vaginae. 418.
Caro quadrata Sylvii. 167. 38. 5.
Carotis comm. dextr. 75. 2.
— externa. 53. 1.
— interna. 53. 1.
Carpus. 12. 8.
Cartilagines alares. 30.
— alarum nasi minores. 39. 6.
— arytaenoideae. 371. 28. 5. 40. 2. 82. 2.
— costales. 44. 9. 1.
— epiglottica. 372.
— intervertebralis. 20. 1.
— nasi laterales inferiores. 39. 6.
— nasi laterales superiores. 39. 6.
— sesamoideae. 30.
— sesamoideae laryngis. 371.
— Santorinianae. 371. 28. 4. 82. 2.
— Wrisbergianae. 371.
— alae nasi propria. 39. 6.
— auris s. auriculae. 202.
— criceoidea. 371. 27. 1. 28. 4. 5. 6. 7. 40. 2. 82. 1. 2.
— lateralis inferior posterior. 39. 6.

Cartilago semilunaris externa. **20.** 3. 6.
— semilunaris interna. **20.** 3. 6.
— septi narium. **39.** 6.
— thyreoidea. 370. **27.** 2. **28.** 4. 5. 6. 7. **40.** 2. **82.** 1. 2.
— triangularis. 30.
— triticea. 372.
Caruncula lacrymalis. 189.
Carunculae myrtiformes. 417.
Cauda cornu posterioris. 242.
— corporis striati. 243.
— epididymidis. 403.
— equina. 273. 281. **46.** 2.
— pancreatica. 393. **85.** 3. **86.** 1. 2.
Cavitas articularis inferior astragali. **18.** 2.
— articularis oss. coccygis. 8. 9.
— glenoidalis inferior tibiae. 63. **13.** 3.
— glenoidalis pro capitulo mallei. **43.** 6. 7.
— glenoidalis radii. 50. **12.** 7. **13.** 3.
— glenoidalis scapulae. 46. **9.** 1. **10.** 2. 3. **12.** 1. **14.** 1.
— glenoidalis superior tibiae. **16.** 2. **17.** 2.
— glenoidalis tibiae. 62.
— tympani. 206. 212. **43.** 4. **54.** 4.
Cavum dentis. **85.** 1.
— mediastini anterioris et posterioris. 380.
— nasi. 183.
— pelvis. 59.
— pharyngolaryngeum. 367.
— pharyngonasale. 366.
— thoracis. 379.
— tympani. **43.** 3.
— uteri. **89.** 2. 5.
Cella lateralis. 241.
Cellulae aëreae. 378.
— ethmoidales. 27. **39.** 5.
— Hensenii. **44.** 8.
— mastoideae. 23. 206. **43.** 5.
— nervea. **43.** 1.
— tapet. nigr. **43.** 1.
Cementum. 357.
Centrum semi-ovale. 250.
— tendineum diaphragm. 148.
— Vieussenii. 250.
Cerebellum. 232. **45.** 10. 11. **46.** 3. 5. **48.** 1. 4.
Cerebrum. 235.
Cerum aurium. 204.
Cervix uteri. 415.
Charniergelenk. 14.
Chiasma nervorum. **42.** 1.
— nervorum opticorum. **46.** 5. **67.** 1.
— opticum. 240. **48.** 1. 4.
— tendinosum. 140.
Choana narium. **7.** 1 a. **28.** 3. **40.** 1.
Chorda dorsalis. 15. 38.
— ductus arteriosi. 346.
— ductus venosi. 392.
— tendinea. 303. **64.** 2. 3. 4.
— tympani. 265. 267. **49.** 2. **51.** 1. **53.** 2. 3. 4. **54.** 4.
— umbilicalis. 400.
— venae umbilicalis. 343.
— vocalis. 375.
Chorioidea. 192.
Chorioidealpigment. 193.
Chylus. 349. 351. 384. 386.
Chyluskörperchen. 295.
Cilia. 174. 188.
Ciliarkörper. 193.
Cingulum. 251.
Circulus arteriosus iridis major. 201. **42.** 4.
— arteriosus iridis minor. 201. **42.** 4.
— arteriosus Willissii. 314.
Circulus gangliosus ciliaris. 193.
— venosus. 201. 341. **42.** 4.
— venosus Halleri. 178.
— venosus mammae. 178.
Circumferentia articularis. **13.** 3.
— articularis radii. 50. **12.** 7.
— articularis ulnae. 49.
Cisterna chyli. 349.
Cisternae. 254.
Clarke'sche Säule. 224.
Claustrum. 250.
Clava. 228.
Clavicula. 47. **9.** 1. **10.** 1. **80.**
Clitoris. 397. 419. **73.** 5. **89.** 3.
Clivus. 19. **2.** 3. **3.** 1.
Cochlea. 211. **43.** 3. 4. **44.** 4. 6.
Coecum. 386. **84.** **86.** 2. 3.
Colliculi anteriores corp. quadrig. 238.
— posteriores corp. quadrig. 238.
Collicullus seminalis. 406.
Collum astragali. **18.** 2. 4.
— auriculae sinistrae. 304.
— costae. 44. **9.** 2. 3.
— dentis. 357.
— femoris. 61. **16.** 1. **17.** 1.
— fibulae. 63.
— glandis. 408.
— mallei. **43.** 6. 8.
— ossis brachii. 48. **12.** 5. **13.** 1.
— proc. condyl. **3.** 7.
— proc. odontoidei. 8. 3.
— radii. 50. **12.** 7. **14.** 3.
— uteri s. Cervix uteri. 415. **89.** 5.
— vesicae. **88.** 3.
— vesica fellea. 392.
Colon. **61.** 2.
— ascendens. 387. **80.** **84.** **86.** 2. 3. **87.** 1. 2. **89.** 4.
— descendens. 387. **83.** **84.** **86.** 2. **87.** 2.
— transversum. 387. **83.** **84.** **87.** 1. 2.
Colostrum puerperarum. 178.
Columnae fornicis. 245.
— Mertini. 399.
— Morgagnii. 389.
— rugarum. 418.
— vertebralis. 37.
— vesicularis. 224. **45.** 2. 9.
Commissura anterior. 223. 244. 251. **46.** 5. **48.** 4.
— anterior alba. 224. **45.** 1.
— anterior grisea. **45.** 1.
— labiorum anterior. 420.
— labiorum posterior. 420.
— mollis. 244. **46.** 5. **48.** 4.
— palpebrarum lateralis. 187.
— palpebrarum medialis. 187.
— pedunculorum septi pellucidi. 245.
— posterior. 223. 243. **45.** 1.
Conarium. 244.
Concha auriculae. 203. **26.** 3.
— inferior. 28. **6.** 2. **39.** 5. **40.** 2.
— media. 28. **2.** 5. **6.** 2. **39.** 5. **40.** 2.
— Santoriniana. 28.
— superior. 28. **2.** 5. **6.** 2. **39.** 5. **40.** 2.
— suprema. 28.
Condylarthrosis. 13.
Condylus. astragali. **18.** 4.
— externus femoris. **16.** 1. **17.** 1. **20.** 3. 5.
— externus genu. **36.** 2.
— externus humeri. 48. **12.** 5. **13.** 1. **14.** 3.
— externus tibiae. **17.** 2. **20.** 3. 5.
— femoris lateralis. 62.

Condylus femoris medialis s. internus. 62. **17.** 1. **20.** 3. 4. 5. **34.** 2.
— internus humeri. 48. **12.** 5. **13.** 1. **14.** 4.
— internus tibiae. **16.** 2. **17.** 2. **20.** 3. 5. **34.** 2.
— mandibulae. **7.** 5.
— scapulae. 46. **10.** 2. 3.
— tibiae. 62.
Confluens sinuum. 336.
Coni vasculosi testis. 403.
Conjugata gynaekologica. 60.
— vera s. superior. 59.
Conjunctiva. 187.
— bulbi. 192.
— palpebrae. **41.** 1.
— sclerae. **41.** 1. 2. 3.
Conus. **43.** 1.
— elasticus. 376.
— medullaris. **46.** 1. 2. **61.** 1.
— terminalis. 222.
— tubulosus. **88.** 1.
Cor. 300. **81.**
Corium. 171. 172. **39.** 1.
Cornea. 191. **41.** 2. 3. **42.** 4.
Cornua anteriora ossis coxae. 56.
— anterius ventriculi later. cerebri. 241. **45.** 1. 5. 7. **48.** 4.
— coccygeus. 43. **8.** 9. 10. **11.** 1.
— descendens ventriculi later. cerebri. 241.
— glandulae thyreoideae dextrum. 380.
— inferius fasciae latae. 152.
— majus. **82.** 1. 2.
— medium glandulae thyreoideae. 380.
— minus. **82.** 1. 2.
— ossis hyoidei. 37. **6.** 5.
— posterius. **45.** 1. 5. 7. **48.** 4.
— posterius ossis coxae. 56.
— posterius ventriculi later. cerebri. 241.
— sacralia. 43. **11.** 1.
— sphenoidalia. 20.
— superius cart. thyresoid. 371. **82.** 1. 2.
— superius fasciae latae. 152.
— trititia. 37.
Corona ciliaris. 193.
— dentis. 357. **85.** 2.
— glandis. 408.
Corpora mammillaria. 245. **48.** 1.
— olivaria. **46.** 2.
— pyramidalia. **46.** 2.
— quadrigemina. **45.** 11. **46.** 5. **48.** 3.
— restiformia. 228.
— striata. 243.
— s. diaphysis brachii. **13.** 1.
— calcanei. **19.** 1. 2.
— callosum. 244. **46.** 5. **48.** 4.
— cavernosa clitoridis. 419 **89.** 2.
— cavernosa penis. 408. **33.** 2. **57.** 3. 4. **73.** 4. **88.** 3. 5.
— cavernosum urethrae. 406. 407. **33.** 2. **57.** 3. 4. **73.** 4. **88.** 3.
— cavernosa vestibuli. 418.
— ciliare. 193. 234. **41.** 2. 3.
— clitoridis. 419.
— costae. **9.** 2. 3.
Corpus dentatum olivae. 229.
— epistrophei. **8.** 3.
— fibulae. 63.
— fornicis. 245.
— Highmori. 402.
— humeri. 48.
— incudis. **43.** 5. 6. 7.
— innominatum. 404.
Corpus luteum. 413.
— mammae. 178.
— mammillare. **45.** 11. **46.** 5. **48.** 4.
— medullare. 250.
— olivare. 227. **45.** 10.
— ossis hyoidei. **6.** 5. **82.** 1. 2.
— ossis sphen. **6.** 2. **20.** 1. **42.** 1.
— pancreaticus. 393. **85.** 3. **86.** 1.
— papillare. **39.** 1.
— penis. 407.
— pyramidale. **45.** 10.
— radii. **13.** 3.
— restiforme sinistrum. **45.** 11.
— sterni. 44. **9.** 1. **29.** 1.
— tactus. **39.** 1.
— trigonum. **88.** 3.
— ulnae. 49.
— urinaria. **88.** 3.
— uteri. 414. 415.
— ventriculi. 382.
— vesicae. 400.
— vitreum 196.
Corpuscula lienalia. 352.
Corpuscula Malpighii. 352.
Corpusculum tactus. **39.** 3.
— Wrisbergii. **28.** 4.
Cortex. **88.** 2.
Corti'sches Organ. 216.
Costae. 44. **11.** 1. **20.** 1. **61.** 1. 2. **68.** 2. **80.**
— spuriae. 44. **9.** 1. **22.** 2. 3.
— verae. 44. **9.** 1. **10.** 1.
Cowper'sche Fascie. 411.
Cristae acusticae. 215.
— alae magnae. 20. **2.** 2.
— basilaris oss. occip. 18.
— ethmoidalis. 33. **3.** 4.
— fenestrae rotundae. 206.
— fibulae. 63.
— frontalis. 25. **2.** 1. **3.** 2.
— frontalis externa. **4.** 1.
— galli. 27. **2.** 4. **42.** 1. **46.** 5.
— ilei. **8.** 11. **11.** 1. **15.** 1. **31.** 1. **33.** 1. **69.** 3.
— jugalis. 20.
— lacrymalis posterior. 29.
— musculares oss. occip. 18.
— nasalis. 33. **6.** 4.
— occipitalis externa. **1.** 1. **7.** 1 a.
— occipitalis interna. 19. **1.** 2. **6.** 1.
— ossis ilei. 56. **15.** 3. **20.** 1.
— petrosa oss. temporis. 23.
— pubis. 57. **15.** 1.
— radii. 50. **12.** 7. **13.** 3.
— sacralis. 43.
— sphenoidalis. 20. **2** 2. 3.
— spiralis. 216.
— tibiae. 62. **17.** 2.
— transversa. 213.
— turbinalis. 32. **3.** 4.
— turbinalis superior, inferior. 33. **6.** 4.
— ulnae. 49. **13.** 2.
Crista vestibuli. 211.
Cruor sanguinis. 295.
Crura ad eminentiam quadrigeminam. 235. **45.** 11.
— cerebelli. 235.
— cerebelli ad cerebrum. 235. **48.** 3.
— cerebelli ad medullam. 228. 235. **45.** 10. **48.** 3.
— cerebelli ad pontem. 231. 232. 235. **45.** 10. **46.** 2. **48.** 3.
— cerebri. 239.
— clitoridis. 419.

Crura externa diaphragmatis. 148.
— fornicis s. posteriora. 245.
— interna diaphragmatis. **85.** 3.
— media diaphragmatis. 148.
— penis. 408.
— stapedis. 37.
— uteri. 416.
Crus anterius canal. semicirc. **44.** 3. **46.** 5.
— anterius stapedis. **43.** 4. 6. 9.
— ext. lig. Poupartii. **29.** 1. **36.** 1.
— helicis. 202.
— inferius canal. semicirc. **44.** 3.
— int. lig. Poupartii. **29.** 1. **36.** 1.
— int. partis laterum diaphragmatis. **33.** 1.
— laterale tend. musculi rect. abdom. 145.
— mediale tend. musculi rect. abdom. 145.
— medium partis laterum diaphragmatis. **33.** 1.
— posterius stapedis. **43.** 4. 6. 9.
— posterius canal. semicirc. **44.** 3.
— posticum partis laterum diaphragmatis. **33.** 1.
— superius canal. semicirc. **44.** 3.
Cubitus. 49.
Culmen. 233. **48.** 2.
Cuneus. 248.
Cupula s. apex cochleae. 212. **44.** 1. 2. 3. 6.
Curvatura major. 382. **85.** 3. 4.
— minor. 382. **85.** 3. 4.
Cutis. 169.
Cylinder axis. **39.** 3.
Cymba. 203.
Cysterna chyli. **81.**

Dachkern. 234.
Darmbein. 56.
Declive. 233. **48.** 2.
Decussatio pontis Varolii. 232.
Decussatio pyramidum. 227. **45.** 7. 10. **48.** 4. **61.** 1.
Decussatio tegmentorum. 239.
Dens caninus. **3.** 5. **85.** 2.
— epistrophei. 40. 41. **8.** 3. 5. 6.
Dentes. 357.
— angulares s. canini. 359.
— buccales. **3.** 5. **85.** 2.
— decidui. 358.
— incisivi. 358. **3.** 5. **7.** 1. **85.** 2.
— molares. 359. **3.** 5. **85.** 2.
— permanentes. 358.
— praemolares s. bicuspidati. 359.
Dentin. 357.
Depressor anguli oris. 105.
Derma. 169.
Descensus ovarii. 413.
Diameter anterior-posterior. 59.
— obliqua. 59.
— transversa. 59.
Diaphragma. 148. **33.** 1. **61.** 2. **75.** 1. **77.** 4. **80. 81. 82.** 4. **83. 84. 89.** 4.
Diaphragma pelvis. 422.
— sellae. 255.
— urogenitale. 406.
Diaphyse. 10.
Diaphysis femoris. 61.
Diarthrosis. 12.
Dickdarm. 386.
Digitationes cornu Ammonis. 245.
Diogonal-Conjugata. 60.
Diploë. 24.
Diverticulum Nuckii. 414.
Dona'scher Raum. 202.
Dornfortsätze. 39.
Dorsum ephippii. 19.
— linguae. 361. **40.** 4.
— nasi. 183.
— penis. **88.** 4.
Drehgelenk. 13.
Drüsen der Haut. 175.
Ductuli recti testis. 402.
Ductus arteriosus Botalli. 297. 346. **63.** 4.
— Bartholinianus. 366.
— biliferi. 391.
— cochlearis. 215.
— choledochus. 392. **77.** 3. **85.** 4. 5. **86.** 1.
— Cuvieri. 298.
— cysticus. 391. 392. **77.** 3. **85.** 4. 5. **86.** 1.
— ejaculatorius. 404.
— hepaticus. 391. **77.** 3. **85.** 4. 5. **86.** 1.
— incisivi. 184. 360.
— lacrymalis. 189.
— lactiferi. 177.
— nasolacrymalis. 184.
— pancreaticus. 393. **86.** 1.
— pancreaticus accessorius. 394.
— parotideus. 356. 365. **23.** 2.
— Riviani. 366.
— Stenonianus. 365. **51.** 2.
— sublingualis major. 366.
— sublinguales minores. 366.
— thoracicus. 348. **61.** 2. **78.** 1. 2. **80. 81.**
— venosus Arantii. 343. **77.** 3.
— Whartonianus. 365. **51.** 1.
— Wirsungianus. 393.
Dünndarm. 384.
Duodenum. 384. **84. 85.** 3. 4. **86.** 2.
Dura encephali. 255.
— mater. 254.
— mater spinalis. 255.
— meninx. 254.

Eckzähne. 359.
Ei. 412.
Eichel. 408.
Eierstöcke. 412.
Eileiter. 414.
Ellbogengelenk. 83.
Ellbogengrube. 129.
Ellenbogenbein. 49.
Eminentia arcuata. 22. **4.** 3.
— bigemina s. quadrigemina. 238.
— carpi radialis. I. II. **13.** 4.
— carpi ulnaris. I. II. **13.** 4.
— conchae. 203.
— cruciata. 19.
— fossae triquitrae. 203.
— intercondyloidea tibiae. 62. **16.** 2. **17.** 2.
— papillaris. 206. **43.** 5.
— radii. 50.
— scaphae. 203.
— teres. 228.
Emissarien. 337.
Emissarium condyloideum. 337.
— mastoideum. 337.
— occipitale. 337.
— parietale. 337.
Encephalon. 225.
Enddarm. 387.
Endocardium. 302. 303.
Endolymphe. 216.
Ependym. 220.
Epicardium. **63.** 3.
Epidermis. 172. **39.** 1. 4.

Epidermoidalgebilde. 169.
Epididymis. 402. 403. 88. 5.
Epigastrium. 354.
Epiglottis. 371. 27. 1. 28. 4. 5. 6. 40. 1. 2. 4. 82. 2.
Epiglottiswulst. 375.
Epiphyse. 10.
Epiphyses humeri. 48.
Epiphysis cerebri. 244.
Epistropheus. 40. 7. 2. 3. 8. 5. 6. 9. 1. 10. 1. 20. 1. 2.
Epithelien der Sinnesorgane. 181.
Epithelium. 41. 2. 44. 8.
Erbsenbein. 51.
Ersatzzähne. 358.
Excavatio recto-uterina. 416.
— vesico-uterina. 416.
Exkretionsorgane. 169.
Extension. 84.
Extremität, obere. 46.
— untere. 55.
Extremitäten-Entwickelung. 68.
Extremitas acromialis claviculae. 47. 12. 2. 3.
— anterior costae. 9. 2. 3.
— inferior radii. 12. 7. 13. 3.
— posterior costae. 9. 2. 3.
— sternalis claviculae. 47. 12. 2. 3.
Facies auricularis ilei. 56. 15. 1.
Falx cerebelli. 256. 48. 1.
— cerebri. 255. 48. 1.
— ligamentosa. 82.
— ligamentosa tuberoso-sacri. 22. 3.
Fasciae. 98.
— antibrachii. 130.
— brachialis. 129.
— buccalis. 108.
— buccopharyngea. 108.
— bulbi. 186.
— cervicalis. 114.
— coracoclavicularis. 125.
— cribrosa. 152.
— cruris. 152.
— dentata. 245.
— dorsalis manus. 131.
— dorsalis pedis. 153.
— endothoracica 379.
— femoris. 29. 1.
— glutaea. 151.
— iliacae. 151.
— lata. 36. 2.
— lata femoris. 151.
— lumbo-dorsalis. 116.
— nuchae. 76.
— orbitalis. 186. 41. 1.
— palmaris. 131. 29. 5.
— parotideo masseterica. 108.
— pelvis. 423.
— penis. 409.
— perinaei. 423.
— plantaris. 153. 38. 2.
— praevertebralis. 115.
— recta abdominis 144. 145
— subscapularis. 130.
— superfacialis. 114.
— superficialis abdominis. 144.
— superficialis femoris et cruris. 151.
— superficialis thoracis. 125.
— suprascapularis. 130.
— surae. 153.
— Tarini. 245.
— temporalis. 108.
— transversa. 70.
Fasciae transversa abdominis. 151.
— transversalis. 144. 83.
— transversalis abdominis. 147.
Fasciculi accessorii musculi long. dorsi. 120.
— arcuatus. 251.
— ilio femoralis. 20. 1.
— laterales et mediales musculi long. dorsi. 120.
— longitudinalis inferior. 251.
— olivaris sinister. 45. 11.
— uncinatus. 251.
Fascie, Tenon'sche. 186.
Faserverlauf im Grosshirn. 251.
Fastigium. 229.
Fauces. 366.
Femur. 61.
Fenestra ovalis. 206. 43. 3. 44. 3. 53. 5.
— rotunda. 206. 43. 5. 44. 3. 53. 5.
— rotunda s. triquetra. 212.
Fenster, ovales. 206.
— rundes. 206.
Ferse. 65.
Fersenbein. 65.
Fibrae arcuatae s. arciformes. 227. 45. 9.
— arcuatae internae. 230.
— horizontales pyramidis dextrae. 45. 11.
— longitudinales pontis prof. 45. 11.
— longitudinales pyramidum. 45. 10.
— longitudinales superficiales. 45. 11.
— nerveae. 39. 3.
— nervi cochleae. 44. 8.
— nervi optici. 43. 1.
— profundae pontis. 45. 11.
— propriae. 251.
— transversae pontis. 45. 10.
Fibrin. 294.
Fibrocartilagines falciformes. 89.
— interarticularis art. sternoclav. 80.
— intervertebrales. 75.
— lunatae. 89.
— semilunares. 89.
Fibula. 63. 19. 1. 3. 20. 3. 5. 36. 1.
Fila intermedia. 268.
— olfactoria. 258.
Filum terminale. 222. 46. 1. 2. 61. 1. 2.
Fimbriae. 414. 89. 2. 3. 5.
— s. rugae transversae. 40. 4.
— fornicis. 245.
— linguae. 362.
Fingerglieder. 54.
Fissura Glaseri. 22. 24. 4. 2. 4.
— longitudinalis anterior. 223. 45. 9.
— longitudinalis posterior. 223.
— med. ant. 45. 1. 46. 2.
— med. post. 45. 1. 46. 1.
— orbitalis. 20. 2. 2. 3.
— orbitalis inferior. 7. 1 b.
— palpebrarum. 187.
— parieto-occipitale. 46. 3.
— petroso-squamosa. 22.
— petroso-mastoidea. 23.
— posterior. 223.
— pterygoidea. 34.
— Rolandii. 247.
— Sylvii. 246. 46. 3.
— tympanica mastoidea. 23.
Fleck, brauner bez. gelber. 190.
Flexion. 84.
Flexura coli dextra. 387. 84.
— coli sinistra. 387. 84.
— iliaca. 387. 83. 84. 86. 2. 87. 2.

Flexura sigmoidea coli. 387.
Flocculus. 234. 48. 1. 3.
Flocke. 234.
Flockenstiel. 234.
Flügel des Keilbeines. 20.
Folium cacuminis. 233. 48. 2.
Folliculi Graafiani. 413.
Folliculus dentis. 358.
Fonticulus Casseri s. lat. post. 5. 2.
— lateralis ant. 5. 5.
— lateralis post. 5. 5.
— major. 5. 1. 4. 5.
— minor. 5. 1. 2. 5.
Foramen caroticum externum. 23.
— caroticum internum. 22.
— coecum. 25. 40. 4.
— coecum linguae. 362.
— coecum posterius medullae oblongatae. 227.
— condyloideum anterius. 18. 1. 1. 2.
— condyloideum posterius. 18. 1. 1. 2. 7. 1 a.
— ethmoidale. 6. 3.
— incisivum. 7. 1 a.
— infraorbitale. 32. 2. 1. 3. 4. 5. 6. 3.
— jugulare. 18. 22. 61. 1.
— lacerum anterius. 21. 7. 1 a.
— Magendii. 229.
— maxillare inferius. 3. 6.
— maxillare superius. 3. 5.
— mentale. 35. 2. 1. 3. 7. 4. 1. 5. 6.
— Monroi. 241. 245. 46. 5. 48. 4.
— nutritium. 12. 7. 13. 1. 2. 16. 1. 2. 3. 18. 1.
— nutritium femoris. 61.
— nutritium humeri. 48.
— obturatorium. 57. 58. 8. 11. 11. 1. 15. 1.
— occipitale magnum. 17. 1. 1. 2. 5. 3. 7. 1 a.
— oesophageum. 33. 1.
— opticum. 21. 2. 3. 6. 3. 49. 1.
— ovale. 58. 296. 304. 2. 3. 3. 1. 7. 1 a. 7. 1 b. 63. 5.
— ovale oss. sphenoidei. 20.
— quadrilaterum. 148. 33. 1.
— rotundum oss. sphenoideum. 20. 2. 2. 3.
— sphenoidale. 20.
— sphenoidale palatinum. 6. 2. 3. 4.
— spinale. 8. 1. 2. 4.
— spinosum oss. sphenoidei. 20. 2. 3. 7. 1 a.
— stylomastoideum. 22. 214. 4. 4.
— thyreoideum. 371.
— transversarium. 40. 8. 1. 2.
— transversum. 8. 4.
— venae cavae. 148.
— vertebrale. 39.
— Winslowii. 393. 424.
Foramen zygomaticum ant. 2. 1.
— zygomaticum faciale. 35.
— zygomaticum orbitale. 35.
— zygomaticum temporale. 35.
Foramina s. Emissaria diploica. 24.
— cibrosa. 27. 2. 4.
— ethmoidea. 25.
— intervertebralia. 11. 1.
— mastoidea. 23. 4. 2. 3.
— maxillaria superiora. 32.
— palatina posteriora. 34. 7. 1 a.
— papillaria. 399.
— Rivini. 205.
— sacralia. 43. 8. 11.
— sacralia posteriora. 11. 1.
— Thebesii. 304.
Foraminula caroticotympanica. 214.
Forceps anterior. 244.
Forceps posterior corporis callosi. 244.
Formatio reticularis. 223.
— reticularis medullae oblongatae. 230.
Fornix. 242. 244. 366. 46. 5. 48. 4.
— conjunctivae. 187.
— vaginae. 417.
Fossa acetabuli oss. coxae. 56.
— anterior major humeri. 49. 13. 1.
— anterior minor humeri. 49. 13. 1.
— articularis. 4. 2. 7. 1 a.
— articularis pro patella. 20. 3.
— axillaris. 129.
— condyloidea. 18. 8. 1.
— condyloidea atlant. 40. 8. 6.
— cubiti. 129.
— ductus venosi Arantii. 85. 5.
— glenoidalis. 4. 4.
— glenoidalis inferior tibiae. 63.
— glenoidalis pro astragalo. 16. 2.
— hyaloidea. 196.
— ileocoecalis. 387.
— ileopectinea. 150.
— iliaca. 56. 15. 1.
— infraclavicularis. 125.
— infraspinata. 46. 10. 3.
— inguinalis externa. 83.
— inguinales laterales. 424.
— inguinales mediales. 424.
— innominata. 203.
— ischiorectalis. 423.
— jugularis. 23. 4. 4.
— lacrymalis. 29.
— longitudinalis hepatis. 389
— mandibularis. 24.
— maxillaris. 32.
— mentales. 35.
— Morgagnii. 406.
— navicularis. 419.
— navicularis urethrae. 406.
— occipitales anteriores. 19.
— occipitales inferiores. 1. 2.
— occipitales superiores. 19. 1. 2.
— ovalis. 64. 1. 70.
— ovarii. 413.
— patellaris. 62.
— perinaei. 423.
— poplitea. 62. 151. 16. 1. 34. 1.
— posterior. 12. 5.
— pro ligamento terete. 56. 61. 15. 2. 16. 1. 17. 1.
— pro sacco lacrymale. 6. 3.
— pterygoidea. 20. 3. 1.
— pterygoidea oss. palat. 34.
— pubovesicales. 423.
— rhomboidea. 227. 228. 45. 9.
— sacci lacrymalis. 3. 5.
— sigmoidea. 23. 4. 3.
— sigmoidea major ulnae. 49. 12. 6. 13. 2
— sigmoidea minor. 49. 13. 2.
— subscapularis. 12. 1.
— supraclavicularis. 115.
— supraspinata. 46. 10. 3. 12. 1.
— suprasternalis. 115.
— Sylvii. 48. 1.
— transversa hepatis. 389.
— triquetra. 203.
— trochanterica. 61.
— venae umbilicalis. 389.
— vesicae cavae. 389.
— vesicae feileae. 389.
Fossula petrosa. 23.

Fovea anterior. 228.
— centralis. 198.
— glandulae lacrymalis. 25. 3. 2.
— inguinales. 147.
— inguinalis lateralis. 424.
— inguinalis medialis. 424.
— malleoli lateralis fibulae. 63.
— maxillaris. 2. 1.
— ovalis. 29. 1.
— ovalis fasciae latae. 152.
— posterior. 228.
— tali. 65.
— trochlearis. 25. 3. 2.
Foveola Pacchionii. 25. 3. 2. 3.
Frenula valvulae coli. 388.
Frenulum clitoridis epiglottidis. 362. 375. 418.
— labii inferioris. 356.
— labii superioris. 356.
— labiorum. 420.
— linguae. 362.
— praeputiae. 409.
— veli medullaris anterioris. 233.
Fuge. 12.
Fundus des Magens. 402.
— uteri. 414. 89. 2. 5.
— ventriculi. 382.
— vesicae. 400. 88. 3.
— vesicae felleae. 392.
Funiculus anterior. 224. 45. 1. 2 3. 5.
— anterior pyramidis. 45. 5.
— cerebelli lateral. 45. 5.
— cuneati. 225. 45. 5. 8.
— gracilis. 225. 227. 229. 45. 5. 8.
— lateralis. 224. 45. 1. 2. 3. 8.
— medullae spinalis. 224.
— posterior. 224. 45. 1. 2. 3.
— pyramidalis. 45. 7.
— pyramidalis lateral. 45. 5.
— sclerae. 192.
— spermaticus. 410. 33. 2. 61. 2. 73. 3. 83. 88. 4. 5. 89. 1.
Fussgelenk. 92.
Galea aponeurotica. 23. 1. 29. 1. 31. 1.
— aponeurotica capitis. 104.
Gallenblase. 391.
Gallengänge. 390.
Gallengangkapillaren. 391.
Ganglia lumbalia. 290. 61. 1. 2.
— sacralia. 291. 61. 1. 2.
— thoracica. 61. 1. 2. 81.
Ganglienzellen. 217. 221.
Ganglion cardiacum. 290.
— caroticum. 288.
— cavernosum. 288.
— cervicale infimum s. inferius 289. 54. 3. 61. 1. 2.
— cervicale medium. 289. 54. 3. 61. 1. 2.
— cervicale supremum s. superius. 289. 54. 3. 61. 1. 2.
— ciliare. 194. 258. 288. 49. 3. 53. 4.
— ciliare ophthalmicum. 258.
— coccygeum s. impar. 291. 61. 1.
— Gasseri s. semilunare. 259. 53. 2. 6.
— geniculum. 266.
— incisivum. 40. 1.
— jugulare. 268. 269.
— linguale. 265. 53. 2. 4.
— lumbale n. sympath. 81.
— maxillare. 288. 51. 1. 54. 2.
— nasopalatinum. 262.
— ophthalmicum n. ciliares. 51. 1.
— oticum. 263. 288. 49. 2. 51. 1. 53. 4. 6. 54. 4.
Ganglion petrosum. 268.
— semilunare. 49. 1. 3.
— semilunare s. Gasseri. 42. 1. 54. 4.
— semilunare dextrum und sinistrum. 291.
— semilunare nervi trigemini. 51. 1.
— sphenopalatinum. 288. 53. 4.
— sphenopalatinum s. nasale. 261.
— spirale. 273. 46. 2.
— spirale cochleae. 212.
— submaxillare. 265.
— vestibulare. 268.
Gartnersche Gänge. 396.
Gaumen. 359.
Gaumen harter. 355.
— knöcherner. 359.
— weicher. 355. 359.
Gaumenbeine. 33.
Gaumensegel. 359.
Gebärmutter. 414.
Gefässsystem. 293.
Gehirn. 225.
Gehirnhöhlen. 218.
Gehirnnerven. 257.
Gehirnvenen. 337.
Gehörgang, äusserer. 204.
Gehörknöchelchen. 36. 207. 43. 3. 4. 5. 6. 7. 8. 9.
Gehörknöchelchen-Verbindung. 73.
Gehörorgan. 202. 43. 44.
Gekröse. 425.
Gekröslymphknoten. 351.
Gelenkbänder. 12.
Gelenkbildung. 12.
Gelenke. 70.
Gelenkkapsel. 12. 72.
Gelenkknorpel. 12. 72.
Gelenklippe. 71.
Gelenkmuskeln. 103.
Gelenkschmiere. 12. 72.
Geniculum. 266.
— canalis facialis. 213.
Genu corporis callosi. 244. 46. 5. 48. 4.
— nervi facialis. 266. 51. 1. 53. 5. 54. 4.
Geruchsnerven. 258.
Geruchsorgan. 182.
Geschlechtsdrüsen. 395.
Geschlechtsfalten. 397.
Geschlechtsfurche. 397.
Geschlechtshöcker. 397.
Geschmacksbecher. 185. 40. 7.
Geschmacksknospe. 185.
Geschmacksorgan. 184. 40. 1. 4. 6. 7
Gesichtsmuskeln. 104.
Gewölbe. 242. 244.
Gimbernati'sches Band. 152.
Gingivia. 85. 1.
Ginglymus. 14.
Glabella. 25. 2. 1.
Glandebalae. 174.
Glandulae arytaenoideae. 28. 4.
— Brunnerianae. 386.
— buccales. 356.
— ceruminosae. 204. 43. 3.
— Cowperi. 406. 419. 88. 3. 5. 89. 1.
— gastro-epiploicae superiores. 350.
— labiales. 356.
— lacrymalis. 42. 1. 3.
— lacrymalis inferior. 189.
— lacrymalis superior. 188.
— Lieberkühnianae. 386.
— linguales. 363.

Glandulae linguales anteriores. 363.
— linguales laterales s. mediae. 363.
— Littrei. 407.
— lymphaticae. 347.
— lymph. auriculares anteriores. 349.
— lymph. auriculares posteriores. 349.
— lymph. axillares. 350. 78. 2. 80.
— lymph. brachiales. 78. 2.
— lymph. bronchiales. 350. 80.
— lymph. cervicales profundae inferiores. 349.
— lymph. cervicales profundae superiores. 349.
— lymph. cervicales superficiales. 349.
— lymph. coeliacae 350.
— lymph. cubitales profundae. 350.
— lymph. cubitales superficiales. 350.
— lymph. faciales profundae. 349.
— lymph. gastro-epliploicae inferiores. 350. 351.
— lymph. hepaticae. 350.
— lymph. hypogastricae. 351.
— lymph. iliacae. 350. 351.
— lymph. iliacae internae. 78. 3.
— lymph. inguinales profundae. 351.
— lymph. inguinales superficiales. 351.
— lymph. intercostales. 350. 80. 81.
— lymph. jugulares profundae. 80.
— lymph. linguales. 349.
— lymph. lumbales. 350. 81.
— lymph. mediastinicae anteriores. 350.
— lymph. mediastinicae posteriores. 350.
— lymph. mediastinicae superiores. 81.
— lymph. mesaraicae. 351.
— lymph. mesentericae. 351.
— lymph. mesocolicae. 351.
— lymph. occipitales. 349.
— lymph. pectorales. 350.
— lymph. popliteae. 351.
— lymph. pulmonales. 378.
— lymph. pulmonicae. 80.
— lymph. splenicopancreaticae. 350.
— lymph. sternales. 350.
— lymph. submaxillares. 349.
— lymph. submentales. 349.
— lymph. suhscapulares. 350.
— Meibomianae. 188. 42. 3.
— molares. 356.
— mucosa. 40. 4. 6.
— oesophageae. 381.
— palatinae. 360.
— parotis. 365. 61. 2.
Glandulae parotis accessoria. 365.
— pinealis. 244. 46. 5. 48. 4.
— pituitaria. 240. 46. 5.
— praeputiales. 409.
— prostata. 57. 4.
— salivales. 365.
— sebbacea. 39. 2.
— sublingualis. 365. 51. 1.
— suhmaxillaris. 365. 54. 2.
— sudorifera. 39. 1. 4.
— suprarenalis. 402. 61. 2. 77. 4. 81. 89. 4.
— thymus. 380.
— thyreoidea. 380. 26. 5. 80.
— trachealis. 376.
— Tysonianae. 409.
— urethrales. 407. 418.
— uterinae. 415.
— vaginales. 418.
Glans glitoridis. 419. 89. 2. 3.
— penis. 397. 407. 57. 4. 88. 3. 4. 5.
Glaskörper. 195.
Glasplatte. 24.
Gliazellen. 220.
Glissonsche Kapsel. 391.
Globus pallidus. 249.
Glomus chorioideus. 254.
Glossa. 361.
Glottis. 373.
— respiratoria. 376.
— vocalis. 376.
Goll'sche Stränge. 225. 227.
Graaf'sche Follikel. 412.
Grauer Höcker. 240.
Grenzstrang des Sympathicus. 287.
Grenzstreif. 250.
Grimmdarm. 387.
Grosshirnhemisphären. 241.
Grosshirnschenkel. 239.
Grosshirnsichel. 255.
Grundbündel. 225.
Guhernaculum Hunteri. 409. 410.
Gyri. 46. 5.
Gyrus angularis. 46. 3.
— centralis anterior. 247. 46. 3. 4.
— centralis posterior. 247. 46. 3. 4.
— cinguli. 248.
— fornicatus. 248.
— frontalis inferior. 247. 46. 3. 4.
— frontalis medius. 247. 46. 3. 4.
— frontalis superior. 247. 46. 3. 4.
— hippocampi. 245. 248.
— occipitalis. 46. 3.
— occipitalis extremus. 248.
— occipitalis inferior. 248. 46. 4.
— occipitalis medius. 247. 46. 4.
— occipitalis superior. 247. 46. 4.
— occipitotemporalis lateralis. 248.
— occipitotemporalis medialis. 248.
— olfactorius. 247.
— parietalis inferior. 247. 46. 4.
— parietalis medius. 247. 46. 4.
— parietalis superior. 247. 46. 4.
— primus cochleae. 212.
— secundus cochleae. 212.
— semitertius cochleae. 212.
— supramarginalis. 247. 46. 3.
— temporalis inferior. 248. 46. 3.
— temporalis medius. 248. 46. 3.
— temporalis superior. 248. 46. 3
— transitivus. 247.
— uncinatus. 248.
Haare. 173.
Haarschaft. 173.
Haarwurzel. 173.
Haarzellen. 216.
Hämapophysen. 39.
Hämoglohin. 295.
Hakenhündel. 251.
Hallux. 67.
Halsmuskeln. 111.
Halsnerven. 274.
Hammer. 36.
— Amhosgelenk. 73.
Hammerfalten. 209.
Hamulus cochleae. 212.
— lacrymalis. 29.
— laminae spiralis. 44. 5.
— ossis hamati. 13. 5. 6. 8.
— pterygoideus. 20. 2. 2. 3. 1.
Handwurzelknochen. 51.
Harmonia. 11.

Harn. 401.
Harnblase. 395. 400.
Harnleiter. 399.
Harnorgane. 398.
Haube. 239.
Haubenkreuzuug. 239.
Haustra coli. 387. **86**. 3.
Haut. 169.
Hautmuskeln. 103.
Hautpapillen. 172.
Heiligenbein. 42.
Helicotrema. 212.
Helix. 202. **26**. 3. 4.
Hemisphären des Kleinhirns. 233.
Hemispheria bulbi urethrae. 408.
Henle'sche Schleifen. 395.
Hepar. 389. **83**. **84**. **86**. 2.
Herz. 300.
Herzbasis. 300.
Herzbeutel. 301.
Herzkammern. 301.
— linke. 304.
Herzmuskel. 302.
Herzohren. 300.
Herzwandung. 302.
Hiatus aorticus. 148. **33**. 1.
— canalis Fallopiae. 22.
— canalis sacralis. 43.
— oesophageus. 148.
— subarcuatus. 22.
Hilus der Milz. 352.
— ovarii. 413.
— pulmonis. 377.
— renalis. 398.
Hinterhauptsbein. 17.
Hinterhauptslappen. 247.
Hinterhauptswindung. 247.
Hinter-Hirn. 227.
Hippocampus major. 245.
Hirn, grosses. 235.
Hirnanhang. 240.
Hirnhaut, harte. 254.
Hirnhöhle, vierte. 228.
Hirnhöhlen. 241.
Hirnsand. 244.
Hirnschenkelfuss. 239.
Hirnstiele. 239.
Hoden. 402.
Hodenläppchen. 402.
Hodensack. 411.
Hörepithel. 216.
Hörnerv. 268.
Hörner des Zungenbeins. 37.
Hohlvene, obere. 334.
Hornhaut. 191.
Hornstreif. 250.
Hüftbein. 55.
Hüfte. 57.
Hüftgeflecht. 283.
Hüftgelenk. 87.
Humerus. 48. **14**. 2. 3. 4.
Humor aqueus. 195. **41**. 3.
— vitreus. 196.
Hyaloidea. 196.
Hydatiden. 403.
Hymen. 417.
Hypochondrien. 354.
Hypogastrium. 354.
Hypophysis. 240. **48**. 1. 4.
Hypothenar. 141.
Ileum. 384. **84**. **86**. 2. 3. **87**. 2.
Impressio nervi trigemini. 22.
— renalis hepatis. 390.
Impressiones digitate. **4**. 3.
— musculares humeri. 48.
Incisura acetabuli ossa coxae. 56. **8**. 11. **15**. 2.
— cardiaca pulmonis. 377.
— cerebelli anterior et posterior. 233.
— clavicularis. 45. **12**. 4.
— colli scapulae. 47. **10**. 3.
— costalis. 45. **12**. 4.
— ethmoidalis. 25. **3**. 2.
— fibularis peroneae. 63. **16**. 2. **17**. 2.
— interlobularis pulmonis. 377.
— ischiadica major. 56. **11**. 1. **15**. 1.
— ischiadica minor. 57. **15**. 1.
— jugularis. 18. 22. **1**. 2.
— marginalis posterior. **48**. 2.
— mastoidea. 23. **4**. 2. 4. **7**. 1 a.
— maxillae infer. **3**. 7.
— obturatoria. 58.
— pterygoidea. 20. **2**. 2. **3**. 1.
— sacro-coccygea. 43.
— Santoriniana. 204.
— scapulae. **10**. 2. 3.
— semilunaris. 45. **4**. 1. **12**. 4.
— semilunaris anterior ilei. 56. **8**. 11. **15**. 1.
— semilunaris inferior ilei. 56.
— semilunaris posterior ilei. 56. **11**. 1. **15**. 1.
— semilunaris posterior ossis ischii. **11**. 1.
— semilunaris radii. 50.
— sphenopalatina. 34.
— supra-orbitalis. 25. **3**. 2.
— tympanica. 204.
— thyreoidea inferior media et lateralis. 371.
— ulnaris. **12**. 7. **13**. 3.
— vertebralis. **70**. **8**. 7. 8.
— vomeris. 30.
Incus. 36. **43**. 3. 4. 6. 7.
Infundibula pulmonis. 377.
Infundibulum cerebri. 236. **46**. 5. **48**. 1. 4.
— tubae. 414.
Inkabein. 18.
Inscriptiones tendineae. 144. **29**. 1.
Insel. 246.
Insula. 246.
Integumenta communia. 171.
Intestinum coecum. 386. **83**. **87**. 1. 2.
— colon. 387.
— crassum s. amplum. 386.
— ileum. **87**. 1.
— jejunum. **83**.
— rectum. 387. **57**. 4. **81**. **83**.
— tenue. 384.
Intumescentia cervicalis. 222. **46**. 1. 2.
— ganglioformis. **49**. 2.
— lumbalis. 222. **46**. 1. 2.
Iris. 194. **41**. 3.
Isthmus faucium. 366.
— urethrae. 406. **88**. 5. **89**. 1.
— Vieussenii. 304.
Jacobsonii. 269.
Jacobsohn'sche Anastomose. 269.
Jacobson'scher Knorpel. 30.
Jacobsohn'sches Organ. 184.
Jecur. 389.
Jejunum. 384. **61**. 2. **84**. **87**. 1. 2.
Jochbeine. 34.
Jochbogen. 35.
Jochfortsatz. 33.

Juga cerebralia. **4.** 3. **6.** 1.
Jugum spheuoidale. 19.
Kahnbein. 51. 65.
Kapillarnetz. 402.
Kapsel, äussere. 249.
— innere. 249.
Kapselbänder. 12.
Kaumuskeln. 110.
Kegelgelenk. 13.
Kehlkopf. 370.
Kehlkopfhöhle. 375.
Keilbein. 19.
Keilbeine. 66.
Keilbeinkörper. 19.
Keilstränge. 228.
Keimepithel. 395.
Kerkringsche Falten. 385.
Kerne der Nerveucentreu siehe uuter Nudei.
Kiefergelenk. 74.
Kiemenbögen. 35.
Kinn. 35.
Kleinhiu. 232.
Kleinhirn-Hemisphären. 234.
Kleinhirn-Seitenstrangbahn. 225.
Kleinhirnsichel. 256.
Kleinhirnzelt. 256.
Kloakenraum. 420.
Kniegelenk. 89.
Kniehöcker. 242.
Kniekehle. 151.
Kniescheibe. 63.
Knochen. 9.
Knochenkerne. 10.
Knochenmark. 8.
Knöchernes Labyrinth. 210.
Knorpelhaft. 12.
Körnerschicht der Retina. 198.
Körnerschicht, rostfarbene. 235.
Komplementär-Raum. 379.
Kopfdarmhöhle. 355.
Kopfskelett. 15.
Kreislauf, embryonaler. 299.
Kreislauf, kleiner. 299.
Kreuzbein. 42.
Kryptorchismus. 410.
Krystalllinse. 195.
Kugelgelenk. 13.
Kugelkern. 253.
Labia minora. 419.
— oris. 356.
— pudendi. **89.** 5.
— pudendi majora. 419.
Labium auterius uteri. 415.
— externum ilei. 56. **89.** 3.
— glenoidale. 71.
— glenoideum. 83.
— inferius. 356.
— internum ilei. 56. **89.** 2. 3.
— laterale femoris. 61.
— laterale lin. asperae. **16.** 1.
— mediale femoris. 61.
— mediale lin. asperae. **16.** 1.
— medium ilei. 56.
— posterius uteri. 415.
— pudendi externum. **89.** 2.
— superius. 356.
Labrum glenoideum. 88.
Labyrinth. 209. **2.** 4. 5. **43.** 3. 4. **44.** 3. 4. 5. 6.
— häutiges. 214.
— knöchernes. 27.
Labyrinthwasser. 216.
Lac feminiuum. 178.
Laciniuae. **38.** 2.
Lacrymae. 188.
Lacunae. 419.
— Morgagnii. 407.
— vasorum cruralium. 150.
Lacus lacrymalis. 189.
Lamiuae alae magu. 20.
Lamina basilaris. **44.** 8.
— cartilaginis cricoidea. 371.
— cinerea. 228.
— cribrosa. 27. **2.** 4. 5. **39.** 5. **42.** 1.
— cribrosa orbitae. 192.
— cribrosa ossis ethmoidei. **40.** 1.
Laminae dextra et sinistra cartalig. thyreoid. 370.
Lamina externa alae magn. 20.
— genu corporis callosi. 244.
— horizontalis. **40.** 2.
— interna alae magnae. 20.
— medialis alae magnae. 20.
— modioli. 212.
— nasalis labyrinthi. **6.** 2.
— papyracea. 28. **2.** 4.
— perpeudicularis. 27. **2.** 4. 5. **46.** 5.
— semicircularis. 242. 250.
— spiralis. **43.** 4. **44.** 4. 8.
— spiralis ossea. 212. **44.** 1. 2. 7. 8.
— spiralis secundaria. 212.
— triangularis alae maguae. 20.
— vitrea. 24.
Lauugo. 174.
Laqueus fascic. oliv. **45.** 11.
Laryux. 370. **24.** 1. 2. **26.** 5. **28.** 2. **82.** 3. 4.
Leber. 389.
Lebercylinder. 390.
Lebergänge. 390.
Lederhaut. 171.
Leitband. 409.
Lemnisci. 239.
Lendengeflecht. 282.
Lendenwirbel. 42.
Lens crystallina. 195. **41.** 3. **42.** 4.
Lieberkühn'sche Drüsen. 385.
Lien. 351. **77.** 4. **80.** **84.** **85.** 3. 4. **86.** 1. 2.
Ligamenta, accessoria articulationum. 12.
— accessoria ligamenti capsularis capitis cum atlante. **20.** 2.
— annococcygeum. 421.
— annulare. 82. 84. **20.** 1.
— annulares orbiculare radii. **14.** 3.
— annularia. 141. **14.** 4.
— apicum processuum spiuosorum. 76. **20.** 2. **22.** 3.
— arcuata pubis. **22.** 3.
— arcuatum. **20.** 1.
— arcuatum inferius. 82.
— arcuatum superius. 82.
— arteriosum. 346.
— articularia. 77.
— articuli pedis laterale externum anticum. **19.** 1.
— articuli pedis laterale externum medium. **19.** 1.
— articuli pedis laterale externum postic. **19.** 1.
— articuli pedis posterius. **19.** 3.
— astragalocalcanea. **19.** 2.
— astragalocalcaneum posterius. **19.** 3.
— astragalonaviculare dorsale. **19.** 1. 3.
— auricularia. 203.
— bascos metacarpi dorsalia. 87. **14.** 5.
— baseos metacarpi volaria. 87. **14.** 5.
— baseos metatarsi dorsalia. 94. **19.** 1. 3.

Ligamenta baseos metatarsi hallucis plantare. **19.** 3.
— baseos metatarsi interossea. 94.
— baseos metatarsi plantaria. 94. **19.** 2.
— brachio-radiale. **14.** 3. 4.
— brachio-ulnare. 84. **14.** 4.
— calcaneocuboideum. **38.** 3.
— calcaneocuboideum dorsale. **19.** 1.
— calcaneocuboideum plantare. 93. **19.** 1. 2. 3.
— calcaneofibulare. 92.
— calcaneonaviculare dorsale. **19.** 1.
— calcaneonavicularia. 93. **19.** 3.
— calcaneonavicularia plantaria. **19.** 2.
— calcaneotibiale. 92.
— capituli costae interarticulare. 79.
— capituli costae radiatum. 78.
— capituli fibulae. 91.
— capituli mallei s. superius. **43.** 5.
— capitulorum metatarsi. **19.** 2. **38.** 5.
— capitulorum metatarsi plantaria. 94.
— capitulorum ossium metacarpi. 87. **14.** 5. 6.
— capitulorum ossium metatarsi dorsalia. 94.
— capsulare s. articulare maxillae. **7.** 4. **29.** 3.
— capsulare articuli maxillaris. **7.** 5.
— capsulare articulationis carpi. 86.
— capsulare atlantis et epistrophei. **7.** 3.
— capsulare capitis cum atlante. **7.** 2. 3.
— capsulare capituli fibulae. **20.** 3. 5.
— capsulare claviculae externum. **14.** 2.
— capsulare claviculae internum. **22.** 1.
— capsulare cubiti. 84. **14.** 3.
— capsulare externum. 81.
— capsulare femoris. **20.** 1. **22.** 3.
— capsulare genu. **20.** 4.
— capsulare humeri. 83. **14.** 2.
— capsularia. 12. 77.
— capsularia capitulorum costarum. **20.** 1.
— capsularia fibrosa. 12.
— carpi dorsale. 130. **55.** 1.
— carpi dorsale commune. **29.** 4. **31.** 1.
— carpi dorsale commune superficiale et profundum. 86. **14.** 5.
— carpi obliquum. 86—87.
— carpi propria. **14.** 5.
— carpi rhomboideum. 86.
— carpi ulnare. **14.** 5.
— carpi volare. 130. **29.** 1.
— carpi volare commune. **29.** 5. **31.** 1.
— carpi volare proprium. **29.** 5. **31.** 3. 4. **56.** 2.
— carpi volare rectum. 87.
— cartilaginis triangularis. **14.** 5.
— caudale. 78.
— cerato-cricoideum. **28.** 4.
— claviculo-acromiale. 81. **14.** 1. 2. **29.** 1.
— colicolienale. 352. 388.
— collaterale laterale breve genu. 91.
— collaterale laterale longum genu. 91.
— collaterale mediale artic. pedis. 92.
— collaterale mediale breve genu. 90.
— collateralia. 12.
— collateralia genu. 90.
— collateralia radiale et ulnare. 87.
— colli costae externum, internum. 79. **20.** 1. 2.
— conoides. 81.
— conoideum. **14.** 1. 2.
— coraco-acromiale. 81. **14.** 1. 2. **29.** 1.
— coracoclaviculare. 81.
— coracohumerale. 83.
— coronarium. 392. 424.
— coruscantia. 80. **22.** 1. 2.
— costotrausversarium breve posterius. 79.
Ligamenta costotransversarium longum anterius. 79.
— costotransversarium longum posterius. 79.
— cricothyreo-arytaenoidea. 373.
— cricothyreoideum laterale. **82.** 1.
— cricothyreoideum medium. 372. **28.** 7. **82.** 1.
— cricotracheale. 376. **82.** 1.
— cruciata. 141. **7.** 2. **19.** 2.
— cruciata genu. 90.
— cruciatum atlant. et. epistrophei. 77.
— cruciatum genu anticum. **20.** 3. 5.
— cruciatum posticum. **20.** 3. 5.
— cruciatum tarsi. 153. **36.** 2.
— cruris. 153.
— cubiti teres. 84. **14.** 3. 4.
— cuboideo cuneiformia plantaria. **19.** 2.
— cuboideo metatarsalia plantaria. **19.** 2.
— cuboideo metatarseum V dorsale. **19.** 1.
— cuboideo metatarseum plantare. **19.** 2.
— cuboideo naviculare dorsale. **19.** 1.
— cuboideo naviculare plantare. **19.** 2.
— cuneiforme metatarsalia hallucis plant. **19.** 2.
— deltoides. 92. **19.** 3.
— denticulatum. 255. **46.** 1. 2.
— digitorum lateralia interna et externa. 94. **19.** 2.
— ductus venosi. 392.
— duodenorenale. 387.
— falciforme. 82.
— Fallopiae. 145.
— fibrosum dorsale. **14.** 5.
— fibrosum volare obliquum. **14.** 5.
— fibrosum volare rectum. **14.** 5.
— foraminis obturatorii. 59. **20.** 1.
— fundiforme. **36.** 2.
— gastrohepaticum. 392.
— gastrolienale. 352. 383. 424.
— Gimbernati. 146. 152.
— glenoideum. 83. **14.** 1.
— glosso-epiglotticum medium. **40.** 1.
— glottidis s. thyreo-arytaenoideum inferius. **40.** 2.
— glottidis s. thyreo-arytaenoideum superius. **40.** 2.
— hepatocolicum. 424.
— hepatoduodenale. 393. 424.
— hepatogastricum. 392. 424.
— hepatorenale. 393. 424.
— hyothyreoideum. **27.** 2.
— iliofemorale. 88. **22.** 3.
— ileolumbale inferius, superius. 81. **20.** 1. **22.** 3.
— iliosacrum breve. 82. **22.** 3.
— iliosacrum inferius. **22.** 3.
— iliosacrum longum. 82. **22.** 3.
— iucudis posterius. 208.
— incudis superior. 208. **43.** 5.
— infundibulo-ovaricum, pelvicum. 417.
— inguiuale. 145.
— interclaviculare. 80. **22.** 1.
— intercostalia externa. 80.
— intercostalia posteriora. 79. **20.** 1. **22.** 3.
— intercrurale atlautis et epistrophei. 77.
— intercruralia. 77.
— intercuneiformia dorsalia. 93. **19.** 1. 3.
— intercuneiformia plantaria. **19.** 2.
— intermuscularia brachii mediale et laterale. 130.
— intermusculare internum. **67.** 2.
— interossea tarsalia. 93. **19.** 1.
— interosseum. **29.** 3. **68.** 3.
— interosseum cruris. 91. **19.** 1. **20.** 3. 5.
— interosseum cubiti. 84. **14.** 3. 5. 6.
— intersesamoideum. 94. **19.** 2.
— interspinalia. 77.
— intertransversalia. **20.** 1.

Ligamenta intertransversaria. 77. **7**. 2. **22**. 3.
— intervertebralis. **20**. 1.
— ischiofemorale. 88.
— laciniatum tarsi externum 153. **36**. 2. **38**. 5.
— laciniatum tarsi internum. 153. **34**. 2. **38**. 5.
— laterale dentis epistrophei inferius. **7**. 2.
— laterale externum. 84.
— laterale externum breve genu. 91.
— laterale externum genu. 90.
— laterale internum. 92.
— laterale internum genu. 90. **20**. 3. 4. 5.
— laterale maxillae externum, internum. 74. **7**. 4. 5.
— laterale radiale. 86. 87. **14**. 5.
— laterale ulnare. 86. 87. **14**. 5.
— lateralia digitorum externa et interna. 87. **14**. 5. 6. **19**. 1. 3.
— lateralia superiora s. alaria epistrophei. 77.
— lateriale. **7**. 2.
— lateriale superior dentis epistrophei. **7**. 3.
— longitudinale anterius. 77.
— longitudinale anticum. 76. **20**. 1.
— longitudinale posterior. 78.
— longitudinale posticum. 76. **7**. 2. **20**. 2.
— lumbocostale. **20**. 1. **22**. 3.
— mallei anterius, externum, posterius, superius. 207.
— malleoli lateralis anticum et posticum. 91.
— malleoli lateralis superius. 91.
— mucosum genu. 90.
— naviculocuneiforme I. dorsale. **19**. 3.
— naviculocuneiforme II/III. dorsale. **19**. 1. 3.
— naviculocuneiforme laterale. **19**. 3.
— naviculocuneiformia plantaria. **19**. 2.
— nuchae. 76.
— obturatorium. **22**. 3. **84**.
— obturatoria atlantis. 77. **20**. 1.
— obturatorium stapedis. 208.
— obliqua. 141.
— ossa tarsi et metatarsi dorsalia. 93—94.
— ossium carpi et metacarpi dorsalia. 87. **14**. 5.
— ossium carpi et metacarpi volaria. 87. **14**. 5.
— ossium carpi propria volaria. 87. **14**. 5.
— ovarii. 413. 417. **89**. 5.
— palmaria transversa. **29**. 5.
— palpebralia. 188.
— patellae. **36**. 1.
— patellae internum, proprium. **20**. 4.
— pectinatum iridis. 194. **41**. 2.
— peroneotibiale. 91.
— pharyngeum. 367.
— phrenicogastricum dextrum, sinistrum. 383.
— phrenicolienale. 352. 424.
— popliteum inferius. 90.
— popliteum obliquum. 160.
— popliteum posterius. 90.
— Poupartii. 145. **29**. 1. **36**. 1. **70**. **83**.
— processus brevis incudis. **43**. 5.
— processus xyphoidei. 80.
— processus xyphoidei anteriora et posteriora. **22**. 1. 2.
— pubofemorale. 88.
— puboprostatica. 405. 406.
— puboprostaticum medium. 423.
— pubovesicale medium. 418. 423.
— radiale cartilaginum costarum. 79. **22**. 1.
— rhomboideum. **22**. 1.
— rotundum. **89**. 3.
— sacro-coccygea lateralia. 78.
— sacrococcygeum anterius. 78.
— sacrococcygeum antica. **20**. 1.
— sacrococcygeum medium. 78.
Ligamenta sacrococcygeum posticum. 78. **22**. 3.
— sacro-iliaca. **20**. 1.
— sacro-iliaca anteriora. 81.
— sacro-iliaca interossea. 82.
— spinososacrum. 82. **15**. 3. **20**. 1. **22**. 3. **34**. 2.
— spirale. 216. **44**. 7.
— sternoclaviculare. 80.
— sternopericardiaca. 301.
— stylomaxillare. 74. **7**. 4. 5. **27**. 2.
— stylohyoideum. 74. **7**. 4.
— suspensorium dentis epistrophei. 77. **7**. 3.
— suspensorium hepatis. 392. **77**. 3. **80**. **83**. **84**. **85**. 5.
— suspensorium penis. 409. **70**. **83**. **88**. 4. 5. **89**. 1.
— talocalcanea. 92—93.
— talofibulare posterius. 92.
— talonaviculare dorsale. 93.
— tarsalia dorsalia, plantaria, transversa. 93.
— tarsocalcaneum. 93.
— tarsometatarsea dorsalia. 93.
— tarsometatarsea plantaria. 94.
— tarsometatarseum plantare laterale, mediale. 94.
— tarsonaviculare. 93.
— tarsonavicalaria quarta. 93.
— teres femoris. 88.
— teres hepatis. 392. **77**. 3. **83**. **85**. 5.
— teretia uteri. 416.
— thyreo-arytaenoidea inferioria, superiora. 373. **40**. 2.
— thyreo-arytaenoideum inferius. 376. **40**. 2.
— thyreohyoidea lateralia. 372. **82**. 1. 2.
— thyreohyoideum. 372.
— thyreohyoideum medium. **82**. 1.
— tibiofibulare anticum inferius, posticum, superius. **19**. 1.
— tibionaviculare. 92.
— transversarium externum. **20**. 2. **22**. 3.
— transversum. 40. **7**. 2. **29**. 1. **31**. 2. **36**. 1. **55**. 1. **59**. 2.
— tranversum acetabuli. 88.
— transversum articul. genu. 89—90.
— transversum atlant. et epistrophei. 77.
— transversum plantare. 94.
— transversum scapulae. **14**. 2.
— tansversum scapulae inferius, superius. 81.
— transversum volare. 87.
— trapezoides. 81. **14**. 1. 2.
— triangulare. 406.
— triangulare urethrae. 423.
— triangulare dextrum. 424.
— triangulare sinistrum. 392.
— trochlaria. 87.
— tuberososacrum. 82. **15**. 3. **22**. 3. **33**. 2. **34**. 2. **73**. 4.
— uteri lata. 413. 416. **89**. 3. 5. 6.
— uteri rotundum. 413. 416. **89**. 5.
— vaga postica. **22**. 3.
— vaginale. 410. 411.
— vaginalia digitorum. 141.
— vesicae. 423.
— vesicae lateralia. 297. **71**. 2. **83**.
— vesicae medium. **83**. **89**. 2.
— vesicalia lateralia. 400.
— vesico-umbilicale laterale, medium. 147.
— zonale. **22**. 3.
Ligulae. 228.
Limbus alveolaris. 32.
— fossae ovalis. 304.
— palpebralis anterior et posterior. 187. **41**. 1.
— sphenoidalis. 19.

Linea alba. 144. 29. 1. 36. 1.
— arcuata externa ilei. 57. 15. 2.
— arcuata interna ilei. 56. 8. 11. 15. 1. 34. 2.
— aspera femoris. 61. 16. 1. 34. 1.
— crista femoris. 61.
— cruciata. 19. 1. 2.
— innominata pelvis. 59. 8. 11.
— intertrochanterica. 61.
— intertrochanterica anterior. 16. 1.
— intertrochanterica posterior. 17. 1.
— obliqua externa oss. maudibul. 35. 4. 1.
— obliqua tibiae. 62. 16. 2.
— semicircularis. 4. 1.
— semicircularis Douglasii. 145. 70.
— semicircularis externa superior. 11. 1.
— semicircularis inferior oss. occip. 19. 1. 1. 7. 1 a. 11. 1.
— semicirculares mediae oss. occip. 18. 1. 1.
— semicirculares superiores oss. occip. 18. 1. 1. 7. 1 a. 31. 1.
— semilunaris Spigelii. 146.
— terminalis. 59. 15. 3.
— transversae oss. sacr. 43. 12. 4.
Lingua. 361. 40. 1. 2.
Lingula. 233. 2. 3. 3. 6. 6. 3. 48. 4.
— occipitis. 3. 1.
— oss. sphenoideum. 20.
Linse. 195.
Liusenfasern. 196.
Linsenkapsel. 195.
Linsenkeru. 249.
Linsenkernschlinge. 252.
Lippen. 356.
Liquor cerebrospinalis. 254.
— pericardii. 301.
Lobi renum. 398.
Lobuli hepatis. 391.
— pulmonum. 377.
Lobulus auriculae. 203.
— centralis. 233. 248.
— cuneatus. 248.
— Spigelii hepati. 77. 3. 85. 4. 5. 86. 1.
Lobus anterior cerebri. 46. 5. 67. 1.
— anterior hepatis. 389.
— biveuter. 48. 1. 3.
— caudatus hepaticus. 389.
— centralis. 246. 48. 3.
— coartus. 86. 1.
— cuneiformis cerebelli. 234.
— dexter. 77. 3. 83. 84. 85. 5. 86. 1.
— dexter hepaticus. 389. 80. 85. 3. 4.
— frontalis. 48. 1.
— inferior. 82. 3. 4. 84.
— iuferior posterior. 48. 3.
— inferior posterior cerebelli. 234.
— lunatus. 234.
— luuatus auterior, posterior. 48. 2.
— medius. 82. 3. 4. 84.
— medius cerebri. 46. 5. 67. 1.
— occipitalis. 48. 1.
— parietalis iuferior, superior. 46. 3.
— posterior cerebri. 46. 5. 67. 1.
— posterior iuferior. 48. 2.
— quadraugularis. 234. 48. 1. 2.
— quadratus. 85. 4. 5.
— quadratus hepatis. 389. 77. 3. 85. 3.
— semiluuaris. 48. 1. 2.
— sinister hepatis. 77. 3. 80. 83. 84. 85. 3. 4. 5. 86. 1.
— superior anter. s. quadrangularis. 48. 3.
Lobus superior pulmonalis. 82. 4. 84.
— temporalis. 48. 1.
Locus coeruleus. 228.
Lotium. 401.
Luftröhre. 376.
Lungen. 377.
Lungenkreislauf. 346.
Lungenmagennerv. 269.
Lunula. 175.
Lunula lacrymalis. 32.
Lymphdrüsen. 347.
Lymphe. 294. 295. 347.
Lymphfollikel. 348. 386.
Lymphgefässsystem. 347.
Lymphknoten. 347. 348.
Lymphkörperchen. 295.
Lymphzellen. 347.
Lyra. 245.
Macula acustica sacculi. 215.
— acustica sacculi rotundi. 215.
— cribrosa. 211.
— lutea. 198. 43. 2.
Magen. 381.
Malleolus exteruus. 16. 3. 17. 3. 19. 1. 36. 1. 59. 2.
— externus lateralis fibulae. 63.
— internus. 34. 2. 36. 1.
— internus tibiae. 63. 16. 2. 17. 2. 19. 3.
Malleus. 36. 43. 3. 6.
Malpighisches Schleimuetz. 172.
Mammae. 177.
Mandelkern. 250.
Manubrium mallei. 36. 43. 5. 6. 8.
— sterni. 44. 9. 1. 12. 4. 22. 1. 24. 1. 29. 1.
Margines linguae. 40. 4.
— scapulae. 46.
Margo s. angulus internus humeri. 12. 5. 13. 1. 5.
— acutus hepatis. 389.
— anterior scapulae. 10. 2. 3. 12. 1.
— crenatus lienis. 352.
— externus humeri. 12. 6. 13. 1.
— externus patellae. 16. 4. 17. 4.
— infraorbitalis. 2. 1. 42. 3.
— iuternus humeri. 12. 5. 6.
— internus patellae. 16. 4. 17. 4.
— lambdoideus. 1. 1. 3. 3.
— mastoideus. 1. 1.
— obtusus hepatis. 389.
— obtusus lienis. 352.
— posterior scapulae. 10. 2. 3.
— pupillaris. 194.
— sagittalis. 3. 3.
— superior scapulae. 10. 2. 3.
— supraorbitalis. 25. 2. 1. 42. 3.
Mark, verlängertes. 227.
Markhöhlen. 8.
Markkörper des Hirues. 249.
Markleisteu. 233.
Marksegel. 233.
Massa lateralis atlant. 40. 8. 1.
Mastdarm. 387.
Maxilla. 32.
— iuferior. 2. 1. 4. 1. 23. 2.
— superior. 2. 1. 4. 1. 5. 2. 3.
Meatus auditorius externus. 204. 4. 1. 4. 7. 1 a. 24. 2.
— auditorius externus cartilagineus. 204.
— auditorius externus osseus. 207. 7. 4.
— auditorius internus. 213. 4. 3. 43. 4.
— canalis Fallopii. 213.

Meatus narium inferior. 29.
Meckel'scher Knorpel. 31.
Mediastinum anterius et posterius. 379.
— anticum. 82. 4. 83. 84.
— posticum. 80.
— testis. 402.
Medulla oblongata. 227. 45. 10. 11. 46. 1. 2. 3. 5. 48. 1. 4. 61. 1. 67. 1.
— spinalis. 222. 46. 3. 48. 4. 81.
Medullarinne. 218.
Medullarohr. 218.
Meibom'sche Drüsen. 188.
Membrana basilaris. 44. 7.
— Descemetii. 191. 41. 2.
— fenestrata. 43. 1.
— fenestrata retinae. 197.
— flaccida. 205. 43. 3.
— hyaloidea. 196.
— hyodigastrica. 26. 5.
— hyo-epiglottica. 28. 5.
— hyothyreoidea. 24. 1. 28. 2.
— limitans externa retinae. 198. 43. 1.
— limitans interna. 43. 1.
— mucosa. 179.
— mucosa linguae. 362.
— mucosa nasi 183.
— obturatoria. 58.
— pharyngobasilaris. 367.
— Reissneri. 216. 44. 7.
— Schneideriana. 183.
— sterni propria anterior, posterior. 22. 1. 2.
— suprachorioidea. 192.
— tectoria. 216. 44. 8.
— teusa. 205.
— thyreohyoidea. 372. 24. 2.
— tympani. 205. 5. 3. 43. 3. 4.
— tympani secundaria. 212—213.
— vestibularis. 216.
Membrum virile. 407.
Meninx serosa. 254.
— vasculosa. 253.
Meniscus. 71.
— interarticularis carpi. 52.
Mentum. 35. 4. 1.
Mesenteriolum processus vermiformis 387.
Mesenterium. 384. 80. 84. 87. 1. 2.
Mesocolon adscendens s. dextrum. 387. 87. 1. 2.
— sinister. 87. 2.
— transversum. 387. 87. 2.
Mesorchium. 410.
Mesorectum. 388.
Mesovarium. 413.
Milch. 178.
Milchbrustgang. 348.
Milchdrüsen. 176.
Milchgänge. 177.
Milchzähne. 358.
Milz. 351.
Milzbalken. 352.
Mitteldarm. 384.
Mittelfussknochen. 66.
Mittelhandknochen. 53.
Mittelohr. 204.
Modiolus. 212. 43. 4. 44. 1. 2.
Molarzähne. 359.
Mondbein. 51.
Monro'sches Loch. 241.
Mons veneris. 57. 4. 88. 4.
Montgomery'sche Drüsen. 177.
Monticulus. 233. 48. 2.
Monticulus seminalis. 406. 88. 3.
Morgagni'sche Hydatide. 397. 404.
Motus peristalticus. 382.
Müller'sche Gänge. 395.
Mundspalte. 355.
Mundhöhle. 355.
Muscheln der Nase. 28.
Musculi, abductor digiti III. ext., interu. 31. 3.
— abductor digiti IV. 31. 3.
— abductor digiti quinti. 142. 168. 29. 1. 31. 4. 36. 2. 38. 1. 3. 4.
— abductor hallucis. 167. 38. 1. 5.
— abductor indicis. 143. 31. 3.
— abductor pollicis brevis. 142. 29. 1. 31. 4.
— abductor pollicis longus. 138. 29. 1. 2. 4. 31. 1.
— adductor brevis. 159.
— adductor digiti IV., V. 31. 3.
— adductor femoris longus. 159. 33. 1. 2. 34. 2. 36. 1.
— adductor femoris magnus. 160. 31. 1. 33. 2. 34. 1. 2. 36. 1.
— adductor femoris minimus. 159.
— adductor hallucis. 168. 34. 2. 38. 3.
— adductor indicis. 31. 3.
— adductor pollicis. 142. 29. 1. 2. 3. 31. 3. 4.
— anconaeus lateralis, longus, magnus, medialis. 135.
— anconaens quartus. 137. 29. 2. 31. 1.
— antitragicus. 203. 26. 4.
— arrector pili. 39. 2.
— ary-epiglottigus. 374. 28. 5.
— arytaenoidei obliqui. 374. 28. 4.
— arytaenoideus transversus. 375. 28. 4. 5.
— attolens auriculae. 109. 26. 3. 4. 29. 1. 31. 1.
— attrahens auriculae. 109. 23. 1. 26. 3. 4. 31. 1.
— auriculares postici. 109.
— azygos uvulae. 360. 27. 1. 28. 3.
— basioglossus. 363.
— biceps brachii. 133. 29. 1.
— biceps femoris. 161. 36. 2.
— biventer. 112. 23. 2. 24. 1.
— biventer cervicis. 121. 25. 1. 2.
— brachialis internus. 134. 29. 1. 2. 31. 1.
— brachioradialis. 136.
— broncho-oesophageus. 381.
— buccinator. 106. 23. 1. 2. 24. 2. 27. 2. 29. 1.
— buccopharyngeus. 367. 24. 2.
— bulbocavernosus. 421. 33. 2. 57. 3. 4. 73. 4.
— bursalis. 156.
— capitis obliquus sup. 25. 1.
— cephalopharyngeus. 368.
— cerato-cricoideus. 28. 4.
— ceratoglossus. 363.
— ceratopharyngeus. 368.
— cervicalis adscendens. 25. 1.
— chondroglossus. 363.
— chondropharyngens. 368.
— ciliaris. 109. 193. 23. 1. 41. 2.
— circumflexus palati mollis. 27. 1. 28. 3.
— coccygeus. 149. 33. 2.
— complexus. 121.
— complexus cervicalis. 25. 1. 2.
— compressor nasi. 107. 23. 2.
— compressor tubae Eustachii. 361.
— compressor urethrae. 421.
— constrictor cunni. 73. 5.
— constrictor pharyngis. 24. 1.
— constrictor pharyngis inferior s. laryngopharyngeus. 368. 23. 2. 24. 2. 26. 5. 27. 1. 2.
— constrictor pharyngis medius. 23. 2. 24. 1. 2. 27. 1. 2.

Musculi, constrictor pharyngis medius s. hyopharyngeus. 368.
— constrictor pharyngis superior. 367. 27. 1. 2.
— constrictor pudendi. 422.
— constrictor vestibuli. 422.
— coracobrachialis. 132. 29. 1. 31. 2.
— corrugator. 23. 2.
— corrugator supercilii. 109. 23. 1.
— cremaster externus. 146. 411.
— cremaster internus. 411.
— cricoarytaenoideus lateralis. 374. 28. 5.
— cricoarytaenoideus posticus. 374. 27. 1. 28. 4. 5.
— cricopharyngeus. 368.
— cricothyreoideus. 373. 24. 2. 26. 5. 28. 5. 7.
— cruralis. 158. 36. 1.
— cucullaris s. trapezius. 116. 23. 1. 24. 1. 29. 1.
— curvator coccigis. 150.
— deltoideus. 131. 24. 1. 29. 1. 31. 1. 68. 1.
— depressor alae nasi. 108. 23. 1.
— depressor anguli oris. 23. 2.
— depressor labii infer. 23. 2. 29. 1.
— depressor septi mobilis narium. 108.
— detrusor urinae. 401.
— digastricus. 26. 5.
— digastricus mandibulae. 112.
— dilatator pupillae. 194.
— dilatator tubae Eustachii. 361.
— errector penis. 422.
— extensor brevis pollicis. 29. 2. 4.
— extensor carpi radialis. 29. 2.
— extensor carpi radialis brevis, longus. 136. 29. 1. 2. 4.
— extensor carpi ulnaris. 137. 29. 4. 31. 1.
— extensor coccygis. 149.
— extensor cruris quadrigeminus. 157.
— extensor digiti V. 29. 4.
— extensor digiti minimi proprius. 137.
— extensor digitorum communis. 136. 29. 4. 36. 1.
— extensor digitorum communis brevis. 36. 1. 2.
— extensor digitorum communis longus. 36. 1. 2.
— exteusor digitorum longus. 162. 36. 1. 2.
— extensor digitorum pedis brevis. 166. 59. 2.
— extensor hallucis brevis. 166. 36. 1. 38. 4.
— extensor hallucis longus. 162. 36. 1.
— extensor indicis proprius. 138. 29. 1.
— extensor pollicis brevis. 138. 29. 1. 31. 1.
— extensor pollicis longus. 138. 29. 1. 2. 4. 31. 1.
— extensor proprius indicis. 29. 2.
— femoralis. 158.
— flexor brevis digiti minimi. 31. 4. 38. 3.
— flexor brevis digiti V. 38. 1. 5.
— flexor brevis hallucis. 167. 38. 1. 3. 5.
— flexores carpi et digitorum. 31. 1.
— flexor carpi radialis. 139. 29. 1.
— flexor carpi ulnaris. 139. 29. 1. 2.
— flexor digiti quinti brevis. 142. 168.
— flexor digitorum communis. 29. 1. 3. 31. 1. 4. 38. 1.
— flexor digitorum communis brevis. 59. 1.
— flexor digitorum commuuis longus. 34. 2.
— flexor digitorum pedis brevis. 166.
— flexor digitorum pedis longus. 164. 34. 1.
— flexor digitorum perforans. 140.
— flexor digitorum profundus. 140. 29. 3.
— flexor digitorum sublimis. 139.
— flexor hallucis longus. 165. 34. 1. 2. 72. 3.
— flexor pollicis brevis. 142. 29. 1. 31. 4.
— flexor pollicis longus. 140. 29. 3. 31. 4.
— frontalis. 104. 23. 1. 29. 1. 31. 1. 65. 3.
Musculi, gastrocnemius s. gemelli surae. 163. 34. 1. 2. 36. 1. 2.
— gemelli. 156.
— gemellus inferior, superior. 31. 1. 34. 1.
— genioglossus. 363. 28. 1. 2. 40. 1. 2. 54. 2.
— geniohyoideus. 112. 26. 5. 28. 1. 2. 40. 2.
— glossopalatinus. 360.
— glossopharyngeus. 367.
— glutaeus maximus, medius. 155. 31. 1. 33. 1. 34. 1. 2. 36. 1. 2.
— glutaeus minimus. 156.
— gracilis. 159. 33. 1. 34. 1. 2. 36. 1.
— helicis major, minor. 203. 26. 4.
— Horneri. 189.
— hyoglossus. 363. 23. 2. 24. 1. 2. 26. 5. 28. 2. 54. 2.
— hyothyrioideus. 24. 2. 26. 5.
— iliacus internus. 154. 33. 1. 34. 2. 36. 1. 89. 6.
— ileopsoas. 155.
— iliocostalis. 119.
— iliocostalis cervicis. 120.
— iliocostalis lumborum. 119.
— incisivi. 107.
— infracostales. 128.
— infraspinatus. 132. 31. 1.
— interarytaenoideus transversus. 374.
— intercostales. 127. 25. 1.
— intercostales externi, interni. 127. 31. 1.
— interossei dorsales s. externi. 143.
— interossei dorsales pedis. 166.
— interossei externi. 29. 1. 2. 31. 4. 38. 4.
— interossei interni. 29. 3. 38. 5.
— interossei pedis interni. 38. 3.
— interossei plantaris s. interni. 167.
— interossei volares s. interni. 143.
— interspinales. 123. 26. 1.
— intertransversarii. 123. 26. 2.
— intertrausversarii colli antici et postici. 123.
— ischiocavernosus. 422. 33. 2. 57. 3. 4. 73. 4.
— lacrymalis. 189.
— latissimus colli. 29. 1.
— latissimus dorsi. 117. 31. 1. 83.
— levator alae et labii. 23. 2.
— levator alae nasi. 107.
— levator anguli oris. 106. 23. 1. 2. 29. 1.
— levator anguli scapulae. 24. 1. 26. 5. 49. 2. 66. 1. 68. 1.
— levator ani 421. 33. 1. 2. 57. 4. 81. 88. 5.
— levatores costarum breves, longi. 124. 25. 1.
— levator labii. 107.
— levator labii prop. sup. 23. 2.
— levator labii superioris alaequae nasi. 105. 29. 1.
— levator labii superioris major. 106.
— levator labii superioris prop. Vios. 23. 1. 29. 1.
— levator menti. 23. 1. 2. 29. 1.
— levator palati mollis. 27. 1. 28. 3.
— levator palpebrae superioris. 188. 41. 1. 42. 1. 3.
— levator prop. alae nasi ant., post. 23. 2.
— levator prostatae. 401.
— levator scapulae. 117. 23. 1. 2. 31. 1.
— levator urethrae. 421.
— levator veli palatini. 361.
— lingualis. 364. 26. 5. 28. 2.
— longissimus capitis, cervicis. 120.
— longissimus dorsi. 120. 25. 1. 2.
— longus colli. 114. 24. 1. 26. 2. 5.
— lumbo-costalis. 25. 1.
— lumbricales. 29. 1. 31 4. 38. 1. 5.
— lumbricales digitorum pedis. 167.
— lumbricales manus. 142.

Musculi, mallei externus, internus. 208.
— masseter. 110. 23. 1. 2. 24. 1. 27. 2. 28. 1. 29. 1. 31. 1.
— mentalis. 107.
— multifidus. 122.
— multifidus spinae cervicis. 26. 1.
— mylohyoideus. 112. 23. 2. 24. 1. 2. 26. 5. 27. 2. 28. 1. 2.
— mylopharyugeus. 367.
— obliquus abdominis externus. 145. 29. 1. 31. 1. 36. 1.
— obliquus abdominis internus. 146. 31. 1.
— obliquus auriculae. 203.
— obliquus capitis inferior. 24. 1. 26. 1.
— obliquus capitis major, miuor. 124.
— obliquus capitis superior. 24. 1. 26. 1.
— obliquus inferior. 200. 41. 1. 42. 2.
— obliquus internus abdomiuis. 29. 1.
— obliquus oculi. 49. 3.
— obliquus superior. 199. 42. 1. 2.
— obturator externus. 157. 31. 1. 34. 1. 84.
— obturator iuternus. 156. 31. 1. 34. 1. 2.
— occipitalis. 104. 31. 1.
— omohyoideus. 113. 23. 1. 2. 24. 1. 26. 5. 65. 3.
— opponens digiti quinti. 142. 168. 31. 3.
— opponens pollicis. 142. 31. 3. 4.
— orbicularis. 23. 2.
— orbicularis oris. 107. 23. 1. 24. 2. 29. 1.
— orbicularis palpebrarum. 109. 23. 1. 29. 1. 31. 1. 51. 2.
— orbicularis, stratum externum. 42. 2.
— orbitalis et malaris. 109.
— palatopharyngeus. 368.
— palmaris brevis. 131. 142. 29. 1. 5. 55. 2.
— palmaris longus. 131. 139. 29. 1. 5.
— palpeprae superioris. 199.
— papillares. 303. 64. 2. 3. 4.
— pectinaeus. 156. 36. 1.
— pectineus. 155. 159. 33. 1. 83. 84.
— pectoralis major. 125. 29. 1. 75. 1.
— pectoralis minor. 126. 57. 2.
— perforatus Casseri. 132.
— periformis. 33. 1.
— peroneus brevis. 163. 34. 1. 36. 1. 2. 59. 2.
— peroneus longus. 162. 34. 1. 36. 1. 2. 59. 2.
— peroneus tertius. 162. 36. 1. 2.
— pharyngopalatinus. 361. 27. 1. 28. 3.
— plantaris. 154. 164. 34. 1.
— pleuro-oesophageus. 381.
— popliteus. 164. 34. 1.
— procerus. 23. 2. 29. 1.
— pronator quadratus, s. transversus. 141. 29. 3. 31. 3. 4.
— pronator teres. 139. 29. 1.
— psoas. 69. 3. 89. 3.
— psoas major. 154. 33. 1. 34. 2. 36. 1. 59. 2. 89. 6.
— psoas minor. 154. 155. 33. 1.
— pterygoideus anterior. 110.
— pterygoideus externus. 28. 1. 3. 51. 1.
— pterygoideus internus. 110. 27. 2. 28. 1. 49. 2.
— pterygoideus major, minor. 110.
— pubovesicalis. 401.
— pyramidalis abdominis. 145. 29. 1.
— pyramidalis nasi. 108.
— pyriformis. 156. 31. 1. 34. 1. 2.
— quadratus femoris. 157. 31. 1. 34. 1.
— quadratus inferior. 23. 1.
— quadratus labii inferioris. 106.
Musculi, quadratus labii superioris. 105.
— quadratus lumborum. 147. 33. 1.
— quadratus plantae. 167.
— quadriceps femoris. 157.
— quadrigeminus brachii. 133.
— rectococcygeum. 388.
— recto-uterini. 388. 416.
— rectovesicalis. 401.
— rectus abdominis. 144. 29. 1. 70.
— rectus anterior oculi. 199.
— rectus capitis anticus major. 113. 24. 1. 2. 26. 2.
— rectus capitis anticus minor. 113. 26. 2.
— rectus capitis lateralis. 26. 2.
— rectus capitis major, minor. 123. 26. 1.
— rectus capitis posticus major. 123. 51. 1.
— rectus capitis posticus minor. 123.
— rectus capitis lateralis. 124.
— rectus externus s. lateralis. 199. 41. 1. 42. 1. 2.
— rectus femoris. 158. 33. 1. 34. 2. 36. 1. 2. 84.
— rectus inferior oculi. 199. 41. 1. 42. 2. 49. 3.
— rectus internus s. medialis oculi. 199. 42. 1. 2.
— rectus superior oculi. 199. 41. 1. 42. 1. 2.
— retrahentes auriculae. 26. 3. 4.
— rhomboideus. 117.
— rhomboideus major s. inferior. 31. 1.
— rhomboideus minor. 31. 1.
— rhomboideus superior. 24. 2.
— risorius Santoriui. 106.
— rotatores dorsi. 122.
— sacrolumbaris. 31. 1.
— sacrospiualis. 119. 25. 1.
— salpingopharyngeus. 368.
— sartorius. 157. 33. 1. 34. 1. 2. 36. 1. 2. 70.
— scaleni. 114. 26. 5. 29. 1.
— scalenus anticus. 114. 23. 1. 2. 24. 1. 2. 26. 2. 5.
— scalenus lateralis. 114.
— scalenus medius. 114. 23. 1. 2. 24. 1. 26. 2. 5.
— scalenus minimus. 114.
— scalenus posticus. 114. 23. 2. 24. 1. 2. 26. 2. 5.
— semimembranosus. 160. 31. 1. 34. 1. 2.
— semispinalis capitis. 121.
— semispinalis cervicis. 121.
— semispinalis dorsi. 121. 25. 1.
— semiteudinosus. 160. 34. 1. 2.
— serratus anticus major. 126. 29. 1. 31. 1. 57. 2.
— serratus anticus minor. 29. 1.
— serratus posticus inferior. 118. 31. 1. 57. 2.
— serratus posticus superior. 118. 24. 2. 25. 2.
— soleus. 163. 34. 1. 2. 36. 1. 2.
— sphincter ani. 420. 33. 2.
— sphincter ani extern. 73. 5. 81. 88. 5.
— sphincter puqillae, s. iridis. 194.
— sphincter vesicae. 401.
— spinalis capitis, cervicis. 122.
— spinalis dorsi. 122. 25. 1.
— splenius. 31. 1.
— splenius capitis. 118. 24. 1. 2. 25. 2. 26. 5. 31. 1.
— splenius capitis et colli. 23. 2.
— splenius cervicis s. colli. 119.
— splenius colli. 25. 2.
— stapedius. 208. 43. 4.
— sternalis. 126.
— sternocleidomastoideus. 111. 23. 1. 2. 24. 1. 29. 1. 31. 1. 65. 2.
— sternohyoideus. 112. 23. 1. 2. 24. 1. 26. 5. 29. 1.
— sternothyreoideus. 113. 23. 2. 24. 2.
— styloglossus. 364. 24. 1. 2. 26. 5. 27. 2. 28. 2.
— stylohyoideus. 112. 23. 2. 24. 1. 26. 5.
— styloideus. 24. 1.
— stylopharyngeus. 368. 24. 2. 27. 2. 28. 2.

Musculi, subclavicularis. 29. 1.
— subclavius. 126.
— subcostales. 128.
— subcruralis. 158.
— subscapularis. 133. 29. 1. 31. 2. 83.
— supinator brevis. 137. 29. 2.
— supinator longus. 136. 29. 1. 31. 1.
— supraspinatus. 132. 24. 2. 31. 1.
— tarsales superior et inferior. 188.
— temporalis. 110. 23. 1. 2.
— tensor fasciae latae. 154. 156. 157. 33. 1. 36. 1. 2.
— tensores fasciarum. 103.
— tensor tympani. 43. 4. 53. 5. 54. 4.
— tensor veli palatini. 361.
— teres major. 133. 31 2.
— teres minor. 132. 31. 1. 2. 68. 1.
— thyreo-ary-epiglotticus. 374.
— thyreoarytaenoideus. 28. 5. 6.
— thyreoarytaenoideus inferior. 374.
— thyreoarytaenoideus superior. 28. 5.
— thyreoarytaenoideus superior lateralis. 374.
— thyreoarytaenoideus superior medialis. 374.
— thyreoepiglotticus. 374. 28. 5.
— thyreohyoideus. 113.
— thyreopharyngeus. 368.
— tibialis auticus. 161. 36. 1. 2.
— tibialis posticus. 164. 34. 1. 2.
— trachelo-mastoideus. 26. 1.
— tragicus. 203. 26. 4.
— transversalis cervicis. 25. 1. 2.
— transversalis pedis. 38. 3. 5.
— transversalis plantae. 168.
— transversus abdominis. 146. 33. 1. 36. 1.
— transversus auriculae. 203.
— transversus lumborum. 147.
— transversus perinaei. 33. 2.
— transvers. perinaei profundus. 421. 422.
— transvers. perinaei superficialis. 422.
— transversus urethralis. 421.
— trapezius s. cucullaris. 24. 2. 31. 1.
— triangularis. 105.
— triangularis inferior. 23. 1.
— triangularis menti. 29. 1.
— triangularis sterni. 128.
— triceps. 31. 1.
— triceps brachii. 135.
— triceps surae. 164.
— ulnaris internus. 139.
— ureterum 401.
— urethralis. 418. 421.
— urethralis transversus. 406.
— uvulae. 360.
— vastus externus. 31. 1. 34. 1. 36. 1. 2. 59. 2. 84.
— vastus internus s. medialis. 158. 34. 2. 36. 1.
— vastus lateralis. 158.
— vastus medius. 158.
— vocales. 374.
— zygomaticus major, minor. 105. 106. 23. 1. 2. 29. 1.
Muskeln. 97.
Nackenband, 76.
Nägel. 174.
Nähte. 11.
Nagelbett. 175.
Nagelfalz. 175.
Nagelrand. 175.
Nagelwall. 175.
Nagelwurzel. 175.
Nares. 183.
Nase. 182.
Nasenbeine. 29.
Nasenflügel. 183.
Nasengänge. 369.
Nasenhöhle. 369.
Nasenlöcher. 183
Nasenmuskeln. 107.
Nasenregion des Schädels. 26.
Nasenrücken. 183.
Nasenspitze. 183.
Nasenwurzel. 183.
Natse. 238.
Nebeneierstock. 414.
Nebenhoden. 402. 403.
Nebenmilzen. 352.
Nebennieren. 402.
Nervenfäden. 221.
Nervenfasern. 217. 221.
Nervenplexus. 221.
Nervensystem. 217.
— peripherisches. 256.
Nervenzellen. 217. 221.
Nervi abdominales interni. 57. 2.
— abducens. 265. 42. 1. 48. 1. 49. 1. 3. 61. 1. 67. 1.
— accessorius. 272. 46. 1. 3. 48. 1. 61. 1.
— accessorius Willisii. 49. 1. 2. 51. 1. 2. 61. 1. 2.
— acusticus. 268. 44. 6. 48. 1. 61. 1. 67. 1.
— alveolaris s. dentalis posterior. 49. 2.
— alveolaris anterior. 49. 2.
— alveolaris inferior. 265. 49. 2. 58. 1. 2. 3. 6.
— alveolaris medius. 49. 2.
— alveolaris posterior. 51. 1.
— alveolares superiores. 262.
— ampullares inferior. 44. 6.
— ampullares superior lateralis inferior. 268.
— anococcygei. 287.
— auriculares anteriores. 265. 49. 1. 51. 2. 53. 1. 4. 6. 54. 4. 5. 61. 2.
— auricularis magnus. 275. 51. 2.
— auricularis posterior. 267. 51. 2. 61. 2.
— auricularis superior. 51. 2. 57. 1.
— auriculotemporalis. 264.
— axillaris s. circumflexus brachii. 277. 55. 1. 57. 2.
— brachiales. 277.
— buccales. 267. 51. 2.
— buccalis. 264.
— buccinatorius. 264. 49. 1. 51. 1. 53. 1. 2.
— cardicus inferior. 290.
— cardiacus medius, superior. 289.
— carotico-tympanicus. 269. 51. 1.
— carotico-tympanicus inferior, superior. 288.
— caroticus. 287.
— cavernosus major, minores. 292.
— cerebrales. 257.
— cervicales. 46. 1. 2. 51. 1. 54. 3. 57. 2. 61. 1.
— ciliares. 194. 49. 1. 53. 4.
— ciliares longi interni. 260.
— coccygei. 46. 1. 2. 61. 1.
— cochleae. 268. 44. 6. 7. 49. 1.
— communicans fibularis. 59. 1.
— communicans peronaei s. fibularis. 284.
— communicans tibialis. 59. 1.
— crotaphitico-buccinatorius. 263.
— cruralis s. femoralis. 283. 59. 2. 61. 1. 81. 83.
— cutanei abdominales. 281.
— cutanei clunium medii. 281.
— cutanei cruris posterioris medius und lateralis 284.
— cutanei glutaei infer., super. 59. 1.
— cutanei laterales s. pectorales. 281.

Nervi, cutanei plantares. **59.** 3.
— cutaneus antibrachii externus superior. **55.** 1. **56.** 1.
— cutaneus brachii extern. **56.** 1. **57.** 2.
— cutaneus brachii intern. **55.** 2. **56.** 1. **57.** 2.
— cutaneus brachii intern. post. **55.** 2.
— cutaneus brachii major. 277.
— cutaneus brachii medius. **55.** 2. **57.** 2.
— cutaneus brachii minor. 277.
— cutaneus brachii posterior lateralis, medialis. 277.
— cutaneus brachii posterior medius. 279.
— cutaneus brachii posterior superior. **55.** 1. **57.** 1.
— cutaneus cruris externus. **59.** 2.
— cutaneus dorsi pedis internus, lateralis medius. 285.
— cutaneus externus s. posterior inferior. 279.
— cutaneus externus dorsi pedis. **59.** 1.
— cutaneus femoris anterior extern. **59.** 2. **61.** 1. **81. 83.**
— cutaneus femoris anterior medius. 283. **59.** 2.
— cutaneus femoris internus. 283.
— cutaneus femoris lateralis s. externus. 282.
— cutaneus femoris posterior. 284. **59.** 1.
— cutaneus femoris posterior communis. **59.** 1.
— cutaneus intern. brachii post. **57.** 2.
— cutaneus intern. minor. **56.** 1.
— cutaneus medius. 277.
— cutaneus pedis infer. **59.** 2.
— cutaneus posterior superior. 279.
— dentalis inferior. 265.
— depressor. 271.
— digastricus s. stylohyoideus. **49.** 2.
— digitales volares. **56.** 2.
— digitales volares communes. 278.
— digitorum pedis plantares tibiales und fibulares. 286.
— digitorum plantares communes. 286.
— digitorum volares. **55.** 2.
— dorsalis. **57.** 2. **61.** 1.
— dorsalis penis s. clitoridis. 286. **57.** 3. 4.
— dorsalis scapulae. **51.** 1.
— dorsi pedis medius. **59.** 2.
— ethmoidalis. 260. **40.** 1. **49.** 1. 2. 3. **51.** 2. **53.** 3. 4. **54.** 5.
— facialis. 266. **48.** 1. **49.** 1. 2. **51.** 1. 2. **53.** 1. 2. 4. 5. **54.** 4. **61.** 1. 2 **67.** 1.
— facialis rami. **54.** 5.
— facialis ramus inferior, superior. **53** 1.
— faciales temporales. 267.
— frontalis. 260. **49.** 2. 3. **51.** 1. **53.** 4.
— genitocruralis. 282. **69.** 3.
— glossopharyngeus. 268. **46.** 1. **48.** 1. **49.** 1. **51.** 1. **54.** 1. **61.** 1. **67.** 1.
— gluteus inferior. 284. **57.** 3. **59.** 1.
— gluteus superior. 284. **59.** 1.
— gluteus superior posterior. **57.** 1.
— gustatorius. **51.** 1.
— haemorrhoidalis. 286. **57.** 4.
— haemorrhoidalis inferior. 286.
— haemorrhoidales superiores. 292.
— hypoglossus. 272. **48.** 1. **49.** 1. 2. **51.** 1. **54.** 2. **61.** 1. **67.** 1.
— iliohypogastricus. 282. **61.** 1.
— ilio-inguinalis. 282. **61.** 1.
— infraorbitalis. 262. **49.** 2. **51.** 1. 2.
— infraspinatus. **55.** 1.
— infratrochlearis. 260. **49.** 1. **51.** 2. **54.** 5.
— inguinalis. **59.** 2. **61.** 1.
— intercostales. **54.** 3. **61.** 1. 2. **81. 83.**
— intercostales anteriores. 281.
— interosseus cruris. 285.
— interosseus dorsalis. s. externus. 279.
— interosseus externus. **55.** 1. **56.** 2.
Nervi, ischiadicus. 284. **59.** 1. **61.** 1.
— Jacobsonii. **51.** 1.
— jugularis. 287.
— labiales superiores. 263.
— lacrymalis. 260. **42.** 1. **49.** 1. 2.
— laryngeus inferior. 271.
— laryngeus medius. 270.
— laryngeus superior. 270. **49.** 2. **51.** 1. **82.** 3.
— laryngopharyngei. 289.
— lingualis. 265. **49.** 2. **51.** 1. **53.** 2. 3. 4. 6 **54.** 2.
— lumbales. **46.** 1. 2. **61.** 1. **81.**
— lumbo-inguinalis. 282. **59.** 2. **69.** 3. **83.**
— mandibularis. 265.
— marginalis. 268. **51.** 2. **53.** 1.
— massetericus. 263. **49.** 1. **53.** 1.
— masticatorius. 263.
— maxillaris inferior. **49.** 1.
— maxillaris superior. 261. **49.** 1.
— meatus auditorii externi. 264. **49.** 1.
— medianus. 277. **56.** 2. **57.** 2.
— membranae tympani. 264.
— mentalis. 265. **51.** 2. **53.** 1.
— molles. 289.
— musculares abdominales. 281.
— musculocutaneus. **56.** 2.
— mylohyoideus. 265. **53.** 2. 3.
— nasalis. **53.** 4.
— nasales anteriores. 260.
— nasales externus. 261.
— nasales interni. 260.
— nasales laterales. 263.
— nasales post. inferior. **53.** 4.
— nasales post. laterales inferior. 262.
— nasales posteriores superiores. 261. **53** 4.
— uasales post. sup. laterales, mediales. 262.
— nasociliaris. 194. 260. **49.** 3.
— nasopalatinus Scarpae. 262. **40.** 1. **53.** 3.
— obturatorius. 283. **59.** 2. **61.** 1. **81. 84.**
— occipitalis magnus. 274. **49.** 2. **51.** 2. **57.** 1.
— occipitalis major. **51.** 2.
— occipitalis minor. 275. **49.** 2. **51.** 2. **57.** 1. **61.** 2.
— oculomotorius. 258. **42.** 1. **48.** 1. **49.** 1. 2 3. **51.** 1.
— olfactorii. 258. **40.** 1.
— ophthalmicus. **49.** 1.
— opticus. 258. **41.** 1. **42.** 1. 4. **46.** 5. **48.** 1. 4. **49.** 1. 2. 3. **53.** 4.
— palatini s. pterygopalatini. 262. **54.** 1.
— palatinus major, medialis. 262.
— palpebrales inferiores. 263.
— pectorales ext., int. **57.** 2.
— perforans brachii s. cutaneus brachii externus. 277.
— perinaei. 286. **57.** 3.
— peronei profundi ram. ext., int. **59.** 2.
— peroneus. 284. **59.** 1.
— peroneus profundus, superficialis. 285. **59.** 2.
— petrosus ossis temporum. **49.** 1.
— petrosus profundus major. 261. 288.
— petrosus profundus minor. 269. **53.** 5.
— petrosus superficialis major. 261. 266. **53.** 5. **54.** 4.
— petrosus superficialis minor. 266. 269. **49.** 1. **51.** 1. **53.** 5. **54.** 4.
— pharyngei. 270.
— phrenicus. 276. **54.** 3. **57.** 2. **61.** 2. **81.**
— plantaris externus, internus. 286. **59.** 3.
— plantaris lateralis, medialis. 285.
— pro muscl. tensore tymp. **54.** 4.
— pterygoideus. **53.** 4. 6.
— pterygoideus internus. 264.
— pterygoidei internus et externus. 263.
— pterygopalatinus. **53.** 4.

Nervi, pudendus communis. 286. **57.** 3. **59.** 1.
— radialis. 279. **55.** 1. **56.** 2. **57.** 2.
— radialis profundus. 279.
— radialis superficialis. 279. **55.** 1. **56** 2.
— recurrens s. laryngeus inferior. **54.** 3. **61.** 2.
— recurrens nervi vagi. 271. **81.**
— recurrens rami secundi nervi trigemini. 261.
— renalis posterior. 290.
— saccularis major, minor. 215. 268. **44.** 6.
— sacrales. **46.** 1. 2. **61.** 1.
— saphenus major. 283. **59.** 1. 2.
— scapulares. 276. **57.** 2.
— scrotales inferiores. **57.** 3.
— spermaticus externus. 282. **69.** 3.
— sphenopalatinus. 261. **53.** 4.
— spinales. 273.
— spinales cervicales. 274.
— spinales coccygeus. 281.
— spinales dorsales. 280.
— spinales lumbales, sacrales. 281.
— spinosus s. recurrens rami tertii nervi trigem. 264.
— splanchnicus major, minor. 290. **61.** 2. **81.**
— stapedius. 266.
— stylohyoideus. 267.
— subclavius. 276.
— subcutanei colli. 268.
— subcutanei colli inferiores, medii. **51.** 2.
— subcutanei maxillae inferioris. 268.
— subcutanei perinaei. **57.** 3.
— subcutaneus colli. 275. **49.** 2. **51.** 2. **53.** 1.
— subcutaneus malae. 261. **49.** 2. **51.** 1. 2.
— sublingualis. 265.
— submaxillares. 265.
— suboccipitalis. 274.
— subscapulares. **57.** 2.
— supraclaviculares. 275. **49.** 2. **51.** 2. **55.** 2.
— supraclaviculares posteriores. **56.** 1. **57.** 1.
— supraorbitalis. 260. **42.** 1. **49.** 1. **51.** 1. 2. **54.** 5.
— suprascapularis. 276. **51.** 1. **55.** 1. **83.**
— supraspinatus. **55.** 1.
— supratrochlearis. 260. **49.** 1. **51.** 1. 2. **54.** 5.
— suralis. 285.
— sympathicus. 287. **51.** 1. **54.** 3. **61.** 1.
— sympathicus pars sacralis. **59.** 2.
— temporales faciales. **51.** 2.
— temporales profundi. **49.** 1. **53.** 1. 2.
— temporales profundi anterior et posterior. 263
— temporalis superficialis. 264. 265.
— tensoris tympani. 264. **51.** 1.
— tensoris veli palatini. 264.
— tentorii cerebelli. 259.
— thoracici. **46.** 1. 2.
— thoracici anteriores. 276.
— thoracici externi, longi. **57.** 2.
— thoracici posteriores. 276.
— tibialis. 285. **59.** 1. 3.
— tracheales inferiores. 270. 271.
— tracheales superiores. 271.
— trigeminus. 259. **42.** 1. **48.** 1. 2. **49.** 1. 2. 3. **53.** 2. 3. **54.** 4. **61.** 1.
— trochlearis. 259. **42.** 1. **48.** 1. **49.** 1. 2. 3.
— tympanicus. 269. **51.** 1. **53.** 5.
— ulnaris. 278. **55** 1. **56.** 2. **57.** 2.
— ulnaris dorsalis. 279.
— ulnaris volaris. 278. **55.** 2. **56.** 2.
— ulnaris volaris profundus. 278.
— vaginales. 286.
— vagus. 269. **45.** 9. **46.** 1. **48.** 1. **49.** 1. 2. **51.** 1. **54.** 3. **61.** 1. 2. **67.** 1. **77.** 4. **81.** **82.** 3.
— vesicales. **57.** 4.
Nervi, vesicales inferiores. 286.
— vestibuli. 268. **44.** 6. **49.** 1.
— Vidianus. 261. **49.** 1.
— Vidianus superficialis. **51.** 1. **53.** 1.
— volaris digiti annularis radialis, ulnaris. 278.
— volaris digiti medii radialis, ulnaris. 278.
— volaris digiti minimi radialis, ulnaris. 278.
— volaris indicis radialis, ulnaris. 278.
— volaris pollicis ulnaris. 278.
— zygomatici s. malares. 267. **49.** 1.
— zygomatici faciales. **51.** 2.
Nervuli ciliares. **49.** 3.
— ciliares breves. 259.
Netz, grosses. 383. 388. 424.
— kleines. 392. 424.
Netzhaut. 196.
Neurapophysen. 39.
Neuroglia. 224.
Nidi hirundines. 229.
Nieren. 395. 398.
Nierenpyramiden. 398.
Nodi valvulae mitralis. 303.
Nodulus. 233. **48.** 3. 4.
— Arantii. **64.** 3. 4.
— Santorini. 375.
— Wrisbergii. 375.
Normal conjugata. 60.
Nucleus amygdalae. 250.
— bulbi fornicis. 245.
— cuneati. 229. **45.** 7. 9.
— dentatus. 234.
— emboliformis. 235.
— fastigii. 234.
— funiculi gracilis. 229. **45.** 9.
— gelatinosus. 75.
— globosus. 235.
— gracilis. **45.** 7.
— hypoglossus. **45.** 8. 9.
— lentiformis. 249.
— lentis. 196.
— n. hypoglossi. **45.** 8. 9.
— n. vagi. **45.** 8. 9.
— olivae. 229. **45.** 11.
— olivaris. 229. **45.** 9.
— olivarius accessorius. 230. **45.** 9.
— pedunculi conarii. 242.
— pontis. 232.
— pyramidalis. 229—230.
— pyramidum. **45.** 7. 9.
— tegmenti. 239.
Nymphae. 419.
Oberarmknochen. 48.
Oberkieferbeine. 31.
Oberlippe. 356.
Oberschenkelknochen. 61.
Obex. 228.
Odontoblasten. 358.
Oesophagus. 381. **24.** 1. 2. **27.** 1. 2. **40.** 1. 2. **54.** 3. **61.** 2. **77.** 4. **84.**
Ohr. 202.
— inneres. 209.
Ohrenschmalz. 204.
Ohrmuschel. 202.
Ohrmuskeln. 108.
Ohrspeicheldrüse. 365.
Olecranon. 49. **12.** 6. **13.** 2. **14.** 3.
— ulnae. **31.** 1.
Oliva. **45.** 8.
Olive. 227.
Olivenkerne. 229.

Olivennebenkerne. 229.
Omentum gastrocolicum. 383.
— majus. 383. 388. 424. **87**. 1.
— minus. 383. 392 424.
Operculum. 246.
Opticus-Faserschicht. 197.
Ora serrata. 193. **41**. 3.
— serrata retinae. 198.
Orbitae. 186. **39**. 5.
Organa respirationis. 368.
— uropoetica. 398
Organon auditus. 202.
— Corti. **44**. 7.
— vocis. 370.
Orificum cutaneum urethrae. **88**. 4.
— urethrae. **73**. 5. **89**. 2. 3.
— urethrae externum. 406.
— urethrae internum. 400.
— uteri externum. 415.
— uteri internum. 415.
— vaginae. 417. **89**. 2. 3.
Os cuneiforme primum, secundum, tertium. **18**. 2.
— femoris. **20**. 1. 3. 4. 5. **22**. 3.
— frontale. **46**. 3.
— incae. 18.
— ischii. 57. **8**. 11. **11**. 1. **15**. 1. 2. **22**. 3.
— maxillare. **6**. 3.
— maxillare inferius. **51**. 1.
— maxillare superius. **5**. 4.
— metacarpi pollicis. **12**. 8.
— nasale. **2**. 1. **4**. 1.
— occipitis. **7**. 2. 3. **20**. 2. **25**. 2.
— phalangis I/II hallucis. **18**. 1. 3.
— phalangis I pollicis. **12**. 8. **13**. 8.
— phalangis II pollicis. **12**. 8. **13**. 8.
— sesamoideum hallucis. **18**. 2. 4.
— uteri externum, internum. **89**. 5.
Ossa capitatum. 52. **12**. 8. **13**. 5. 6. 8. 9. **14**. 6.
— carpi. 51.
— coccygis. 43. **11**. 1. **15**. 3. **20**. 1. **22**. 3. **57**. 4.
— coxae. 55.
— cuboideum. 66. **18**. 1. 2. 3. 4. **19**. 2 3.
— cuneiformia. 65. **19**. 1. 2. 3.
Ossa ectocuneiforme. 66. **18**. 1. 3. 4.
— entocuneiforme. 66. **18**. 1. 3. 4.
— ethmoideum. 27. **6**. 3.
— frontis. 24. **2**. 1. **4**. 1, **5**. 1. 4. 5. **6**. 1. 2. 3. **42**. 1. **49**. 1.
— hamatum. 52. **12**. 8. **13**. 4. 5. 6. 8. 9. **14**. 6.
— hyoideum. 37. **24**. 2. **28**. 2. 6. **82**. 1. 2.
— ilei. 56. **8**. 11. **11**. 1. **15**. 1. 2. 3. **20**. 1. **22**. 3. **83**. **89**. 4.
— interparietale. 18.
— lacrymalia. 29. **6**. 3.
— lunatum. 51. **12** 8. **13**. 4. 7. 8. 9. **14**. 6.
— mandibularia. 35.
— maxillaria superiora. 31. **7**. 1 b. **40**. 1.
— mesocuneiforme. 66. **18**. 1. 3. 4.
— metacarpi. 53. **12**. 8. **13**. 8.
— metatarsi. 66. **18**. 1. 2. 4. **19**. 2.
— metatarsi hallucis. 66. **18**. 1. 3. **19**. 3.
— multangulum majus. 51. **12**. 8. **13**. 4. 5. 6. 8. 9. **14**. 6.
— multangulum minus. 52. **12**. 8. **13**. 5. 6. 8. 9. **14**. 6.
— nasi. 29. **5**. 1. 4. **6**. 2. **39**. 6.
— naviculare. 51. **12**. 8. **13**. 4. 7. 8. 9. **14**. 6. **18**. 1. 2. 3. 4. **19**. 1. 2. 3.
— occipitalis. 17. **46**. 3.
— palatina. 33. **5**. 3. **6**. 3. **7**. 1 a.
— parietalia. 26. **2**. 1. **4**. 1. **5**. 1. 2. 3. 4. 5. **46**. 3.
Ossa phalangum I/III. **12**. 8. **18**. 1. **19**. 3.
— pisiforme. 51. **13**. 4. 6. 7. 8. 9. **29**. 5.
— pubis. 57. 8. 11. **11**. 1. **15**. 1. 2. 3. **22**. 3. **89**. 2.
— sacrum. 42. 8. 11. **11**. 1. **15**. 3. **20**. 1. **22**. 3. **31**. 1.
— scaphoideum. 65.
— sesamoidea manus. 55.
— sesamoidea pedis. 67. **13**. 9.
— sphenoideum. 19. **6**. 1. 3. **7**. 5. **49**. 3.
— tarsalia. I—IV. 65.
— temporis. 21. **2**. 1. **4**. 1. 5. **7**. 4. 5. **20**. 1.
— triquetrum. 51. **12**. 8. **13**. 4. 7. 8. 9. **14**. 6.
— zygomaticum. 34. **2**. 1. **4**. 1. **5**. 3. **7**. 1 b. **23**. 2.
Ossicula auditus. 36.
— Bertini. 20.
Ossiculum Bertini. 28.
— lenticulare. 36.
— orbiculare s. lenticulare Sylvii. **43**. 6. 7.
— suprasternale. **12**. 4.
Ostia atrioventricularia. 303.
Ostium abdominale tub. Fal. 396. 414. **89**. 5.
— arteriosum aorticum. 305. **64**. 2.
— arteriosum coronariae. **64**. 3.
— arteriosum pulmonale. 304. **64**. 2.
— arteriosum ventriculi. 302.
— atrioventriculare. 302.
— atrioventriculare dextrum. 304. **64**. 1.
— atrioventriculare sinistrum. 305.
— cutaneum urethrae. **88**. 3.
— pharyngeum tubae Eustachii. 207. **40**. 2.
— tympanicum. 206.
— uretris. **88**. 3.
— uterinum. 414.
— uterinum tubae Fallop. **89**. 5.
— venae cavae inferioris. **63**. 1.
— venae coronar. mag. **64**. 1.
— venosum. **64**. 3.
Ovarium. 412. **71**. 1. **89**. 2. 3. 5. 6.
— masculinum. 403.
Oviductus. **71**. 1.
Ovula Nabothii. 415.
Ovulum. 412.
Palatum durum. **28**. 1. **39**. 5. **40**. 1. 2.
— durum s. osseum. 359.
— molle 359—360. **40**. 1. 2.
Palpebrae. 187.
— inferior. **41**. 1.
— superior. **41**. 1. **42**. 3.
Pankreas. 393. **77**. 4. **85**. 3. 4. **86**. 1. 2.
Panniculus adiposus. **39**. 1.
Papilla. **39**. 1. 3.
— circumvallatae. 185. 362.
— cutis. 173.
— filiformes. 362.
— foliatae. 362.
— fungiformes. 185. 362. **40**. 4.
— fungiformes lenticulares. **40**. 4.
— lacrymalis. 189.
— lenticulares. 362.
— linguales gustus. 362.
— mammae. 177.
— minores. **40**. 4.
— nervi optici. 197. **43**. 2.
— pili. **39**. 2.
— renales. 399. **88**. 1.
— vallatae. 362. **40**. 4. 6
Papillarkörper der Haut. 173.
Paradidymis. 404.
Parotis **43**. 3.
Parovarium. 396. 414.
Pars acromialis claviculae. **14**. 1. 2.

Pars basilaris oss. occip. 17. **1.** 1. 2. **6.** 1. **7.** 1 b. **46.** 5.
— cavernosa urethrae. 406.
— cervicalis. **46.** 2.
— ciliaris retinae. 198.
— condyloideae ossis occipitis. **5.** 2. **7.** 1 b.
— costalis diaphragmatis. 149. **33.** 1.
— descendens duodeni. **86.** 1.
— diaphragm. pleurae. **82.** 4.
— frontalis ossis frontalis. 24.
— horizontalis duodeni. **86.** 1.
— horizontalis inferior duodeni. 384.
— horizontalis ossa palatina. **6.** 2. 4.
— horizontalis superior duodeni. 384.
— lumbalis. 148.
— lumbalis medullae spinalis. **61.** 1.
— lumbalis nervi sympatici. **57.** 4.
— mastoidea oss. temporum. 21. 23. 4. 2. 3. 4. **5.** 2. **6.** 1.
— membranacea. **88.** 3.
— membranacea urethrae. 406.
— membranacea septi cordis. 302.
— nasalis oss. front. 25.
— occipitalis ossis occipit. **7.** 1 b.
— orbitalis oss. front. **6.** 3.
— orbitaria. **3.** 2.
— perpendicularis. **6.** 2. 4.
— petrosa oss. temporum. 21. **4.** 4. **6.** 1. **43.** 4.
— prostatica urethrae. 405.
— squamosa oss. occip. 18. **5.** 2. 3. **6.** 1.
— squamosa oss. temporis. 21. 23. **4.** 2. 3. **6.** 1. **7.** 1 b. **43.** 4.
— sternalis claviculae. **22.** 1.
— sternalis diaphragmatis. 149. **33.** 1.
— tendinea. **33.** 1.
— thoracica n. sympath. **81.**
— tympanica oss. temporis. 21. 23. **4.** 4.
— vertebralis diaphragmatis. 148.
— verticalis duodeni. 384.
Partes condyloideae oss. occip. 18.
Partes orbitales 25.
Patella. 63. 89. **20.** 4. **34.** 2. **36.** 1.
Pauke. 205.
Paukenhöhle. 206.
Paukentreppe. 212.
Pedunculi cerebelli. 228. 335. **45.** 11.
— cerebri. 231. 239. **48.** 1.
— flocculi. **48.** 3.
— glandulae pincalis. 244.
— septi pellucidi. 245.
Pelvis. 58.
— major, minor. 59.
— renalis. 399. **81.** 88. 1.
Penis 407. **33.** 2. **83.** **84.** 88. 5. **89** 1.
Pericardium. 301. **63.** 1. 2. **75.** 1. **82.** 4
Perichorioidealraum. 202.
Pericranium. 24.
Perilymphe. 213. 216.
Perimysium. 97.
Periost. 9
Peritoneum. 423. **81.** **83.** **84.** 88. 5. **89.** 1. 2. 3.
Peritoneum intestinale. 382.
— parietale, viscerale. 423.
Perone. 63.
Pes anserinus minor. 263.
— anserinus nervi facialis. 267.
— hippocampi major. 245.
Peyer'sche Drüsenhaufen. 348.
— Haufen. 386.
Pfeilerzellen. 216.
Pferdeschwanz. 273.
Pflugscharbein. 30.
Pfortader. 39.
Pfropfkern. 235.
Phalanges. 67. **12.** 8. **13.** 8. 9. **18.** 1. 3.
— digitorum manus. 54.
— prima, unguicularis. 54.
Pharynx. 366. **40.** 1. 2. **51.** 1.
Pharynxtonsille. 367.
Philtrum. 356.
Pia mater. 224. 253.
— mater encephali. 253.
— mater des Hirns. 250.
— mater spinalis. 253.
— meninx. 253.
Pigmentum nigrum. 193.
Placentarkreislauf. 299.
Placenta sanguinis. 295.
Planum popliteum femoris. 62. **16.** 1.
Plasma sanguinis. 294.
Platysma myoides. 105. 111. **29.** 1.
Pleura costalis. 379. **81.** **83.**
— phrenica. 379. **83.**
— pulmonalis. 378. 379.
— 379. **82.** 4. **84.**
Pleurapophysen. 39.
Plexus chorioidei. 253.
— chorioidei laterales. 254.
— chorioideus ventriculi quatri. 229.
— ischiadicus. 283.
— lymph. axillaris, cervicalis. **78.** 1.
— lymph. hypogastricus. 351. **78.** 3.
— lymph. iliacae. **78.** 1.
— lymph. inguinalis. 351. **78.** 1.
— lymph. inguinalis superficialis. **78.** 1.
— lymph. intercostales. **78.** 1.
— lymphaticus jugularis. 349.
— lymph. lumbalis. 350. 351. **78.** 1.
— lymph. saphenus. **78.** 1.
— nervosi abdominales. 291.
— nerv. aorticus. **77.** 4.
— nerv. aorticus abdominalis. 292.
— nerv. aorticus superior, thoracicus. 290.
— nerv. auricularis posterior. 288.
— nerv. axillaris s. brachialis. **56.** 2.
— nerv. brachialis. 274. 276. **51.** 2. **54.** 3. **56.** 2. **57.** 2. **61.** 1. 2.
— nerv. cartiacus 290. **82.** 3.
— nerv. caroticus. 288.
— nerv. caroticus externus, internus. 288. **53.** 2.
— nerv. caroticus mollium. **51.** 1.
— nerv. cavernosus. 292.
— nerv. cavernosus, clitoridis, penis. 292.
— nerv. cervicalis. 274. **49.** 2. **61.** 2.
— nerv. coccygeus. 286.
— nerv. coronarii cordis. 290.
— nerv. coronarius ventriculi inferior. 291.
— nerv. coronarius ventriculi superior. 291.
— nerv. dentalis superior. 263. **49.** 2.
— nerv. entericus. 292.
— nerv. ganglioformis. 269. **51.** 1.
— nerv. gastricus. 271. **77.** 4.
— nerv. gastricus magnus. **61.** 2.
— nerv. haemorrhoidalis. 292. **61.** 2.
— nerv. hepaticus. 291.
— nerv. hypogastrici inferioris dexter und sinister. 292.
— nerv. hypogastrici inferius. **61.** 2.
— nerv. hypogastricus superior. 292. **61.** 2.
— nerv. ischiadici. 283. **59.** 1. 2. **81.**
— nerv. lienalis. 291. **77.** 4.
— nerv. lingualis. 288.
— nerv. lumbalis. 282. **59.** 2. **61.** 1. 2.

Plexus nerv. mammarius internus. 289.
— nerv. maxillaris externus. 288.
— nerv. maxillaris inferior. 288.
— nerv. mesentericus inferior. 292.
— nerv. mesentericus superior. 291.
— nerv. pudendalis. 286.
— nerv. myentericus. 292.
— nerv. nasopalatinus. 262.
— nerv. nervorum spinalium. 274.
— nerv. nervorum mollium. **61.** 2.
— nerv. nodosus. 269.
— nerv. occipitalis. 288.
— nerv. oesophageus. 271. 290. **54.** 3. **61.** 2.
— nerv. parotideus nervi facialis. 267.
— nerv. pharyngeus. 270. **54.** 3. **61.** 2.
— nerv. pharyngobasilaris. 288.
— nerv. phrenic. **77.** 4.
— nerv. phrenici dexter und sinister. 291.
— nerv. prostaticus. **61.** 2.
— nerv. pudendo-haemorrhoidalis. **57.** 4.
— nerv. pulmonalis. 290. **61.** 2.
— nerv. pulmonalis anterior, posterior. 271.
— nerv. renales. 292.
— nerv. sacralis. **61.** 2.
— nerv. solaris. **61.** 2. **77.** 4.
— nerv. spermatici. 292.
— nerv. suprarenales. 292.
— nerv. temporalis superficialis. 288.
— nerv. thoracicus superior. **61.** 2.
— nerv. thyreoideus superior. 288.
— nerv. tympanicus. 269. 289.
— nerv. uterinus anterior, posterior. 292.
— nerv. vertebralis. 289.
— nerv. vesicalis. 292. **61.** 2.
— venosi basilaris. 336.
— ven. digitales dorsales, volares. 340.
— ven. haemorrhoidalis. 345.
— ven. pampiniformis. 343. 411. 417.
— ven. pterygoideus. 338.
— ven. sacralis anterior. 344.
— ven. spinales. 341.
— ven. spinales externi, interni. 341.
— ven. vaginalis uterinae uterinus. 345.
— ven. vertebralis. 342.
— ven. vesicalis. 345.
Plicae s. Valvulae conniventes. 385.
— aliformes. 90.
— ary-epiglottica. 375.
— ciliares. 193.
— cubiti. **55.** 2.
— eminentes. **88.** 3.
— fimbriata. 362.
— glosso epiglottica. 375.
— glossopalatina. **40.** 4
— ileocoecalis. 387.
— longitudinalis duodeni. 385.
— palmatae. 415.
— puboumbilicales. 404.
— recto-uterinae. 416.
— rectovesicales s. semilunares Douglasii. 400.
— semilunaris conjunctivae. 187.
— semilunares Douglasii. 416.
— semilunaris fasciae transversalis. 147.
— sigmoideae coli. 388. **86.** 3.
— sublingualis. 362.
— transversalis recta. 389.
— urachi. 424.
— urethericae. 401.
— vesico-uterinae. 400. 416.
— villosae. 383.
Pomum Adam. **82.** 1.
Polster. 242.
Pons. 231.
— Varolii. 231. **45.** 10. 11. **46.** 2. 3. 5. **48.** 1. 2. 4. **61.** 1.
Poplitea. 344.
Porta hepatis. 389. **77.** 3. **85.** 5.
Portio cervicalis. 415.
— clavic. **29.** 1.
— major n. trigemini. **53.** 6.
— minor s. n. krotophitico-buccinatorius. **51.** 1.
— minor n. trigemini. **53.** 6.
— recta ligamenti pisometacarpei. 87.
— reflexa ligamenti pisometacarpei. 87.
— sternocostalis. **29.** 1.
— vaginalis. 415.
— vaginalis uteri. **89.** 2. 3. 5.
Porus acusticus internus. 22.
Praecuneus. 248.
Praemaxillare. 31.
Prämolarzähne. 359.
Praeputium. 397. **88.** 5. **89.** 3.
— clitoridis. 419.
— penis. 409.
Primordialcranium. 15.
Processus accessorius. 42.
— ad vomerem. 20.
— alares oss. ethm. 27. **2.** 4.
— alveolaris. 32. **3.** 5.
— alveolaris maxillae superioris. **39.** 6.
— alveolaris oss. mandibul. 35.
— anonymus. **1.** 2.
— anterior. **18.** 2. 4.
— anterior calcanei. **19.** 2.
— brevis s. obtusus mallei. **43.** 5. 6. 8.
— brevis incud. 36. **43.** 4. 5. 7.
— brevis mallei. 36.
— calcanei. **19.** 1.
— cervicalis medullae spinalis. **61.** 1.
— ciliares. 194. **41.** 2.
— cricoideus dexter et sinister. 371.
— clinoideus anterior. 21. **2.** 3. **6.** 3.
— clinoidei medii. 19. **2.** 3.
— clinoidei posteriores. 19. **2.** 2. 3. **6.** 3.
— cochlearis. 206.
— condyloideus oss. mandib. 35. **7.** 4.
— condyloideus oss. occip. 18. **1.** 1. **3.** 6. **5.** 2. 6. **7.** 1 a. **7.** 1 b.
— coracoideus. 46. **10.** 2. 3. **12.** 1. **14.** 1. 2.
— coronoideus. 35. 49. **3.** 6. **5.** 6. **12.** 6.
— coronoideus mandibulae. **7.** 4.
— coronoideus ulnae. **13.** 2.
— costarius. 39.
— cubitalis. 48. **13.** 1.
— durae matris. 255.
— ensiformis. 21. **12.** 4. **22.** 1.
— ethmoidalis conchae inf. 29.
— falciformis fasciae latae. 152. **29.** 1. **70.**
— frontalis oss. max. super. **6.** 2.
— frontalis oss. zygom. 35. **2.** 1.
— hamatus. 52.
— hellicis. 203.
— infundibuliformis. 148.
— infrajugularis. 18.
— jugularis. 18. **1.** 1. 2.
— lacrymalis conchae inf. 29.
— lateralis. 39.
— lateralis calcanei. 65.
— lateralis tali. 64.
— longus. **43.** 6.
— longus incudis. 36. **43.** 5. 7.

Proccssus longus mallei. 36.
— longus spinosus s. Folianus. **43**. 6. 8.
— mamillaris vertebrarum. 42.
— mastoideus. **20**. 2. **54**. 4. **57**. 1.
— mastoideus oss. temp. 23. **2**. 1. **4**. 1. 2. 3. 4. **7**. 1 a.
— maxillaris conchae inf. 29.
— maxillaris oss. zygom. 35. **2**. 1.
— muscularis. 371.
— nasalis. 33. **3**. 5. **6**. 4. **39**. 6.
— nasalis ossa palatina. 34.
— nasalis ossis frontis. **39**. 6.
— obliqui. 39.
— obliqui superiores. **8**. 3. 4. 7. **8**. 11.
— obliquus inferior. **8**. 3.
— obliquus superior ossis sacri. **11**. 1.
— odontoideus. **7**. 3. **9**. 1.
— orbitalis. 34. **6**. 3. 4.
— palatinus. 33. **3**. 4. 5.
— palatinus max. sup. **7**. 1 a.
— palatinus oss. max. **6**. 2.
— pterygoidei. 20. **2**. 2.
— pterygoideus. 20. **6**. 2. 3. **7**. 1 a. 5.
— pyramidalis. 34. **6**. 4.
— ramificati. **43**. 1.
— reticularis. 223. **45**. 1.
— sphenoidalis. 34. **6**. 3. 4.
— spinosi. 39.
— spinosi spurii. **11**. 1.
— spinosus. 20. 2. 2. 3. **8**. 3. 7. 8. **10**. 1. **11**. 1.
— spinosus epistrophei. **51**. 1.
— styloideus. 21. 22. **4**. 2. 3. 4. **6**. 3. **7**. 1 b. 4. 5. **24**. 2.
— styloideus fibulae. 63.
— styloideus ossis metarcarpi III. 53.
— styloideus radii. 50. **12**. 7. **13**. 3. **14**. 6. **61**. 1.
— styloideus ulnae. 49. **12**. 6. **13**. 2. **14**. 6.
— temporalis oss. zygom. 35. **2**. 1.
— transversi. 39. **8**. 8. **10**. 1. **11**. 1.
— transversus atlant. 40. **8**. 1. 2. 3. 4. 8. **10**. 1. **11**. 1. **20**. 1. 2. **24**. 2. **51**. 1.
— transversus spurius. **8**. 9. 10.
— uncinatus. 28. **2**. 5.
— vaginales Fasciae transversalis. 148.
— vaginalis. 410. 413.
— vermiformis. 386. **84**. **86**. 3.
— vocalis. 371.
— xiphoideus sterni. 44. **9**. 1. **33**. 1. **82**. 4.
— zygomaticus. **2**. 1. **3**. 2. 4. 5. **4**. 1. 2. 3. 4.
— zygomaticus oss. front. 25.
— zygomaticus oss. maxill. 32.
— zygomaticus oss. temp. 24.
Prominentia canalis facialis. 206.
Promontorium. 45. 59. 206. **15**. 3. **43**. 5. **44**. 3.
Pronation. 84.
Prostata. 397. 405. **61**. 2. **88**. 3. 5. **89**. 1.
Protuberantia occipitalis externa. 18. **1**. 1.
— occipitalis interna. 19. **1**. 2.
Pulmo dexter. **80**. **84**. **86**. 2. **89**. 4.
— sinister. **83**. **84**.
Pulmones. 377. **75**. 1.
Pulpa dentis. 357.
— testis. 402.
Pulvinar. 242.
Puncta lacrymalia. **42**. 3.
Pupilla. 194. **41**. 3.
Purkyne'sche Zellen. 235.
Putamen. 249.
Pylorus. 382. **85**. 3. 4.
Pyramidenbahnen. 227. 251.
Pyramidenbein. 51.
Pyramidenkreuzung. 224. 227.
Pyramidenkreuzungen. 230.
Pyramiden-Seitenstrangbahn. 225.
Pyramiden-Vorderstrangbahn. 224.
Pyramides Malpighii. **88**. 1.
Pyramides renales. 398.
Pyramis. 233. **45**. 7. 8. 9.
— oss. temporis. 21.
— sinister. **45**. 11.
— vermis. **48**. 1.
Radialflexion. 85.
Radiatio corporis callosi. 251.
— caudicis s. corona radiata. 252.
— corporis callosi. 244.
— thalami optici. 252.
Radices adscendentes fornicis. 245.
— dentis. 357.
— descendentes fornicis. 245.
— nervi mediani. **57**. 2.
Radius. 49. **14**. 3. 4 5. 6. **29**. 5.
Radix s. basis linguae. **40**. 4.
— anterior nerv. spin. **46**. 2.
— brevii ganglii ciliaris. 258. **53**. 4.
— dentis. **85**. 2.
— linguae. 361.
— longa ganglii ciliaris. 260. **53**. 4.
— media Ganglii ciliaris. 288.
— motoria gangl. maxillare. **54**. 2.
— mesenterii. 384. 425.
— nasi. 183.
— nervi spin. ant. **45**. 2.
— nervi spin. post. **45**. 2.
— n. vagi. **45**. 8.
— penis. 407.
— posterior nerv. spin. **46**. 2.
— pulmonis. 377.
— sympathica gangl. maxillare. **54**. 2.
— unguis. 175. **39**. 4.
Rami, anterior nerv. pectoralis externi. **57**. 2.
— anterior nerv. sacral. **57**. 2.
— anteriores nervi spinales cervicales. 274.
— anteriores nervi spinales dorsales. 280.
— buccales inferiores art. maxillaris ext. 308.
— buccales superiores art. maxillaris. ext. 308.
— calcanei laterales arteriae peroncae communis. 332.
— calcanei mediales. 332.
— cardiac. n. sympathici. **82**. 3.
— cardiaci nervi vagi. 271.
— cervicales arteriae occipitalis. 309.
— communicantes nervi auriculotemporalis. 264.
— externi dorsales. **57**. 1.
— glandulares art. carotis ext. 307.
— inguinales art. cruralis. 328.
— interossei perforantes. 320.
— lienales art. lienalis. 323.
— linguales nervi glossopharyngei. 269.
— linguales nervi hypogloss. 273.
— lingualcs nervi lingualis. 265. **51**. 1.
— linguales nervi trigemini. **54**. 1.
— masseterici art. auricularis post. 309.
— musculares art. brachialis. 317. **67**. 2.
— musculares art. carotis ext. 307.
— musculares art. cruralis. 329.
— musculares art. epigastricae inferioris. 328.
— musculares art. lingualis. 307.
— musculares arteriae popliteae. 329.
— musculares arteriae peroneae communis. 332.
— musculares arteriae prof. brachii. **69**. 1.
— musculares arteriae profundae femoris. 329.
— musculares arteriae radialis. 318. **67**. 3.

Rami musculares arteriae tibialis anterior. 331.
— musculares arteriae ulnaris. 318. 319.
— musculares nervi cruralis. 283. **59**. 2.
— musculares nervi mediani. 278.
— musculares nervi radialis. 279.
— nervi sapheni minores. **59**. 1.
— nerv. stylohyoidei. 269.
— oesophagei nervi vagi. 271.
— orbitales nervi palatini medialis. 262.
— pancreatici art. lienalis. 323.
— parotidei art. auricularis post. 309.
— perforantes art. mammariae internae. 314.
— pharyngei nervi glossopharyngei. 269.
— posteriores nervi spinales cervicales. 274.
— posteriores nervi spinales dorsales. 280.
— posteriores nervorum cervicalium. **57**. 1.
— posteriores nervorum dorsalium. **57**. 1.
— posteriores nervorum cutan. abdominis. **57**. 1.
— posteriores nervorum cutan. brachii int. post. **57**. 1.
— posteriores nervorum cutan. pectoris. **57**. 1.
— posteriores nervorum lumbalium. **57**. 1.
— posteriores nervorum spinalium. **51**. 1.
— pterygoidei art. auricularis post. 309.
— pterygoidei art. maxillaris int. 310.
— sternales art. mam. int. **68**. 2. **83**.
— submaxillares art. maxillaris. ext. 308.
— subscapulares art. subscapularis 316.
— tonsillares nervi lingualis. 265.
— trachcales nervi recurrens. **82**. 3.
Ramus. **3**. 6. **5**. 6. **27**. 1.
— adscendens art. transversa colli. 315.
— adscendens oss. ischii. 57. **8**. 11. **11**. 1. **15**. 1.
— adscendens oss. pubis. **20**. 1.
— anastomoticus pubicus art. epigast. inf. **69**. 3. **71**. 1.
— anterior s. lumbalis art. lumbalis. 321.
— anterior art. coron. cordis sinistrae. 306. **63**. 2.
— anterior nervi accessorii. 272.
— anterior nervi obturatorii. **83**.
— arterius plantaris int. **72**. 3.
— auricularis art. auricularis post. 309.
— auricularis nervi vagi. 270. **53**. 5.
— buccalis nervi alveol. post. **51**. 1.
— cervicalis art. transversa colli. 315
— circumflexus art. coronariae cordis sinistrae. 306.
— collateralis ulnaris nervi radialis. 279.
— communicans arteriae peroneae communis. 332.
— communicans surae nervi sural. 285.
— cricothyreoideus art. carotis ext. 307
— cutaneus femoris. 284.
— cutaneus nervi axillaris. **55**. 2. **56**. 1.
— cutaneus nervi iliohypogastr. **83**.
— cutaneus nervi musculo-cutanei. **55**. 2. **56**. 1.
— descendens nervi hypoglossus. 272. **49**. 2. **61**. 1.
— descendens art. coron. sinistrae. **63**. 3.
— descendens oss. ischii. 57. **8**. 11. **11**. 1. **15**. 1. **89**. 3.
— descendens oss. pubis. 57. **8**. 11. **11**. 1. **15**. 1. **20**. 1.
— dorsalis art. intercostalis. 320.
— dorsalis art. radial. **67**. 3. **68**. 4. **69**. 1.
— dorsalis art. ulnaris. 319. **68**. 3. 4. **69**. 1.
— dorsalis nervi radialis. **56**. 1.
— dorsalis nervi ulnaris. **55**. 1. **56**. 1.
— dorsalis art. nutritia radii. 318.
— extern. n. lacrymalis. **49**. 2.
— intern. n. lacrymalis. **49**. 2.
— fibularis superior arteriae tibialis posterioris. 332.
— frontalis art. temporalis. **51**. 2. **65**. 3.
— frontalis nervi ophtalmici. **42**. 1.
— hepaticus dexter art. hepaticae. 323.
— hepaticus sinister art. hepaticae. 323.
— horizontalis oss. pubis. 57. **8**. 11. **15**. 1. **20**. 1.
Ramus hyoideus. 307.
— hyoideus arteria lingualis. **66**. 3.
— inferior art. circumfl. fem. int. **73**. 2.
— inferior n. facialis. **51**. 2.
— inferior n. oculomotorii. **49**. 3.
— lacrymalis nerv. ophth. **49** 1.
— mandibularis. **2** 1.
— marginalis nervi radialis superficialis. 280.
— maxillae inferioris. **4**. 1. 7. 4. 5. **53**. 2.
— maxillaris inferior nervi trigem. 263. **42**. 1. **51**. 1. 3.
— maxillaris superior nervi trigem. **42**. 1. **51**. 1. **53**. 2. 3.
— maxillaris sternocleidomastoidei art. maxillaris ext. 308.
— muscularis art. maxill. ext. **66**. 2.
— nasal. nerv. ophthal. **49**. 1.
— nervi cervicalium. **57**. 2.
— nervi cutanei medii. **55**. 2.
— nervi glosso-pharyngei pro muscl. glosso-palatino. **54**. 1.
— nervi intercostalium. **55**. 2.
— nervi radialis. **55**. 2.
— nervi trigemini. **49**. 2. 3. **53**. 4. 6.
— occipitalis arteriae auricularis post. 309.
— occipitalis arteriae occipitalis. 309.
— occipitalis arteriae temp. **51**. 2.
— ophthalmicus nervi trigemini. 259. **42**. 1. **51**. 1. **53**. 2. 3.
— palmaris longus nervi mediani. 278.
— palmaris longus nervi ulnaris. 278.
— parotidei nervi auriculotemporalis. 264.
— pharyngobasilaris nervi glossophar. 269.
— plantaris profundus. 332.
— posterior s. dorsalis art. lumbalis. 321.
— posterior arter. coron. dextrae. **63**. 1.
— posterior nervi accessorii. 272.
— primus nervi trigemini. 259.
— prof. art. ulnaris. **68**. 4.
— recurrens nervi vagi. **82**. 3.
— sternocleidomastoideus art. carotis ext. 307.
— stylopharyngeus nervi glossopharyngei. 269.
— superior n. oculomotorii. **49**. 3.
— superiores nervi facialis. **51**. 2.
— supraorbitalis art. temporalis med. 309.
— supraspinatus art. transversa colli. 315.
— temporalis art. temp. **51**. 2.
— thoracicodorsalis art. subscapularis. 316.
— thyreohyoideus nervi hypoglossus. 273.
— tympanicus art. pharyngobasilaris, 307.
— ulnaris nervi cutanei brachii medii. **56**. 1.
— venae coronariae cordis posterioris ventriculi sinistri. 334.
— volaris art. radial. **67**. 3. **68**. 4.
— volaris art. ulnaris. **67**. 3. **68**. 4.
— volaris profundus. 319.
— volaris profundus art. radialis. 318.
— volaris sublimis art. nutritiae radii. 318.
— volaris superficialis arteriae ulnaris. 319.
Rankenarterien. 409.
Raphe. **45**. 9.
— des verlängerten Markes. 227.
— pharyngis. 367,
— pontis. 232.
— scleroticae. 192.
— scroti. 411.
Rautengrube. 228.
Recessus cochlearis. 211.
— ellipticus. 211.
— hemiellipticus. **44**. 4.
— hemisphaericus. 211. **44**. 4.

Recessus sphaericus. 211.
— vestibuli membranaceus. 215.
Rectum. **69.** 2. **71.** 1. **84.** **86.** 2. **87.** 2. **88.** 5. **89.** 1. 2. 3. 4. 6.
Regenbogenhaut. 194.
Regio germinativa. 395.
— olfactoria. 369.
— pubis. 354.
— respiratoria. 369.
— umbilicalis. 354.
Regiones iliacae. 354.
— inguinales. 354.
Renes. 398. **75.** 1. **77.** 4. **81.** **86.** 1. **89.** 4.
Respirationskern. 231.
Rete articulare cubiti. 319. **69.** 1.
— articulare genu. 330.
— calcaneum. 333.
— carpeum dorsale. 319.
— carpeum volare. 319.
— Malpighii. 172. **39.** 1. 2. 4.
— malleolare laterale. 331.
— testis. 402.
— vasculosum Halleri. 402.
— venosum dorsale. 340.
— venosum dorsale pedis. 344.
Retina. 196. **43.** 1.
Retinaculum tendinum peroneorum. 163.
Riechepithelien. 184.
Riechkolben. 240.
Riechzellen. 184.
Riegel. 228.
Rima pudendi. 420.
Rindensubstanz. 402.
Rippen. 44.
Rippen, falsche. 44.
Rippen, wahre. 44.
Rivini'scher Ausschnitt. 204.
Roseumüller'sche Grube. 366.
Rosenmüller'sches Organ. 396.
Rostrum sphenoidale. 20.
Rotula. 48. **13.** 1.
Rudimentum processus vaginalis peritonei. 411. 416.
Rückenmark. 222.
Rückenmarksnerven. 273.
Rückenmuskeln 116.
Rückennerven. 280.
Rückensaite. 15. 38.

Sacculus ellipticus. 214.
— oblongus. **44.** 6.
— oblongus alceus s. sinus comm. **44.** 5.
— rotundus. 215. **44.** 5.
Saccus coecus. 382. **85.** 3. 4.
— endolymphaticus. 215.
— entericus. 386.
— lacrymalis. 189. **42.** 3.
— peritonei. 423.
— pleurae dexter et siuister. 379.
Säulen des Rückenmarkes. 223.
Saliva. 366.
Salpinx. 206.
Samenbläschen. 404.
Samenfäden. 403.
Samenleiter. 404.
Samenstrang. 410.
Sarcolem 98.
Sattel. 19.
Sattelgelenk. 13.
Saugadern. 347.
Scala media. 212. **44.** 7.
Scala tympani. 212. **43.** 4. **44.** 1. 2. 4. 7.
— vestibuli. 212. **44.** 1. 2. 7.
Scapha. 203.
Scapula. 46. **9.** 1. **10.** 1. **14.** 1. 2.
Scapus penis. 407.
Schädelbasis. 17.
Schädeldach. 24.
Schambein. 57.
Scheide. 417.
Scheitelbeine. 26.
Scheitellappen. 247.
Scheitelwindung. 247.
Schienbein. 62.
Schiffbein. 51.
Schilddrüse. 380.
Schildknorpel. 370.
Schläfenbein. 21.
Schläfenlappen. 248.
Schläfenwindung. 248.
Schleifen. 239.
Schleifgelenke. 13.
Schleimbeutel. 98.
Schleimhäute. 169. 179.
Schlingen. 274.
Schlüsselbein. 47.
Schnecke. 211. 215.
Schneidezähne. 358.
Schraubengelenke. 14.
Schulterblatt. 46.
Schultergelenk. 83.
Schultermuskeln. 131.
Schweiss. 176.
Schweissdrüsen. 176.
Schwertfortsatz. 44.
Sclera. 192. **41.** 2. 3. **42.** 4. **43.** 2.
Scrotum. 411. **57.** 3. 4. **88.** 4.
Scyphus. **44.** 1. 2. 5.
Sehhügel. 242.
Sehhügelstrahlung. 252.
Sehnen. 98.
Sehnenrolle. 98.
Sehnenscheiden. 98.
Sehnerv. 258.
Sehnervenachse. 190.
Sehnervenkreuzung. 240.
Sehstreifen. 240. 242.
Seitenstrangsreste. 225.
Seitenventrikel. 241.
Sella turcica. 19. **2.** 2. 3. **6.** 3. **42.** 1. **46.** 5.
Semicanalis pro m. tensore tympani. **43.** 5.
Semispinalmuskeln. 121.
Semisulcus petrosus inferior. 18.
Septula fibrosa penis. 408.
Septula testis. 402.
Septum annuli cruralis. 147. 152.
— atriorum. 302. **63.** 6. **64.** 1.
— bulbi urethrae. 407.
— cervicale. 254.
— cordis. 301.
— fibrosum linguae. 362.
— glaudis. 408.
— nasi. 30. **39.** 5. **40.** 1. **53.** 2.
— orbitale. 186.
— pellucidum. 242. 245. **46.** 5. **48.** 4.
— penis. 408.
— scroti. 411.
— ventriculorum. 302. **63.** 3. **64.** 2. 3. 4.
Serosa. 382.
Serratus anticus minor. 126.
Sesamknochen des Fusses. 67.

Sesamknochen der Hand. 55.
Sharpey'sche Fasern. 98.
Siebbein. 27.
Siebplatte. 27.
Sinnesorgane. 181.
Sinus. 8.
— alae parvae 336.
— basilaris. 336.
— cavernosus. 336.
— circularis. 336.
— coronarius. 298. 333.
— costomediastinalis. 379.
— ethmoidalis. **6.** 2.
— frontales. 25. **3.** 2. **6.** 2. **40.** 2.
— lactiferi secundarii. 177.
— lateralis. 336.
— longitudinalis inferior. 336.
— longitidudinalis superior. 336. **48.** 1.
— maxillaris. 32. **6.** 3. 39. 5.
— Morgagnii. 375.
— occipitales. 336. **48.** 1.
— petrososquamosus. 336.
— petrosus inferior. 336. **1.** 2.
— petrosus superior. 336.
— piriformis. 375.
— pocularis. 405.
— rectus. 336.
— renalis. 398.
— rhomboideus. **48.** 4.
— sagittalis inferior. 256. 336.
— sagittalis superior. 255. 336.
— sphenoidales. 20. **2.** 2. **6.** 2. **40.** 1. 2. **46.** 5.
— sphenoparietalis. 336.
— terminalis. 296.
— transversus. 336. **49.** 1.
— transversus pericardii. 301.
— tympani. 206.
— urogenitalis. 395. 401. 405.
— Valsalvae. 305. **64.** 3. 4.
— venarum cavarum. 303.
— venarum pulmonalium. 304.
— venosi durae matris. 335.
Sitzbein. 57.
Skelettsystem. 8.
Smegma praeputii. 409.
Solitäre Follikel. 348.
Solitärfollikel. 386.
Speiche. 49.
Speicheldrüsen. 365.
Speiseröhre. 381.
Sperma. 412.
Spermatozoen. 403.
Sphincter ani internus. 388.
— cloacae. 420.
— pupillae. **41.** 3.
— pylori. 383.
Spina angularis. 20.
— helicis. 202.
— ilei anterior inferior. 56. **8.** 11. **15.** 1. 3. **20.** 1.
— ilei anterior superior. 56. **8.** 11. **20.** 1.
— ilei posterior inferior. **11.** 1. **15.** 1.
— ilei posterior superior. 56. **11.** 1. **15.** 1. 3.
— ischii. **11.** 1.
— mentalis. 35.
— nasalis. 25. **3.** 2. 5. **4.** 1.
— nasalis anterior. **39.** 6.
— nasalis poster. **6.** 4. **7.** 1 b.
— occipitale externa. **7.** 1 a.
— occipit. interna. **6.** 1.
— ossis ischii. 57. **8.** 11. **15.** 1.
Spina palatina. 34.
— pubis. 57. **8.** 11. **15.** 1.
— scapulae. 46. **10.** 3. **12.** 1. **14.** 1.
— trochlearis. 25.
— tuberculi majoris, minoris. 48. **13.** 1.
— tympanica major. 204.
— zygomatica. 33.
Spinalmuskeln. 122.
Spinalnerven. 222.
Spindel d. Schnecke. 211.
Spinnenzellen. 220.
Spinnwebehaut. 254.
Spinocostale Muskeln. 118.
Spinodorsalmuskeln. 118.
Splanchnologie. 353.
Splen s. lien. 351.
Splenium corporis callosi. 244. **46.** 5. **48.** 4.
Spongiosa. 8.
Sprungbein. 64.
S romanum. 387. **86.** 2. **89.** 4.
Stabkrauz. 252.
Stäbchen. 198.
Stammlappen. 246.
Stammstrahlung. 252.
Stapes. 37. **43.** 3. 5. 6.
Steigbügel. 37.
Steissbein. 43.
Sternum. 44. **70.** **83.**
Stilling'scher Kern. 224.
Stimmbänder. 373.
Stimmband, echtes. 375.
Stimmritze. 373.
Stirnbein. 24.
Stirnfurche. 247.
Stirnlappen. 247.
Stirnwindung. 247.
Stratum gangliosum. **43.** 1.
— gangliosum retinae. 197.
— grauulosum externum retinae. 198. **43.** 1.
— granulosum internum retinae. 197. **43.** 1.
— intermedium. **39.** 1.
— longitudinale, perpendiculare, transversum. 364.
— zonale tractus optici. 243.
Streifenhügel. 243.
Striae acusticae. 228.
— cornea. 250.
— longitudinales laterales, mediales. 244.
— malleolaris. 205.
— medullaris. 242. 228. **48.** 4.
— terminalis. 250.
— transversae. 244.
— vascularis. 216. **44.** 7. 8.
Stroma iridis. 194.
— ovarii. 413.
Subarachnoidealraum. 254.
Subduralraum. 255.
Subiculum. 248.
Submucosa. 179.
Substantia adamantina. 357.
— corticalis cerebri. 246.
— corticalis lens crystallina. 196.
— corticalis renum. 398. **88.** 1. 2.
— eburnea. **85.** 1.
— ferruginea Arnoldii. 228.
— gelatinosa. 220.
— gelatinosa centralis medullae spinalis. 224.
— gelatinosa columnae posterioris. 224.
— gelatinosa Rolandii. **45.** 1.
— medullaris. 402.
— medullaris renum. 398.

Substantia nigra. 239.
— perforata anterior. **48.** 1.
— perforata antica s. lateralis. 240.
— perforata media s. posterior. 240.
— perforata posterior. **48.** 1.
Substanz, graue, des Rückenmarkes. 223.
— weisse, des Rückenmarkes. 224.
— weisse, des verlängerten Markes. 230.
Succus gastricus. 383.
— pancreaticus. 394.
Sulci. **46.** 5.
Sulcus s. fovea tali. **18.** 2.
— arteriae occipitalis. 23.
— atricoventricularis s. circularis. 300.
— basilaris pontis. 231.
— calcanei. 65.
— calcarinus. 248.
— callosomarginalis. 248.
— callosus. 249.
— caroticus. **2.** 3.
— centralis cerebri. 247. **46.** 3. 4.
— chiasmatis. 19.
— cinguli. 249.
— circularis. **63.** 1.
— collaterales anterior, posterior. 223.
— collateralis postremus. 223.
— costalis. 44. **9.** 2. 3.
— ethmoidalis. 30.
— frontalis inferior, superior. 247. **46.** 3. 4.
— hamuli pterygoidei. 20.
— hippocampi. 248.
— horizontalis. **48.** 2.
— horizontalis cerebelli. 234.
— horizontalis tibiae. 62.
— inferior lateralis cerebelli. 234.
— jugularis. 18.
— lacrymalis. 29. 32. 33. **3.** 4.
— longitudinalis s. intertubercularis. **13.** 1.
— longitudinalis cordis anterior. 300. **63.** 2.
— longitudinalis (s. sagittalis) oss. occip. 19. **1.** 2. **3.** 2.
— longitudinalis cordis posterior. 300. **63.** 1.
— malleoli lateralis. 63.
— medianus fossae rhomboideae. 228.
— mentolabialis. 356.
— muscularis. 206.
— mylo-hyoideus. **3.** 6.
— nasolabialis. 356.
— occipitalis inferior. 248.
— occipitalis medius. **46.** 4.
— occipitalis superior. 247. **46.** 4.
— occipitotemporalis. 248.
— olfactorius. 240. 247.
— ossis carpalis I. 52.
— ossis cuboidei. 66. **18.** 2.
— ossis navicularis. 65.
— palatinus. **2.** 2.
— parietalis. **46.** 3. 4.
— patrieto-occipitalis. 248.
— petrosus inferior, superior. 22.
— praecentralis. 247. **46.** 4.
— praecuneatus. 248. **46.** 4.
— pro nervo ethmoid. **6.** 2.
— pro tuba Eustachiana s. pterygoideus. 20.
— pterygoideus oss. palat. 34. **3.** 1.
— pterygopalatinus. 21.
— sclerae. 192.
— stapedis. **43.** 9.
— superior cerebelli. 234.
— temporalis inferior, medius. 248.
Sulcus transversus cordis. **63.** 1. 2.
— transversus oss. occip. 19. **1.** 2. **6.** 1.
— triradiatus. 247.
— tympani. 204.
— tympanicus. 23.
— ulnaris. 48.
Sulci meningei. **3.** 3.
Supercilia. 174.
Supercilium. 46. **10.** 2. **12.** 1.
— acetabuli ossa coxae. 56. **8.** 11. **15.** 2.
Superficies anterior. **10.** 2.
— articulares calcaneae, calcanei. 65.
— articularis. 63. **10.** 2. **12.** 2. **16.** 3. 4. **17.** 3.
— articularis acromii. 47.
— articularis anterior. **18.** 2. 4.
— articularis capitis **43.** 6. 8.
— articularis fibulae. 63.
— articularis iutermalleolaris. 64.
— articularis lateralis. **18.** 4.
— articularis navicularis. 65.
— articularis pro epistroph. 8. 2.
— articularis pro tuberc. costae. 8. 7.
— auricularis. 43.
— cerebralis oss. sphenoid. **2.** 3. **3.** 1.
— concava hepatis. 389.
— condylus superior. **18.** 4.
— convexa hepatis. 389.
— facialis. **3.** 5.
— gastrica lienis. 352.
— glenoidalis. 40. **8.** 3. **10.** 2.
— glenoidalis peroneae. 63. **16.** 2. **17.** 2.
— glenoidalis pro astragalo. **16.** 3. **17.** 2. 3.
— glenoidalis pro dente epistrophei. 8. 1.
— glenoidlias pro patellae. **17.** 1.
— glenoidales tibiae. 62.
— lunata ossis coxae. 56.
— orbitalis. **3.** 5.
— orbitalis alae maguae ossis sphenoidei. **2.** 2.
— renalis lienis. 352.
— symphyseos pubis. 57.
— temporalis. **2.** 2.
— tibialis. **16.** 3. **17.** 3.
Supination. 84.
Supravaginalraum. 187.
Susteutaculum tali. 65. **18.** 2. 4. **19.** 3.
Sutura coronaria. 26. **2.** 1. **4.** 1. **5.** 1. 4.
— frontalis. 24. **2.** 1. **5.** 1. 4.
— iucisiva. 33.
— lambdoidea. 26. **5.** 2.
— mastoidea. 26. **4.** 1.
— palatina transversa. 34.
— sagittalis. 26. **5.** 1. 2.
— squamosa. **2.** 1. **4.** 1.
— transversa squamae ossis occipitis. 18.
Suturen. 11.
Sympathisches Nervensystem. 287.
Symphysis pubis. 12. **8.** 11. **15.** 1. **20.** 1. **89.** 1.
— sacro-iliaca. **8.** 11.
Synarthrosis. 11.
Syuchondrosis. 12.
— sacro-coccygea. 78.
Syndesmologie. 70.
Syndesmosis. 12.
Synovia. 12. 72.
Synovialmembran. 72.
Systema nervosum sympathicum. 287.
Taeniae coli. 387.
— coli posterior. 387.
— muscularis. **87.** 2.
Talgdrüsen. 176.

Talus. 64.
Talusrolle. 64.
Tapetum corporis callosi. 244.
— nigrum. 197. **43.** 1.
Tarsi. 187.
— palpebrarum. 187.
Taschenbänder. 373.
Tastapparat. 178.
Tastkörpercheu. 178.
Tastorgane. 173.
Tegmentum. 239.
— tympani. **43.** 3.
Tela chorioidea. **45.** 8.
— chorioidea inferior 253.
— chorioidea ventriculi III. 254.
— subcutanea. 171. **39.** 1.
Tendines. 98.
— musculi ext. carpi radial. **31.** 1.
— musculi ext. digitorum comm. **29.** 2. **55.** 1.
Tendo Achillis. 164. **34.** 1. 2. **36.** 2. **59.** 1.
— capitis longi muscl. bicipitis brachii. **14.** 1. 2.
— communis extensorius. **36.** 1.
— communis extensorius cruris. **20.** 4.
— ext. carpi rad. brevis, longus. **29.** 1.
— intermedius musculi omohyoidei. 113. **24.** 1.
— musculi bicipitis cap. brevis. **31.** 2.
— musculi exteusoris hallucis longi. **34.** 2.
— musculi flexoris carpi radialis. **29.** 5. **31.** 4.
— musculi flexoris carpi ulnaris. **29.** 5.
— musculi flexoris digitorum communis longi. **38.** 1. 5.
— musculi flexoris longi hallucis. **38.** 1.
— musculi hallucis longi. **38.** 5. **59.** 3.
— musculi latiss. dorsi. **31.** 2.
— musculi peronaei longi. **38.** 3. 5.
— musculi plantaris. **34.** 1.
— musculi quadrigemini brachii. 134.
— musculi stap. **32.** 3. 5.
— musculi tibiales antici. **34.** 2.
— musculi tricipitis. **31.** 1.
— valvulae Eustachii. 304.
Tentorium cerebelli. 256. **46.** 5.
Testes. 402.
— cerebri. 238.
Testiculus. **88.** 4. 5. **89.** 1.
Thalami optici. 242. **46.** 5. **48.** 4.
Thenar digiti V. **29.** 5.
— pollicis. 141. **29.** 5. **55.** 2.
Thenon'scher Raum. 187.
Thränenbeine. 29.
Thränen-Drüsen. 188.
Thränennasengang. 184. 189.
Thränenorgaue. 188.
Thränenpunct. 189.
Thränensack. 189.
Thymus. 380.
Thyreoidea. **29.** 1.
Tibia. 62. **19.** 1. 3. **20.** 3. 4. 5.
Tonsilla. 360. **40.** 1. **48.** 1. 3.
— cerebelli. 234.
Trabeculae. 408.
— carneae atriorum. 302. **64.** 2. 3. 4.
— carneae ventriculorum. 303.
— corporum cavernosorum. 408.
— lienis. 352.
Trachea. 376. **24.** 1. 2. **27.** 1. 2. **28.** 5. 7. **29.** 1. **40.** 1. **80.** **82.** 1. 2. 3. 4.
Tractus intermedio lateralis. 223.
— olfactorius. 240. **48.** 1. **67.** 1.
— optici. 240. **48.** 1.
Tractus opticus. 242. **42.** 1.
— spiralis foraminosus. 213.
Tragi. 174.
Tragus. 203.
Trapezbein. 51,
Trigonum cervicale. 115.
— olfactorium. 240.
— vesicae. 401.
Trochanter major, minor. 61. **16.** 1. **17.** 1. **31.** 1. **36.** 1.
— minor. 61. **16.** 1. **17.** 1. **36.** 1.
Trochlea. 48. **12.** 5. **13.** 1.
— m. obliqui superior. **42.** 1. 2.
— processus cubitalis. **14.** 4.
Trommelfell. 205.
Trommelfelltaschen. 209.
Tropis. 239.
Truncus arteriosus. 296.
— corporis callosi. 244.
— costocervicalis. 315. **68.** 2.
— lumbalis. 350.
— lymph. bronchiomediastinicus dexter. 349. 350.
— lymphaticus communis dexter. 349. **80.**
— lymphaticus communis sinister. **78.** 1.
— lymphaticus dexter. **78.** 1.
— lymphaticus intestinalis. 349. 351.
— lymphaticus jugularis. 349.
— lymphaticus jugularis dexter, sinister. 349.
— lymphaticus lumbalis. 349.
— lymphaticus mammarius. 350.
— lymphaticus subclavius. 350.
— lymphaticus subclavius dexter, sinister. 349.
— thyreocervicalis. 314. **65.** 2. **66.** 1. **70.**
Tuba Eustachii. 206. **4.** 4. **7.** 1 a. **28.** 3. **43.** 4. **89.** 2.
— Fallopiae 414. **71.** 1. **89.** 3. 5. 6.
Tubae Eustachii pars cartilaginea. **43.** 5.
— Eustachii pars ossea. **43.** 5.
— uterinae. 414.
Tuber. **18.** 2. 4.
— calcanei. 65. **19.** 1. 2. 3.
— cinereum. 240. **46.** 5.
— frontale. 25. **2.** 1. **4.** 1.
— ileopectinaeum. **8.** 11. **15.** 1.
— ischii. 57. **8.** 11. **11.** 1. **15.** 1. **31.** 1. **73.** 4.
— maxillare. 32.
— oss. ilei. **16.** 1.
— oss. navicularis. **18.** 2. 4. **19.** 2.
— parietale. 26.
— valvulae. 233.
Tubera mentalia. 35.
Tuberculum. **9.** 2. 3.
— anterius. 242.
— anticum atlant. 40.
— articulare oss. temp. 24. **4.** 2. **7.** 1 b.
— atlantis anticum. **8.** 2.
— atlantis posticum. **8.** 1. 2.
— cartilaginis thyreoideae dextrum et sinistrum. 370.
— caudatum hepatis. 390.
— costae. 44.
— ephipii. 19.
— laterale atlant. 40. **8.** 1.
— Loweri. 303.
— majus s. externum. **13.** 1.
— majus humeri. 48. **12.** 5. **14.** 2.
— minus s. internum. **13.** 1.
— minus humeri. 48.
— ossis metatarsi V. **38.** 1. 5.
— plantare. 66.
— plantare ossis metatarsi hallucis. **18.** 2. **19.** 2.
— Rolandii. 228.

Tuberositas calcanei. 59. 3.
— condyli externi. 16. 1.
— condyli femoris. 62.
— condyli interni. 16. 1.
— costalis claviculae. 47.
— glutaealis. 16. 1.
— humeri. 48.
— metatarsi V. 67. 19. 1. 2.
— ossis carpalis I. 52.
— ossis ilei. 56.
— ossis ischii. 20. 1.
— ossis metacarpi V. 54. 18. 4.
— ossis navicularis. 65.
— ossis radialis. 52.
— ossis radialis carpi. 51.
— ossis sacri. 43.
— ossis tarsalis IV. 66.
— radii. 50. 13. 3. 14. 3. 4.
— scapularis claviculae. 47.
— tibiae. 62. 17. 2. 20. 3. 4.
— ulnae. 49. 13. 2.
— unguicularis. 54.
Tubuli Belliniani. 398.
— renalis contorti, recti. 398.
— seminiferi. 402.
Tunica albuginea lienis. 352.
— albuginea penis. 408.
— albuginea renum. 398.
— albuginea testis. 402.
— conjunctiva bulbi. 187.
— conjunctiva palpebrarum. 187.
— dartos scroti. 411.
— intima renum. 398.
— mucosa 382.
— muscularis. 382.
— nervea. 381.
— nervea s. vasculosa. 382.
— serosa testis. 402.
— tertia renum. 398.
— vaginalis communis. 411.
— vaginalis propria. 411.
— vaginalis propria testiculi. 88. 5. 89. 1.
— vasculosa. 381.
Uebergangsfalten. 187.
Uebergangswindung. 247.
Ulna. 49. 14. 3. 4. 5. 6. 29. 5.
Ulnarflexion. 85.
Umbilicus. 83.
Umbo. 43. 3.
— membrana tympani. 205.
Ungues. 174. 39. 4.
Unteres Längsbündel. 251.
Unterlippe. 356.
Unterhautbindegewebe. 171.
Unterkiefer. 35.
Unterkieferfortsatz. 31.
Unterschenkel. 62.
Ureter. 399. 61. 2. 69. 2. 77. 4. 81. 88. 1. 2. 3. 5. 89. 3. 4. 6.
Urethra. 88. 3. 5. 89. 1. 2.
— des Mannes. 401.
— des Weibes. 418.
Urina. 401.
Urniere. 394.
Urnierengang. 394.
Urogenitalsystem. 394.
Uterus. 414. 71. 1. 89. 3. 6.
— bipartus. 397.
— masculinus. 405.
Utriculus. 214.
Uvea. 194.
Uvula. 233. 48. 3. 4.
Vagina. 417. 73. 5. 89. 2. 3. 5.
— cruris. 152.
— et lig. tendinis mm. flexorum. 26. 5.
— externa nervi optici. 187.
— interna nervi optici. 187.
— m. abductor. et flexor. brev. digitti V. 38. 2.
— m. abductor. et flexor. brev. hallucis. 38. 2.
— recto-abdominalis. 69. 3.
— tendinum. 99.
— vasorum. 150.
Vallecula Reilii. 233.
Valvata cerebelli anterior. 46. 5.
Valvulae, Bauhini. 385. 86. 3.
— coli. 385.
— Eustachii. 304. 63. 5. 64. 1.
— foram. ovalis. 63. 5.
— Heisteri. 392.
— ileocoecalis. 385.
— mitralis. 305. 63. 6. 64. 2. 3.
— pylori. 383.
— semilunares. 304. 63. 6.
— semilunares ant. 64. 4.
— semilunares aorticae. 305.
— semilunares dextr. 64. 3. 4.
— semilunares post. 64. 3.
— semilunares sinistr. 64. 3. 4.
— Thebesii. 304.
— tricuspidalis. 304. 63. 6. 64. 2. 4.
— vaginae. 417.
— Vieussenii. 334.
Vas deferens. 403. 404. 61. 2. 69. 3. 71. 2. 88. 5. 89. 1.
Vasa aberrantia. 403.
— afferentia lymphatica. 348.
— bronchialia. 378.
— chylifera s. lactea. 351.
— efferentia lymphatica. 348.
— efferentia testis. 403.
— lymph. jugularia. 78. 2.
— lymph. profundus. 78. 2.
— lymphatica superfic. 78. 2.
— lymphatica superfic. brachii. 78. 1.
— lymphatica thoracica. 78. 2.
— pulmoualia. 346. 378.
— vaginalia. 42. 4.
— vorticosa. 201.
Velum medullare anterius. 233. 48. 3.
— medullare inferius et superius. 233.
— palatinum 360.
Venae, alveolares inf. 77. 1.
— angularis. 75. 3.
— anonymae. 334. 78. 1.
— anonymae dextra. 70. 75. 1. 2. 82. 4.
— anonym. sinistr. 75. 1. 2. 80. 82. 4.
— auditivae iuternae. 337.
— auricul. posterior. 77. 1.
— axillaris. 339. 70. 75. 1. 2. 78. 2. 83.
— azygos. 340. 61. 2. 65. 1. 77. 2. 78. 1. 80. 81.
— azygos sinistra. 341.
— basilaris. 337.
— basilica. 340. 55. 1. 2. 56. 1. 75. 1. 78. 1.
— basivertebrales. 341.
— brachiales. 339. 56. 2.
— brachialis lateralis. 339.
— brouchiales posteriores. 341.
— brachiocephalicae. 334.
— calcaneae. 344.
— cardiacae. 333.

Venae cavae. 303.
— cava inferior. 342. 63. 5. 64. 1. 2. 65. 1. 75. 1. 77. 2. 3. 4. 78. 1. 3. 81. 86. 2. 89. 3. 4.
— cava superior. 334. 61. 2. 63. 4. 5. 64. 1. 2. 65. 1. 70. 75. 1. 2. 77. 2. 78. 1. 80. 81. 82. 3. 4.
— cavernosae. 345. 408.
— centralis. 402.
— centralis retinae. 200. 338. 42. 4. 43. 2.
— cephalica. 340. 70. 75. 1.
— cephalica anterior. 338. 75. 1.
— cephalica brachii. 55. 1. 2. 56. 1. 75. 1. 78. 1.
— cephalica ext. 75. 2. 77. 1.
— cephalica int. 75. 2.
— cephalica pollicis. 340.
— cephalica post. 75. 1.
— cerebelli inferiores, superiores. 337.
— cerebrales. 337.
— cerebrales inferiores laterales. 337.
— cerebralis magna. 337.
— cerebrales superiores. 337.
— cerebri media. 337.
— ciliaris anterior, posterior. 42. 4.
— circumflexae brachii posteriores. 339.
— circumflexae femoris. 344. 84.
— circumflexae femoris extern. 73. 3.
— circumflexae ilium. 73. 3.
— circumflexae ilium profundae. 344.
— colica dextra, media. 87. 1. 2.
— colica sinistra. 343. 86. 2. 87. 2.
— comitantes. 344.
— comitantes crurales laterales und mediales. 344.
— comitantes popliteae laterales, mediales. 344.
— conjunctivae post. 42. 4.
— cordis minimae. 334.
— coronaria. 63. 2.
— coronaria cordis dextra. 63. 1. 75. 1.
— coronaria cordis dextra anterior, posterior. 334.
— coronaria cordis magna. 334.
— coronaria cordis media. 63. 1.
— coronaria cordis parva. 334.
— coronaria magna. 63. 1.
— coronaria uteri. 346.
— coronaria ventriculi. 343.
— coronaria ventriculi inferior. 343.
— corporis callosi. 337.
— cruralis. 344. 59. 2. 70. 73. 3. 75. 1. 83. 84.
— cutanea ulnaris. 340.
— cysticae. 343.
— digitales volares. 339.
— diploicae. 336.
— dorsalis penis. 345. 70.
— duodenales. 343.
— epigastrica. 73. 3. 78. 3. 83.
— epigastricae inferiores. 344.
— epigastricae superficiales. 345. 84.
— facialis anterior. 338. 54. 5. 75. 3. 77. 1. 78. 1.
— facialis communis. 338.
— facialis posterior. 338. 77. 1.
— fossae Sylvii. 337.
— frontalis. 54. 5. 77. 1.
— Galeni. 337.
— gastricae breves. 343.
— glutaeae inferiores. 345.
— glutaeae superiores. 345. 81.
— haemorrhoidalis interna. 343. 81. 86. 2. 87. 2.
— haemorrhoidales mediae. 345. 81.
— hemiazygos. 341. 65. 1. 80. 81.
— hemiazygos superior. 341.
— hepaticae. 342. 75. 1. 77. 3.
— hepaticae advehentes, revehentes. 298.
Venae hypogastrica. 343. 89. 4.
— hypogastricae. 345—346.
— hypogastrica, s. iliaca interna. 345. 71. 2.
— ileolumbalis. 345. 75. 1.
— iliacae communes. 343. 78. 3. 81. 89. 3. 4.
— iliaca externa. 343—344. 78. 3. 81. 89. 3. 4.
— iliaca interna. 81.
— ilio-colica. 86. 2. 87. 1. 2.
— ilio-colica dextra. 86. 2.
— inguinales. 345.
— intercostales. 341. 61. 1. 2. 77. 2. 80. 81.
— intercostalis suprema. 335.
— interlobulares. 343. 391.
— interosseae metacarpi dorsales. 340.
— interosseae metatarseae dorsales. 344.
— intralobularis. 391.
— ischiadica. 81.
— jejunales et ilei. 80. 87. 1.
— Jugularis cephalica posterior. 335.
— jugularis communis. 335.
— jugularis communis dextra. 80.
— jugularis externa. 334. 339. 75. 1. 2. 3. 77. 1. 78. 1.
— Jugularis interna. 335. 49. 2. 53. 5. 57. 2. 61. 1. 75. 1. 3. 77. 1. 78. 1. 2. 80. 82. 3. 4.
— labialis. 75. 3.
— laryngea superior. 335.
— lienalis. 343. 86. 2.
— lingualis. 338.
— lumbales. 342. 77. 2. 81.
— lumbalis adscendens. 342.
— lumbales adscentes. 342.
— lumbalis ascendens. 341.
— magna. 63. 5.
— magna cordis. 82. 3.
— malleolares. 344.
— mammaria interna. 335. 81. 83.
— mediana. 340. 75. 1. 78. 1.
— mediana basilica, cephalica. 55. 2.
— mediastinicae. 341.
— meningeae. 337.
— mesaraica magna. 80.
— mesenterica magna. 343. 86. 2. 87. 1.
— mesenterica major. 87. 2.
— mesenterica minor. 86. 2. 87. 2.
— mesenterica parva. 343.
— mesenterica superior. 343. 86. 1.
— metatarseae. 344.
— nasales oculi. 200.
— obliqua atrii sinistri. 334.
— obturatoria. 344. 78. 3
— obturatoriae. 345.
— occipitalis. 75. 3. 77. 1.
— oesophageae. 341.
— omphalomesentericae. 295. 298.
— ophthalmicae. 338. 77. 1.
— ophthalmicae inferiores. 338.
— pancreaticae. 343.
— perforantes femoris. 344.
— pericardiacae. 341.
— pericardicophrenica. 82. 4.
— peroneae. 344.
— pharyngeae. 338.
— phrenicae inferiores. 342.
— plantares. 344.
— poplitea. 344.
— portae. 77. 3. 85. 4. 5.
— portarum. 343.
— profundae brachii. 339. 55. 1.
— profundae cruris et femoris. 344.

Venae profunda femoris. 344. **73.** 3. **84.**
— pudenda communis. **78.** 3. **81.**
pudenda interna et externae. 345.
— pudendae externae et profundae. 344.
— pulmonales. 346. **61.** 2. **64.** 2. **75.** 1. **82.** 3.
— pulmonalis dextra. 347. **63.** 1.
— pulmonalis dextra media. 347.
— pulmonalis sinistra. 347. **63.** 1.
— pulmonalis sinistra inferior. 347.
— pulmonalis superior. 347.
— radialis. **78.** 1.
— radiales ulnares. 339.
— renales. 342. **75.** 1. **77.** 4. **81. 86.** 1. **88.** 1. 2. **89.** 4.
— sacrales laterales. 345.
— sacrales mediae. 344. **78.** 3. **81.**
— salvatella. 340.
— saphena magna. 345. **59.** 2. **70. 73.** 3. **78.** 1. **83.**
— saphena parva. 344. **59.** 1.
— spermatica externa. 344.
— spermaticae internae. 343. **75.** 1. **77.** 4. **81. 83.** 3.
— spinales propriae. 341.
— spiralis cochleae. 212.
— subclavia. 334. 339. **57.** 2. **70. 75.** 1. **78.** 1. **80. 81. 82.** 4.
— subclavia dextra. **75.** 2.
— subcutanea colli. **75.** 2.
— supscapularis. 340. **57.** 2.
— superficiales brachii. 340.
— superficiales s. subcutaneae ilicae ext. 344.
— superficialis colli horizontalis, verticalis. 339.
— suprarenales. 342.
— tarseae. 344.
— temporales oculi. 200.
— temporalis. **54.** 5. **75.** 3. **78.** 1.
— temporalis profunda. 338. **77.** 1.
— temporalis superficiales. 338.
— terminalis. 337.
— thoracicae. 340.
— thoracico-acromialis. 340.
— thoracicodorsalis. **57.** 2.
— thoracico longa. **57.** 2.
— thyreoidea inferior, lateralis. 335.
— thyreoidea superior. 335. **75.** 1.
— tibiales anteriores. 344.
— tibiales anterior und posterior. 344.
— tibiales posterior. 344. **59.** 1.
— surales profundae und articulares. 344.
— transversa scapulae. 340. **83.**
— ulnares. **78.** 1.
— umbilicales. 298.
— umbilicales embryon. **83.**
— uterinae. 345. **89.** 3.
— vaginales. **89.** 3.
— vertebralis. 335.
— vertebralis communis, externa, interna. 335.
— vesicales. 345.
— vorticosa. **42.** 4.
Venensystem. 333.
Ventriculi. 301. **77.** 4.
— laryngei. **28.** 6.
— laterales. 241.
— laterales cerebri. 241.
Ventriculus. 375. 381. **80. 83. 84. 85.** 3. 4. **86.** 1.
— dexter. 304. **63.** 1. 2. 3. 4. 5. **64.** 1. 2. **75.** 1.
— Morgagnii. **40.** 2.
— quartus. **46.** 1. 5. **48.** 4.
— quartus cerebri. 227. 228.
— sinister. 304. **63.** 1. 2. 3. 4. **64.** 1. 2. 4. **75.** 1. **82.** 3.
Ventriculus terminalis. 223.
— tertius cerebri. 241.
Ventrikel, rechter. 304.
Vermis. 233.
— superior et inferior. 233. **48.** 3.
Vertebrae cervicis. **61.** 1.
— colli. **20.** 2.
— costales. **10.** 1. **11.** 1. **20.** 2.
— dorsales. 41. **9.** 1. **22.** 3. **31.** 1. **61.** 1. **89.** 4.
— lumbales. 42. **9.** 1. **11.** 1. **22.** 3. **31.** 1. **61.** 1. **77.** 1.
— prominens. 41. **9.** 1. **10.** 1.
— spuriae, verae. 38.
Vertex cordis. 302.
— vesicae. 400. **88.** 3.
Vesica. **88.** 3.
— fellea. 391. **77.** 3. **80. 84. 85.** 3. 4. 5. **86.** 1.
— urinaria. **57.** 4. **61.** 2. **69.** 2. **71.** 2. **83. 88.** 5. **89.** 1. 2. 3.
Vesicula prostatica. 397. 405.
— seminales. 397. 404. **71.** 2. **88.** 5. **89.** 1.
Vestibulum. **43.** 4. **44.** 4.
— labyrinthi. 210. laryngis. 375. vaginae. 419.
Vibrissae. 174.
Vierhügel. 238.
Villi. 385.
Vogelklaue. 242.
Vomer. 30. **7.** 1 a. **46.** 5.
Vorderarmknochen. 49.
Vorderdarm. 381.
Vordere Kommissur des Grosshirns. 251.
Vorhof. 210. Vorhöfe. 301.
Vorhoftreppe. 212.
Vorkammer, linke. 304. rechte. 303.
Vormauer. 250.
Wadenbein. 63.
Walzengelenk. 13.
Warzenhof. 177.
Weiche Hirnhaut. 253.
Winslowsches Loch. 393.
Wirbelsäule. 37.
Wolff'scher Gang. 394.
Wolff'sche Körper. 394.
Würfelbein. 66.
Wurm. 233. Wurmfortsatz. 386.
Zähne. 357.
Zahnbein. 357. Zahnfortsatz. 32.
Zahnwechsel. 358.
Zapfen. 198.
Zehenglieder. 67.
Zentralkanal. 218.
Zentralwindung, vordere. 247.
Zirbeldrüse. 244.
Zona orbicularis. 88. **20.** 1.
Zona ossea. **44.** 7. 8.
Zonula ciliaris s. Zinii. 196.
— membranacea laminae spiralis s. zona Valsalvae. **44.** 5.
— ossea laminae spiralis. **44.** 5.
— Zinii. 193. **41.** 3.
Zoospermien. 403.
Zotten des Darmes. 385.
Zunge. 361.
Zungenbein. 37.
Zungenbein-Gelenke. 75. -Muskeln. 112.
Zwerchfell. 148.
Zwickellappen. 248.
Zwinge. 251. Zwingenwulst. 248.
Zwischenkiefer. 31. -Knorpel. 71.
Zwölffingerdarm. 384.

Inhaltsübersicht

betreffend die Hauptkapitel.

Text.

	Seite
Einleitung	1
Anatomische Terminologie	2
Die Organe (Allgemeines)	4
A. Skelettsystem	8
Gelenke und Verbindungen	11
Kopfskelett	15
Wirbelsäule	37
Rippen	44
Brustbein	44
Obere Extremität	46
Gürtel der oberen Extremität	46
Stiel der oberen Extremität	47
Endstück der oberen Extremität	50
Untere Extremität	55
Gürtel der unteren Extremität	55
Becken	58
Stiel der unteren Extremität	60
Endstück der unteren Extremität	64
Entwickelung der Extremitäten	68
Gelenke und Bänder	70
Kopf und Wirbelsäule	73
Wirbelsäule und Brustkorb	75
Extremitätengürtel und Wirbelsäule	80
Verbindungen der Extremitätenknochen	82
B. Muskelsystem (Allgemeines)	97
Muskeln des Kopfes	104
„ des Halses	111
„ der Nacken-, Rücken u. Lendengegend	115
„ der Brust	125
„ der oberen Extremität	129
„ am Bauch	143
Zwerchfell	148
Muskeln am Ende des Beckens	149
Muskeln der unteren Extremität	150
C. Äussere Haut	169
Allgemeiner Bau der Haut	171
Haare	173
Nägel	174
Drüsenapparat der Haut	175
Tastapparat	178
Schleimhäute	179
D. Sinnesorgane	181
Geruchsorgan	182
Geschmacksorgan	184
Auge	185
Gehörorgan	202
E. Nervensystem	217
Zentral-Nervensystem	222
Rückenmark	222
Gehirn	225
Hüllen der Zentralapparate	252
Peripherisches Nervensystem	256
Gehirnnerven	257
Rückenmarksnerven	273
Sympathisches Nervensystem	287
F. Gefässsystem (Allgemeines)	293
Herz	300
Arteriensystem	305
Venensystem	333
Lungenkreislauf	346
Lymphgefässsystem	347
G. Aufnehmende u. abscheidende Organe	358
Verdauungsapparat	354
Kopfdarm	355
Pharynx	366
Atmungswerkzeuge	368
Vorderdarm, Speiseröhre und Magen	381
Mitteldarm	384
Dickdarm	386
Leber	389
Bauchspeicheldrüse	393
Urogenitalapparat	394
Harnorgane	398
Männliche Geschlechtsorgane	402
Weibliche Geschlechtsorgane	412
Muskulatur des Afters u. Urogenitalkanals	421
Bauchfell	424

Tafeln nebst Erläuterungsblättern.

Knochen, Gelenke und Bänder	I—XXII
Muskeln	XXIII—XXXVIII
Haut, Sinnesorgane, Nervensystem	XXXIX—LXII
Gefässsystem	LXIII—LXXXI
Aufnehmende und abscheidende Organe	LXXXII—XC

Druckfehler.

Seite	5	Zeile	2	von	u.	lies	-körper	statt	-körpers
,,	5	,,	3	,,	u.	,,	der	,,	des
,,	6	,,	16	,,	u.	,,	Schlucken	,,	Schmecken
,,	33	,,	11	,,	o.	,,	incisivus	,,	incisivum
,,	38	,,	1	,,	o.	,,	Rückensaite	,,	Rücksaite
,,	59	,,	2	,,	u.	,,	posterior	,,	posterius
,,	87	,,	11	,,	u.	,,	volare s. trochleare	,,	volaria s. trochlearia
,,	91	,,	7	,,	o.	,,	patellae	,,	patella
,,	92	,,	23	,,	o.	,,	deltoides	,,	deltoideus
,,	113	,,	20	,,	u.	,,	Fascia	,,	Facia
,,	114	,,	1	,,	u.	,,	superficialis	,,	superfacialis
,,	156	,,	18	,,	o.	,,	pectineus	,,	pectiaeus
,,	160	,,	7	,,	o.	,,	Anzieher	,,	Abzieher
,,	204	,,	6	,,	o.	,,	rinnenförmigem	,,	ringförmigem
,,	242	,,	3	,,	o.	,,	cornu	,,	cornus
,,	245	,,	4	,,	u.	,,	cornu	,,	cornus
,,	261	,,	5	,,	o.	,,	n.	,,	u.
,,	274	,,	8	,,	u.	,,	cervicalis	,,	cericalis
,,	285	,,	7	,,	o.	,,	cutaneus	,,	cutanens
,,	317	,,	10	,,	o.	,,	brachii	,,	bracchii
,,	334	,,	18	,,	u.	,,	Hohlvene	,,	Hohlvenen

Druck von Hesse & Becker in Leipzig.

Bemerkungen zu den Erläuterungsblättern.

Auf dem jeder Tafel beigegebenen Blatte sind zunächst die Erläuterungen der Figuren kurz angegeben; ferner sind Erweiterungen des Textes stellenweise beigefügt. Ausserdem enthalten die Blätter ein Verzeichnis der Synonymen; für jedes Blatt ist ein gesondertes gegeben. Die gesperrt gedruckten Bezeichnungen sind im Text, resp. in den Tafeln gebraucht, hinter ihnen, durch = verbunden, sind die gleichwertigen Bezeichnungen, welche von verschiedenen Anatomen benutzt wurden, eingefügt.

Im Ganzen wurden die Synonyme den anatomischen Werken von Bock, Gegenbaur und W. Krause entnommen.

Bei der Eigenartigkeit der Herstellung der Tafeln war es leider nicht möglich, kleinere Druck- resp. Zeichenfehler gänzlich zu vermeiden; um diesem Übelstande nach Möglichkeit abzuhelfen, sind auf den Erläuterungsblättern in klein gedruckten Anmerkungen die Corrigenda eingefügt; der Herausgeber bittet die Fehler beim Gebrauch des Atlas danach verbessern zu wollen.

Tafel I.

Fig. 1. Hinterhauptsbein von aussen gesehen; dasselbe ist in einer um 45^0 nach oben gedrehten Lage gezeichnet.

Fig. 2. Hinterhauptsbein von innen gesehen; dasselbe ist um ca. 90^0 nach oben gedreht zu denken.

Synonyme: Os occipitis = Occipitale. — Pars basilaris = Occipitale basilare. — Crista basilaris = Tuberculum pharyngeum. — Clivus = Fossa medullae oblongatae. — Semisulcus petrosus inferior = Sulc. basilaris. — Partes condyloideae = Occipitalia lateralia = Partes jugulares s. laterales. — Processus condyloideus = Condylus occipitalis. — Foramen condyloideum posterius = Canal. condyloideus. — For. condyl. anter. = Canalis hypoglossi. — Processus jugularis = Tuberculum jugulare. — Pars squamosa = Pars occip. = Squama occip. — Lineae semicircul. super. = Lineae nuchae supremae. — Crista occipit. externa = Linea nuchae mediana. — Lin. semicirc. mediae = L. sem. superiores s. arcuatae externae super. = L. nuchae super. — Lin. semicirc. inferiores = L. arcuatae externae infer. = L. nuchae infer. — Sulcus longitudinalis = Sulc. sagittalis. — Fossae occipitales super. = F. cerebrales = F. cerebri posteriores. — Fossae occipitales infer. = F. cerebelli.

Fig. 1.

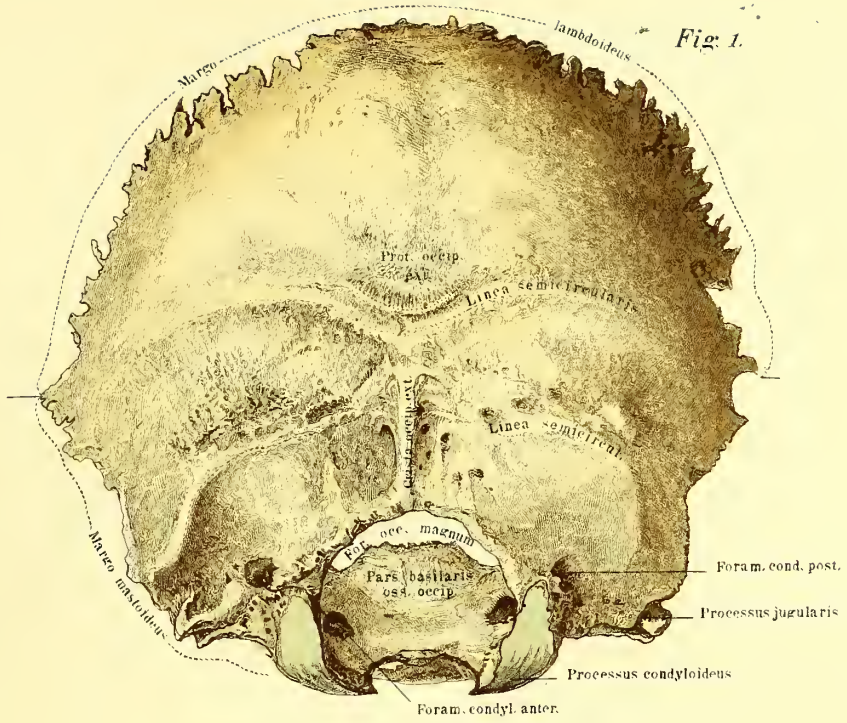

Fig. 2.

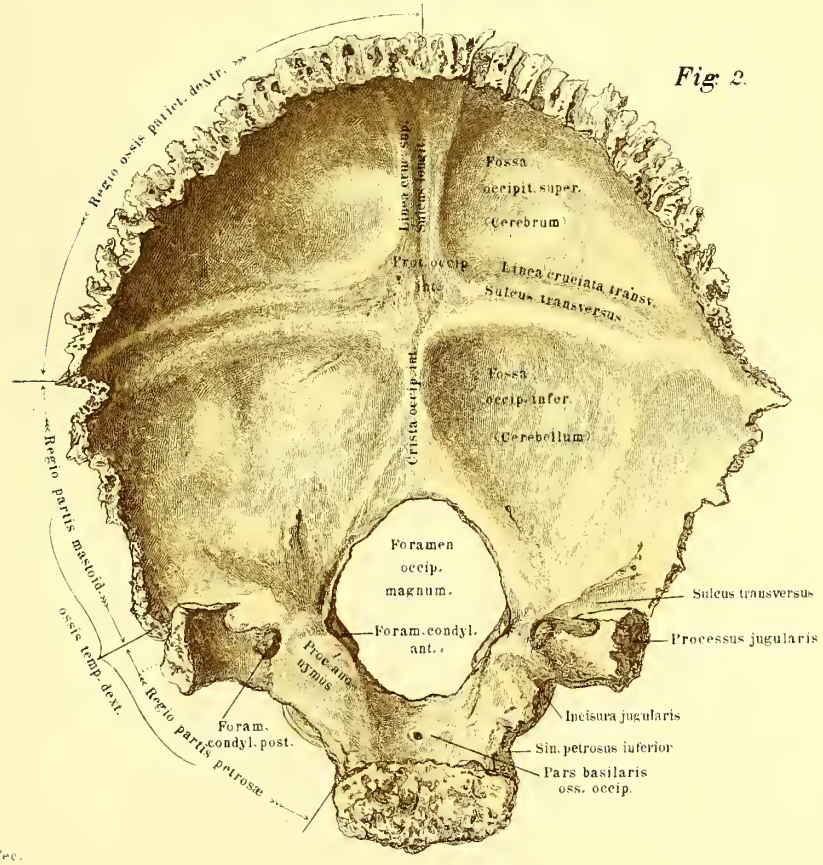

A. Brass fec.

Fig. 1.

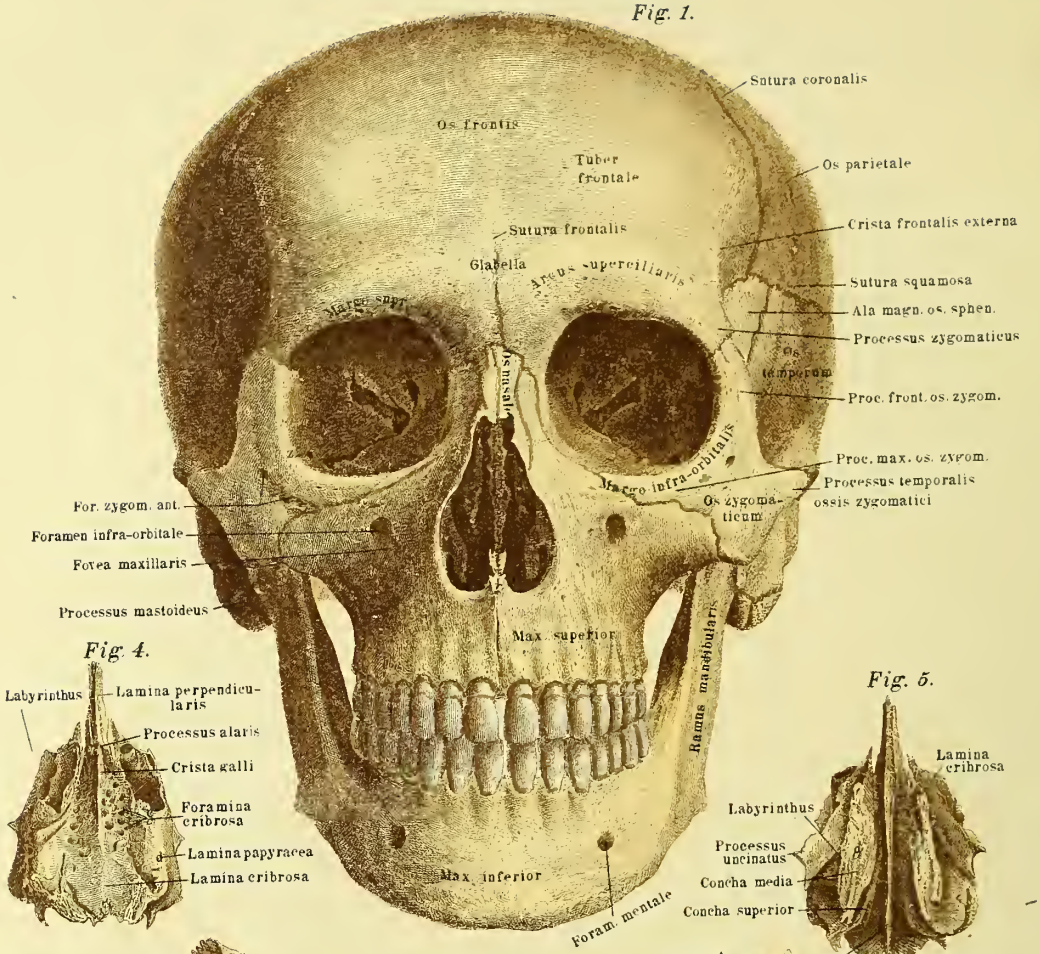

Fig. 4.

Fig. 5.

Fig. 2.

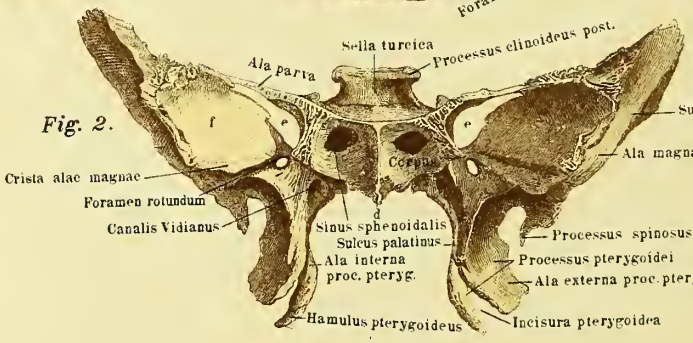

d Crista sphenoidalis
e Fissura orbitalis superior
f Superficies orbitalis alae magnae ossis sphenoidei

Fig. 3.

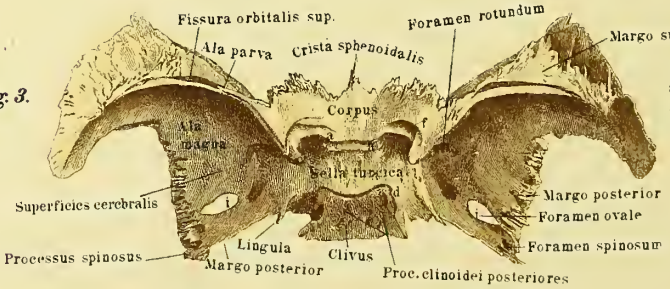

a Processus clinoidei medii
d Sulcus caroticus
e Proc. clin. anteriores
f Foramen opticum

Tafel II.

Fig. 1. Der knöcherne Schädel in Vorderansicht. Der höchste Punkt des Schädels ist derjenige, wo die Sutura coronaria mit der Sutura sagittalis zusammenstösst. Das Stirnbein nimmt die vordere obere Schädelfläche ein, seitlich liegen die vorderen Teile der Scheitelbeine, die grossen Keilbeinflügel, die Schläfenbeine. An den Stirnbeinbogen grenzen in der Median-Ebene die beiden Nasenbeine. An dieselben setzen sich die Nasenfortsätze der Oberkiefer an, an diese nach innen zu die Thränenbeine. Der Rand des Oberkiefers bildet mit dem angrenzenden und vorspringenden Jochbeine und demjenigen des Stirnbeines die Grenze der Augenhöhle (deren innere Wandungen später, Taf. VI, besprochen werden sollen). Unter dem Nasenbein, zwischen den Oberkiefern, liegt die umgekehrt herzförmige Öffnung zum Nasenrachenraum, Apertura pyriformis. In der Median-Ebene verläuft die Lamina perpendicularis des Siebbeines, von oben nach unten; von vorn und unten nach oben zieht sich die Crista nasalis zwischen den Oberkieferbeinen hin, hinter welcher der Vomer gelagert ist. Hinten im Nasenraum springen die gebogenen Muscheln vor. Der Oberkiefer schliesst den oberen Gesichtsteil nach unten zu; an ihn legt sich unten der Unterkiefer an, dessen Körper horizontal gelagert ist, während die Äste mit ihren Gelenk- und Coronoidfortsätzen schräg nach oben vom Körper abspringen.

Fig. 2. Das Keilbein (Os sphenoideum) von seiner vorderen Fläche gesehen, so gekehrt, dass die Längsachse, welche durch den Körper gelegt werden kann, auf den Beschauer zuläuft. An dem Körper springt nach oben die Sattellehne vor, an welcher die Sella turcica, die Proc. clinoidei anteriores und medii oben zu sehen sind. Dem Beschauer zugekehrt ist die Crista sphenoidalis, neben derselben liegen die Öffnungen, welche zu dem Sinus sphenoidalis führen. Auf den grossen Flügeln liegt nach vorn die Orbitafläche, also jene, welche die Aussenwand der Augenhöhle bilden hilft. Seitlich von derselben nach innen gekehrt ist die breite Fissura orbitalis superior bemerkbar, welche in der Fig. noch als dunkle, schräg von unten nach oben verlaufende Spalte sichtbar ist.

Fig. 3. Keilbein, von jener Seite aus gesehen, welche nach dem Schädelinnern zugekehrt ist. Der obere Rand ist der, welcher nach vorn gerichtet ist. An die Crista sphenoidalis setzt sich das Siebbein an.

Fig. 4. Siebbein von hinten gesehen. Die Siebplatte springt nach dem Schädelinnern zu vor. Die Lamina perpendicularis geht nach vorn in den Nasenraum hinein, an ihrem vordersten Teil verbindet sie sich mit dem Nasenbein. Es sind einige Siebbeinzellen zu bemerken, welche an den vorderen seitlichen Rändern des Labyrinthes liegen.

Fig. 5 stellt das Siebbein, von der entgegengesetzten Seite gesehen, dar: median die Lamina perpendicularis, rechts und links daneben, besonders an der oberen Fläche

zu sehen, die Lamina cribrosa (vergl. Anm.). Seitlich und vorn springen die zum Labyrinth gehörigen mittleren Muscheln vor, neben denen nach innen noch der untere und besonders vordere Rand der Muscheln sichtbar ist. Die äussersten seitlichen Punkte bilden die Proc. uncinati.

(Anmerk. Der Strich, welcher von der Bezeichnung »Lamina cribrosa« in die Figur gezogen ist, muss um 2 mm nach innen verlängert werden.)

Synonyme des Keilbeines = Wespenbeines = Os sphenoideum = vespiforme = Sphenoidale. — Sella = Sella turcica = S. equina = Ephippium = Fossa hypophyseos = F. pituitaria. — Dorsum ephippii = D. sellae. — Sulcus chiasmatis = S. opticus. — Crista cribrosa = Spina ethmoidalis. — Alae parvae = A. superiores = A. minores = A. orbitales = A. aliformes = Alae parvae Ingrassiae = Orbito-sphenoidalia. — Foramen opticum = Canalis opticus. — Cornua sphenoidalia = Conchae sphenoidales = Ossicula Bertini. — Alae magnae = A. laterales = A. temporales = Alisphenoidalia. — Foramen rotundum = Canalis rotundus. — Crista alae magnae = Tuberculum spinosum = Crista infratemporalis. — Fissura orbitalis = F. sphenoidalis superior. — Processus spinosus = Spina orbitalis superior = S. recti lateralis. — Processus pterygoidei = Alae inferiores = A. palatinae. — Laminae = Alae pterygoideae. — Lamina lateralis = Proc. pterygoideus. — Lamina medialis = Os pterygoideum. — Canaliculus pharyngeus = C. sphenopalatinus = Sulcus pterygopalatinus = C. sphenopharyngeus. — Canalis Vidianus = C. pterygoideus.

Synonyme des Siebbeines = Os ethmoideum = Ethmoidale = O. cribriforme. — Hamuli frontales = Processus alares. — Conchae = Ossa turbinata. — Concha superior = C. Morgagniana. — Processus uncinatus = P. hamatus = P. uncinatus major. — Concha inferior = Os turbinatum = Turbinale. — Processus lacrymalis = P. nasalis.

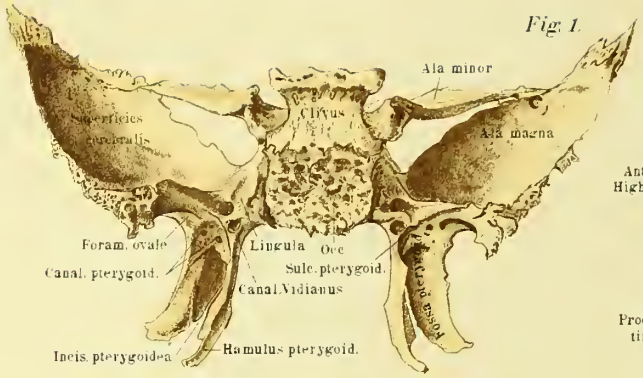

Fig. 1.

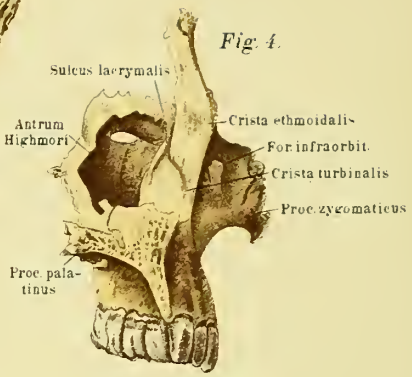

Fig. 4.

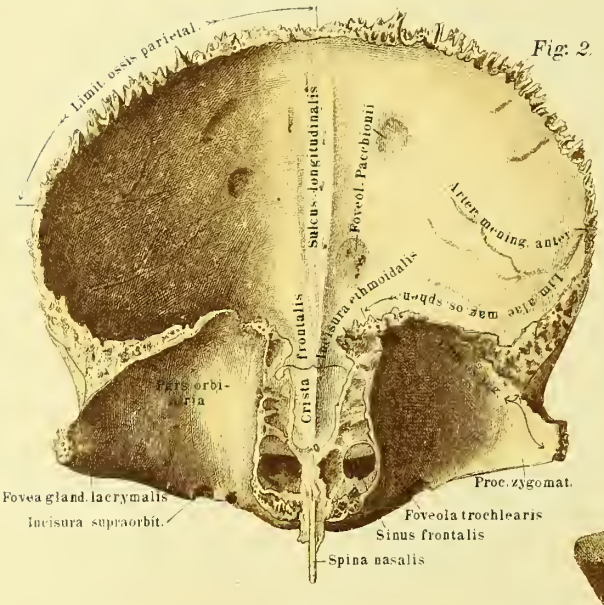

Fig. 2.

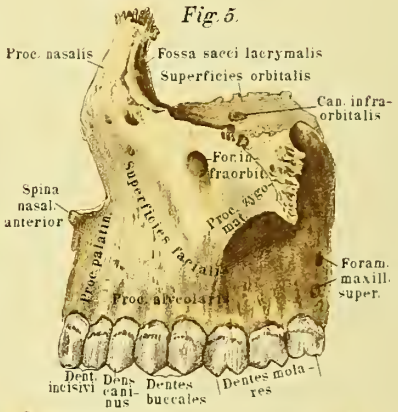

Fig. 5.

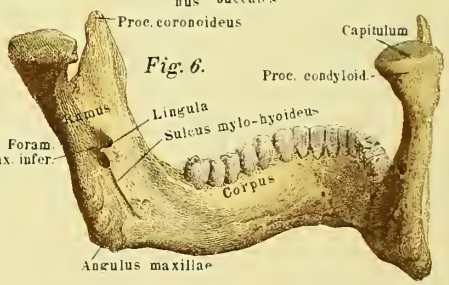

Fig. 6.

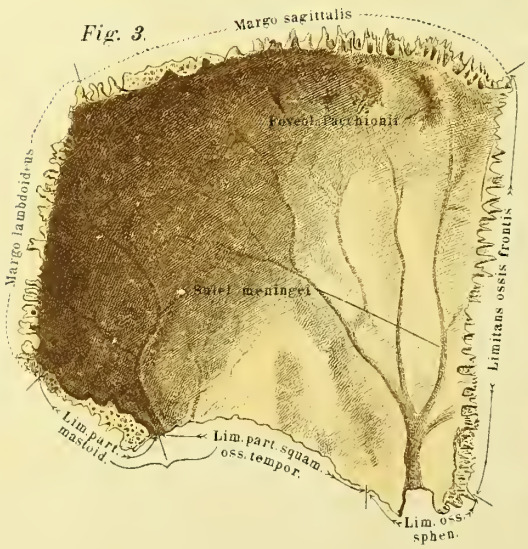

Fig. 3.

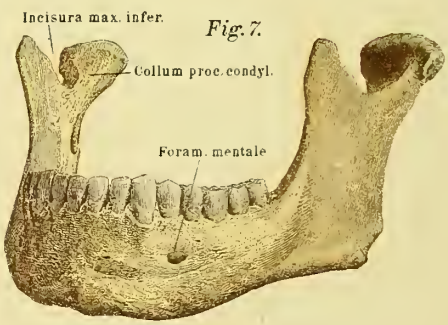

Fig. 7.

Fig. 1–5 A. Brass fec.

Tafel III.

Fig. 1. Keilbein von hinten aus gesehen, so dass die durch den Körper gelegte Längsachse ebenfalls dem Beschauer zugekehrt ist. An die mit Occ bezeichnete Fläche setzt sich der Körper des Hinterhauptsbeines an. Der Clivus steigt nach oben in die Sattellehne fort. Die kleinen Flügel sind in der hinteren Ansicht gesehen, so dass das jederseitige Foramen opticum nicht mehr sichtbar ist. Von den grossen Flügeln ist hauptsächlich die nach der Schädelhöhle zu gekehrte Fläche Superficies cerebralis bemerkbar. Der unteren Fläche des Körpers würde sich median der Vomer anlegen. Die beiden Flügel des Keilbeines, welche nach unten und aussen gerichtet sind, schliessen den hinteren Teil der Nasenhöhle und bilden die vordere Begrenzung. In die Incisura pterygoidei schiebt sich dann das, die Nasenhöhle unten umschliessende Gaumenbein mit seinen Flügelfortsätzen ein.

Fig. 2. Stirnbein von unten gesehen, so dass die Stirnfläche in einer beinahe senkrecht auf den Beschauer laufenden Richtung gelegen ist. Am oberen Rand ist die Grenze des linksseitigen Scheitelbeines angegeben, vorne am Innenrand diejenige der grossen Flügel des Keilbeines und am vorderen Rand diejenige des Jochbeinfortsatzes. Die obere Fläche ist die Innenfläche des Schädelgewölbes; in ihr verläuft der Sulcus longitudinalis, an welchen sich nach vorn die Crista frontalis ansetzt; in direkter Verlängerung nach unten zu tritt die Spina nasalis vor, welche sich zwischen die Nasenbeine einschiebt. Die Stirnsinus sind deutlich bemerkbar, die Fläche über ihnen schliesst die Siebzellen der Siebbeine, zwischen ihr liegt die breite Incisura ethmoidalis, durch welche sich die Lamina cribrosa einschiebt. Rechts und links legt sich ihnen die Pars orbitalia an, welche den oberen Teil der Augenhöhle bildet und vorn mit dem Margo superciliaris endet.

Fig. 3. Das linke Scheitelbein von der Innenfläche. Der Margo sagittalis grenzt an den gleichnamigen des nebengelagerten Scheitelbeines und bildet mit ihm die Sutura sagittalis. Der Margo lambdoideus setzt sich der Schuppe des Hinterhauptsbeines an. Ausserdem sind in der Fig. die Grenzen des Stirnbeines rechts, des Keilbeines an der rechten unteren Ecke und des Schläfenbeines am unteren und linken Rande beigegeben. Die senkrechten Striche, zwischen denen die Bezeichnungen stehen, bedeuten hier wie sonst die ungefähren Grenzen der betr. Knochen.

Fig. 4. Der linke Oberkiefer schräg von vorn nach der Innenfläche zu gesehen. Es springt nach links der Proc. palatinus und nach oben zu der Proc. nasalis, nach rechts der Proc. zygomaticus ab. Ein Blick in das Antrum Highmori ist gegeben.

Fig. 5. Der linke Oberkiefer von aussen gesehen; nach oben springt der Proc. nasalis vor, nach dem Beschauer der P. zygomaticus. Unter dem For. infraorbitale verläuft die Fossa maxillaris, welche über den Dentes buccales in eine in der Zeichnung nicht bemerkbare Vertiefung (Fovea canina) ausläuft.

Fig. 6. Unterkiefer von innen gesehen, so dass die rechte Unterkieferhälfte fast senkrecht dem Beschauer zugekehrt ist.

Fig. 7. Unterkiefer von vorn gesehen. Die Richtung ist wie in Fig. 6.

Synonyme des Stirnbeines = Os frontis. — Frontale. — Pars frontalis = P. perpendicularis = P. coronalis = Squama. — Superficies temporales = Plana semicircularia oss. frontis. — Linea temporalis = L. semicircularis = Crista frontalis externa. — Crista frontalis = C. frontalis interna. — Sulcus longitudinalis = S. sagittalis. — Partes orbitales = P. horizontales. — Incisura frontalis = Incisura supraorbitalis = Foramen supraorbitale. — Foramen supraorbitale = Foramen frontale = Incisura frontalis = Incisura supraorbitalis = Canalis supraorbitalis. — Fossa glandularis = F. lacrymalis = F. glandulae lacrymalis. — Pars nasalis = Processus nasalis. — Spina nasalis = Sp. frontalis externa.

Synonyme der Scheitelbeine = Os parietale, Parietale. — Planum temporale = P. semicirculare. — Linea temporalis inferior = L. semicircularis = L. semicircularis inferior. — Linea temporalis superior = L. semicircularis superior. — Margo sagittalis = M. parietalis. — Sutura sagittalis = S. parietalis. — Sulcus sagittalis = S. longitudinalis = Semisulcus sagittalis. — Margo lambdoideus = M. occipitalis. — Sutura lambdoidea = S. occipitalis. — Angulus sphenoidalis = Margo sphenoidalis. — Angulus mastoideus = Margo mastoideus.

Synonyme des Oberkieferbeines = Os maxillare superius = Maxilla = Ossa maxillae = Maxillae superiores. — Fossa maxillaris = F. canina. — Processus nasalis = Pr. frontalis. — Crista ethmoidalis = C. turbinalis superior = C. transversa. — Crista lacrymalis = C. lacrymalis anterior. — Processus zygomaticus = P. zygomatico-orbitalis = P. malaris. — Processus alveolaris = P. dentalis. — Limbus alveolaris = Margo dentalis. — Pars incisiva = Os intermaxillare = Os incisivum = Os praemaxillare. — Fissura incisiva = Sutura incisiva. — Crista nasalis = Semicrista incisiva. — Spina nasalis = Sp. nasalis anterior. — Foramen incisivum = F. palatinum anterius. — Sinus maxillaris = Antrum Highmori.

Synonyme des Unterkiefers = Unterkinnlade = Os mandibulare = Maxilla inferior = Mandibula = Os maxillare inferius.

Tuber mentale = Protuberantia mentalis = Crista mentalis externa = Tuberculum mentale externum. — Fossa mentalis = Fossula mentalis = Fovea parva. — Foramen mentale = F. maxillare anterius. — Linea obliqua externa = L. obliqua. — Spina mentalis = S. mentalis interna. — Linea obliqua interna = L. mylohyoidea. — Angulus maxillare = A. maxillae inferioris = A. mandibulae. — Incisura maxillae inferioris = I. mandibulae = I. semilunaris = I. sigmoidea. — Foramen maxillare inferius = F. posterius = F. alveolare inferius = F. mandibulare. — Canalis maxillaris = C. mandibularis = C. alveolaris inferior.

Fig. 1.

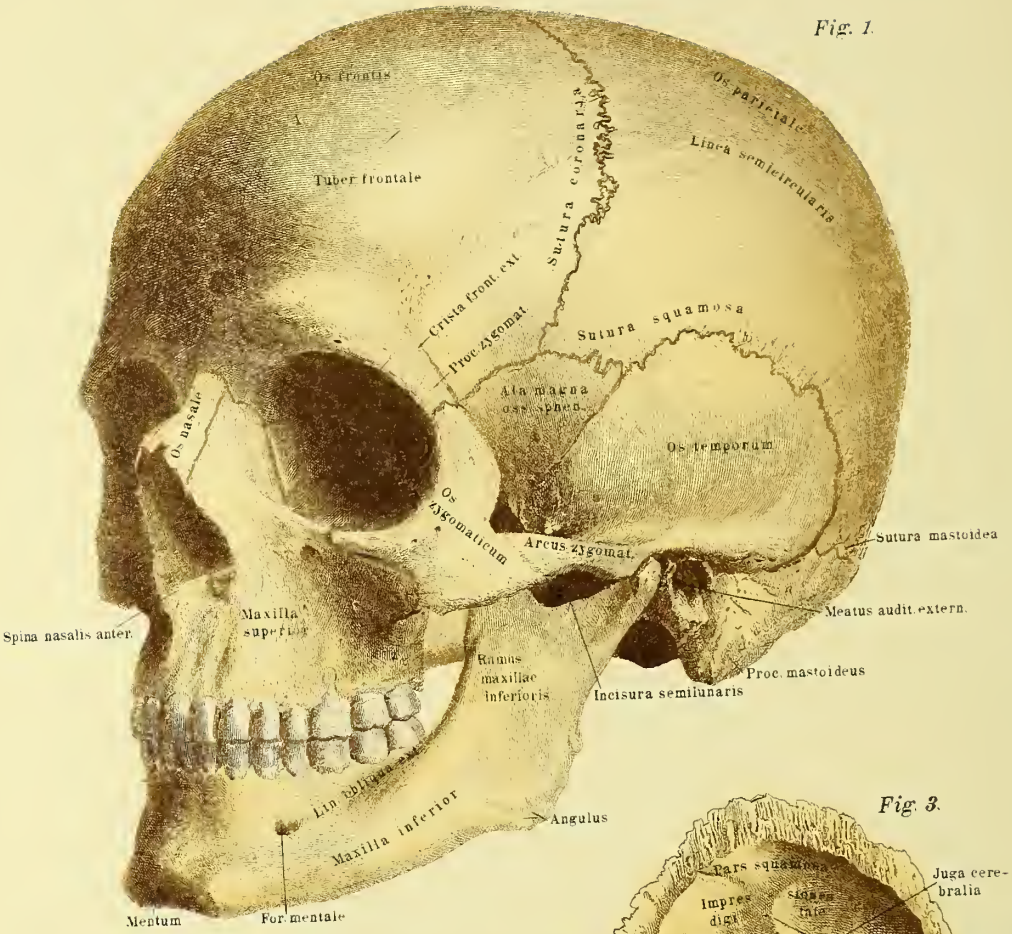

Fig. 3.

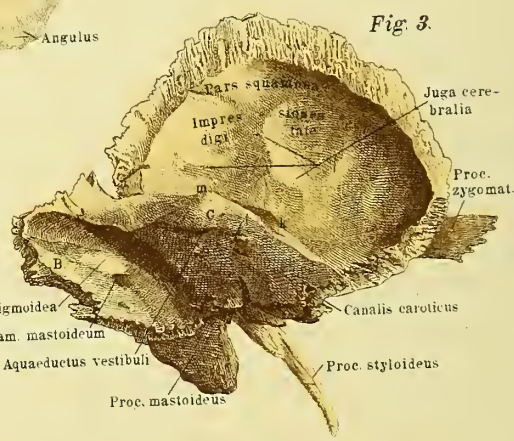

Fig. 2.

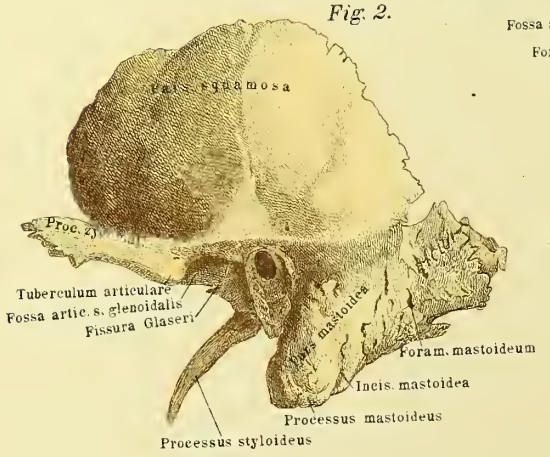

Fig. 4.

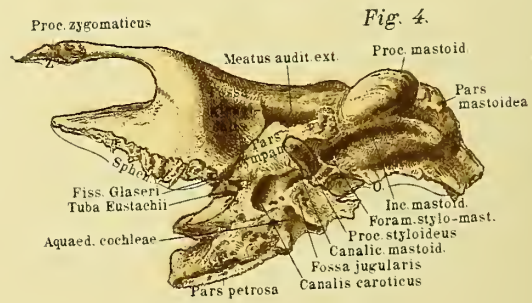

Fig. 4 A. Brass fec.

Tafel II.

Fig. 1. Der Schädel von der Seite gesehen. Es tritt dadurch das Schädelgewölbe (Fornix) und der Gesichtsteil des Schädels deutlich zu Tage. In das Schädelgewölbe gehen das Stirnbein, die Scheitelbeine und die Schuppe des Hinterhauptsbeines ein. Nach vorn und unten zu legen sich dann noch die Schuppen der Schläfenbeine und Teile der grossen Keilbeinflügel an. Das Schädelgewölbe ist stark konvex; nach vorn fällt es in die Stirne ab, welche den oberen Teil des Gesichts bildet. Für gewöhnlich nimmt man an, dass es von der Nasenwurzel rückwärts bis zu den Lineae semicirculares superiores des Hinterhauptsbeines reicht, seitwärts von den Lineae temporales des Stirnbeines und der Scheitelbeine begrenzt wird. Vorne an der Stirne liegt die Stirnglatze, rechts und links darüber jederseits der Tuber frontale, nach unten der Arcus superciliares. An der Maxilla superior tritt die Fovea canina über den Molarzähnen deutlich hervor. Weiterhin ist die Schläfengrube sichtbar; dieselbe wird umgrenzt von dem Jochfortsatz des Stirnbeines, dem Jochbein, dem Jochfortsatz des Schläfenbeines und derjenigen Partie des Stirnbeines, welche unterhalb der Linea semicircularis gelegen ist. Ihre hintere Wandung wird von den grossen Flügeln des Keilbeines und von dem vorderen Abschnitt der Schuppe des Schläfenbeines dargestellt. Sie dient dazu, die Kaumuskulatur aufzunehmen.

Fig. 2. Das linke Os temporum von aussen gesehen, so dass der Proc. zygomaticus in seiner Lagerung am Schädel gedacht ist, während das gesamte Schläfenbein um diesen Proc. herum etwas nach unten und vorn gedreht erscheint.

Fig. 3. Dasselbe Schläfenbein von innen gesehen.

Fig. 4. Das gleiche von unten gesehen, so dass also Fig. 2 um 90^0 in der Linie des Proc. zygomaticus gedreht ist. Die einzelnen Teile des Schläfenbeines

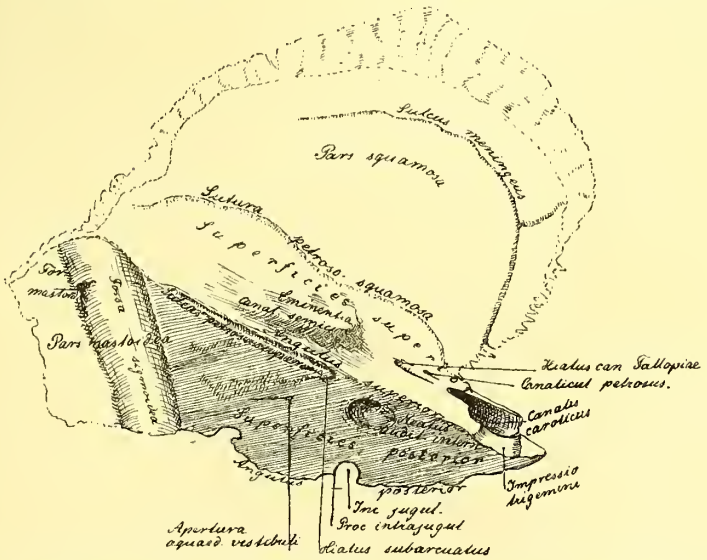

Das Schläfenbein halbschematisch (von der Innenfläche gesehen) dargestellt; die Figur ist so gedreht, dass die obere Fläche des Pyramidenteiles noch sichtbar ist.

ergeben sich noch genauer aus der umstehenden Abbildung, welche halbschematisch gehalten ist und besonders die Öffnungen auf der Pyramide darstellt.

Synonyme des Schläfenbeines = Os temporum = Temporale. — Pars squamosa = Squama. — Fossa mandibularis = F. articularis = Cavitas glenoidea. — Proc. zygomaticus = P. jugalis. — Pars mastoidea = P. mamillaris. — Proc. mastoideus = P. mastoides = P. mamillaris. — Fissura petrosomastoidea = F. tympanico = F. mastoidea. — Fossa sigmoidea = Sulcus sigmoideus = S. transversus = Sinus transversus. — Pars petrosa = Os petrosum. — Foramen lacerum = F. lacerum anterius = Fissura petrosobasilaris = Fissura Glaseri = F. petrotympanica = F. tympanosquamosa. — Foramen jugulare = F. lacerum posterius. — Foramen caroticum externum = Apertura inferior canalis tympanici. — Eminentia arcuata = Jugum petrosum. — Hiatus canalis facialis = Fissura petrosa superficialis. — Sutura petrosobasilaris = Fissura petrobasilaris. — Sulcus petrosus inferior = Semisulcus petrosus inferior. — Sulcus Jacobsonii = S. tympanicus.

Fig. 1.

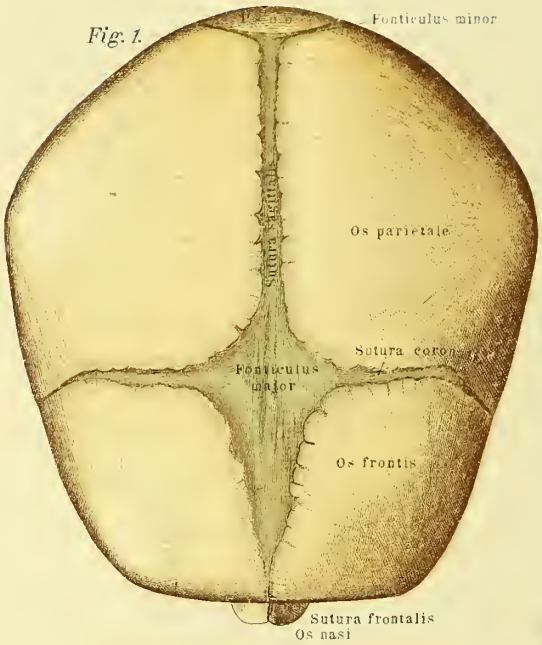

Fig. 2.

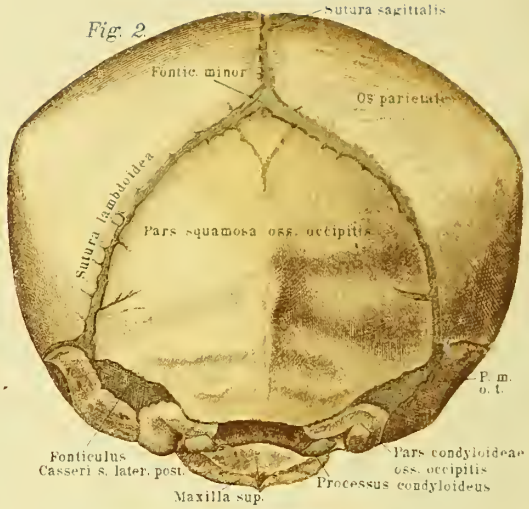

Fig. 3.

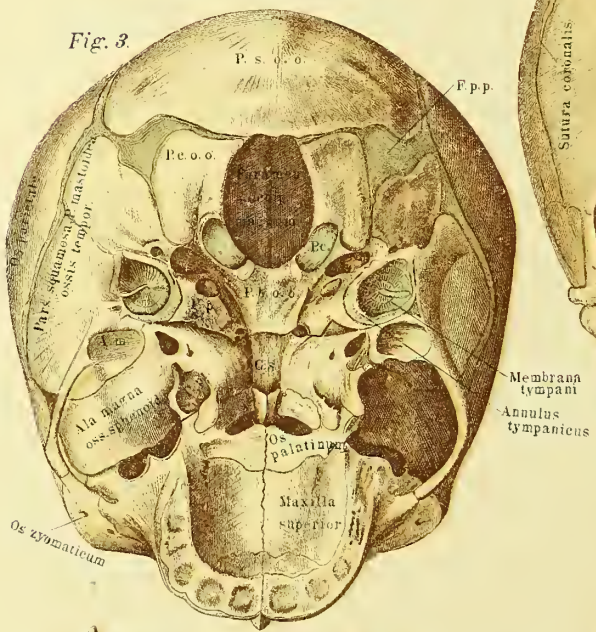

Fig. 4.

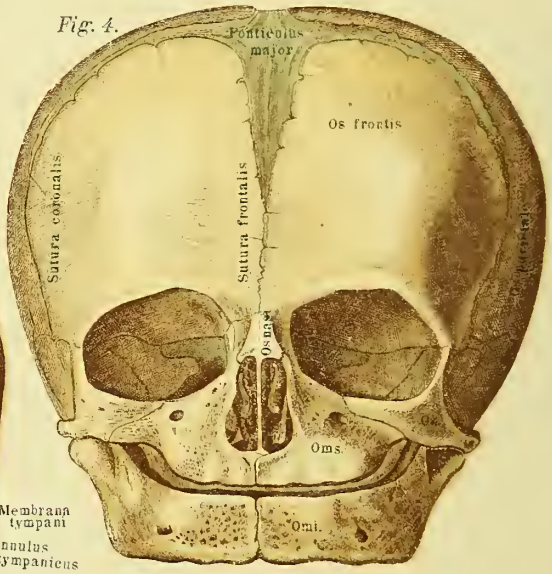

Fig. 5.

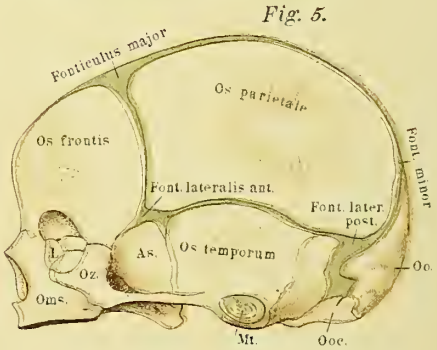

Fig. 6.

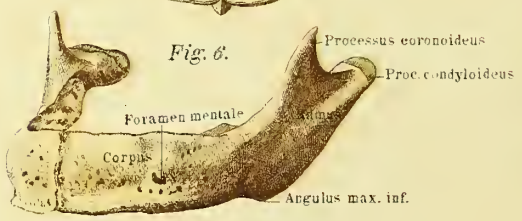

A. Brass fec.

Tafel V.

Schädel und Schädelteile des Neugeborenen.

Fig. 1. Ansicht des Schädels von oben, so dass die Sutura sagittalis median liegt. Das Os nasi ist nach unten gekehrt, die Hinterhauptsschuppe P. s. o. o. nimmt den höchsten Punkt ein, die Ossa parietalia treten jederseits scharf mit den Tubera parietalia hervor, ebenso die Ossa frontalia mit den Tubera frontalia. Diese genannten Tubera haben eine gynäkologische Bedeutung, indem sie diejenigen Punkte sind, welche beim Akt der Geburt auf die Wandung des Uterus resp. der Beckenhöhle aufstossen und die Drehung des Kopfes bewirken. Oben liegt die kleine Fontanelle (Fonticulus minor) und im unteren Teil die grosse Fontanelle (Fonticulus major) zwischen dem Scheitelbeine und Stirnbeine. Die dunkleren Linien am Rand der Knochen markieren jene Stellen, wo Knochen abgeschieden wird. Es zeigt sich, dass dies an verschiedenen Punkten verschieden intensiv geschieht. Der gezackte Rand stellt den Anfang der späteren komplizierten Nahtbildung dar.

Fig. 2. Ansicht des Schädels von hinten. Die Schuppe des Hinterhauptsbeines ist voll dem Beschauer zugekehrt. Im oberen Teile derselben ist ein kleines Schaltstück, Os interparietale, sichtbar. An dem am äussersten gelegenen Rande springen zwei Einschnitte nach innen, welche die Stellen markieren, wo der Hautknochen, das eigentliche Os incae, mit der Schuppe verwachsen ist. Es zeigt sich hier die Trennung der Schuppe von den jederseitigen Pars condyloidea deutlich. P. m. o. t. stellt die Pars mastoidea ossis temporum dar. Im allgemeinen treten auch hier die Tubera parietalia am stärksten an dem Seitenrand hervor.

Fig. 3. Die Ansicht des kindlichen Schädels von unten. P. s. o. o. ist die Pars squamosa des Hinterhauptsbeines. Dieselbe ist durch eine deutliche Sutur von den Partes condyloideae P. c. o. o. getrennt. Die Pars basilaris P. b. o. o. grenzt an die Condyle. P. c. Neben ihr liegt jederseits die Pars pyramidalis ossis temporum P. p. o. t.; an sie grenzt der Annulus tympanicus, der die Membrana tympani umgiebt, in welcher der Hammergriff sichtbar ist. Auf die Membrana tympani folgt nach hinten und aussen die Pars mastoidea, nach vorn und aussen die Pars squamosa ossis tympani; letztere trägt die Gelenkgrube A. m. für den Unterkiefer. Das Keilbein tritt besonders in seinem Körperteile hervor. Sowohl die Flügelfortsätze als auch die Flügel zeigen ebenso wie der Pyramidenteil des Schläfenbeines die verhältnismässig glatte Struktur, im Gegensatz zu der definitiven, ausgearbeiteten, rauhen, zackigen beim ausgebildeten Schädel. Im Oberkiefer zeigt sich an dem Gaumenfortsatz vorn die Sutur, welche den Zwischenkiefer von dem eigentlichen Kieferteile trennt.

Fig. 4 giebt eine Darstellung des kindlichen Schädels von vorne. Das Stirnbein ist durch die Sutura frontalis getrennt; die Sut. frontalis, sagittalis und jederseitige coronalis stossen zur grossen Fontanelle zusammen. Der Unterkiefer zeigt noch deutlich seine Zusammensetzung aus zwei Stücken. — Die Stirn ist hier relativ bedeutend grösser als das untere Gesicht (beim ausgebildeten Schädel ist es umgekehrt).

Fig. 5 repräsentiert den kindlichen Schädel ohne Unterkiefer, schematisiert, in der Seitenansicht, um die verschiedenen Nähte deutlich sichtbar zu machen und die grösseren Spalträume zwischen den einzelnen Knochen darzustellen. Oben liegt die grosse Fontanelle zwischen dem Stirn- und Scheitelbein, die kleine Fontanelle

(Fonticulus minor) zwischen Scheitelbein und Hinterhauptsschuppe, der Fonticulus lateralis posterior liegt zwischen Scheitelbein, Pars squamosa ossis occipitis, Pars condyloidea ossis occipitis und Pars mastoidea ossis temporum. Zwischen dem Os frontis, Os parietale, der Squama ossis temporum und Alae magnae ossis sphenoidalis findet sich der Fonticulus lateralis anterior.

Fig. 6. Der Unterkiefer eines Neugeborenen von vorne und der linken Seite gesehen Der Ramus und die von ihm abgehenden Processus sind relativ kleiner als beim ausgebildeten Kiefer. Die mediane Trennung tritt deutlich hervor.

Ein jeder Vergleich des kindlichen Schädels mit dem ausgewachsenen zeigt die Stufenfolge der Entwickelung resp. Weiterbildung auf das deutlichste. Zunächst legt sich der kindliche Schädel als Fortsetzung der Wirbelsäule in dem Kopfteil des Embryo knorpelig an. Diese Anlage wird als Primordialkranium bezeichnet. Es ist eine Knorpelmasse, welche die Schädelbasis, den unteren Teil der Schuppe des Hinterhauptsbeines, den unteren Teil des Schläfenbeines (ohne Schuppe), das Keilbein, das Siebbein, die Nasenscheidewand und Nasenmuscheln, sowie jene Knorpel, welche Steigbügel, Hammer und Ambos mitsamt dem Meckel'schen Knorpel bilden, zusammensetzt. In der Basis verläuft zum grossen Teil die Chorda dorsalis, sie geht bis zu jener Stelle, wo später vom Rachen aus die Hypophysis gegen das Gehirn zu eingestülpt wird. Bei der Bildung des knöchernen Schädels entsteht die grösste Anzahl der Knochen aus diesem Primordialkranium, indem sich innerhalb desselben Knochenkerne bilden. Das Hinterhauptsbein ohne Schuppe, die Keilbeine, das Siebbein mit den Nasenmuscheln, das Felsenbein ohne Schuppe und die Gehörknöchelchen entstehen aus den Knorpelmassen. Vier Kerne bilden sich im Os occipitis, zwei im hinteren Keilbein, welches daher als Os sphenoidale posterius bezeichnet wird und später noch mit sechs weiteren Kernen, aus denen die Flügelfortsätze entstehen, verschmilzt. Vier Kerne bilden sich im vorderen Keilbeinteil (Os sphenoidale anterius), zwei im Körper, zwei in den Flügeln; sie verschmelzen. Im sechsten Monat vor der Geburt verschmelzen beim Menschen beide Keilbeine. Das Siebbein zeigt die erste Knorpelanlage in der äusseren Labyrinthwand, dann in den unteren Muscheln; nach der Geburt in der Crista galli und in der Siebplatte. Am Os petrosum bilden sich im knorpeligen Primordialkranium Knochenkerne. Ausser dieser einen enchondralen Ossifikation treten aber noch periostale, z. B. im knöchernen Labyrinth u. s. w. auf. Das Bindegewebe, welches sich im Umkreis des Gehirns findet, lässt eine grosse Anzahl von Deckknochen aus sich entstehen. Die letzten Reste dieses Bindegewebes finden sich zur Zeit der Geburt noch in den Fontanellen; so lässt sich hier die Verknöcherung post partum konstatieren. Als sog. Deckknochen entstehen durch Verknöcherung dieser Bindegewebe: der obere Schuppenteil des Hinterhauptsbeines, die inneren Blätter der Keilbeinfortsätze, die Scheitel-, Stirn- und Nasenbeine, die Schuppen des Schläfenbeines und der Paukenringe, Thränenbein, Vomer und Zwischenkiefer. Als Reste des knorpeligen Primordialkraniums sind die äusseren Nasenwandknorpel und die Knorpel der Nasenscheidewand anzusehen. Von den primordialen Knorpeln werden wieder resorbiert, ohne zu ossifizieren: die Knorpelanlage unter dem Nasenbein, die sog. Frontalplatte im Stirnteil, die Parietalplatte an der Seite neben der Ala magna, dann die Knorpelmasse der Sinus sphenoidales, frontales, maxillares, ein Teil der Nasenmuschel und der Meckel'sche Knorpel, ein Teil des zweiten Kiemenbogens, welch letzterer als Lig. stylohyoideum persistiert.

Fig. 1.

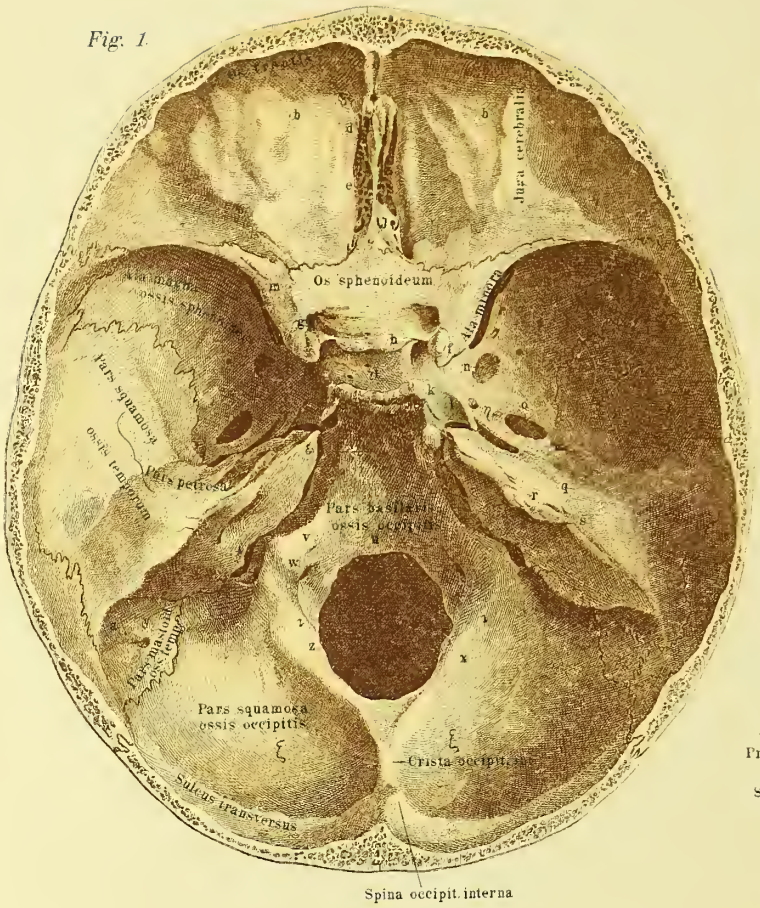

Fig. 5.

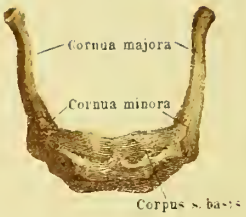

Fig. 4.

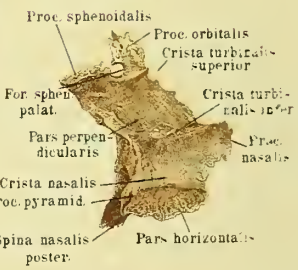

Fig. 2.

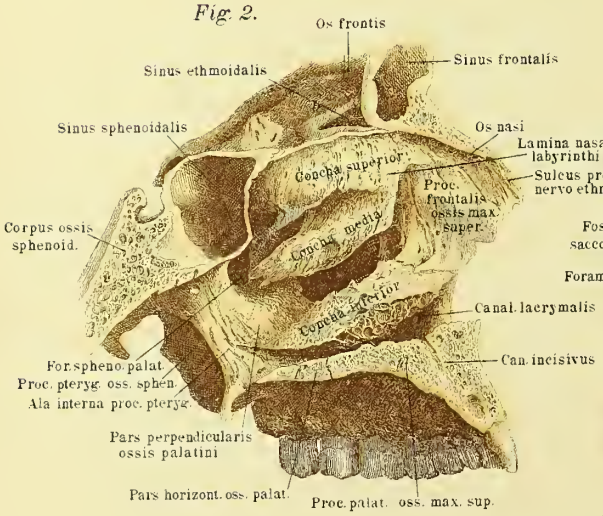

Fig. 3.

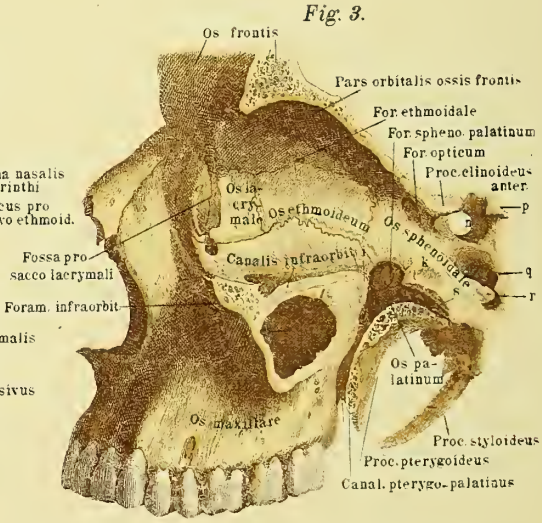

e Sinus maxillaris s. Antrum Highmori
i Proc. orbitalis } oss. palatini
k Proc. sphenoidalis }
n Sella turcica
p Proc. clinoideus posterior
q Canalis caroticus
r Lingula
s Canalis Vidianus

Tafel VI.

Fig. 1 stellt die Schädelhöhle von innen gesehen dar. Die Schädelkapsel ist so durchgesägt, dass der Schnitt vorn über der Stirnglatze, hinten etwas oberhalb der Protuberantia occipitalis geführt wurde. Nach oben liegt das Stirnbein; an den Seiten dieses Schnittes die Scheitelbeine, hinten das durchschnittene Hinterhauptsbein. In der Medianlinie ist oben die Siebplatte des Siebbeines, unten das Foramen magnum. Die gesamte Schädelbasis wird durch die Knochenvorsprünge in sechs Gruben zerlegt, welche verschiedene Gehirnteile aufnehmen. Es ist jederseits eine vordere, eine mittlere und eine hintere Schädelgrube zu konstatieren. Die vordere Schädelgrube, für die Vorderlappen des Grosshirns, wird begrenzt median durch die Crista frontalis, Crista galli und das Os sphenoideum, nach vorn und aussen durch das Stirnbein, nach hinten durch die kleinen Keilbeinflügel. Innerhalb der Schädelgrube liegen zahlreiche Juga cerebralia. Die mittlere Schädelgrube wird begrenzt vorn durch die Ala minora des Keilbeines und durch die Ala magna, sowie durch die Pars squamosa des Schläfenbeines, welche mit dem hinteren Teil der grossen Keilbeinflügel den Boden der grossen Schädelgrube bildet. Die Seiten werden durch die Schuppe des Schläfenbeines und durch die unteren Partien des Scheitelbeines hergestellt. Die hintere Fläche ist repräsentiert durch die vordere obere Fläche des Pyramidenteils des Felsenbeines. Der Sulcus petrosus superior verläuft auf der Grenze zwischen mittlerer und hinterer Schädelgrube. In der mittleren Schädelgrube finden sich eine Anzahl grösserer Öffnungen, vorn vor der Ala magna die Fissura sphenoidalis, dahinter das Foramen rotundum, weiter nach hinten und aussen das Foramen ovale. Nach aussen neben dessen äusserem Rand liegt das Foramen spinosum; zwischen Keilbeinkörper und der Spitze des Pyramidenteils des Schläfenbeines liegt das Foramen lacerum anterius, gleich dahinter und nach aussen der Canalis caroticus. Die hintere Schädelgrube grenzt vorn an die oben erwähnte, ihre vordere Fläche wird durch die hintere Fläche des Pyramidenteils des Keilbeines gebildet, seitlich liegt der Zitzenteil desselben Knochens. Die Fossa sigmoidea bildet eine breite Furche innerhalb dieser Grube. Nach hinten zu wird die hintere Schädelgrube begrenzt durch den unteren Schuppenteil des Hinterhauptsbeines. In der Medianebene werden die beiden hinteren Schädelgruben durch die Christa occipitalis interna abgegrenzt, nach oben ungefähr durch den Sulcus transversus. Von grösseren Öffnungen finden sich in diesem Teil an der vorderen Fläche der Meatus auditorius internus. Dahinter zwischen Hinterhauptsbein und Pyramidenteile des Schläfenbeines das Foramen jugulare. In der Mitte liegt die eigentliche Schädelbasis, welche hinten an das Foramen magnum angrenzt, dann mit dem Clivus nach oben aufsteigt. An die Pars basilaris ossis occipitis grenzt die Pars basilaris ossis sphenoidei; davor liegt die Sella turcica und nach vorn, mit der Spina sphenoidalis, grenzt sie an die Crista galli des Siebbeines.

Fig. 2. Die Nasenhöhle von der Medianseite aus gesehen. Der Schädel ist neben der Lamina perpendicularis durchgesägt, dadurch treten oben der Sinus frontalis.

links daneben der Sinus ethmoidalis, links aussen der Sinus sphenoidalis und central der Sinus maxillaris mit dem Foramen Highmori hervor. Das Wichtigste innerhalb der Nasenhöhle sind die drei Muscheln Concha superior, media und inferior. Dieselben lassen Gänge zwischen sich frei, durch welche die Atemluft nach hinten streichen kann. Der Zwischenraum zwischen Concha superior und media wird als Meatus narium superior bezeichnet. An der Spitze der Concha media liegt hinten dann das Foramen spheno-palatinum. Der Raum zwischen mittlerer und unterer Muschel wird Meatus narium medium benannt; er führt über der Öffnung des Antrum Highmori her; endlich bildet sich zwischen unterer Muschel und dem Gaumenbein ein Kanal, der Meatus narium inferior. Die Sinus frontalis sphenoidalis und maxillaris stehen als Nebenhöhlen der Nase mit dem grösseren mittleren Raum in Verbindung.

Fig. 3 stellt die Augenhöhle dar. Der Schädel ist so durchsägt, dass das Antrum Highmori in seinem lateralen Teile getroffen ist und ebenso der Arcus superciliaris kurz vor dem Proc. zygomaticus des Stirnbeines. Vorn begrenzt die Augenhöhle die Fossa pro sacco lacrymali, die in den Ductus lacrymalis führt. Die obere Wand der Augenhöhle wird durch die Pars orbitalis ossis frontis gebildet. Die mediane Seitenwand durch das Os lacrymale, die Lamina papyracea ossis ethmoidei und durch das Os sphenoidale, von welchem in die Augenhöhlenwandung Teile der kleinen Flügel eingehen. Hier findet sich auch das Foramen opticum. Der Boden der Augenhöhle wird durch die Superficies orbitalis maxillae superioris gebildet. In ihrem lateralen Teil findet sich der Canalis infraorbitalis. Die gesamte vordere Öffnung wird als Apertura orbitalis bezeichnet. In die Schädelhöhle führen hinein das Foramen opticum, die Fissura orbitalis superior, das Foramen ethmoidale anterius, der Ductus nasolacrymalis. Zwischen Schläfengrube und Augenhöhle liegt der Canalis zygomaticus temporalis, zwischen Flügel-Gaumen-Grube und Augenhöhle die Fissura orbitalis inferior. Zum Gesicht geht der Canalis zygomaticus facialis, unter dem oberen Rand event. das Foramen supraorbitale, unten der Canalis infraorbitalis.

Fig. 4. Das linke Gaumenbein von seiner medialen Fläche aus gesehen.

Anm. In der Figur 4 links unten muss der Strich zum Proc. pyramidalis von rechts her um 3 mm verkürzt werden.

Fig. 5. Das Zungenbein von oben gesehen.

Synonyme des Gaumenbeines = Os palatinum = Palatinum. — Pars palatina = P. horizontalis. — Spina palatina = S. nasalis posterior. — Canales palatini = C. palatini posteriores. — Pars nasalis = P. adscendens = P. perpendicularis. — Crista turbinalis = C. turbinalis inferior. — Crista ethmoidalis = C. turbinalis superior. — Incisura sphenopalatina = I. palatina.

Synonyme des Zungenbeins = Os hyoideum = Os hyoides = Hyoid. — Corpus = Basis. — Cornua majora = C. lateralia. — Cornua minora = C. superiora = Corpora trititia.

Synonyme des Thränenbeines = Nagelbeine = Os lacrymale = Ossa unguis = Lacrymalia. — Crista lacrymalis = C. lacrymalis posterior. — Hamulus lacrymalis = Processus uncinatus.

Synonyme der unteren Muscheln = Conchae inferiores. — Processus lacrymalis = P. nasalis.

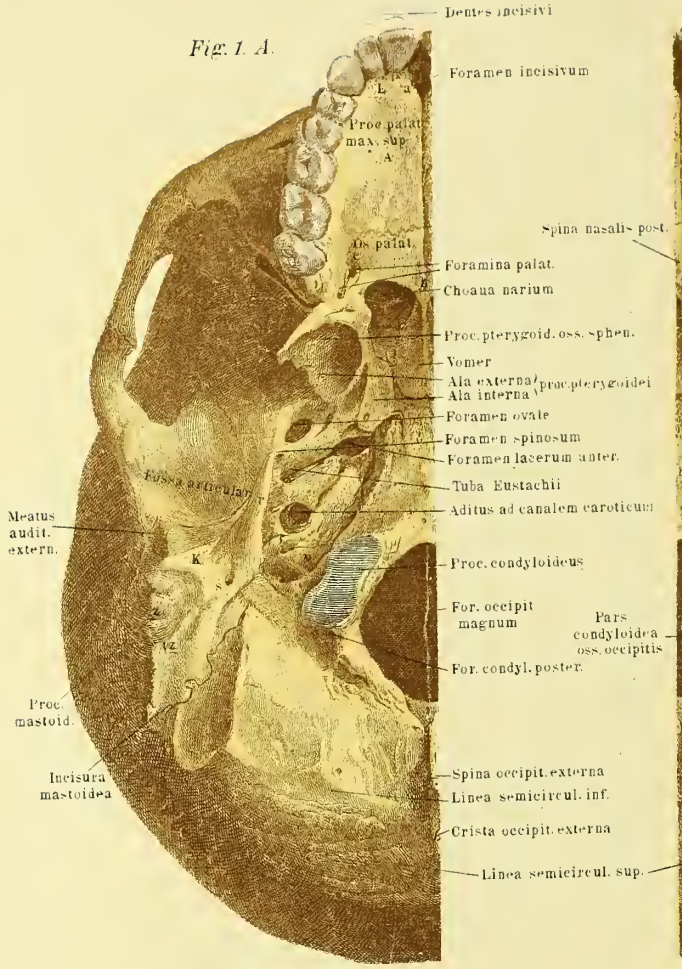
Fig. 1. A.
Dentes incisivi
Foramen incisivum
Proc. palat. max. sup.
Os palat.
Foramina palat.
Choana narium
Proc. pterygoid. oss. sphen.
Vomer
Ala externa proc. pterygoidei
Ala interna
Foramen ovale
Foramen spinosum
Foramen lacerum anter.
Tuba Eustachii
Fossa articularis
Aditus ad canalem caroticum
Meatus audit. extern.
Proc. condyloideus
For. occipit. magnum
For. condyl. poster.
Proc. mastoid.
Incisura mastoidea
Spina occipit. externa
Linea semicircul. inf.
Crista occipit. externa
Linea semicircul. sup.
Fig. 1. B.
Os maxillare sup.
Fissura orbitalis inferior
Os zygomaticum
Spina nasalis post.
Arcus zygomaticus
Ala magna oss. sphenoidalis
Foramen ovale
Tuberculum articulare
Processus styloideus
Pars basilaris ossis occipitis
Proc. condyloideus
Pars condyloidea oss. occipitis
Pars squamosa oss. temporis
Pars occipitalis ossis occipitis

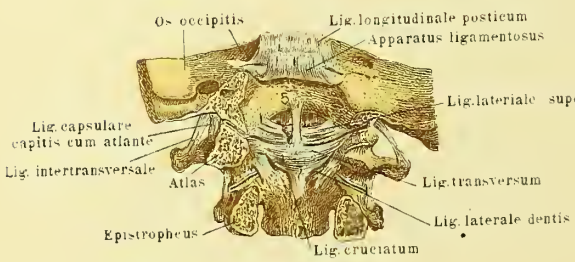
Fig. 2.
Os occipitis
Lig. longitudinale posticum
Apparatus ligamentosus
Lig. lateriale superior dentis epistrophei
Lig. capsulare capitis cum atlante
Lig. intertransversale
Atlas
Lig. transversum
Lig. laterale dentis epistrophei inferior
Epistropheus
Lig. cruciatum

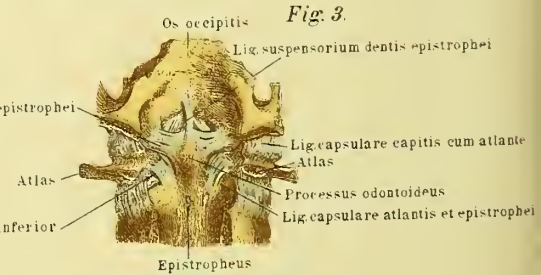
Fig. 3.
Os occipitis
Lig. suspensorium dentis epistrophei
Lig. capsulare capitis cum atlante
Atlas
Atlas
Processus odontoideus
Lig. capsulare atlantis et epistrophei
Epistropheus

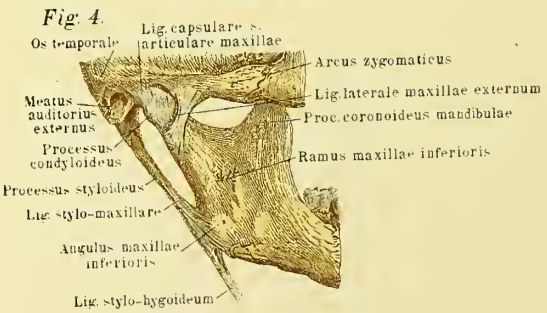
Fig. 4.
Os temporale
Lig. capsulare s. articulare maxillae
Arcus zygomaticus
Lig. laterale maxillae externum
Meatus auditorius externus
Proc. coronoideus mandibulae
Processus condyloideus
Ramus maxillae inferioris
Processus styloideus
Lig. stylo-maxillare
Angulus maxillae inferioris
Lig. stylo-hyoideum

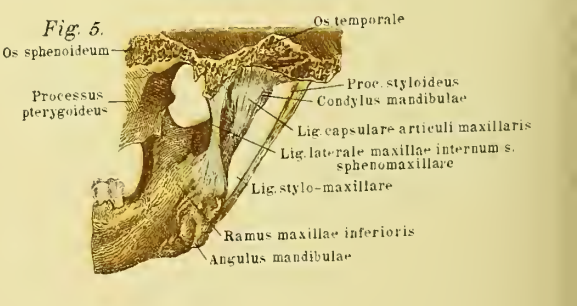
Fig. 5.
Os temporale
Os sphenoideum
Proc. styloideus
Processus pterygoideus
Condylus mandibulae
Lig. capsulare articuli maxillaris
Lig. laterale maxillae internum s. sphenomaxillare
Lig. stylo-maxillare
Ramus maxillae inferioris
Angulus mandibulae

Tafel VII.

Figg. 1 A und 1 B. Der Schädel von der unteren Fläche gesehen, beiderseits dicht neben der Medianlinie durchschnitten. Der Oberkiefer liegt nach oben, das Hinterhauptsbein nach unten; rechts und links springt je der Arcus zygomaticus vor. Hinter dem Proc. palatinus maxillae superioris liegt die Pars horizontalis des Gaumenbeines; unter ihr mündet die Nasenhöhle mit der Choane aus. Im unteren Drittel liegt in der Medianlinie das grosse Foramen magnum, neben ihm liegen die Gelenkfortsätze, weiter lateralwärts jederseits der Proc. mastoideus. Diese Abbildung gestattet weiterhin einen Blick in die Schläfengrube von unten. Dieselbe liegt unter dem Arcus zygomaticus, wird vorn vom Jochbein und Jochfortsatz des Oberkiefers begrenzt. Hierselbst führt von ihr die Fissura orbitalis inferior zur Augenhöhle. Die Vertiefung zwischen Oberkiefer-Flügelfortsatz des Keilbeines und des Gaumenbeines wird als Flügel-Gaumengrube (Fossa pterygopalatina) bezeichnet. Ausser der Fissura orbitalis inferior führt aus der Schläfengrube das Foramen spheno-palatinum in die Nasenhöhle, das Foramen rotundum zur Schädelhöhle, der Canalis Vidianus zur Schädelhöhle. Weiterhin treten an der Unterfläche hervor der Canalis caroticus, über ihm das Foramen lacerum anterius, unter ihm das Foramen lacerum posterius.

Fig. 2. Die Gelenkverbindung zwischen Schädelbasis und den beiden ersten Wirbeln. Es ist das Foramen magnum, sowie der Wirbelkanal durchsägt worden, so dass also die mediale Seite des Wirbelkanals dem Beschauer zugekehrt ist.

Fig. 3. Die Bänder zwischen Hinterhauptsbasis und den beiden ersten Wirbeln, auch von der hinteren Seite gesehen. Es ist das Lig. transversum fortgenommen, aber die Kapselbänder sind gezeichnet worden.

Fig. 4. Rechtes Kiefergelenk von aussen gesehen.

Fig. 5. Dasselbe von der Innenfläche aus gesehen.

Synonyme der Jochbeine = Ossa zygomatica = Wangenbeine = Ossa jugalia = O. malaria. — Pars facialis = P. malaris. — Canalis zygomaticus = C. zygomatico-facialis und zygomatico-temporalis. — Foramen zygomaticum orbitale = F. superius = F. internum. — Foramen zygomaticum faciale = F. anterius = F. externum. — Foramen zygomaticum temporale = F. posterius = F. internum. — Arcus zygomaticus = Jugum.

Synonyme der Gelenkverbindungen zwischen Hinterhauptsbein, Atlas und Epistropheus. Hinterhauptsgelenk, Articulatio atlanto-occipitalis = Art. occipito-atlantica. — Ligamentum obturatorium anterius = Membrana obturatoria anterior = Lig. atlantico-occipitale anticum profundum. — Lig. longitudinale anterius. Im Anfangs-Teile = Lig. accessorium rectum = im Endteile = Lig. atlanto-epistrophicum

anterius = Lig. epistrophico-atlanticum anticum profundum. — Lig. cruciatum = Lig. transversum atlantis. — Lig. intercrurale = Lig. obturatorium posticum atlanto-epistrophicum. — Lig. transversum = Lig. transversum dentis. — Lig. occipitale posterius medium zerfällt in zwei Schenkel, ein oberer: Appendix s. Crus superior und ein unterer: Appendix s. Crus infer. — Lig. suspensorium dentis epistrophei = Lig. dentis = Lig. dentis posticum = Lig. apicis dentis. — Ligg. lateralia superiora = Ligg. alaria = Ligg. alaria majora s. superiora = Ligg. Maucharti = Ligg. lateralia dentis. — Apparatus ligamentosus vertebrarum colli = Lig. tectorium = Membrana ligamentosa = Lig. latum epistrophei = Lig. cervicobasilare = Lig. occipito-axoidale.

Synonyme des Kiefergelenkes. Articulatio craniomandibularis. — Meniscus interarticularis = Cartilago interarticularis. — Ligamentum maxillare laterale = Lig. laterale externum = Lig. externum = Lig. accessorium laterale. — Ligamentum maxillare mediale = Lig. laterale = Lig. internum = Lig. laterale internum = Lig. accessorium mediale = Lig. sphenomaxillare. — Ligamentum stylomaxillare = Lig. stylomyloideum.

Anm. In Figur 4, unten links, steht fälschlich Lig. stylo-hygoideum statt Lig. stylo-hyoideum.

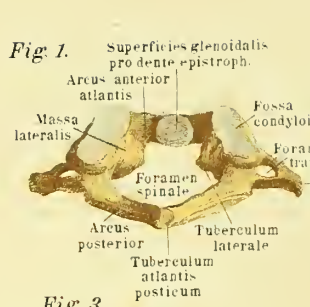
Fig. 1.
Superficies glenoidalis pro dente epistroph.
Arcus anterior atlantis
Fossa condyloidea
Massa lateralis
Foramen transv.
Foramen spinale
Processus transversus atlantis
Arcus posterior
Tuberculum laterale
Tuberculum atlantis posticum

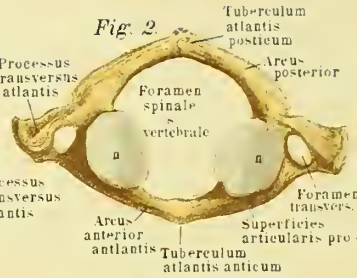
Fig. 2.
Tuberculum atlantis posticum
Processus transversus atlantis
Arcus posterior
Foramen spinale
vertebrale
Foramen transvers.
Arcus anterior atlantis
Superficies articularis pro epistroph.
Tuberculum atlantis anticum

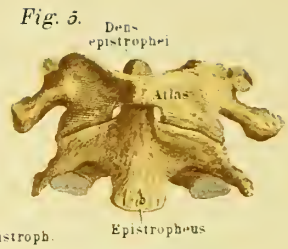
Fig. 5.
Dens epistrophei
Atlas
Epistropheus

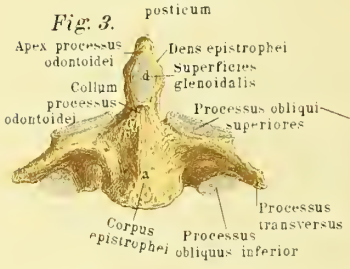
Fig. 3.
Apex processus odontoidei
Dens epistrophei
Superficies glenoidalis
Collum processus odontoidei
Processus obliqui superiores
Processus transversus
Corpus epistrophei
Processus obliquus inferior

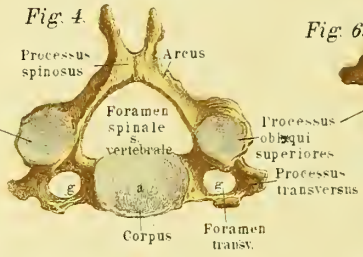
Fig. 4.
Processus spinosus
Arcus
Foramen spinale
vertebrale
Processus obliqui superiores
Processus transversus
Corpus
Foramen transv.

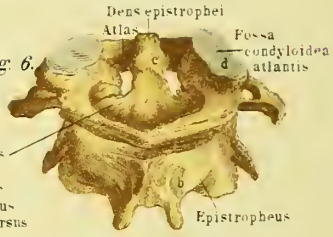
Fig. 6.
Dens epistrophei
Atlas
Fossa condyloidea atlantis
Epistropheus

Cornu coccygeum
Cavita articularis
Proc. transversus spurius
Fig. 9.

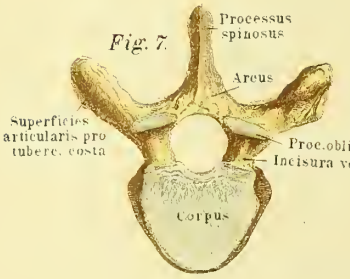
Fig. 7.
Processus spinosus
Arcus
Superficies articularis pro tubere. costa
Proc. obliqui superiores
Incisura vertebralis
Corpus

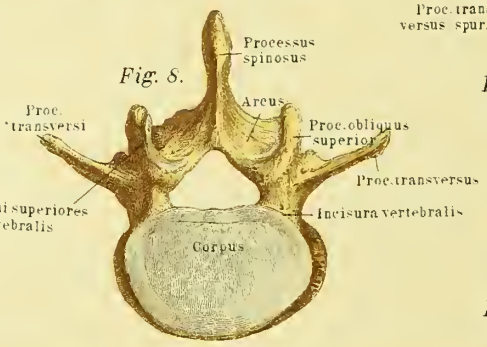
Fig. 8.
Processus spinosus
Proc. transversi
Arcus
Proc. obliquus superior
Proc. transversus
Incisura vertebralis
Corpus

Cornua coccygea
Proc. transversus spurius
Fig. 10.

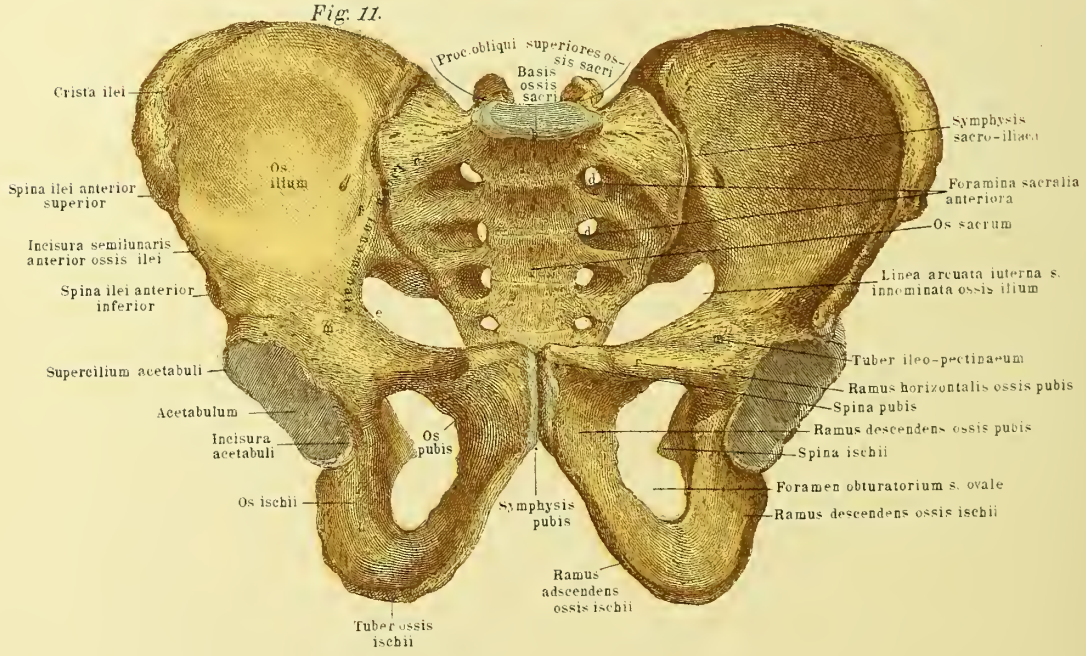
Fig. 11.
Proc. obliqui superiores ossis sacri
Basis ossis sacri
Crista ilei
Symphysis sacro-iliaca
Os ilium
Spina ilei anterior superior
Foramina sacralia anteriora
Os sacrum
Incisura semilunaris anterior ossis ilei
Linea arcuata interna s. innominata ossis ilium
Spina ilei anterior inferior
Tuber ileo-pectinaeum
Supercilium acetabuli
Ramus horizontalis ossis pubis
Spina pubis
Acetabulum
Ramus descendens ossis pubis
Incisura acetabuli
Os pubis
Spina ischii
Foramen obturatorium s. ovale
Os ischii
Symphysis pubis
Ramus descendens ossis ischii
Ramus adscendens ossis ischii
Tuber ossis ischii

Tafel VIII.

Fig. 1. Atlas von der dorsalen Seite gesehen, so dass die am vorderen Bogen gelegene Superficies glenoidalis für den Zahn des Epistropheus dem Beschauer direkt zugekehrt ist.

Fig. 2. Atlas von oben gesehen, n sind die Gelenkflächen, auf denen die Hinterhauptscondylen aufliegen. Die Vorderfläche ist nach unten gekehrt, die Rückenseite nach oben.

Fig. 3. Epistropheus von der Bauchseite her gesehen, so dass nach oben der Zahn vorsteht, dessen vordere Seite die Gelenkfläche trägt.

Fig. 4. Halswirbel von oben gesehen. Der Proc. spinosus ist gegabelt, das Foramen transversarium liegt vor dem Processus obliquus.

Fig. 5. Atlas und Epistropheus in ihrer natürlichen Lagerung von der ventralen Fläche dargestellt.

Fig. 6. Atlas und Epistropheus von der dorsalen Fläche dargestellt.

Fig. 7. Ein Brustwirbel von oben gesehen (proximale Seite).

Fig. 8. Ein Lendenwirbel von oben gesehen (proximale Seite).

Fig. 9. Das Steissbein von der ventralen Seite gezeichnet.

Fig. 10. Dorsale Ansicht des Steissbeines.

Fig. 11. Männliches Becken von vorne gesehen und etwas in der vorderen Wand nach oben gehoben, so dass das Os coccygis verdeckt wird. Der unter der Symphyse gelegene Arcus pubis ist hier sehr spitz. Der Eingang zum grossen Becken eng.

Synonyme des Kreuzbeins. Proc. obliqui spurii = Proc. obliquomamillares. — Proc. transversi spurii = P. accessorii spurii. — Partes laterales = Massae laterales. — Superficies auricularis = Facies auricularis.

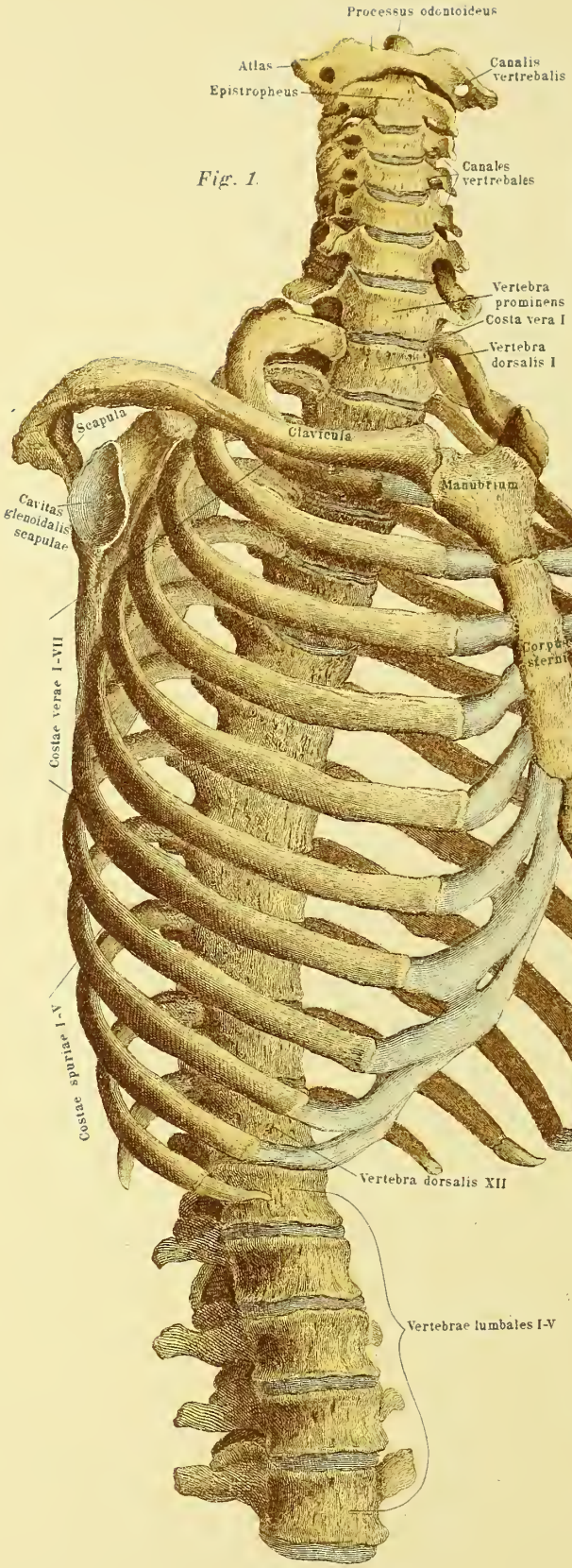

Fig. 1.

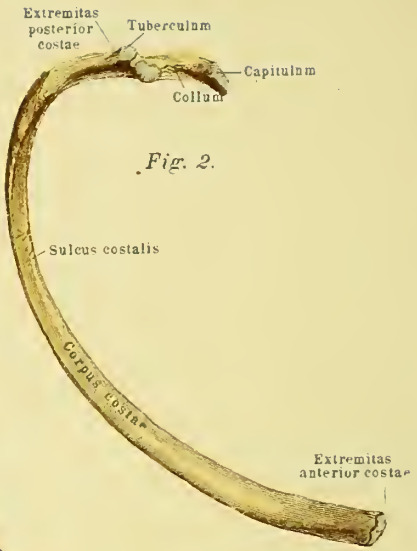

Fig. 2.

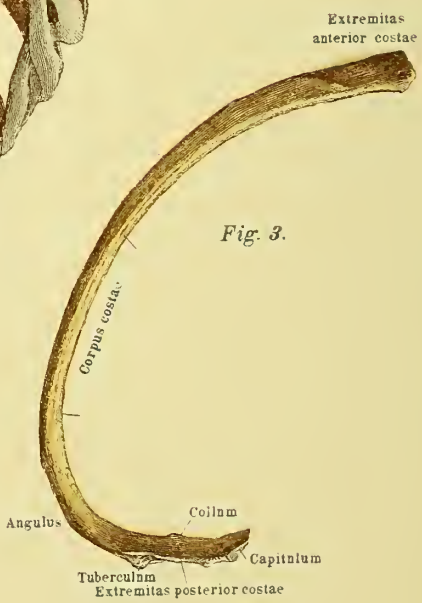

Fig. 3.

Tafel IX.

Fig. 1. Hals-, Brust- und Lendenskelett im Zusammenhang. Die Wirbelsäule zeigt die schwach (förmige Krümmung, sie springt konvex in der Gegend der Vertebra prominens vor, geht dann konkav zurück, um in der Gegend der ca. 7. Rippe den höchsten Punkt der Krümmung zu erreichen, tritt in der Lendengegend wieder konvex nach vorn. Zwischen den einzelnen Wirbeln sind die Cartilagines intervertebrales durch blaue Farbentöne angedeutet. Ihre verschiedenen Dicken in der Hals-, Brust- und Lendengegend sind erkennbar. Die Cartilagines costales, welche von den Rippen zum Brustbein treten, sind ebenfalls blau eingezeichnet. Am Schultergürtel ist die Clavicula von vorne gesehen, das rechte Schulterblatt von der lateralen Seite das linke ist fortgelassen.

Fig. 2. Wahre Rippe der linken Seite von der unteren Fläche gesehen.

Fig. 3. Wahre Rippe der linken Seite von der oberen Fläche gesehen.

Synonyme der Wirbel. Pars dorsalis = P. thoracica. — Pars lumbalis = P. abdominalis. — Pars sacralis = P. pelvina. — Foramen vertebrale = For. spinale = For. medullae spinalis = Apertura spinalis. — Proc. spinosus = Spina. — Procc. obliqui = Pp. articulares, superiores et inferiores. — Vertebrae cervicales = Vv. colli. — Foramen transversarium = F. vertebrale. — Vertebrae dorsales = Vv. thoracis. — Superficies articulares laterales = Foveae = Fossae costales. — Vertebrae lumbales = Vv. lumbares = Vv. lumborum. — Proc. accessorius = P. transversus accessorius. — Proc. odontoideus = Axis = Dens epistrophei = Os odontoideum.

Synonyme der Wirbelsäule. Columna vertebralis = C. spinalis = Spina dorsi. — Processus lateralis = Proc. transvers. super. s. poster. — Superficies articular. later. = Fovea articularis lateralis = Sinus costarius. — Processus transversus = Processus costarius. — Procc. obliqui = Pp. articulares = Pp. zygapophyses.

Synomye der Rippen. Costae = Ossa costalia. — Sulcus costalis = S. costalis inferior. — Costae verae = Cc. sternales. — Costae spuriae = Cc. asternales = Cc. abdominales.

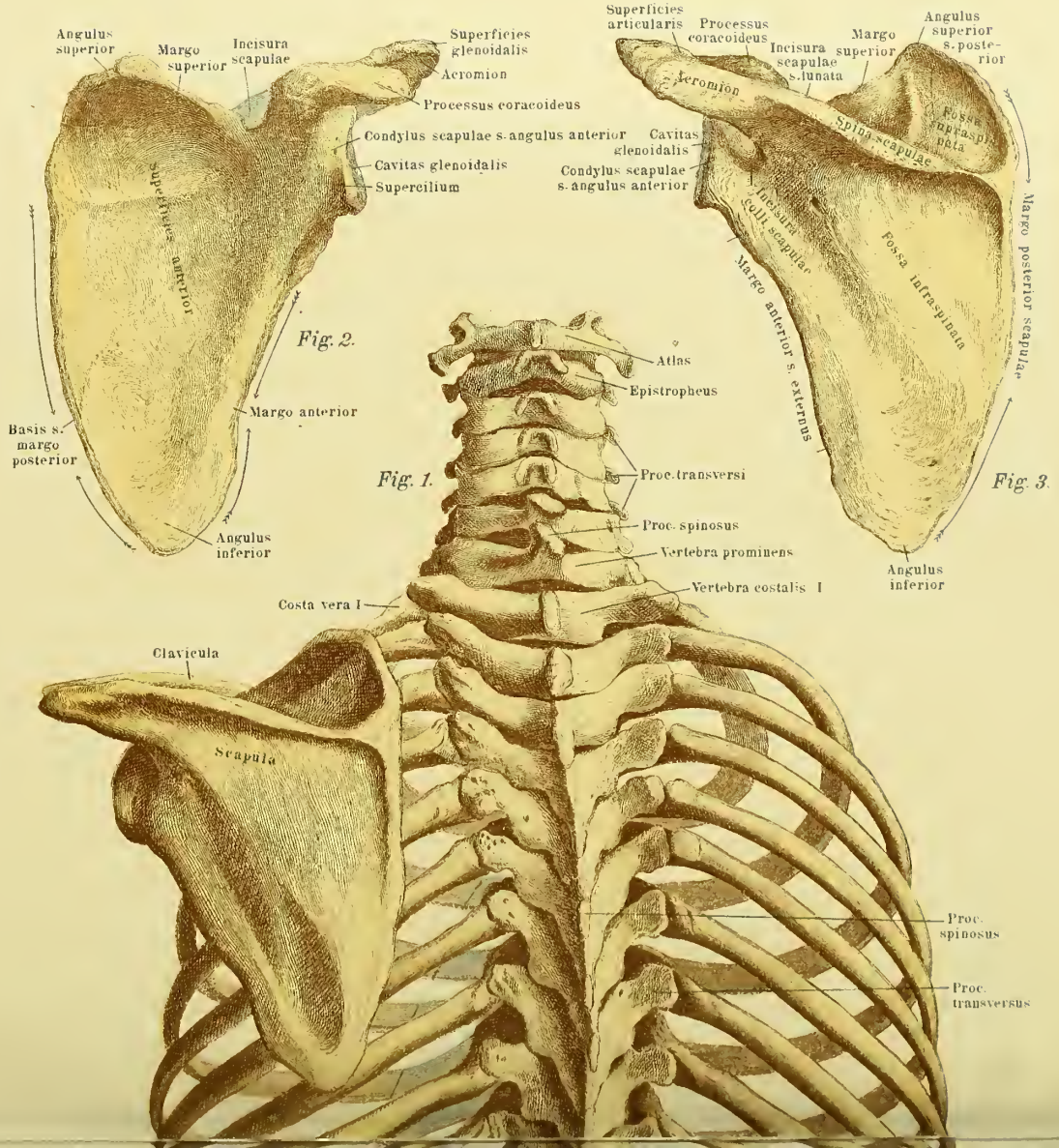
Angulus superior
Margo superior
Incisura scapulae
Superficies glenoidalis
Acromion
Processus coracoideus
Condylus scapulae s. angulus anterior
Cavitas glenoidalis
Supercilium
Superficies anterior
Basis s. margo posterior
Margo anterior
Angulus inferior
Fig. 2.
Superficies articularis
Processus coracoideus
Incisura scapulae s. lunata
Margo superior
Angulus superior s. posterior
Acromion
Spina scapulae
Fossa supraspinata
Cavitas glenoidalis
Condylus scapulae s. angulus anterior
Incisura colli scapulae
Margo anterior s. externus
Fossa infraspinata
Margo posterior scapulae
Angulus inferior
Fig. 3.
Atlas
Epistropheus
Proc. transversi
Proc. spinosus
Vertebra prominens
Vertebra costalis I
Costa vera I
Clavicula
Scapula
Proc. spinosus
Proc. transversus
Fig. 1.

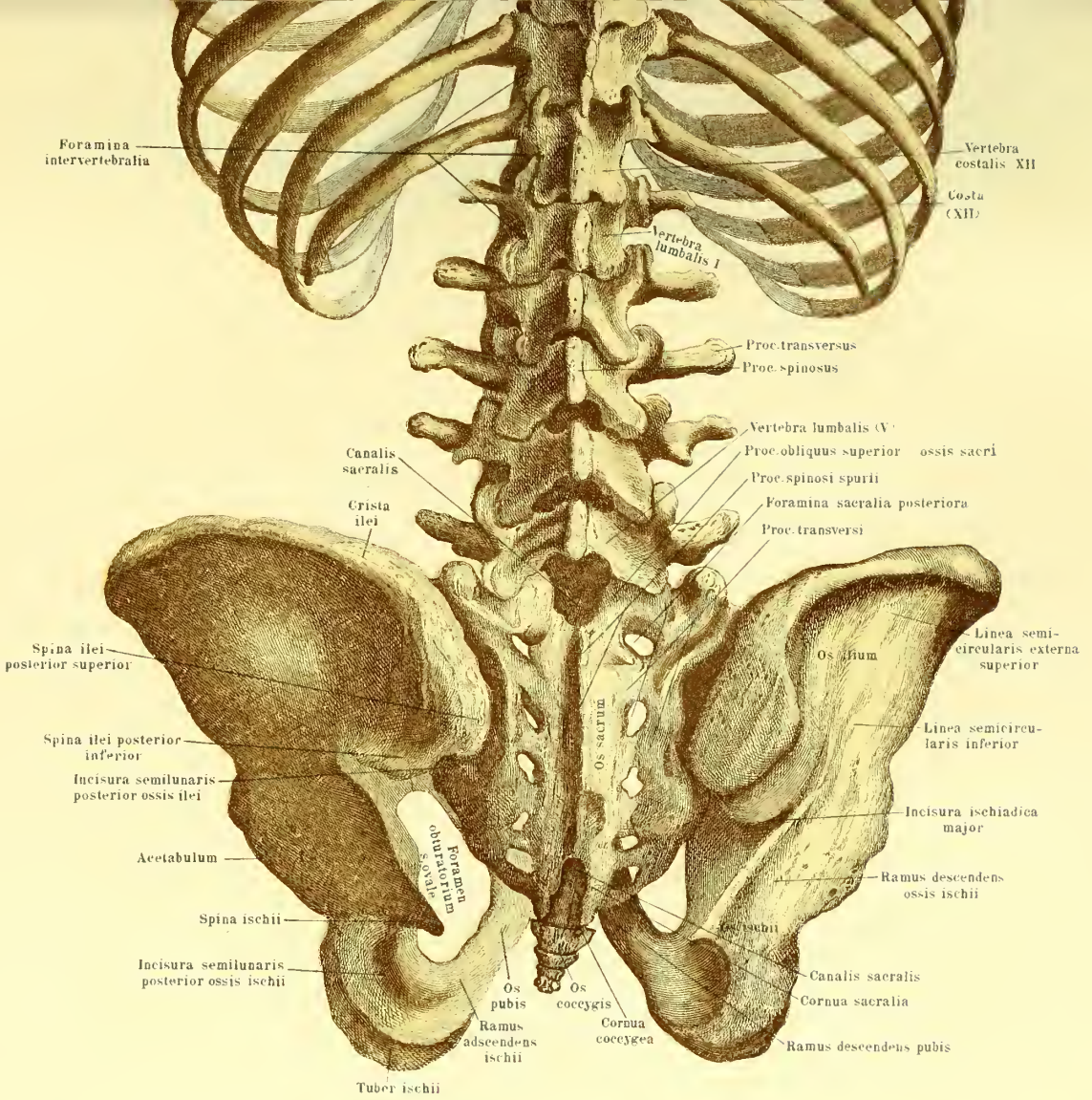
Foramina intervertebralia
Vertebra costalis XII
Costa (XII)
Vertebra lumbalis I
Proc. transversus
Proc. spinosus
Vertebra lumbalis (V
Canalis sacralis
Proc. obliquus superior ossis sacri
Proc. spinosi spurii
Crista ilei
Foramina sacralia posteriora
Proc. transversi
Spina ilei posterior superior
Os ilium
Linea semicircularis externa superior
Os sacrum
Spina ilei posterior inferior
Linea semicircularis inferior
Incisura semilunaris posterior ossis ilei
Incisura ischiadica major
Foramen obturatorium ovale
Acetabulum
Ramus descendens ossis ischii
Spina ischii
Canalis sacralis
Incisura semilunaris posterior ossis ischii
Os pubis
Os coccygis
Cornua sacralia
Ramus adscendens ischii
Cornua coccygea
Ramus descendens pubis
Tuber ischii

Tafel X und XI.

Fig. 1. Wirbelsäule mit Rippen und Extremitätengürteln von der dorsalen Seite gesehen, jedoch etwas schräg, so dass die Krümmung in der Brustgegend noch sichtbar ist. Die verschieden stark vorspringenden Processus transversi sind ohne weiteres vergleichbar. Das linksseitige Schulterblatt ist von der Rückenfläche gesehen gezeichnet, über ihm liegt die Clavicula; das rechtsseitige ist fortgelassen. Das Becken repräsentiert sich ebenfalls von der Rückseite, jedoch ist seine Stellung nicht normal, sondern die vordere Beckenfläche ist etwas nach vorn und oben gebogen, wodurch das Steissbein zu weit nach der Bauchseite gerückt ist.

Fig. 2. Die ventrale Fläche des linken Schulterblattes dargestellt. Die Superficies anterior tritt dem Beschauer entgegen. Der Proc. coracoideus springt nach vorn vor, das Acromion seitlich nach hinten.

Anmerkung: Am Acromion sind die durch die Incisura scapulae sichtbaren Teile fälschlich im blauen Tone gehalten worden.

Fig. 3. Dasselbe Schulterblatt wie 2 von der dorsalen Seite gezeichnet, so dass das Acromion und die Spina scapulae dem Beschauer entgegenspringen. Links liegt die Cavitas glenoidalis für den Humeruskopf.

Synonyme des Schulterblattes. Scapula = Omoplata. — Incisura scapularis = I. scapulae = I. semilunaris = Lunula scapulae. — Lig. transversum scapulae superius = Lig. proprium = Lig. posterius = Lig. proprium scapulae minus. — Angulus anterior = Corpus = Condylus scapulae. — Superficies anterior = S. costalis. — Superficies posterior = S. dorsalis. — Acromion scapulae = Proc. acromialis. — Lig. transversum scapulae inferius = Lig. proprium scapulae minimum. — Lig. coraco-acromiale = Lig. acromiocoracoideum = Lig. proprium transversum anterius = Lig. majus.

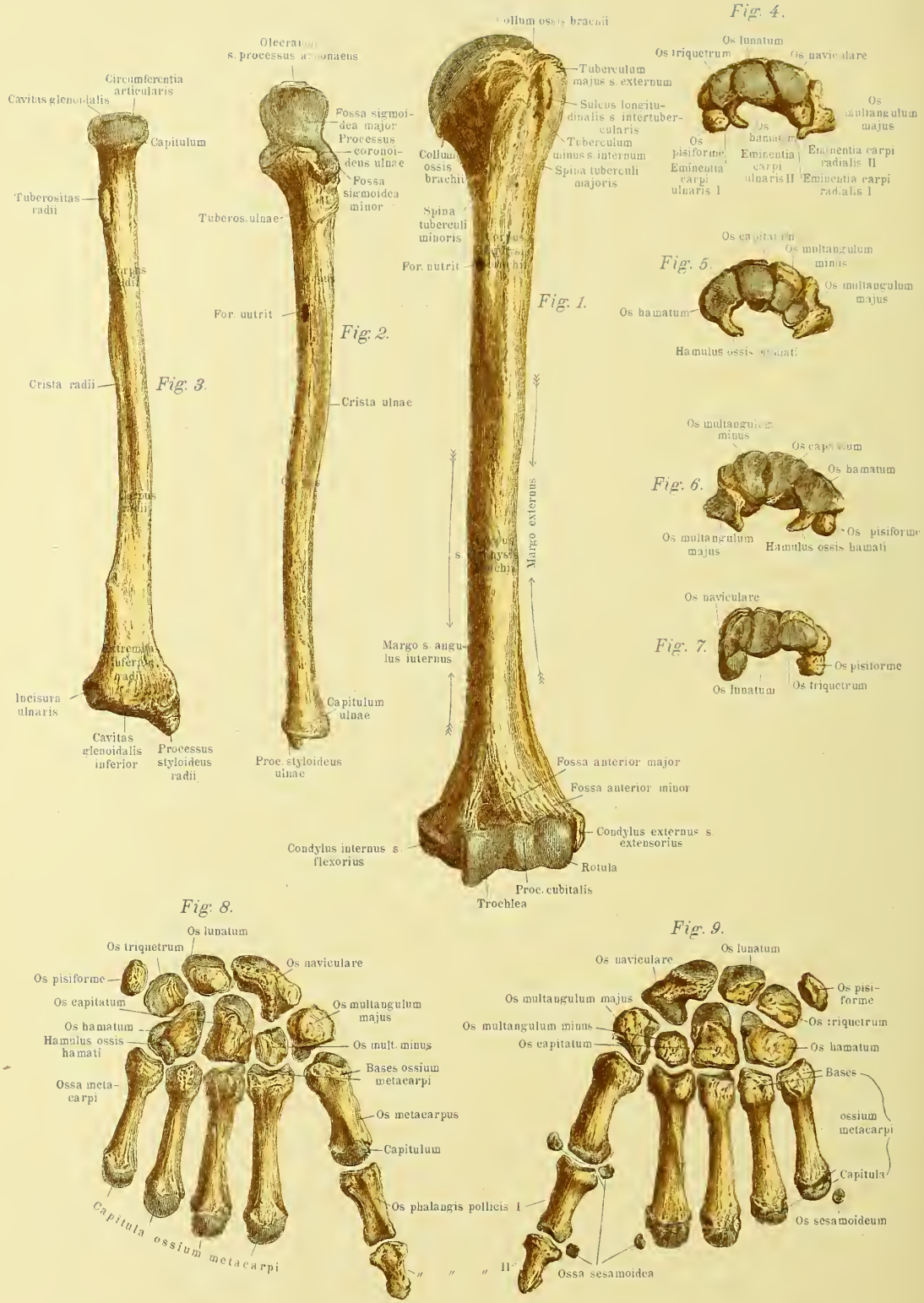
Fig. 3.
Cavitas glenoidalis
Circumferentia articularis
Capitulum
Tuberositas radii
Crista radii
Incisura ulnaris
Cavitas glenoidalis inferior
Processus styloideus radii
Fig. 2.
Olecranon s. processus anconaeus
Fossa sigmoidea major
Processus coronoideus ulnae
Fossa sigmoidea minor
Tuberos. ulnae
For. nutrit
Crista ulnae
Capitulum ulnae
Proc. styloideus ulnae
Fig. 1.
Collum ossis brachii
Tuberculum majus s. externum
Sulcus longitudinalis s. intertubercularis
Tuberculum minus s. internum
Spina tuberculi majoris
Spina tuberculi minoris
For. nutrit
Margo externus
Margo s. angulus internus
Fossa anterior major
Fossa anterior minor
Condylus externus s. extensorius
Condylus internus s. flexorius
Rotula
Proc. cubitalis
Trochlea
Fig. 4.
Os lunatum
Os triquetrum
Os naviculare
Os multangulum majus
Os pisiforme
Os hamatum
Eminentia carpi ulnaris I
Eminentia carpi ulnaris II
Eminentia carpi radialis II
Eminentia carpi radialis I
Fig. 5.
Os capitatum
Os multangulum minus
Os multangulum majus
Os hamatum
Hamulus ossis hamati
Fig. 6.
Os multangulum minus
Os capitatum
Os hamatum
Os pisiforme
Os multangulum majus
Hamulus ossis hamati
Fig. 7.
Os naviculare
Os pisiforme
Os lunatum
Os triquetrum
Fig. 8.
Os lunatum
Os triquetrum
Os naviculare
Os pisiforme
Os capitatum
Os hamatum
Hamulus ossis hamati
Os multangulum majus
Os mult. minus
Bases ossium metacarpi
Ossa metacarpi
Os metacarpus
Capitulum
Os phalangis pollicis I
" " " II
Capitula ossium metacarpi
Fig. 9.
Os naviculare
Os lunatum
Os multangulum majus
Os pisiforme
Os multangulum minus
Os triquetrum
Os capitatum
Os hamatum
Bases ossium metacarpi
Capitula
Os sesamoideum
Ossa sesamoidea

Tafel XIII.

Fig. 1. Die vordere Fläche des linken Oberarmbeines.

Fig. 2. Die gleiche Fläche der Ulna.

Fig. 3. Die gleiche Fläche des Radius.

Fig. 4. Die Handwurzelknochen der linken Hand von der proximalen Seite aus gesehen, so dass die zum ersten Handgelenk gehörige Gelenkfläche dem Beschauer zugekehrt ist.

Fig. 5. Die Handwurzelknochen der zweiten Reihe der linken Hand von der proximalen Seite gesehen, so dass die ihm eigene proximale Gelenkfläche des zweiten Handgelenkes zu Tage tritt.

Fig. 6. Die Handwurzelknochen der linken Hand von der distalen Seite gesehen, so dass die Gelenkflächen, welchen die Metacarpalien aufsitzen, zu Tage treten.

Fig. 7. Erste Reihe der Handwurzelknochen, distal gesehen, mit ihrer distal gelegenen Gelenkfläche nach vorn.

Fig. 8. Knochen der linken Handwurzel, Mittelhand und Daumenphalangen, von der Volarseite gezeichnet. Die einzelnen Knochen sind auseinander gelegt gedacht.

Fig. 9. Dasselbe Objekt wie in der vorigen Figur von der dorsalen Fläche gezeichnet. Neben den Daumenphalangen, sowie an den Mittelhandknochen des zweiten und fünften Fingers liegen die Sesambeine. Dieselben sind mit der den Fingern zugekehrten Seite nach oben gerichtet.

Fig. 1.

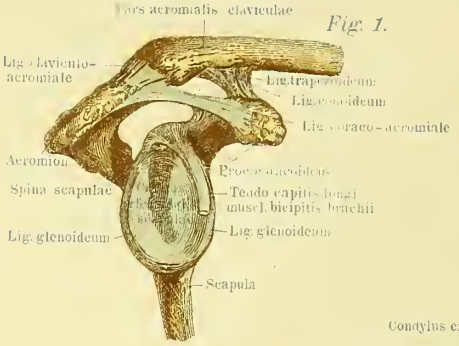

Fig. 2.

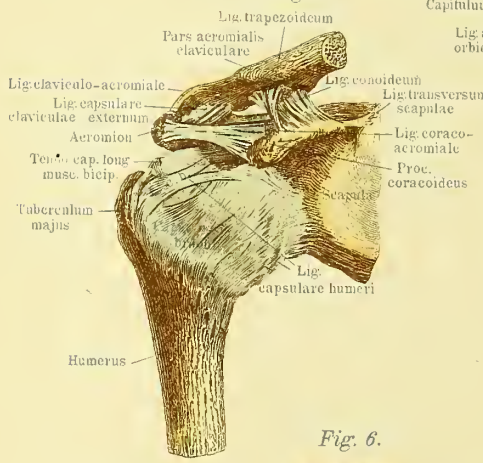

Fig. 3.

Fig. 4.

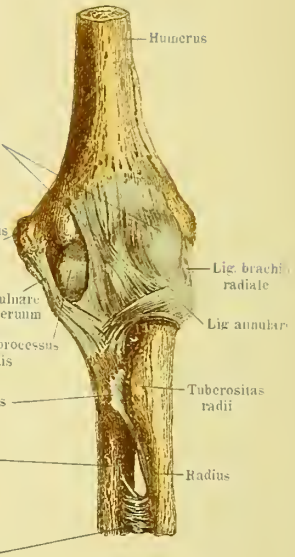

Fig. 5.

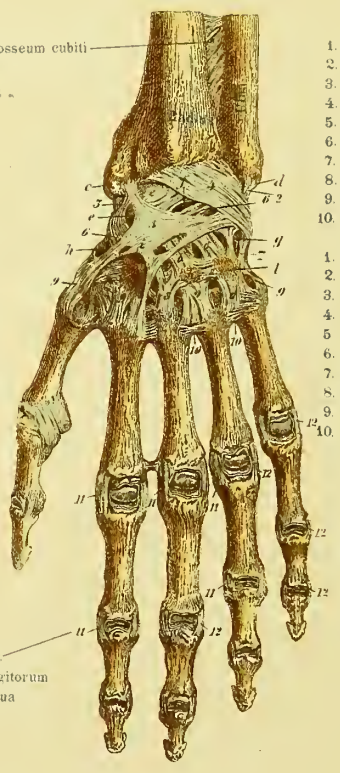

Fig. 6.

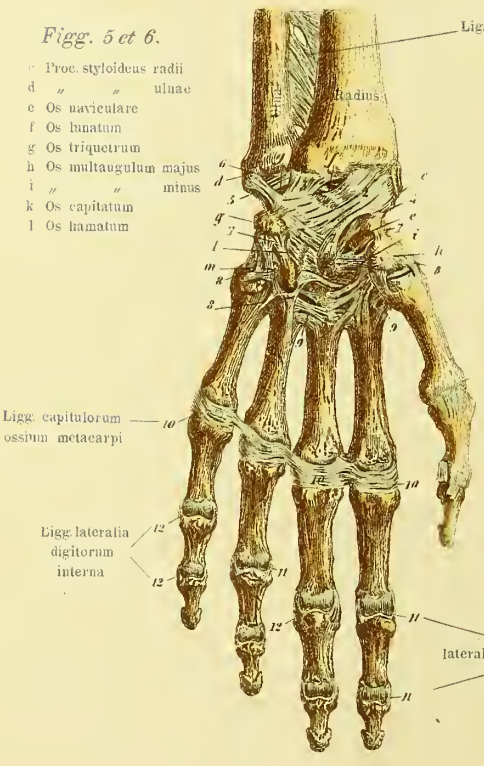

Figg. 5 et 6.

c Proc. styloideus radii
d „ „ ulnae
e Os naviculare
f Os lunatum
g Os triquetrum
h Os multangulum majus
i „ „ minus
k Os capitatum
l Os hamatum

Fig. 5.

1. Lig. interosseum cubiti
2. „ laterale ulnare
3. „ „ radiale
4. „ fibrosum dorsale
5. „ carpi dorsale commune superficiale
6. „ „ „ „ profundum
7. „ carpi ulnare
8. Ligg. carpi propria
9. „ ossium carpi et metacarpi dorsalia
10. „ baseos metacarpi dorsalia

Fig. 6.

1. Lig. interosseum cubiti
2. „ fibrosum volare obliquum
3. „ „ „ rectum
4. „ laterale radiale
5. „ „ ulnare
6. „ cartilaginis triangularis
7. Ligg. ossium carpi propria volaria
8. „ „ „ et metacarpi volaria
9. „ baseos ossium metacarpi volaria
10. „ capitulorum ossium metacarpi

Tafel XIV.

Fig. 1. Bänder zwischen Clavicula und Scapula des rechten Gürtels der oberen Extremität, so gesehen, dass die Gelenkfläche für den Humeruskopf nach vorn gerichtet ist. Clavicula und Scapula sind zum Teil durchschnitten.

Fig. 2. Oberarmgelenk und Bänder zwischen Clavicula und Scapula des linken Armes von der dorsalen Fläche dargestellt.

Fig. 3. Das Ellbogengelenk des linken Armes von der dorsalen Seite gezeichnet.

Fig. 4. Dasselbe Gelenk von der ventralen Seite gesehen.

Anm. In Figur 4 ist links die dritte Bezeichnung: Lig. brachio-ulnare s. laterale externum in Lig. brachio-ulnare s. laterale internum umzuändern.

Fig. 5. Die Bänder des Endstücks der linken oberen Extremität von der dorsalen Fläche gesehen.

Fig. 6. Die Gelenke und Bänder desselben Objekts von der ventralen Fläche gesehen.

Synonyme des Schultergelenkes: Articulatio humeri. — Lig. coracohumerale = Lig. accessorium humeri = Lig. suspensorium humeri = Lig. superius humeri = Lig. coracobrachiale.

Synonyme des Ellbogengelenkes: Articulatio cubiti. — Lig. collaterale ulnare articulationis cubiti = Lig. laterale internum = Lig. brachiocubitale. — Lig. collaterale radiale articulationis cubiti = Lig. laterale externum = Lig. brachioradiale.

Synonyme der Verbindungen der Vorderarmknochen. — Lig. cubitoradiale = Lig. cubitoradiale teres = Lig. teres = Lig. obliquum = Chorda obliqua = Ch. transversa = Ch. transversalis. — Lig. capsulare = Lig. capsulare sacciforme = Membrana sacciformis.

Synonyme der Handwurzelknochen. — Os carpi radiale = O. naviculare = O. scaphoideum. — Os carpi intermedium = O. semilunare = O. lunatum. — Os carpi ulnare = O. triangulare = O. cuneiforme = O. triquetrum = O. pyramidale. — Os pisiforme = O. subrotundum. — Os carpale I = O. multangulum majus = O. trapezium. — Os carpale II = O. multangulum minus = O. trapezoides. — Os carpale III = O. magnum = O. capitatum. — Os carpale IV = O. unciforme = O. cuneiforme = O. hamatum. — Proc. hamatus = P. uncinatus = Uncus = Hamulus. — Os metacarpi I = O. m. pollicis. — Articulatio carpi prima = A. c. superior = Radiocarpalgelenk = Antibrachialcarpalgelenk. — Meniscus interarticularis carpi = Fibrocartilago intermedia triangularis carpi = Cartilago triquetra. — Lacerti adscititii et proprii = Ligg. superficialia. — Lig. carpi obliquum = Lig. accessorium obliquum. — Lig. carpi

rectum = Lig. accessorium rectum = Lig. radiatum Mayeri. — Lig. carpi radiatum = Ligg. carpi radiata = Ligg. obliqua et jugalia. — Lig. collaterale carpi ulnare = Funiculus ligamentosus. — Articulatio carpi secunda = A. c. inferior = A. c. binorum ordinum ossium carpi = A. c. intercarpea. — Carpal-Carpalgclenk = Carpalgelenk. — Lig. navicularilunatum = Lig. lunatoscaphoideum. — Lig. lunatotriquctrum = Lig. lunatopyramidale. — Ligg. carpi dorsalia = Ligg. intercarpea dorsalia. — Ligg. piso-uncinata = Lig. pisohamatum.

Synonyme der Mittelhandknochen. — Os metacarpi I = O. m. pollicis. — Os metacarpi II = O. m. indicis. — Os metacarpi III = O. m. digiti medii. — Os metacarpi IV. = O. m. digiti annularis. — Os metacarpi V = O. m. digiti auricularis. — Interstitia interossea metacarpi = Spatia interossea. — Portio recta lig. pisometacarpei = Lig. pisometacarpeum. — Portio reflexa lig. pisometacarpei = Lacertus reflexus = Lig. circumflexum. — Ligg. baseos metacarpi dorsalia = Ligg. intermetacarpea. — Articulationes carpometacarpeae = Carpometacarpalgelenke = Handwurzel = Mittelhandgelenke = Gemeinschaftliches Carpometacarpalgelenk.

Synonyme der Fingerglieder: Phalanges = Internodia. — Phalanx prima = Grundphalanx. — Phalanx secunda = Mittelphalanx. — Phalanx tertia = Ph. unguicularis = Nagelphalanx = Endphalange. — Ligg. collateralia = Ligg. lateralia = Ligg. accessoria. — Lig. transvcrsum volare = Lig. trochlearc. — Ligg. cutanea = Ligg. lateralia longa. — Ligg. lateralia subtensa = Ligg. unguicularia = Ligg. unguium = Nagelbändcr.

Fig. 1.

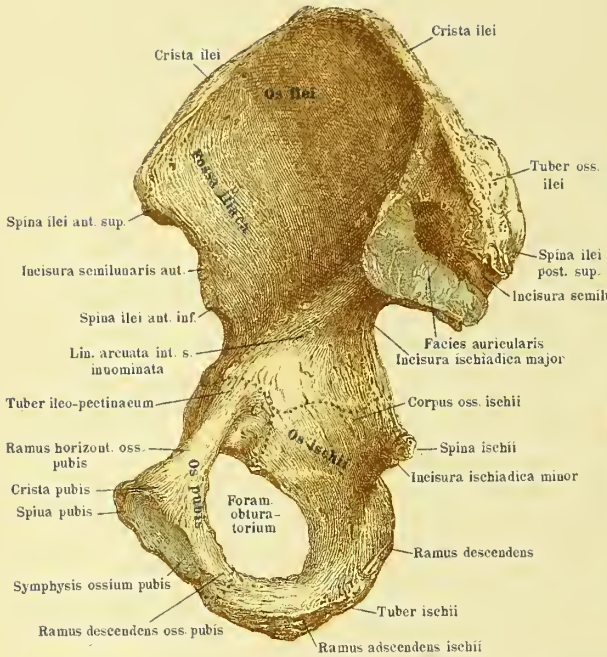

Fig. 2.

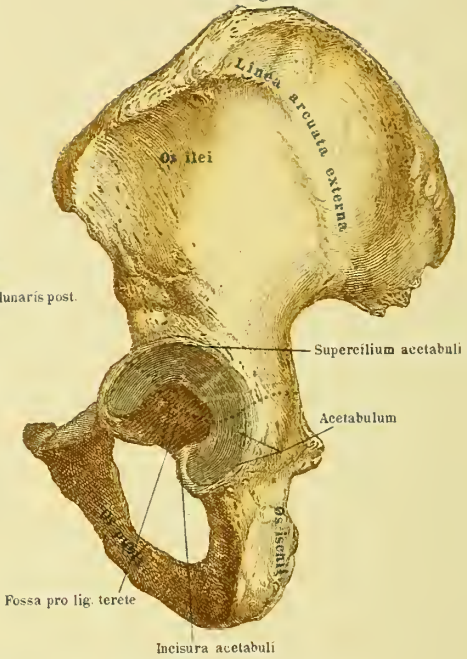

Fig. 3.

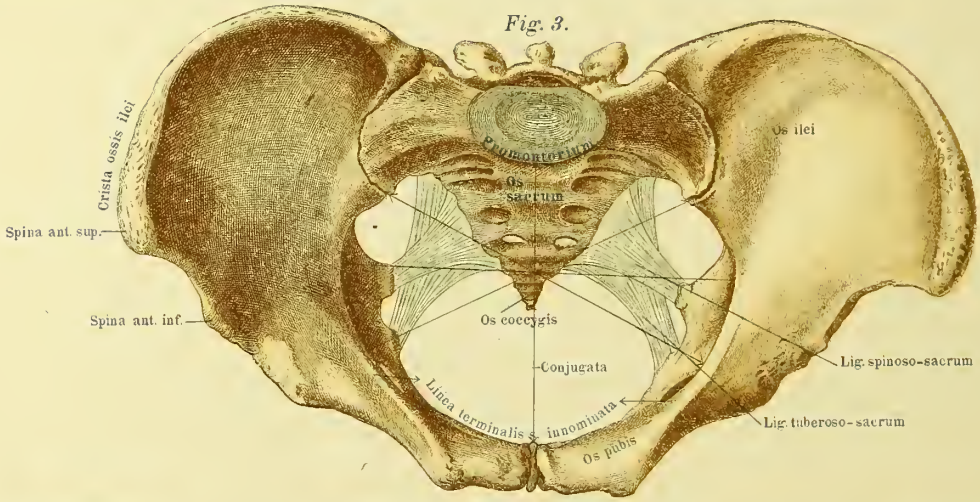

Fig. 4.

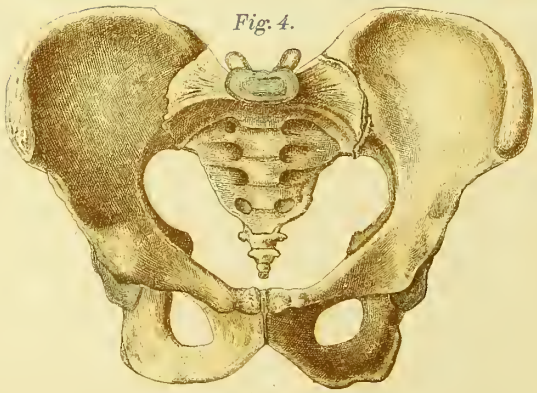

Fig. 5.

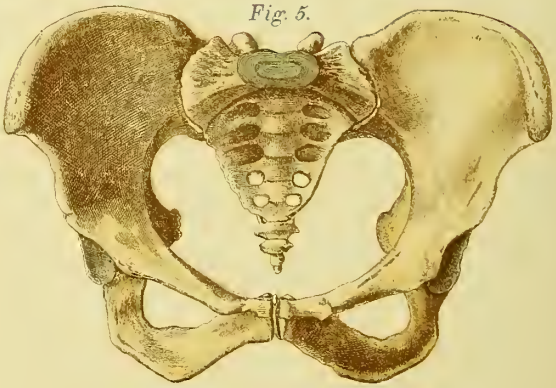

Fig. 3–5 A. Brass fec.

Tafel XV.

Fig. 1. Das rechte Hüftbein von seiner Innenfläche aus gesehen, so dass die Facies auricularis am oberen seitlichen Rande sichtbar ist, während die Symphysis pubis links zu Tage tritt.

Fig. 2. Das linke Hüftbein von der Aussenfläche gesehen.

Fig. 3. Das weibliche Becken von oben gezeichnet, so dass der Beckeneingang, welcher durch die drei Diagonalen markiert ist, in der Bildebene liegt. Die Ligg. spinoso-sacrum und tuberoso-sacrum sind nur schematisch eingezeichnet, um den Ausgang aus dem Becken zu veranschaulichen.

Fig. 4. Normales männliches Becken in Vorderansicht.

Fig. 5. Weibliches Becken. Die Hüftbeinkämme sind etwas weiter abstehend als beim normalen Becken.

Es werden verschiedene Becken unterschieden: zunächst das früher geschilderte normale von denen, welche Abweichungen zeigen. Das erste, an das normale Becken sich anschliessende, ist das allgemein verengte Becken. Das Verhältnis der Dimensionen untereinander ist das gleiche geblieben, nur sind die Dimensionen selbst kleiner geworden. An das verengte Becken schliesst sich das erweiterte Becken an, bei dem sich besonders die oberen Hüftbeinteile weiter ausdehnen können, während der Ausgang nur um weniges erweitert erscheint. Beim flachen Becken steht die Symphyse relativ hoch und der Neigungswinkel der kleinen Beckenachse nähert sich mehr der Vertikalen; ausserdem ist das grosse Becken sehr flach, schüsselförmig. Beim steilen Becken springt das Promontorium weiter vor und das grosse Becken ist verhältnismässig steiler, an den Seiten mehr nach oben gerichtet. Man unterscheidet weiterhin bei Frauen das nierenförmige Becken mit querelliptischer Apertura superior. Die Vorderwand des kleinen Beckens ist flach, der gerade Durchmesser kurz, die queren Durchmesser länger als beim normalen. Die Apertura superior ist quer elliptisch, das Os sacrum breit, der Arcus pubis weit. An dieses würde sich dann das erwähnte sog. breite Becken anreihen, dessen Wände mehr winkelförmig gegeneinander gerichtet sind, so dass es den Namen viereckiges Becken bekommen hat. Beim tiefen Becken ist die Conjugata der grössere Durchmesser; das Becken erscheint sagittal elliptisch, seitlich zusammengedrückt; hoch im Kreuzbein und im Arcus pubis schmal. Bei der runden Beckenform besitzt der Beckendurchmesser die Gestalt eines kurzen Ovals; Längen- und Quer-Durchmesser sind beinahe gleich.

Es lassen sich selbstverständlich solche Unterschiede nicht exakt durchführen, denn Abweichungen sind an einem jeden Becken zu konstatieren. Es hängt die Konstruktion des Beckens wohl sehr viel von der Ernährung während der Entwick-

lungsperiode, von der Thätigkeit, von vielleicht eintretenden Krankheiten u. s. w. ab und es ist gerade hier sehr schwer zu sagen, wo normale Verhältnisse zu Tage treten und wo pathologische Umstände mitgewirkt haben.

Synonyme des Hüftbeines: Os coxae = Os innominatum = O. pelvis laterale. — Fossa acetabuli = Recessus acetabuli. — Cornu posterius = C. majus. — Cornu anterius = C. minus. — Ala oss. ilium = Proc. abdominalis. — Linea arcuata externa = L. externa superior = L. semicircularis = L. glutea anterior = L g. inferior. — Linea arcuata interna = Crista ileo-pectinea. — Superficies auricularis ossis ilium = Facies auricularis. — Incisura semilunaris minor = I. iliaca minor. — Incisura semilunaris major = I. iliaca major = Sulcus iliacus. — Ramus superior ossis ischii = R. descendens. — Incisura ischiadica major = I. superior = I. iliaca major. — Incisura ischiadica minor = I. inferior. — Ramus inferior ossis ischii = R. adscendens. — Os pubis = O. pectinis = Schambein = Schoossbein. — Tuberculum iliopectineum = T. iliopubicum = Spina = Eminentia iliopectinea = E. iliopubica. — Ramus superior ossis pubis = R. horizontalis. — Tuberculum pubis = T. pubicum. — Crista pubis = Pecten pubis. — Linea arcuata interna = Crista obturatoria = Spina oss. pubis = S. ossis ilium. — Lig. cristae pubis = Lig. pubicum Cooperi. — Ramus inferior ossis pubis = R. descendens. — Crista penis = C. clitoridis. — Foramen obturatorium = F. obturatum = F. ovale = F. ischiopubicum. — Incisura obturatoria = Sulcus obturatorius. — Membrana obturatoria = Lig. obturatorium. — Annulus = Canalis obturatorius.

Synonyme des Beckens: Pelvis major = P. superior. — Pelvis minor = P. inferior. — Linea terminalis = L. innominata. — Cavum pelvis = Apertura pelvis media. — Diameter anteroposterior = Conjugata = Conjugata anatomica = C. vera = C. superior. — Diameter obliqua = D. Deventerii. — Diagonal-Conjugata = Conjugata. — Synchondrosis = Symphysis sacrococcygea.

Anm. Neben Fig. 9, Tafel VIII steht fälschlich: Cornu coccygeus anstatt: Cornu coccygeum.

Fig. 1.

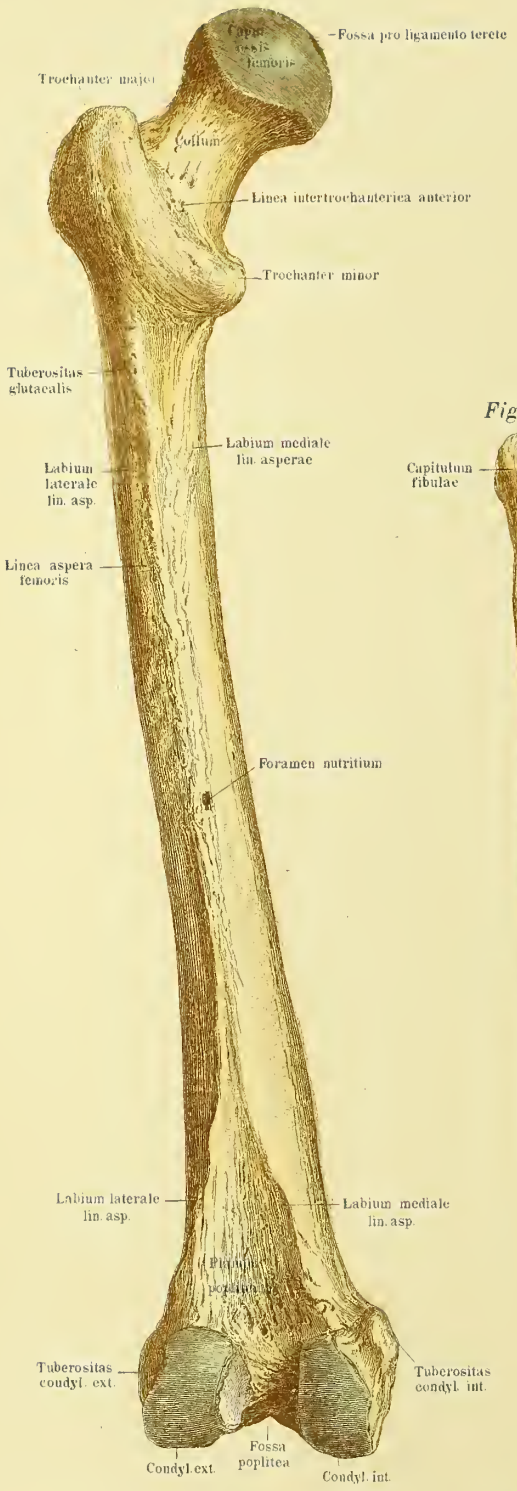

Fig. 4.

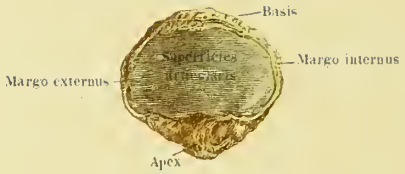

Fig. 3.

Fig. 2.

Tafel XVI.

Fig. 1. Der Oberschenkelknochen in dorsaler Ansicht, die Stellung wie in Tafel XVII. Fig. 1.

Anm. Rechts, die zweite Bezeichnung von oben muss heissen: Linea intertrochanterica posterior statt Linea intertrochanterica anterior.

Fig. 2. Linkes Schienbein von der dorsalen Fläche.

Fig. 3. Dorsale Ansicht des linken Wadenbeines.

Fig. 4. Vordere Fläche der Kniescheibe.

Synonyme des Oberschenkelbeines: Femur = Os femoris. — Crista femoris = Linea aspera. — Labium mediale = Spina trochanterica minor et Spina condyli interni. — Labium laterale = Spina trochanterica major et Spina condyli externi. — Fovea capitis femoris = Fossa capitis. — Linea intertrochanterica anterior = Linea obliqua femoris. — Linea intertrochanterica posterior = Crista intertrochanterica. — Tuberositas = Epicondylus medialis et lateralis. — Fossa patellaris = F. patellae = F. intercondyloidea anterior = Incisura patellaris. — Fossa intercondyloidea = F. intercondyloidea posterior = Incisura poplitea = Fossa poplitea.

Synonyme des Schienbeines: Linea poplitea = L. obliqua. — Angulus lateralis = Crista interossea. — Superficies articularis superior = S. a. condyloidea. — Eminentia intercondyloidea = E. intermedia = Spina intercondyloidea. — Superficies articularis lateralis = S. a. fibularis = S. a. peronaea. — Tuberositas tibiae = T. patellaris = Spina tibiae. — Cavitas inferior tibiae = C. glenoidea tibiae = C. intermalleolaris. — Incisura fibularis = I. peronaea = I. semilunaris.

Synonyme der Kniescheibe: Lig. patellae = Lig. patellae proprium = Lig. patellare inferius. — Bursa infrapatellaris = B. infragenualis = B. infrapatellaris profunda = B. subpatellaris = B. subligamentosa.

Synonyme des Wadenbeines = Fibula = Perone. — Crista fibulae = Linea obliqua. — Apex capituli fibulae = Proc. styloideus tibiae = Tuberculum posticum. — Proc. styloideus = Apex.

Fig. 4.

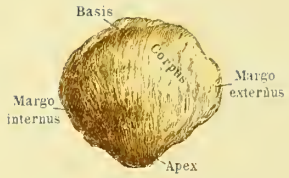

Fig. 1.

Fig. 2.

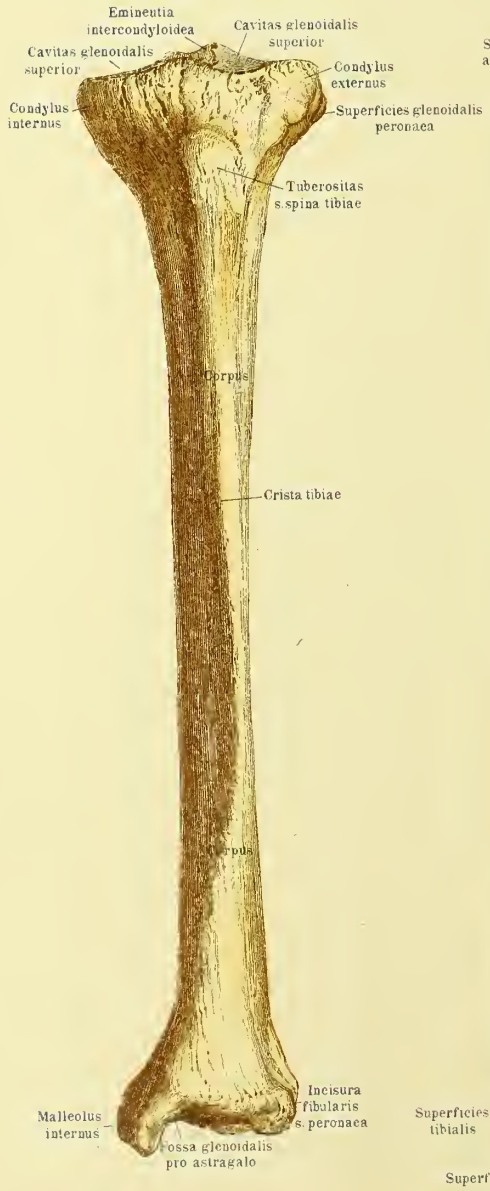

Fig. 3.

Tafel XLII.

Fig. 1. Der linke Oberschenkelknochen von der ventralen Seite gezeichnet. Bei der normalen Stellung des Skeletts muss der Knochen so gedreht gedacht werden, dass die Tangente, welche an den Condylus internus und Condylus externus femoris gezogen werden kann, horizontal verläuft.

Anmerkung. Anstatt der linksseitigen, zweitoberen Bezeichnung: Linea intertrochanterica posterior ist Linea intertrochanterica anterior zu setzen.

Fig. 2. Das linke Schienbein von der ventralen Fläche gesehen.

Fig. 3. Das linke Wadenbein, ebenfalls ventral gezeichnet.

Fig. 4. Die Vorderfläche der linken Patella.

Fig. 1.

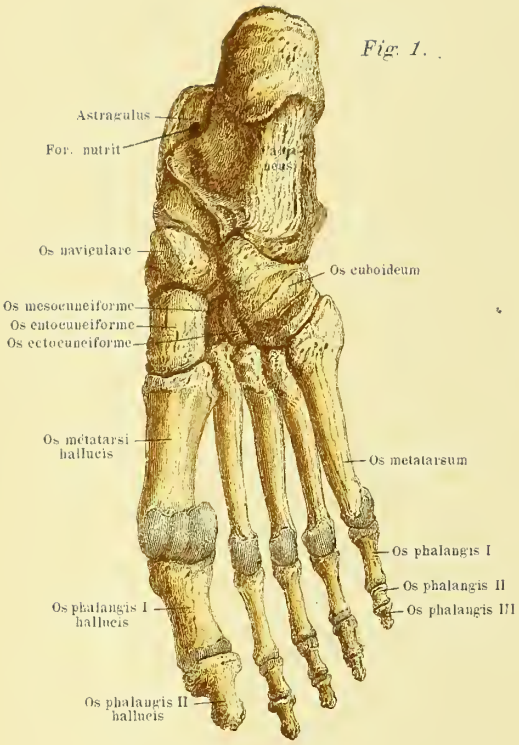

Fig. 2.

Fig. 3.

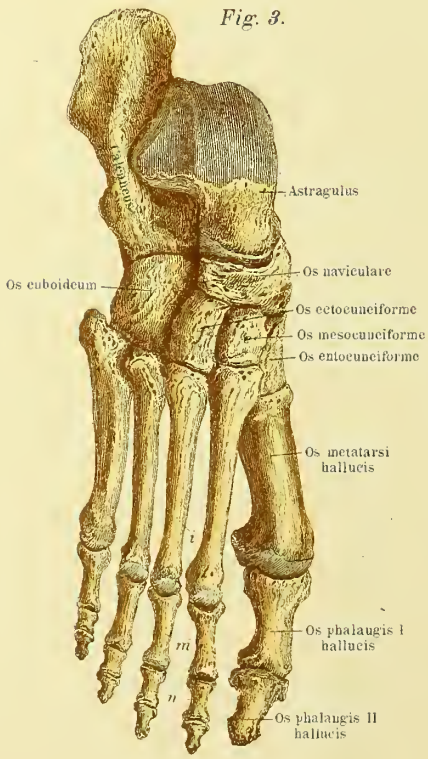

Fig. 4.

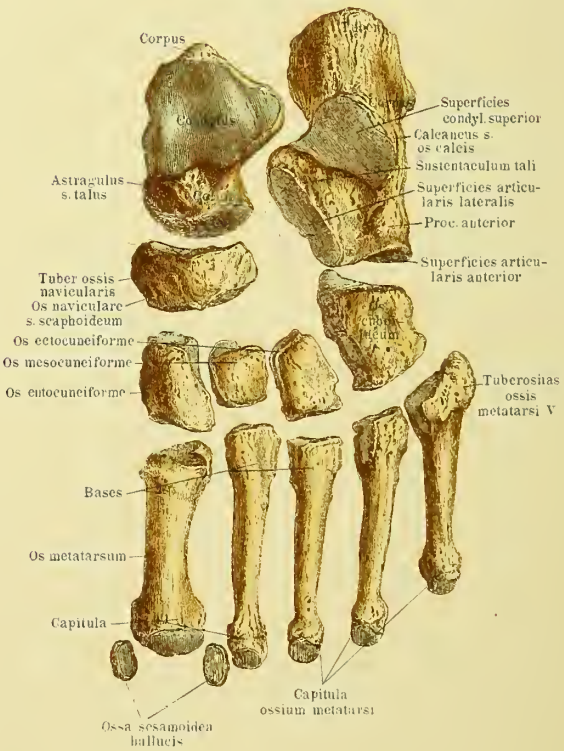

Tafel XVIII.

Fig. 1. Die Knochen des rechten Fusses von der volaren Seite gesehen, die Fusswurzelknochen liegen nach oben, die Phalangen nach unten.

Fig. 2. Die Fusswurzel- und Mittelfussknochen des linken Fusses von der volaren Seite gezeichnet, jedoch sind die einzelnen Knochen auseinandergerückt. Neben den Mittelfussknochen der grossen Zehe sind die beiden stets auftretenden Sesambeine gezeichnet worden.

Fig. 3. Das Fussskelett des rechten Fusses von der dorsalen oberen Seite betrachtet.

Fig. 4. Die Fusswurzel- und Mittelfussknochen des linken Fusses von der dorsalen Seite gesehen, die einzelnen Knochen auch wieder auseinandergerückt.

Synonyme der Fussknochen vergl. man auf Erläuterungsblatt zu Tafel XIX.

4. Lig. tibio-fibulare anticum inferius
5. Lig. articuli pedis laterale externum medium
6. „ „ „ „ „ posticum
7. „ „ „ „ „ anticum
8. Apparatus ligamentosus tarsi
9. Lig. calcaneo-cuboideum dorsale
11. „ „ naviculare „
12. „ astragalo „ „
13. „ cuboideo „ „
14. „ naviculo-cuneiforme III dorsale
15. „ „ „ II „
16. Ligg. intercuneiformia dorsalia
17. Lig. cuboideo-metatarseum V dorsale
18. Ligg. interossa tarsi et metatarsi dorsalia
19. „ baseos metatarsi dorsal.

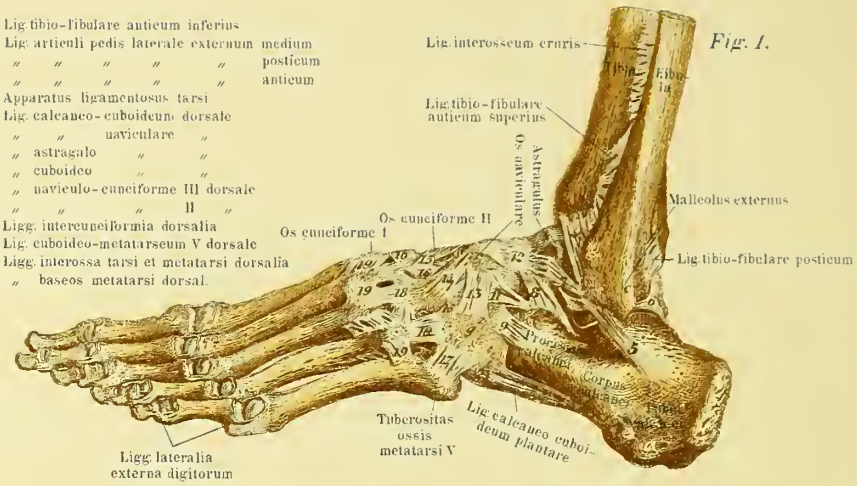

Fig. 1.

Fig. 2.

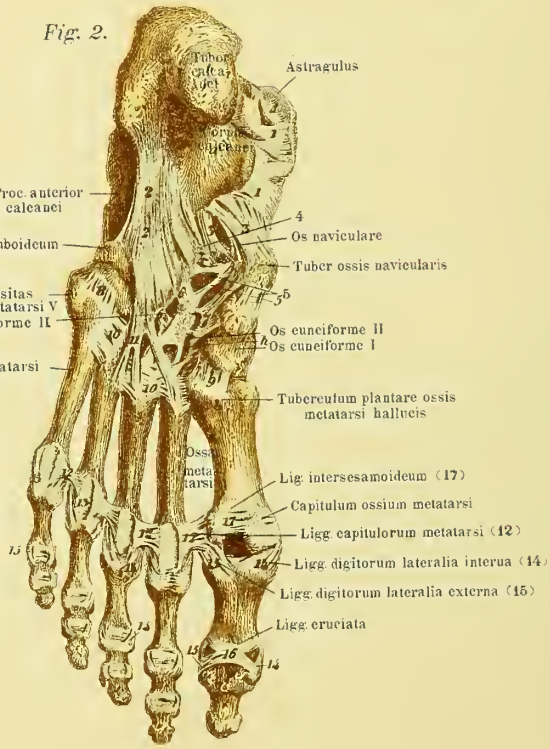

1. Ligg. astragalo-calcanea
2. Lig. calcaneo-cuboideum plantare
3. Ligg. „ navicularia plantaria
4. Lig. cuboideo-naviculare plantare
5. Ligg. naviculo-cuneiformia plantaria
6. Ligg. cuboideo-cuneiformia plantaria
7. Ligg. intercuneiformia plantaria
8. Lig. cuboideo-metatarseum plantare
9. „ cuneiforme - metatarseum halluc. plant.
10. Ligg. baseos metatarsi plantaria
11. „ cuboideo-metatarsalia plantaria

Fig. 3.

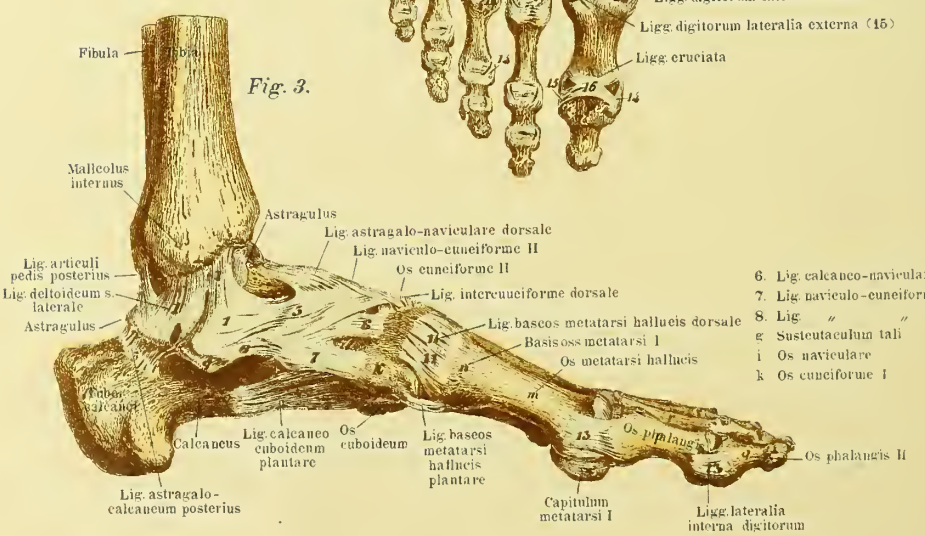

6. Lig. calcaneo-naviculare
7. Lig. naviculo-cuneiforme laterale
8. Lig. „ „ I dorsale
g. Susteutaculum tali
i. Os naviculare
k. Os cuneiforme I

Tafel XIX.

Fig. 1. Der linke Fuss in Verbindung mit Tibia und Fibula, die Bänder und Gelenke in Seitenansicht.

Fig. 2. Die Bänder der Plantarfläche des linken Fusses.

Fig. 3. Die Bänder der distalen Seite des linken Fusses und ersten Fussgelenkes.

Synonyme der Fusswurzelknochen: Talus = Astragalus. — Sprungbein = Knöchelbein. — Talusrolle = Sprungrolle = Astragalusrolle. — Sulcus tali = S. interarticularis = Fovea tali. — Superficies articularis calcanea posterior et media = Facies articularis lateralis resp. medialis posterior. — Incisura tali = Sulcus m. flexoris hallucis longi. — Superficies articularis calcanea anterior = Facies articularis medialis anterior. — Calcaneus = Os calcis. — Tuberositas calcanei = Tuber calcanei. — Superficies articularis posterior lateralis = Facies articularis lateralis. — Proc. medialis calcanei = Proc. lateralis = Sustentaculum tali. — Sulcus calcanei = S. interarticularis = Fovea calcanei. — Superficies articularis anterior superior = S. a. medialis anterior. — Incisura calcanei = Sulcus m. flexoris longi hallucis. — Os naviculare = O. scaphoideum. — Ossa tarsalia I—VI = Ossa cuneiformia = Ossa sphenoidea tarsi. — Os tarsale IV = O. cuboideum. — Tuberositas oss. tarsalis IV = Eminentia obliqua = Tuberculum transversum. — Sulcus oss. tarsalis IV = Sulcus m. peronaei longi. — Articulatio pedis prima = erstes Fussgelenk = Articulatio talocruralis = Knöchelgelenk = oberes Fussgelenk = oberes Sprung- oder Sprungbeingelenk = oberes Astragalusgelenk. — Lig. collaterale mediale = Lig. laterale internum s. deltoides. — Lig. talotibiale = Lig. talotibiale posticum. — Lig. collaterale laterale = Lig. triquetrum = Lig. calcaneofibulare. — Lig. calcaneonaviculare laterale = Lig. interosseum. — Lig. calcaneonaviculare plantare = Lig. medium. — Lig. calcaneonaviculare mediale = Lig. plantare. — Fibrocartilago navicularis = Trochlea cartilaginea. — Lig. tarsocalcaneum plantare = Lig. calcaneocuboideum. — Ligg. calcaneocuboidea plantaria obliquum = Ligg. medium et rhomboideum = Lig. profundum = Lig. transversum. — Ligg. tarsonavicularia quarta = Ligg. cubonavicularia. — Ligg. tarsonavicularia = Ligg. cuneonavicularia. — Ligg. tarsalia transversa = Ligg. cuneocuboidea et ossium cuneiformium. — Articulatio talo-calcaneo-navicularis = A. talonavicularis. — Articulatio tarsocalcanea = A. calcaneocuboidea = Tarsal-Fersenbeingelenk = Würfelbeingelenk. — Articulatio tarsonavicularis = A. cuneonavicularis = Tarsal-Kahnbeingelenk = Schiff-

beingelenk. — Articulatio pedis secunda = zweites Fussgelenk = unteres Fussgelenk = unteres Sprunggelenk.

Synonyme der Mittelfussknochen: Os metatarsi hallucis = O. m. primum. — Lig. tarsometatarseum plantare laterale = Lig. tarsum transversum laterale. — Lig. tarsometatarseum plantare mediale = Lig. tarseum transversum mediale = Lig. bifurcatum sublime = Lig. furcillatum superficiale. — Ligg. baseos metatarsi = Ligg. intermetatarsea. — Articulationes tarsometatarseae = Tarsometatarsalgelenke = Lisfranc'sches Gelenk.

Synonyme der Sesambeine des Fusses = Lig. transversum plantare = Lig. jugale.

Fig. 3.

Fig. 2.

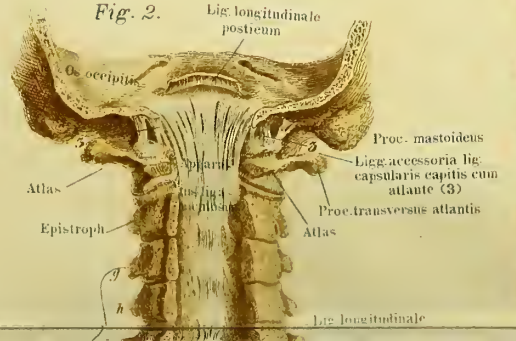

Fig. 1.

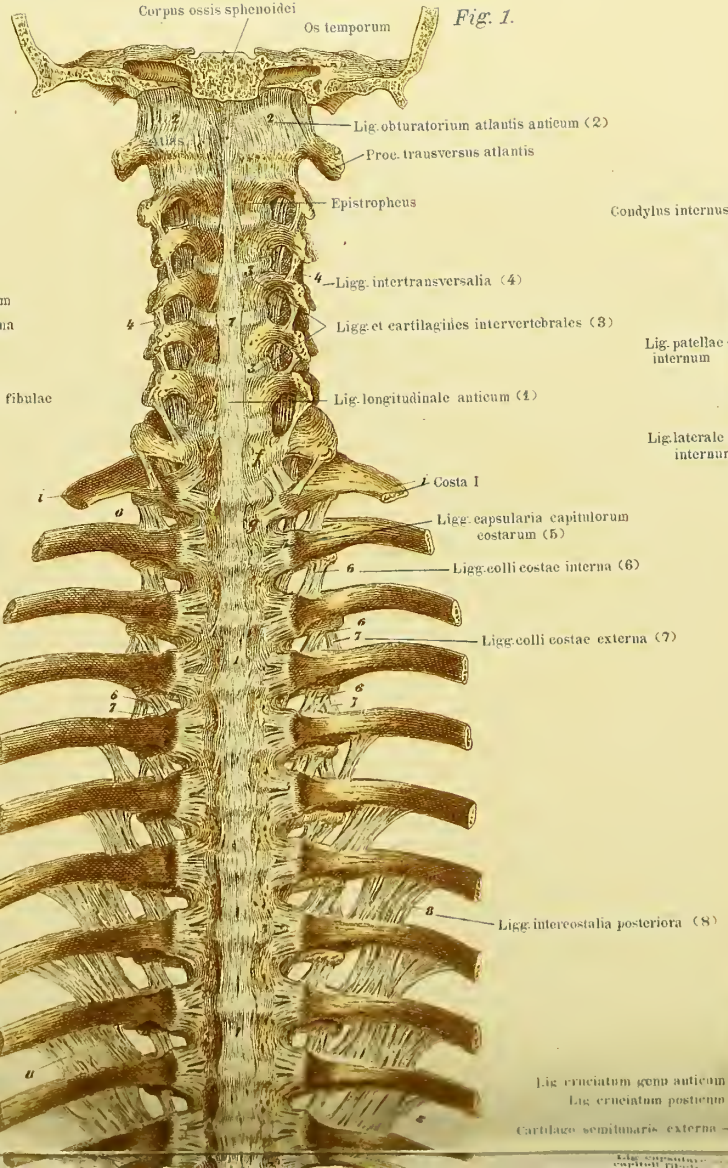

Fig. 4.

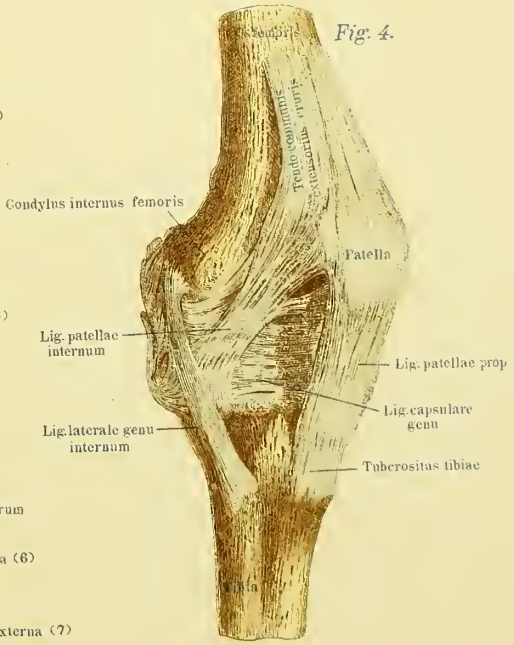

Fig. 5.

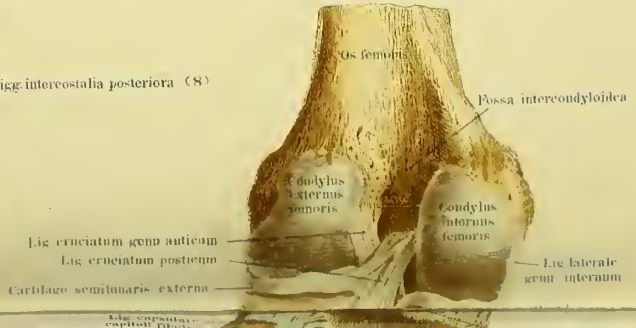

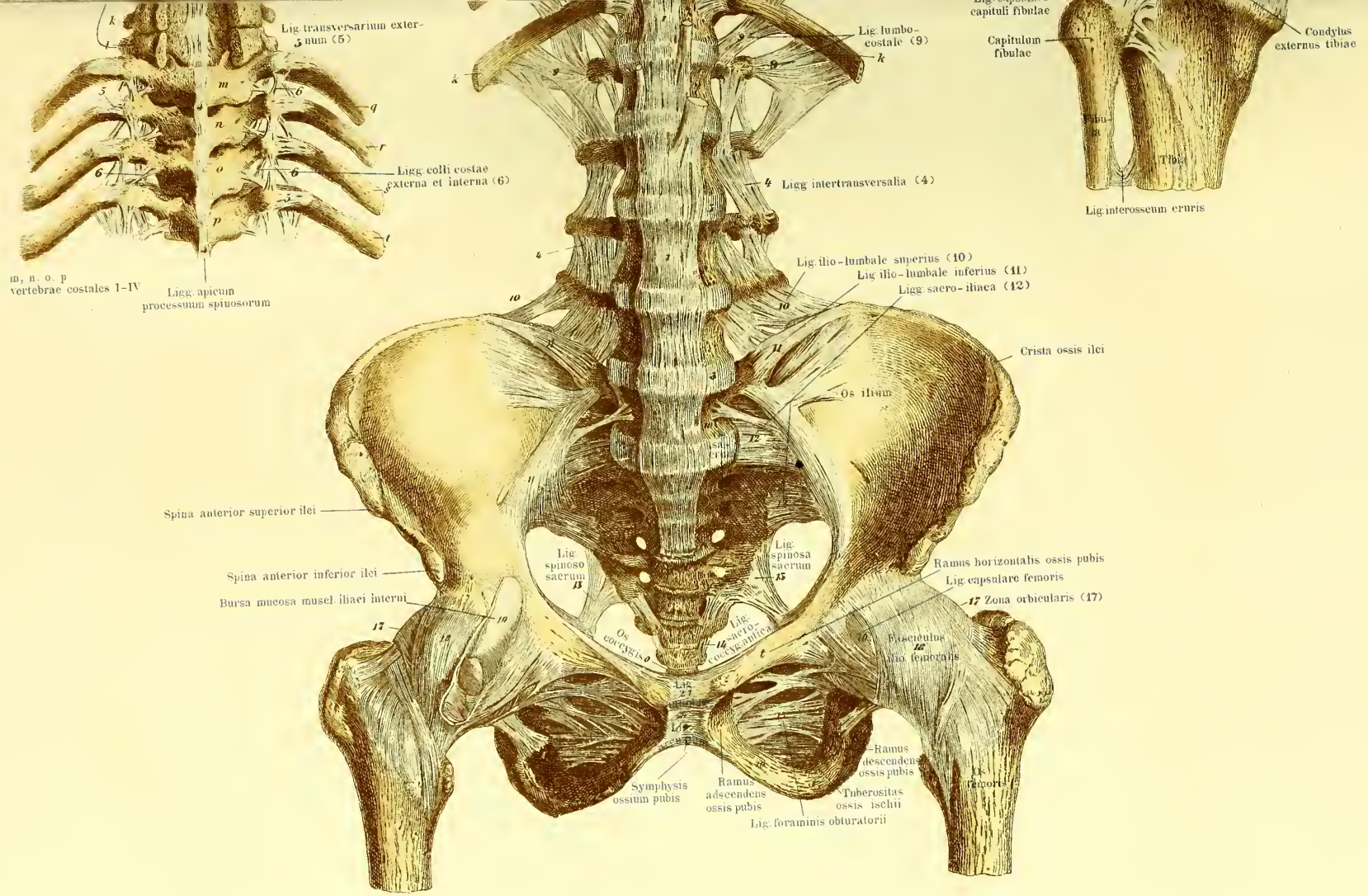
Lig. transversarium externum (5)
Ligg. colli costae externa et interna (6)
m, n, o, p
vertebrae costales I–IV
Ligg. apicum processuum spinosorum
Lig. lumbocostale (9)
4 Ligg. intertransversalia (4)
Lig. ilio-lumbale superius (10)
Lig. ilio-lumbale inferius (11)
Ligg. sacro-iliaca (12)
Crista ossis ilei
Os ilium
Spina anterior superior ilei
Spina anterior inferior ilei
Bursa mucosa musc. iliaci interni
Lig. spinoso sacrum 13
Lig. spinosa sacrum 15
Os coxygis
Lig. sacro-coccygeum
Ramus horizontalis ossis pubis
Lig. capsulare femoris
17 Zona orbicularis (17)
Fasciculus 18 ilio femoralis
Symphysis ossium pubis
Ramus adscendens ossis pubis
Ramus descendens ossis pubis
Tuberositas ossis ischii
Lig. foraminis obturatorii
Capitulum fibulae
Condylus externus tibiae
Lig. interosseum cruris

Tafel XX und XXI.

Fig. 1. Die Bänder der Wirbelsäule des Beckens und des Hüftgelenks von vorne gesehen.

Anmerkung: Im Becken muss es auf der rechten Seite heissen: Lig. spinoso-sacrum statt Lig. spinosa-sacrum.

Fig. 2. Die Bänder zwischen Kopf- und Halswirbelsäule. Von den Halswirbeln sind die hinteren Bögen entfernt, so dass man auf die ventrale Seite des Wirbelkanals sieht. Bei den Brustwirbeln sind die Bögen stehen geblieben, so dass das oberflächliche an das Lig. nuchae sich anheftende Lig. apicum sichtbar wird.

Anmerkung: Anstatt Ligg. apicum proc. spinosorum muss es heissen Lig. apicum procc. spinosorum.

Fig. 3. Das rechte Kniegelenk nach der Entfernung der Kapsel und der Patella von der Vorderfläche gesehen.

Fig. 4. Das rechte Kniegelenk mit Kapselbändern, Patella und anheftender Sehne schräg von der Vorderfläche gesehen.

Fig. 5. Das rechte Kniegelenk mit Kapselbändern von der dorsalen Fläche gesehen, so dass die Ligg. cruciata sichtbar sind.

Synonyme der Verbindungen in dem Becken. — Articulatio sacro-iliaca = Symphysis sacro-iliaca = Iliosacralgelenk = Kreuzdarmbeinfuge. — Lig. sacro-iliaca anteriora = Lig. sacro-iliaca vaga anteriora = Lig. superius, anterius et inferius = Lig. sacro-iliacum anterius = Lig. iliosacrale anticum. — Ligg. sacro-iliaca interossea = Ligg. sacro-iliaca vaga posteriora = Ligg. accessoria vaga = Lig. iliosacrale interosseum. — Ligg. sacro-iliaca posteriora longum et breve = Ligg. pelvis postica = Ligg. iliosacra postica longum et breve = Lig. sacro-iliacum obliquum = Lig. posticum = Lig. iliosacrale posticum. — Lig. iliolumbale = Ligg. pelvis anteriora superius et inferius. — Lig. sacrotuberosum = Lig. tuberoso-sacrum = Lig. sacro-ischiadicum majus = Lig. sacrospinosum = Lig. iliosacrum longum. — Lig. falciforme = Proc. falciformis = Falx ligamentosa. — Lig. sacrospinosum = Lig. spinososacrum = Lig. sacro-ischiadicum minus. — Symphysis pubis = Synchondrosis pubis = Articulatio pubis. — Lig. arcuatum superius = Lig. pubicum superius. — Lig. arcuatum inferius = Lig. arcuatum.

Synonyme des Hüftgelenkes = Articulatio coxae. — Labrum fibrocartilagineum acetabuli = L. cartilagineum = L. glenoideum = Limbus acetabuli. — Lig. iliofemorale = Lig. superius = Lig. Bertini. — Lig. iliofemorale inferius = Lig. anterius. — Zona orbicularis = Lig. zonale = Lig. annulare femoris. — Lig. teres femoris = Lig. teres acetabuli = Lig. rotundum = Lig. capsulare internum = Lig. interarticulare = Plica synovialis = P. interarticularis coxae.

Synonyme des Kniegelenkes = Articulatio genu. — Fibrocartilagines falciformes = Ffcc. semilunares = Cartilagines falcatae = Cc. lunatae = Menisci. — Lig. transversum genu = Lig. jugale. — Ligg. cruciata genu = Ligg. obliqua. — Lig. cruciatum posterius = L. c. medium. — Plicae aliformes = Ligg. alaria genu = Plica synovialis patellaris. — Plica medialis = P. majus. — Plica lateralis = P. minus. — Lig. mucosum genu = Lig. plicae synovialis patellaris. — Lig. popliteum superius = Lig. popliteum internum = L. p. posticum = L. p. obliquum. — Lig. popliteum inferius = Lig. popliteum externum = Lig. laterale externum breve. — Lig. collaterale laterale breve = Lig. laterale externum breve. — Lig. collaterale medium longum = Lig. laterale internum = Lig. accessorium mediale longum. — Lig. collaterale laterale longum = L. c. laterale externum = L. accessorium laterale. — Lig. collaterale laterale breve = Lig. laterale externum breve posterius. — Lig. malleoli externi superius = Lig. intermedium = Lig. interosseum inferius. — Ligg. malleoli lateralis anterius et posterius = Ligg. tibiofibularia.

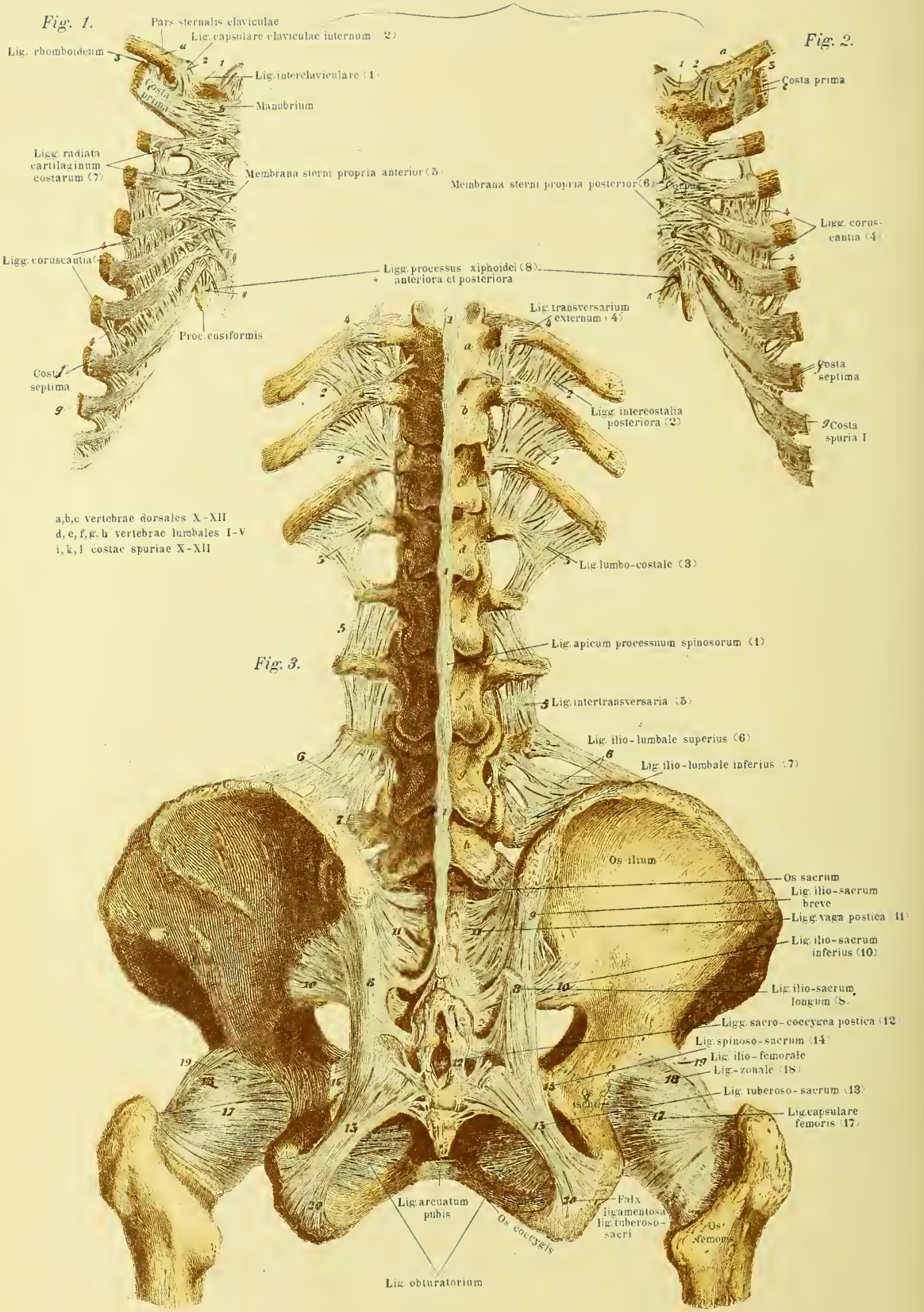
Fig. 1.
Pars sternalis claviculae
Lig. capsulare claviculae internum (2)
Lig. rhomboideum
Lig. interclaviculare (1)
Costa prima
Manubrium
Ligg. radiata cartilaginum costarum (7)
Membrana sterni propria anterior (5)
Ligg. coruscantia
Ligg. processus xiphoidei (8) anteriora et posteriora
Proc. ensiformis
Costa septima
Costa nona
Fig. 2.
Costa prima
Membrana sterni propria posterior (6)
Ligg. coruscantia (4)
Costa septima
Costa spuria I
Lig. transversarium externum (4)
Ligg. intercostalia posteriora (2)
a,b,c vertebrae dorsales X–XII
d, e, f, g, h vertebrae lumbales I–V
i, k, l costae spuriae X–XII
Lig. lumbo-costale (3)
Fig. 3.
Lig. apicum processuum spinosorum (1)
Lig. intertransversaria (5)
Lig. ilio-lumbale superius (6)
Lig. ilio-lumbale inferius (7)
Os ilium
Os sacrum
Lig. ilio-sacrum breve
Ligg. vaga postica (11)
Lig. ilio-sacrum inferius (10)
Lig. ilio-sacrum longum (8)
Ligg. sacro-coccygea postica (12)
Lig. spinoso-sacrum (14)
Lig. ilio-femorale
Lig. zonale (18)
Lig. tuberoso-sacrum (13)
Lig. capsulare femoris (17)
Lig. arcuatum pubis
Os coccygis
Falx ligamentosa lig. tuberoso-sacri
Os femoris
Lig. obturatorium

Tafel XXII.

Fig. 1. Bänder zwischen Clavicula, Costalknorpeln und Sternum von der ventralen Fläche gesehen.

Fig. 2. Die Bänder derselben Teile von der dorsalen Fläche (Brusthöhlenfläche).

Fig. 3. Die Bänder zwischen den 3 letzten Costalwirbeln und den unteren Teilen der Wirbelsäule, dem hinteren Beckenteil und der Kapsel des Oberschenkelgelenks von der dorsalen Seite.

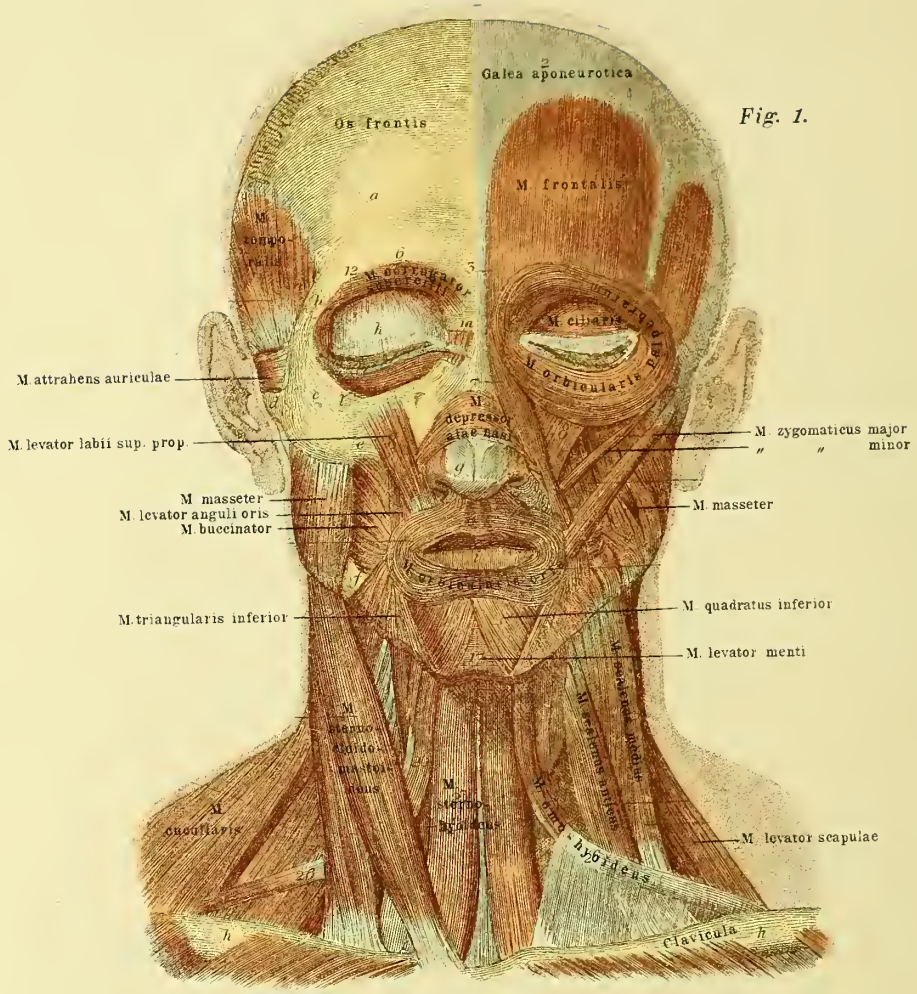

Fig. 1.

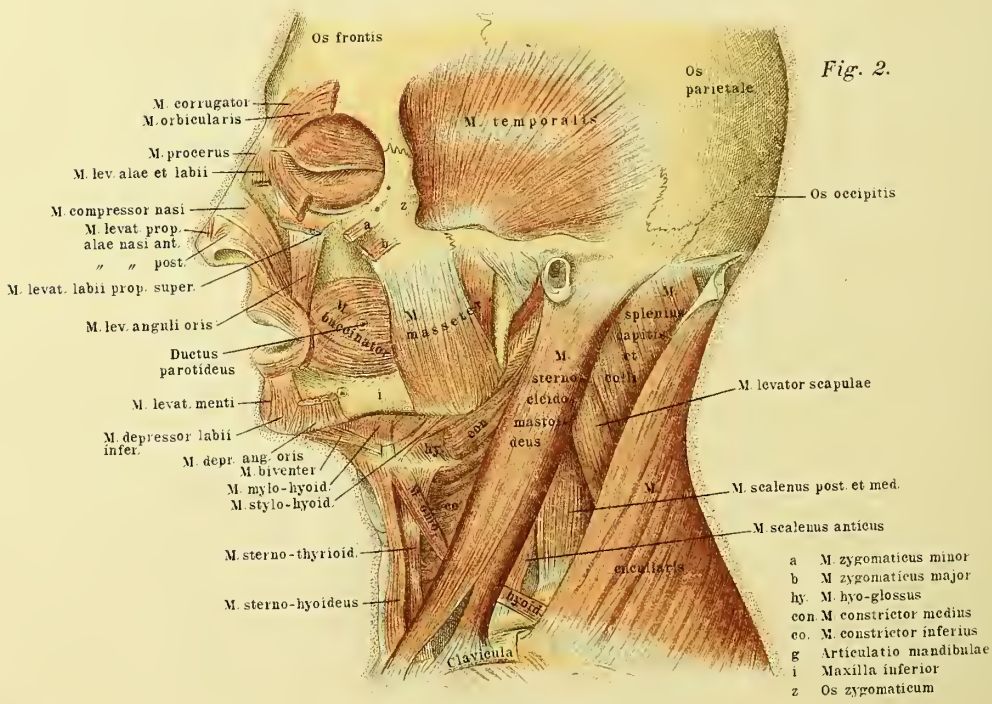

Fig. 2.

a M. zygomaticus minor
b M. zygomaticus major
hy. M. hyo-glossus
con. M. constrictor medius
co. M. constrictor inferius
g Articulatio mandibulae
i Maxilla inferior
z Os zygomaticum

Tafel XXIII.

Fig. 1. Die Muskulatur des Kopfes und Halses von vorne gesehen. Die Haut ist entfernt, ebenso das Platysma myoides und an der rechten Kopfhälfte die Galea aponeurotica mit den Mm. frontalis, orbicularis palpebrarum, ciliaris, levator anguli oris, zygomaticus major und minor; fortgenommen ist in der rechten Halshälfte der M. sternocleidomastoideus und cucullaris.

Anmerkung. In der Figur verläuft von der Nasenwurzel herunter, links neben dem M. orbicularis palpebrarum und rechts vom M. depressor alae nasae der M. levator labii superioris alaeque nasi, dessen Bezeichnung in der Figur vergessen ist.

Fig. 2. Die Muskeln des Kopfes und Halses von der Seite gesehen. Am Kopf sind fortgenommen: die Mm. frontalis, occipitalis und die Ohrmuskeln; es sind durchschnitten die Mm. orbicularis palpebrarum, levator alae et labii, levator labii proprius superior, depressor anguli oris, zygomaticus major und minor. Der M. cucullaris ist an seiner Ursprungsstelle am Hinterhaupt zum Teil losgelöst und seitlich umgeschlagen.

Synonyme der Kopfmuskeln: Galea aponeurotica = Aponeurosis epicrania. — M. frontalis und M. occipitalis = M. epicranius (anterior s. frontalis und posterior s. occipitalis). Die Mm. auriculae attolens, attrahens und retrahentes = partes laterales M. epicranii. — M. epicranius = M. occipitofrontalis. — M. orbicularis palpebrarum = M. orbicularis oculi = M. sphincter palpebrarum. — Stratum orbitale = St. externum = M. orbitalis = M. orbitalis et malaris. — Stratum palpebrale = St. internum = M. palpebralis superior et inferior. — Stratum ciliare = M. ciliaris. — M. orbicularis oris = M. sphincter oris. — M. levator labii superioris alaeque nasi = M. pyramidalis = Caput angulare m. quadrati labii superioris. — M. levator alae nasi = M. levator alae narium major. — M. compressor nasi = M. compressor narium major = M. triangularis nasi = Portio lateralis m. nasalis. — M. pyramidalis nasi = M. procerus = M. dorsalis narium. — M. depressor alae nasi = M. myrtiformis = M. dilatator narium proprius sive posterior = M. lateralis nasi = Portio medialis m. nasalis. — M. depressor septi mobilis narium = M. nasalis labii superior = M. nasolabialis — M. levator labii superioris major = M. lev. labii sup. proprius = Caput infraorbitale m. quadrati labii superioris. — M. zygomaticus minor = Caput zygomaticum m. quadrati labii superioris. — M. levator anguli oris = M. levator labiorum communis = M. caninus = M. triangularis superior = M. angularis oris superior. — M. risorius = M. risorius Santorini. — M. depressor anguli oris = M. pyramidalis menti = M. triangularis inferior = M. triangularis menti = M. angularis oris inferior. — M. depressor labii inferioris = M. quadratus menti = M. quadratus inferior = M.

mentolabialis. — M. levator menti = M. mentalis = M. levator labii inferioris. — Fascia parotideomasseterica = F. parotidea. — Fascia buccopharyngea = F. buccinatoria. — M. buccinator = M. buccinatorius. — Fascia temporalis = Aponeurosis temporalis. — M. auricularis superior = M. attolens auriculae. — M. auricularis anticus = M. attrahens auriculae = M. temporalis superficialis = M. epicranius temporalis. — Mm. auriculares postici = Mm. retrahentes auriculae. M. temporalis = M. crotaphites.

Synonyme der Fascien und Muskulatur des Halses: Trigonum cervicale = Trigonum caroticum superius = Fossa triangularis colli = Fovea carotidea. — Fossa supraclavicularis = Trigonum caroticum inferius = Trigonum cervicale inferius. — Fossa suprasternalis = Jugulum = Fossa jugularis. — Fascia cervicalis = F. colli.

Platysma = Platysma myoides = M. subcutaneus = M. latissimus colli. — M. quadrigeminus capitis = M. nutator capitis = M. sternocleidomastoideus. — M. digastricus (maxillae inferioris) = M. biventer = M. digastricus mandibulae. — M. mylohyoideus = M. transversus mandibulae = M. diaphragma oris. — M. thyreohyoideus = M. hyothyreoideus. — M. omohyoideus = M. coracohyoideus = M. costohyoideus. — M. rectus capitis anticus major = M. rect. cap. anterior major = M. rect. cap. internus major = M. longus capitis. — M. rectus capitis anticus minor = M. rect. cap. internus minor = M. rect. cap. anterior. — M. longus colli = M. rectus colli und obliquus colli inferior. — M. longus atlantis = M. obliquus colli superior. — M. scalenus anticus = M. scal. anterior = M. scal. primus. — M. scalenus medius = M. scal. secundus. — M. scalenus posticus = M. scal. posterior = M. scal. tertius.

Fig. 1.

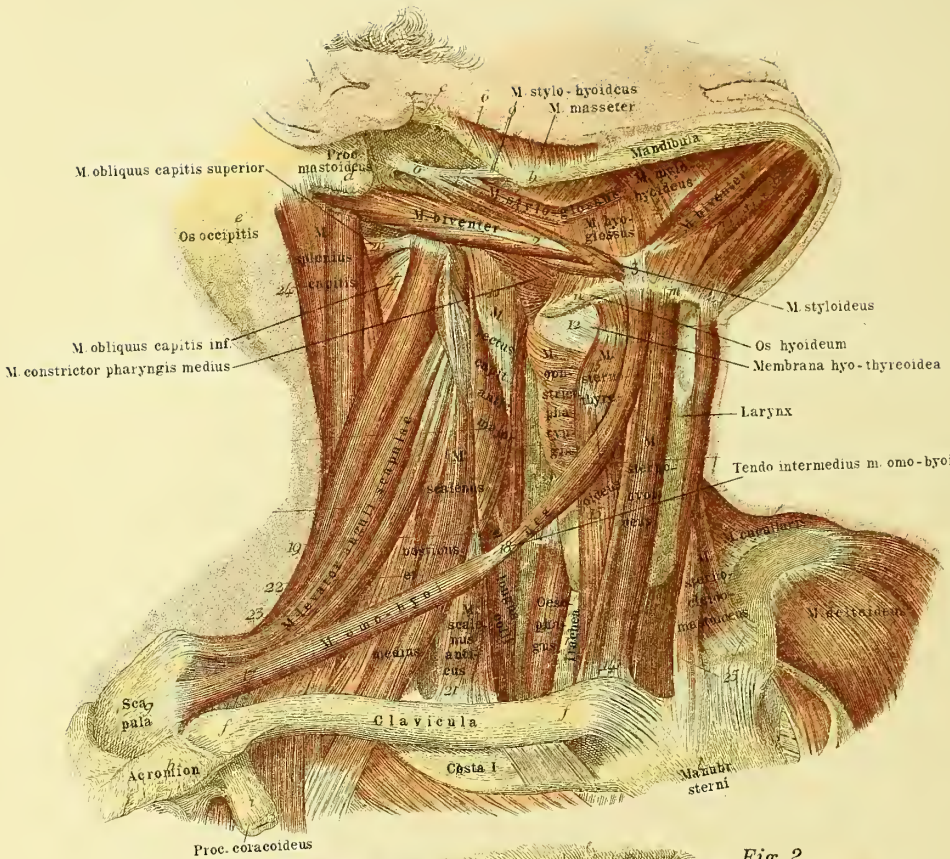
M. stylo-hyoideus
M. masseter
Mandibula
M. obliquus capitis superior
Proc. mastoideus
Os occipitis
M. biventer
M. stylo-glossus
M. hyo-glossus
M. styloideus
M. obliquus capitis inf.
M. constrictor pharyngis medius
Os hyoideum
Membrana hyo-thyreoidea
Larynx
Tendo intermedius m. omo-hyoidei
M. levator anguli scapulae
M. scalenus
M. cucullaris
M. deltoideus
Scapula
Clavicula
Acromion
Costa I
Manubr. sterni
Proc. coracoideus

Fig. 2.

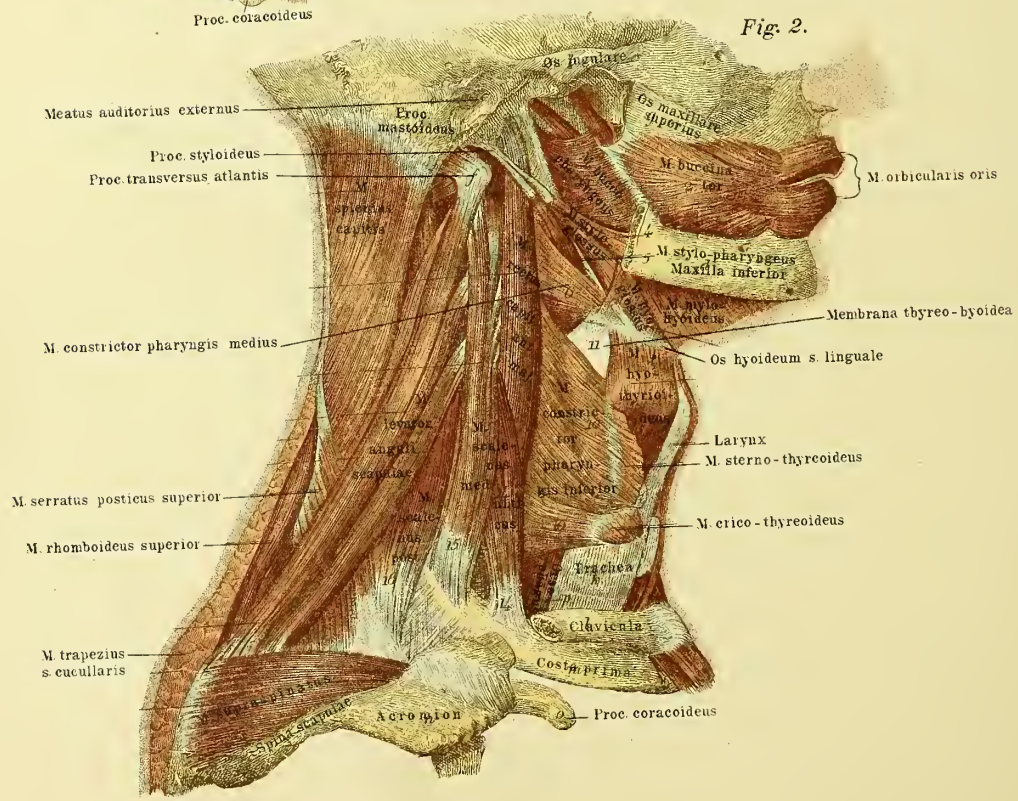
Os jugulare
Meatus auditorius externus
Proc. mastoideus
Os maxillare superius
Proc. styloideus
Proc. transversus atlantis
M. buccinator
M. orbicularis oris
M. stylo-pharyngeus
Maxilla inferior
Membrana thyreo-hyoidea
M. constrictor pharyngis medius
Os hyoideum s. linguale
Larynx
M. sterno-thyreoideus
M. serratus posticus superior
M. crico-thyreoideus
M. rhomboideus superior
Trachea
Clavicula
M. trapezius s. cucullaris
Costa prima
Acromion
Proc. coracoideus

Tafel XXIV.

Fig. 1. Die Muskeln des Halses von der Seite gesehen. Es ist fortgenommen das Platysma, der M. sternocleidomastoideus und cucullaris. Von den letztgenannten Muskeln sind die Insertionen noch auf der rechten Bildhälfte sichtbar.

Fig. 2. Die Muskeln des Mundes, Schlundkopfes und Halses von der rechten Seite gesehen. Es sind fortgenommen die Mm. sternocleidomastoideus, masseter und die am Unterkiefer sich inserierenden Kopfmuskeln mit Ausnahme des Buccinator und Orbicularis oris. Die Clavicula ist durchsägt. Der M. cucullaris ist über der Scapula durchschnitten. Der Gelenkfortsatz und der Ast des Unterkiefers sind abgesägt.

Fig. 1.

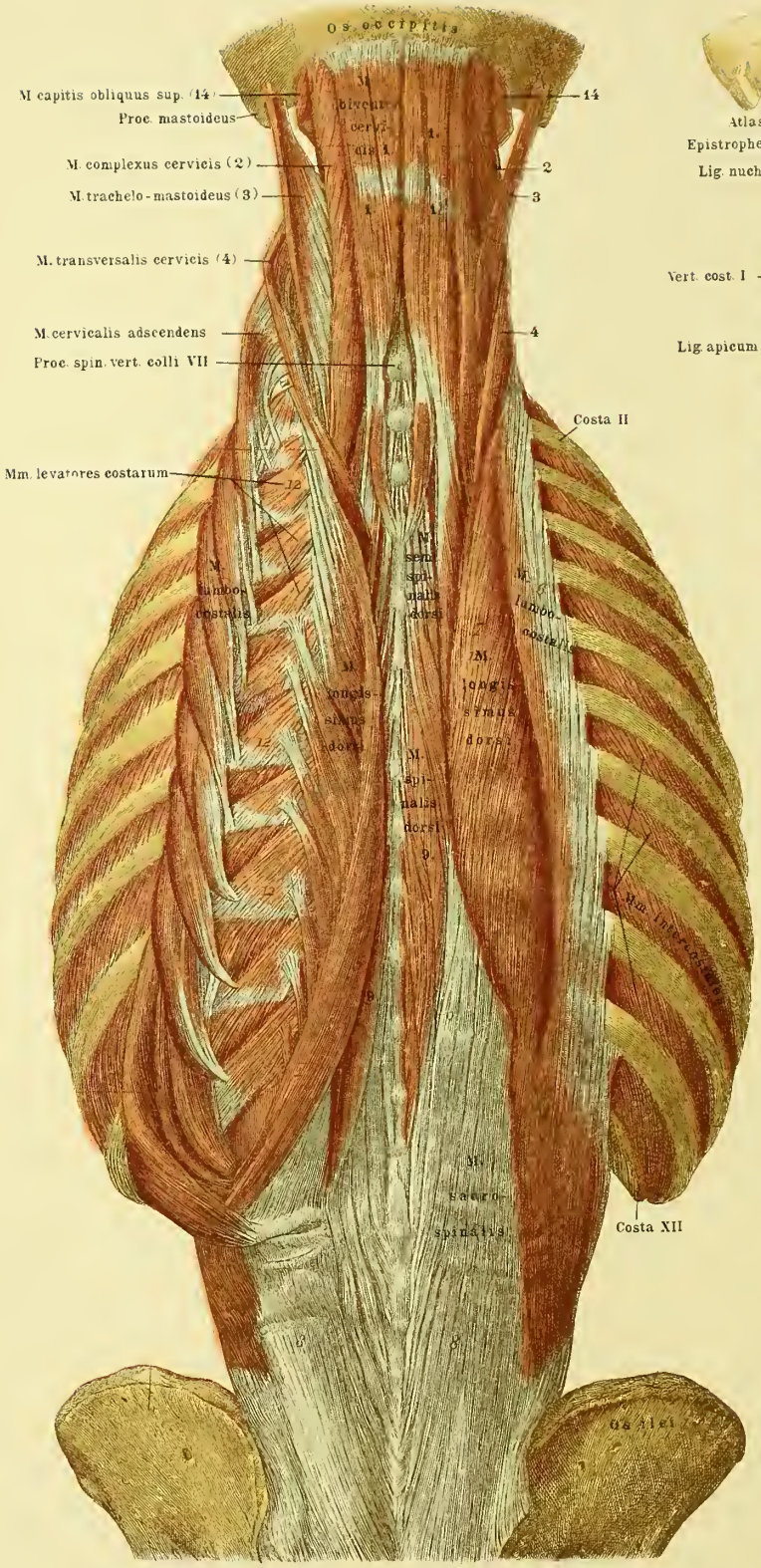
Os occipitis
M. capitis obliquus sup. (14)
Proc. mastoideus
M. complexus cervicis (2)
M. trachelo-mastoideus (3)
M. transversalis cervicis (4)
M. cervicalis adscendens
Proc. spin. vert. colli VII
Mm. levatores costarum
M. biventer cervicis
M. semispinalis dorsi
M. longissimus dorsi
M. spinalis dorsi
M. sacrospinalis
Costa II
Costa XII
14
2
3
4

Fig. 2.

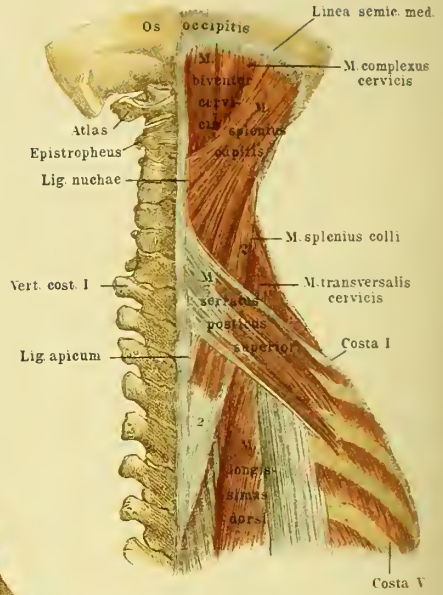
Os occipitis
Linea semic. med.
M. complexus cervicis
M. biventer cervicis
M. splenius capitis
Atlas
Epistropheus
Lig. nuchae
M. splenius colli
Vert. cost. I
M. transversalis cervicis
M. serratus posticus superior
Lig. apicum
Costa I
M. longissimus dorsi
Costa V

Tafel XXV.

Fig. 1. Die langen Muskeln des Halses und Rückens. Es sind die oberflächlichen Muskeln entfernt und nur die gezeichnet, welche sich zwischen Hinterhaupt, Wirbelsäule, Rippen und Becken dorsal ausbreiten. Der M. lumbocostalis der linken Körperhälfte ist nach aussen gezogen und umgeschlagen, wodurch die inneren Ursprungssehnen sichtbar werden. Ebenso ist der M. longissimus dorsi der gleichen Seite medianwärts umgeschlagen; es treten dadurch die Insertionssehnen an den Rippen zu tage. Weiterhin werden die Levatores costarum sichtbar.

Fig. 2. Die oberflächlichen Halsmuskeln der rechten Seite, soweit sie an die Wirbelsäule und die Rippen treten. Es sind die Mm. cucullaris und splenius capitis entfernt worden, ebenso der M. rhomboideus major und minor, sowie die Mm. der Scapula.

Fig. 1.

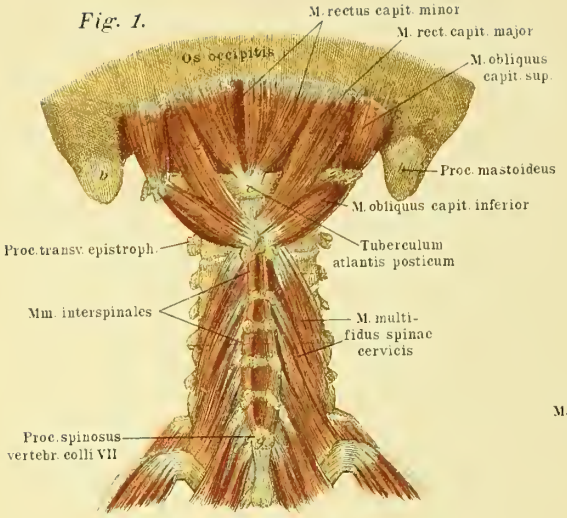

Fig. 2.

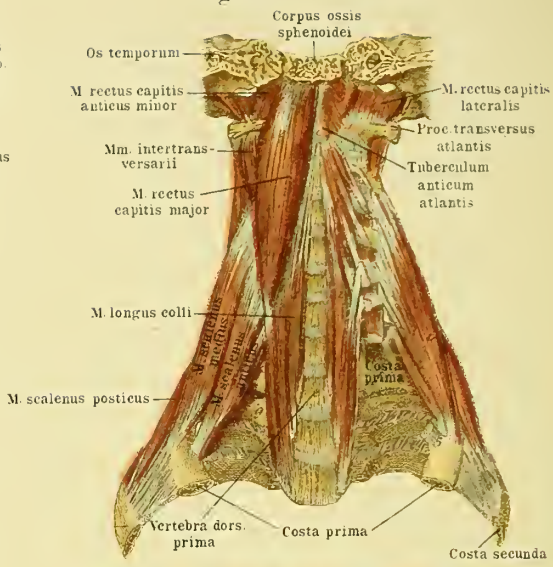

Fig. 3.

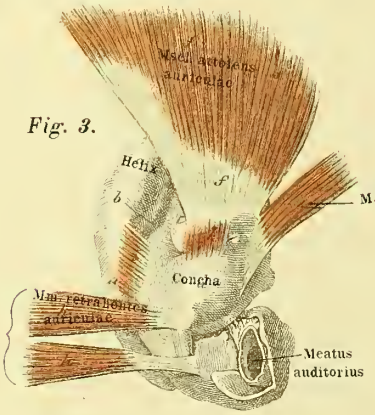

Fig. 4.

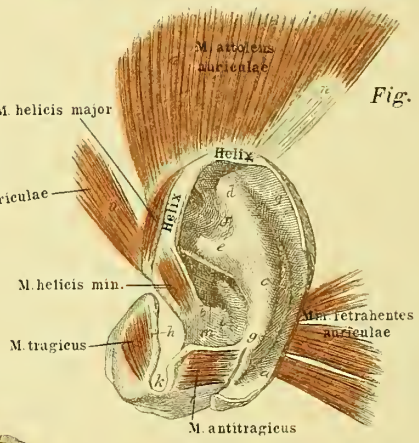

Fig. 5.

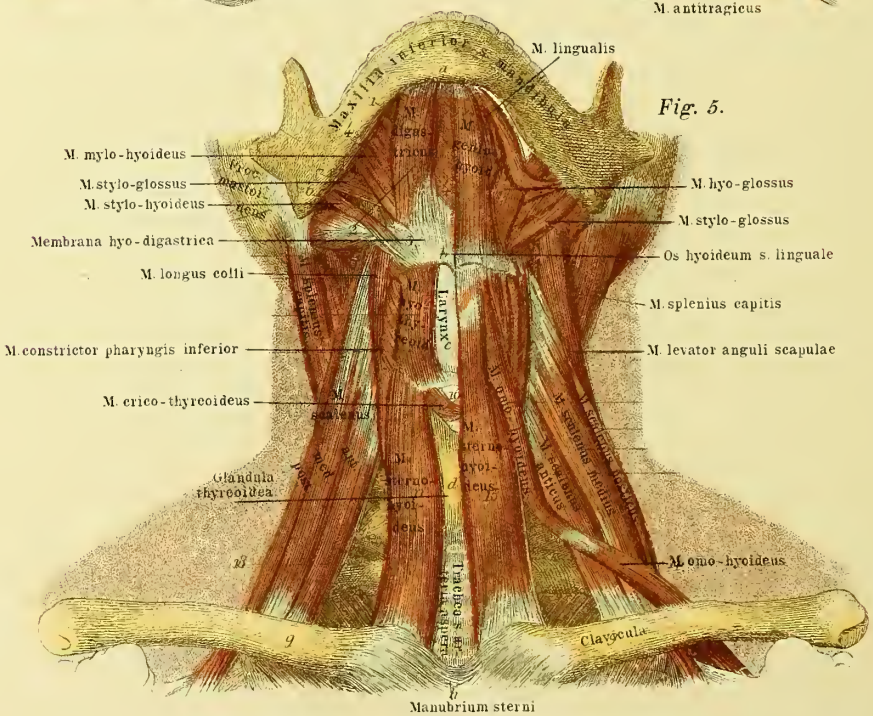

Tafel XXVI.

Fig. 1. Die dorsalen Muskeln der Halswirbelsäule und des Hinterhauptes nach Fortnahme aller oberflächlichen Muskeln.

Fig. 2. Die ventrale Muskulatur zwischen der Halswirbelsäule, dem Hinterhaupt und den ersten beiden Rippen; das Hinterhaupt ist im Keilbeinkörper durchsägt, das Brustbein ist fortgenommen und die beiden oberen Rippen durchsägt. Rechts ist der M. scalenus anticus entfernt. Der scalenus medius ist der Länge nach sichtbar; dahinter ein Stück von Scalenus posticus. Weiterhin ist der Rectus capitis major an der linken Körperseite entfernt.

Fig. 3. Die Muskulatur des linken Ohres von der Kopfseite aus gezeichnet.

Fig. 4. Die Muskulatur des linken Ohres von der Aussenfläche her gesehen.

Fig. 5. Die vorderen Muskeln des Halses zwischen Unterkiefer, Kehlkopf und Brustkorb. Es ist der M. sternocleidomastoideus entfernt, links auch der M. levator anguli scapulae und der M. omohyoideus.

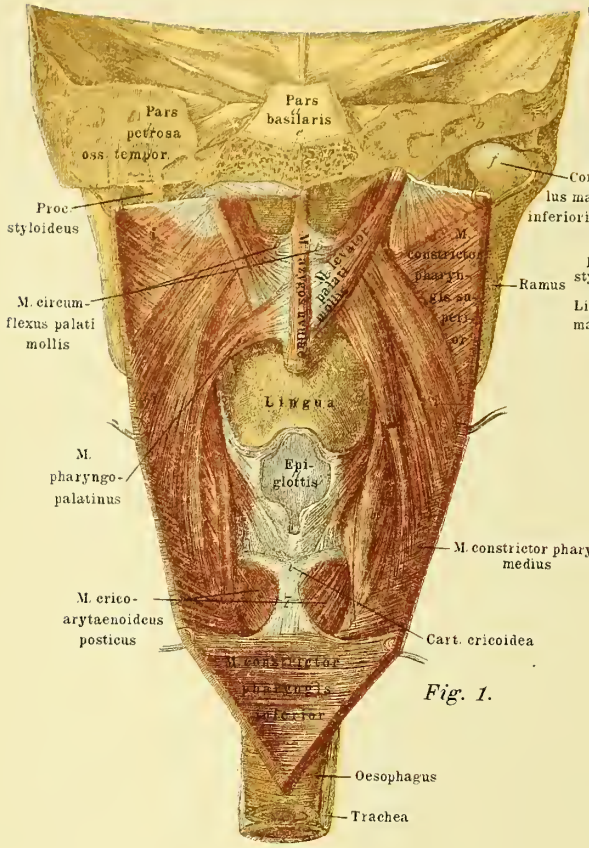

Fig. 1.

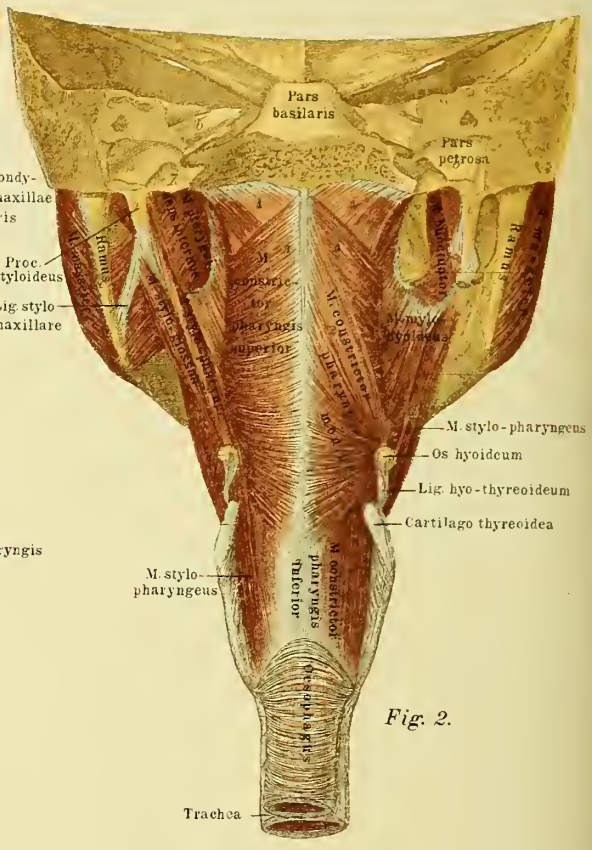

Fig. 2.

Fig. 3.

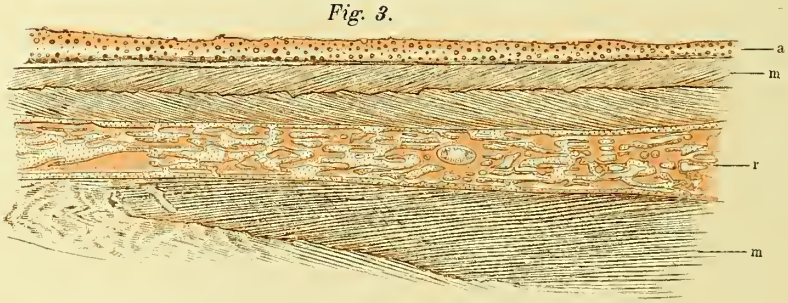

Fig. 4.

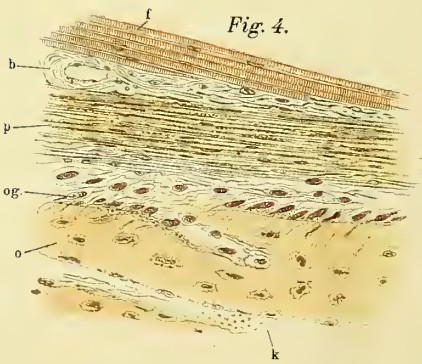

Fig. 5.

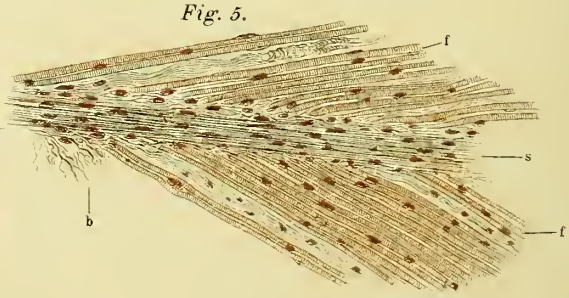

Tafel XXVII.

Fig. 1. Die Muskeln des Schlundkopfes, nach Eröffnung des letzteren und des Anfangteiles der Speiseröhre von der dorsalen Seite, so dass die Choanen und das Velum im oberen Teil zwischen den auseinandergeschlagenen Muskeln gelegen sind, darunter die Zunge und der Eingang zum Kehlkopf mit der Epiglottis.

Fig. 2. Muskeln des Schlundkopfes nach Durchsägung der Basis des Hinterhauptsbeines und der Schläfenbeine, sowie nach Wegnahme der Wirbelsäule und der ihr anhaftenden Muskulatur.

Fig. 3. Teil eines Schnittes durch die Ulna eines Neugeborenen; innerhalb der Ulna ist die Spongiosa r ausgebildet, dazwischen das Mark. Nach oben begrenzt die Figur die äussere Haut a. Die quer durchschnittenen Haare stellen sich kreisförmig dar. Unter der Haut liegt der M. ulnaris externus, unter dem Röhrenknochen der M. flexor digitorum communis profundus. Im Ulnaris externus ist die Sehne durch die gezackte Linie angegeben, gegen dieselbe convergieren die Muskelfasern vom proximalen nach dem distalen Ende zu.

Fig. 4. Teil des vorhergehenden Schnittes stärker vergrössert. k Knochenmark. o bereits gebildeter Knochen mit den deutlichen Knochenkörperchen. o g die osteogene Schicht, welche sich ununterbrochen in das Periost p, das den ganzen Knochen hautartig umgiebt, fortsetzt. Auf dem Periost liegt ein lockeres Bindegewebe b, durch welches die Muskelfasern f mit dem Periost verbunden werden.

Fig. 5. Stück aus einem gefiederten Muskel, stark vergrössert; zentral durch die Mitte verläuft das Sehnenbündel. An dasselbe setzen sich die Muskelfasern f convergierend an. Zwischen den Muskelfasern ist das Bindegewebe b (Perimysium) gezeichnet.

Fig. 1.

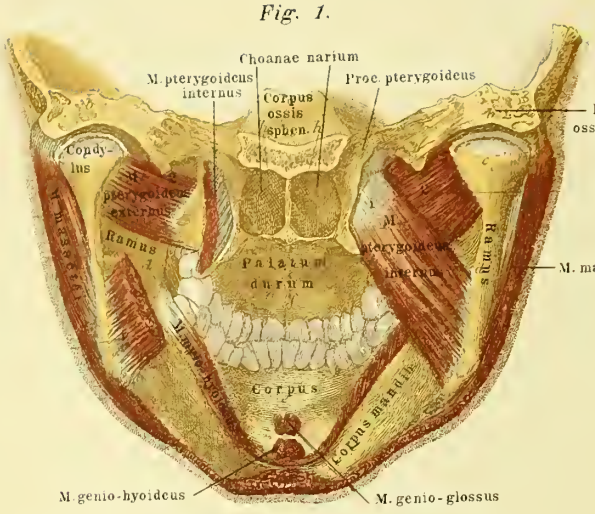

Fig. 2.

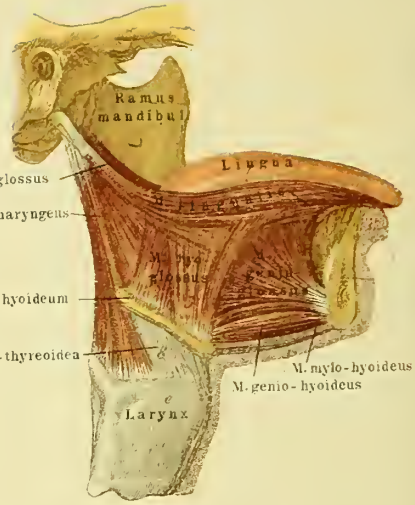

Fig. 3.

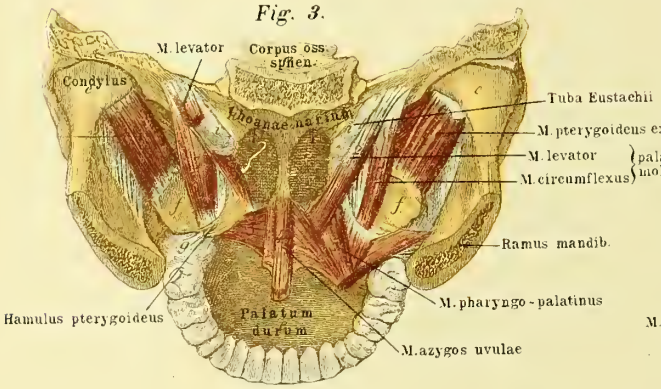

Fig. 4.

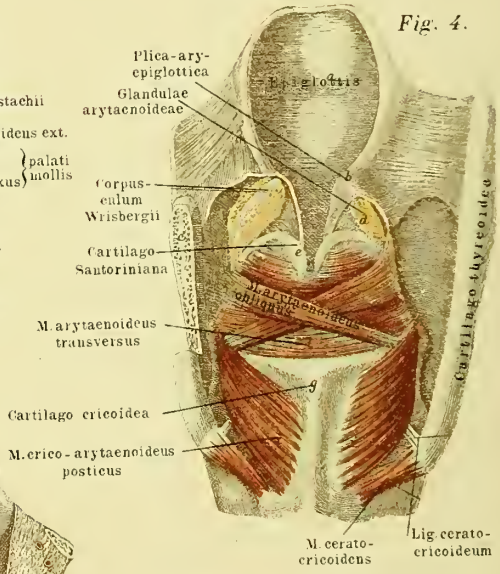

Fig. 5.

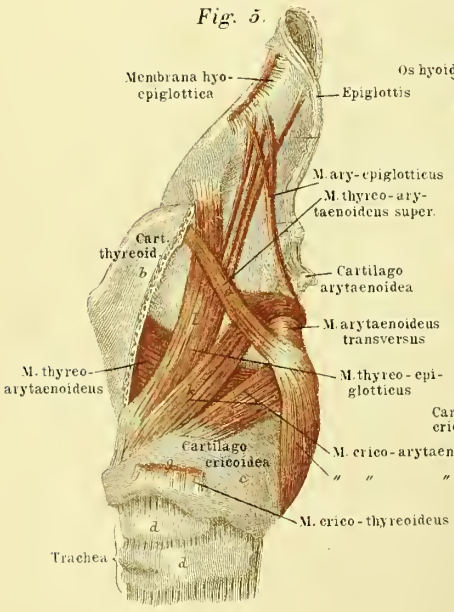

Fig. 6.

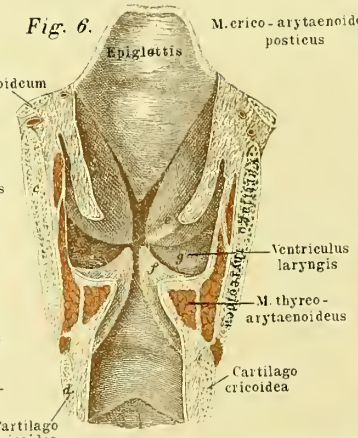

Fig. 7.

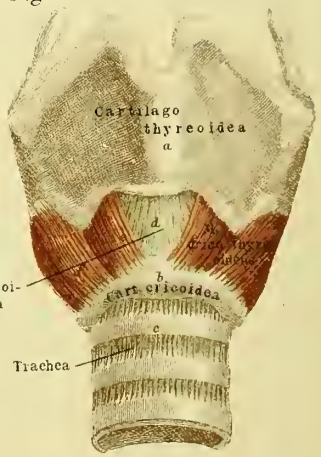

Tafel XXVIII.

Fig. 1. Die inneren Muskeln zwischen Ober- und Unterkiefer. Es ist der Keilbeinkörper durchsägt, ebenso das Felsenbein dort, wo der Unterkiefer seine Gelenkpfanne besitzt. Der Unterkiefer ist von hinten gesehen; links ist der M. pterygoideus internus fortgenommen, unten die Muskeln zwischen Unterkiefer, Zunge und Zungenbein, es sind nur die Insertionsstellen gezeichnet.

Fig. 2. Die Muskeln zwischen Kopf, Zunge und Kehlkopf von der rechten Seite gesehen, dargestellt. Der Unterkiefer ist vor der Medianebene durchsägt.

Fig. 3. Die Muskeln zwischen den Kiefern und dem harten Gaumen. In der linken Seite ist der M. levator palati mollis und der M. pharyngopalatinus vollkommen fortgenommen. Die Tuba Eustachii ist beiderseits sichtbar. Der Körper des Unterkiefers ist entfernt.

Fig. 4. Die Muskeln an der dorsalen Seite des Kehlkopfes. Von der Cartilago thyreoidea ist links ein Stück ausgeschnitten; es sind die linksseitigen Glandulae arytenoideae freigelegt.

Fig. 5. Die Muskeln an der linken Seite des Kehlkopfes. Die Cartilago thyreoidea ist zum grössten Teil, der M. cricothyreoideus ebenfalls durchschnitten.

Fig. 6. Sagittalschnitt durch den Kehlkopf, so dass man einen Einblick in die vordere Kehlkopfhöhlung gewinnt. Es sind daher durchschnitten das Zungenbein, die Cartilago thyreoidea und cricoidea, ebenso die Muskeln.

Fig. 7. Muskeln zwischen Thyreoidea und Cartilago cricoidea von der vorderen Seite gesehen. Der Schildknorpel ist frei präpariert.

Fig. 2.

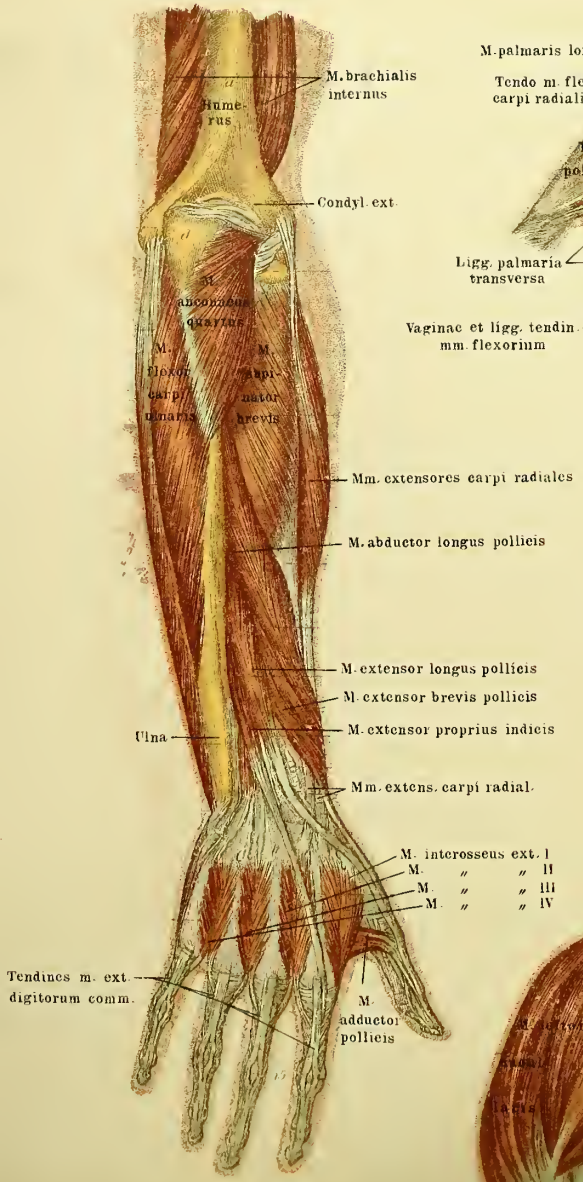

Fig. 5.

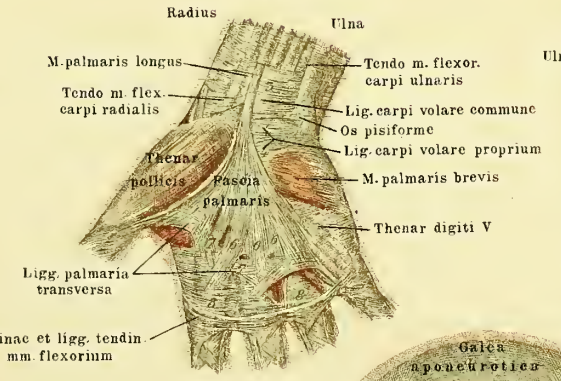

Fig. 4.

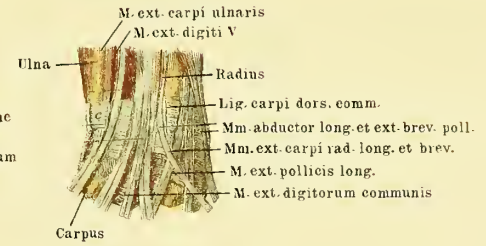

Fig. 3.

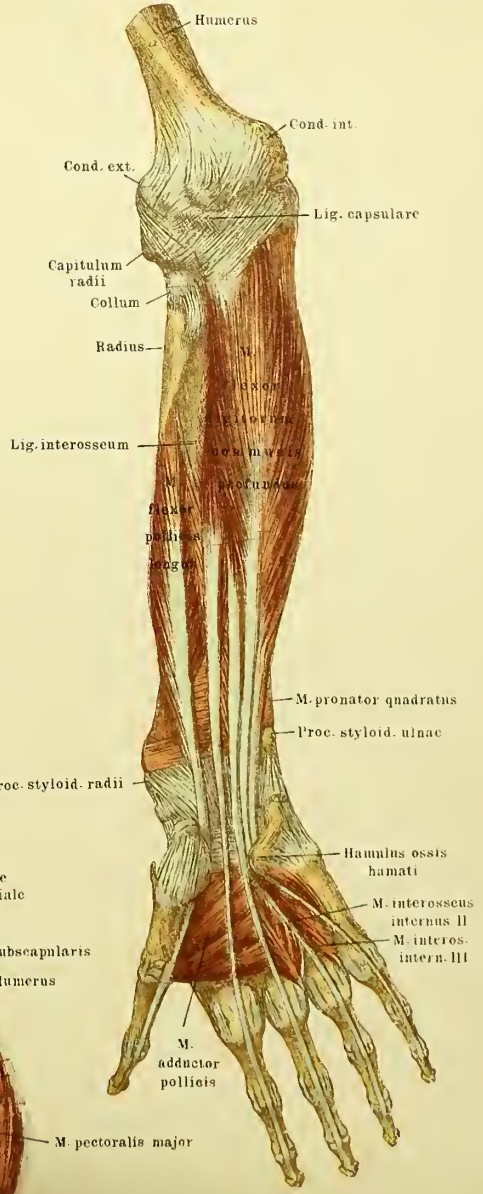

Fig. 1.

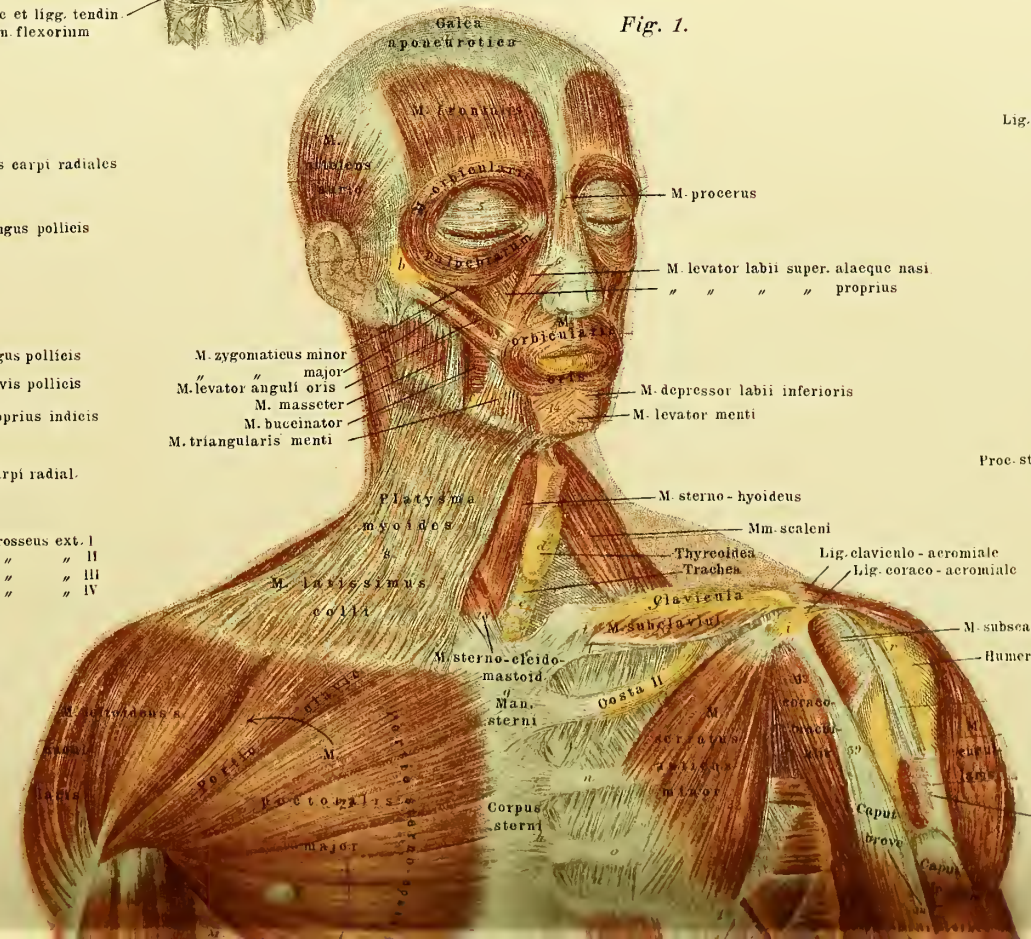

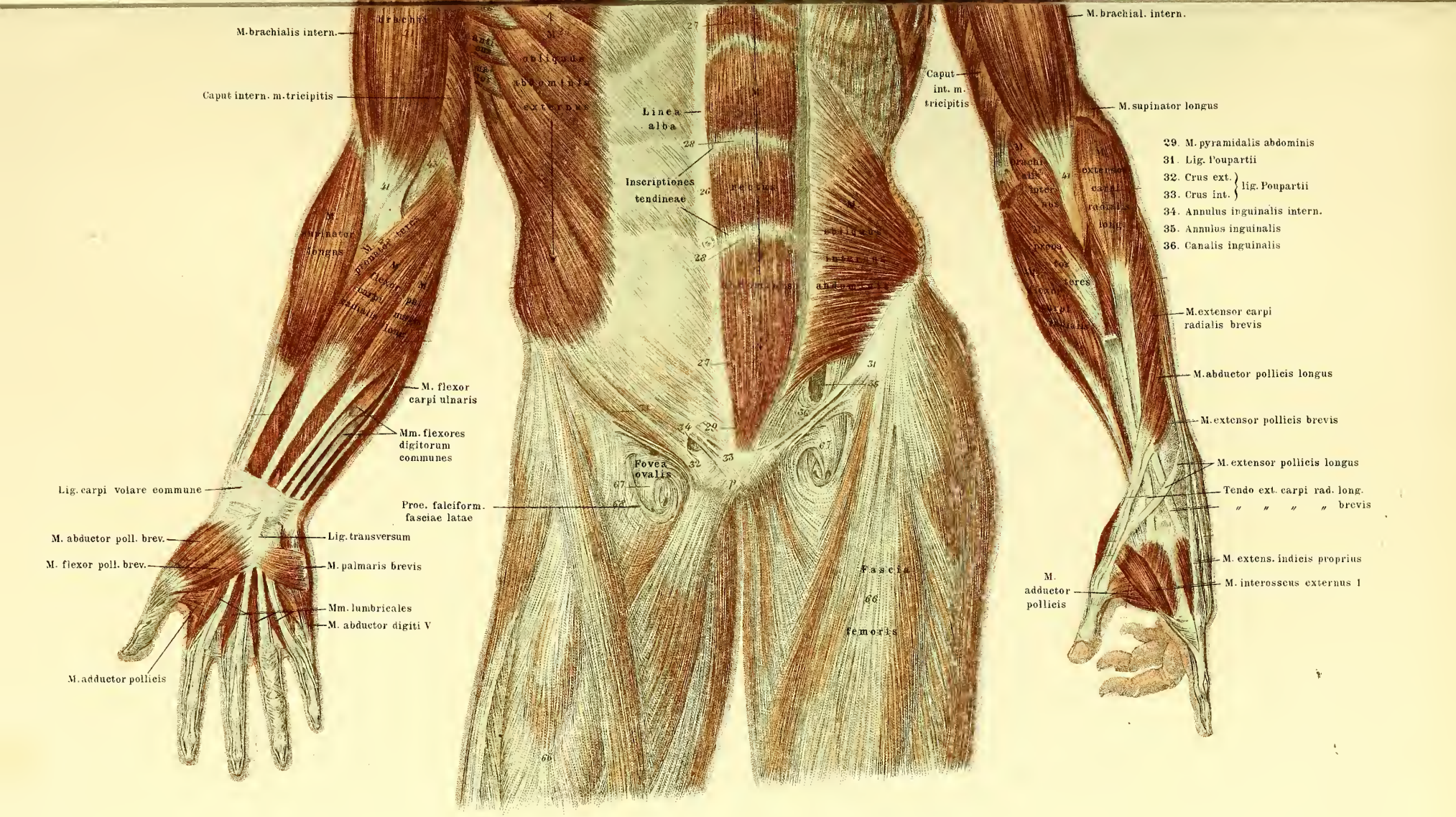
M. brachialis intern.
Caput intern. m. tricipitis
M. flexor carpi ulnaris
Mm. flexores digitorum communes
Lig. carpi volare commune
M. abductor poll. brev.
M. flexor poll. brev.
M. palmaris brevis
Lig. transversum
Mm. lumbricales
M. abductor digiti V
M. adductor pollicis
Linea alba
Inscriptiones tendineae
Fovea ovalis
Proc. falciform. fasciae latae
Fascia femoris
M. brachial. intern.
Caput int. m. tricipitis
M. supinator longus
29. M. pyramidalis abdominis
31. Lig. Poupartii
32. Crus ext. } lig. Poupartii
33. Crus int. }
34. Annulus inguinalis intern.
35. Annulus inguinalis
36. Canalis inguinalis
M. extensor carpi radialis brevis
M. abductor pollicis longus
M. extensor pollicis brevis
M. extensor pollicis longus
Tendo ext. carpi rad. long.
" " " " brevis
M. extens. indicis proprius
M. interosseus externus 1
M. adductor pollicis

Tafel XXIX—XXX.

Fig. 1. Die Muskulatur des Kopfes, Halses, Rumpfes und der oberen Extremität von vorn gesehen. Am Kopf ist die oberflächliche Muskulatur gezeichnet, so dass in der linken Seite der Figur auch noch das Platysma myoides in seinem Verlaufe sichtbar ist; rechts ist es fortgenommen, daselbst ist ebenso der M. sternocleidomastoideus entfernt. An der linken Brust- und Bauchseite sind die oberflächlichen Muskeln gezeichnet, in der rechten Hälfte die oberflächlichen Muskeln und das oberflächliche Blatt der Bauchfascie abgedeckt, so dass die tieferen Brust- und Bauchmuskeln sichtbar werden. Am Oberschenkel ist die Fascia femoris und in der Leistengegend der Inquinalkanal und die mannigfachen Veränderungen der dort liegenden Bänder angegeben worden, an der rechten Körperhälfte sind die oberflächlichen Fascienschichten, links die tief gelegenen gezeichnet. Von der rechten Hand ist die Volarfläche dargestellt, zunächst liegt über der Hand das Lig. carpi volare commune, unter demselben das Lig. carpi transversum, welches den Mm. palmaris brevis, abductor pollicis brevis und flexor pollicis brevis als Abgangsstelle dient. Unter den Muskeln und dem Lig. treten die Sehnen zu den Fingern herunter und zwar diejenigen des Flexor digitorum sublimis. Die Sehne des Zeigefingers ist zum grossen Teil entfernt, die des Mittelfingers zeigt über der ersten Phalange die eigentümliche Spaltung, so dass dadurch die Sehne des Flexor digitorum profundus sichtbar wird. Am vierten Finger sind die Querbänder und die Kreuzbänder gezeichnet. Die linke Hand ist in normaler Armstellung gegeben, die Sehnen des Daumens und Zeigefingers sind freigelegt, die Bandapparate im Handgelenk entfernt worden.

Fig. 2. Der rechte Unterarm in Rotation nach aussen. Es sind die oberflächlichen Muskeln entfernt, ausserdem sind die Sehnen des M. extensor digitorum communis kurz hinter den Metacarpalien durchschnitten. Die Sehnen zeigen über dem Gelenk zwischen erster und zweiter Phalange die Trennung ihrer Bündel.

Fig. 3. Die tiefen Muskeln des Unterarmes an der inneren Seite; das Lig. carpi volare commune und das Lig. transversum ist entfernt, dadurch treten die inneren Sehnen deutlich hervor und zwar die des M. flexor pollicis longus und flexor digitorum communis profundus. Die übrigen Sehnen und Bandmassen der Finger sind vollkommen abgetrennt.

Fig. 4. Die Sehnenscheiden des ersten Handgelenks der rechten Hand von der dorsalen Fläche gesehen; das Lig. carpi dorsale commune ist an den Durchtrittsstellen der Sehnen dorsal gespalten und auseinander geschlagen.

Fig. 5. Die volaren Bänder der rechten Hand.

Synonyme der Brustmuskeln: Fossa infraclavicularis = F. Mohrenheimii = Trigonum deltoideo-pectorale. — M. pectoralis minor = M. serratus anticus minor. — M. serratus anticus major = M. serratus anterior major = M. s. a. magnus. — Mm. infracostales = Mm. subcostales = Mm. intracostales = Mm. serrati interni = M. transversus thoracis posterior. — M. triangularis sterni = M. transversus pectoris = M. transversus thoracis anterior = M. infracostalis anterior.

Synonyme der Bauchmuskeln: M. rectus abdominis = M. r. a. anticus major. — M. pyramidalis abdominis = M. rectus abdom. anticus minor. — M. obliquus abdominis externus = M. obliquus descendens s. superficialis. — M. obliquus intern. abdominis = M. obliquus abd. profundus = M. obliquus adscendens. — M. quadratus lumborum = M. rect. abdom. posticus. — Diaphragma = Septum transversum = M. phrenicus; — Centrum tendineum = C. phrenicum = Speculum Helmentii. — Foramen quadrilaterum = F. venae cavae = F. venosum. — Hiatus aorticus = For. aorticum. — Hiatus oesophageus = For. oesophageum.

Fig. 3.

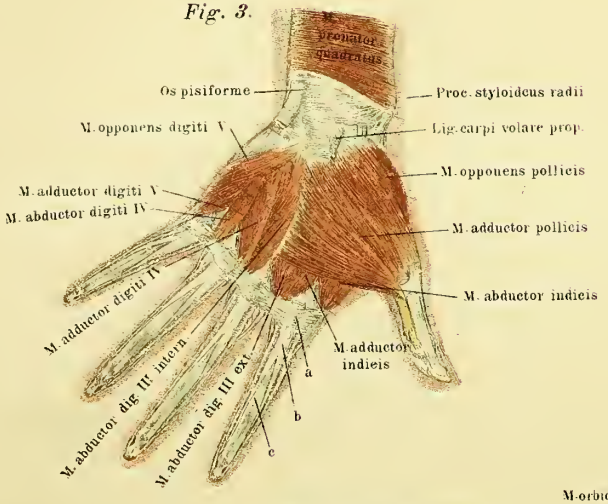

Fig. 4.

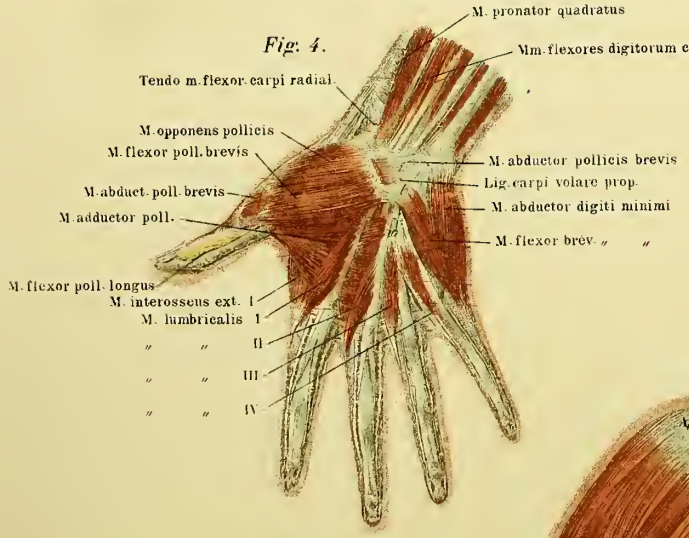

Fig. 1.

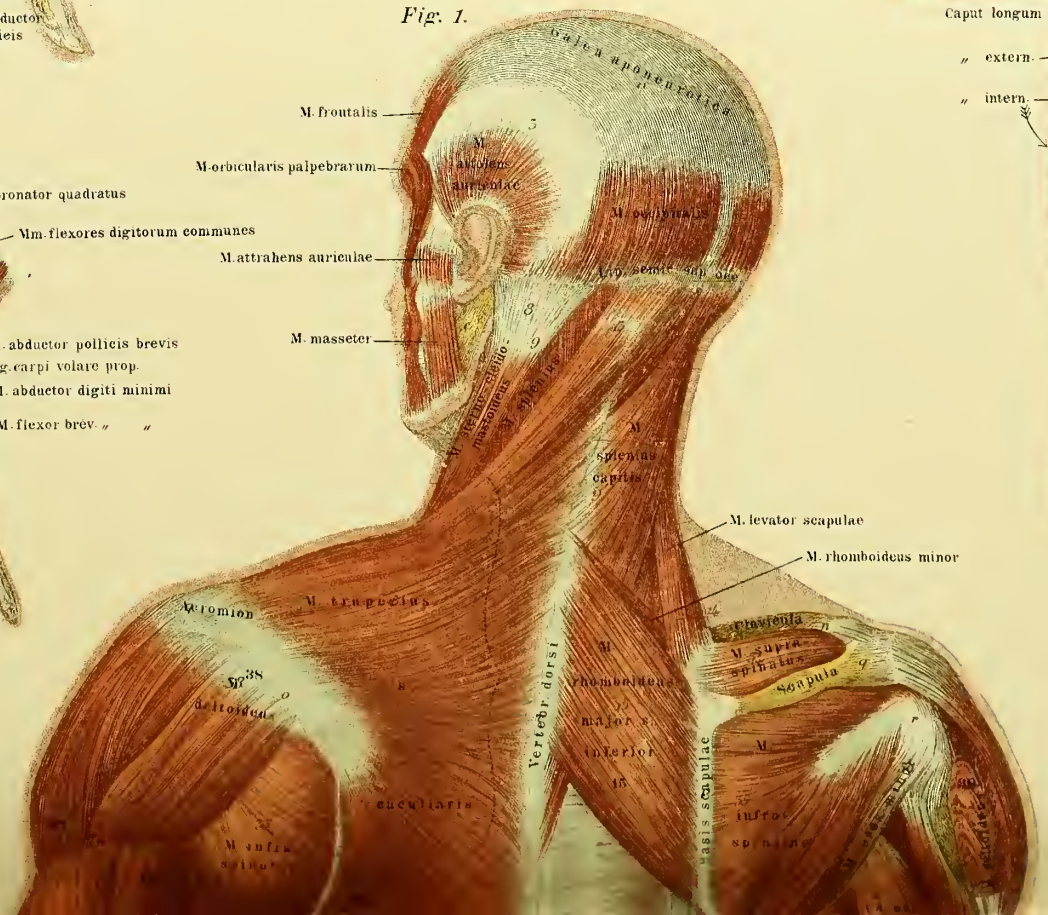

Fig. 2.

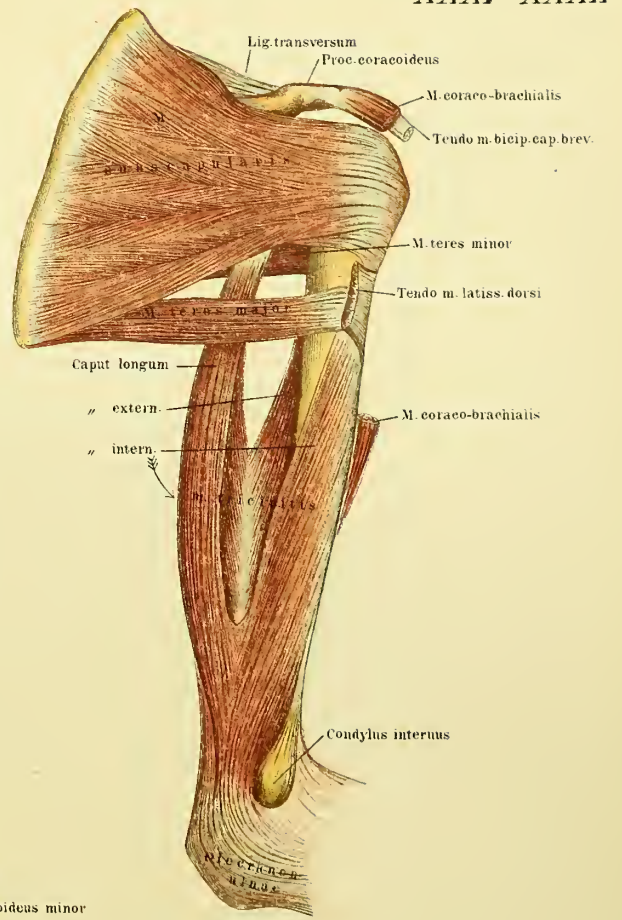

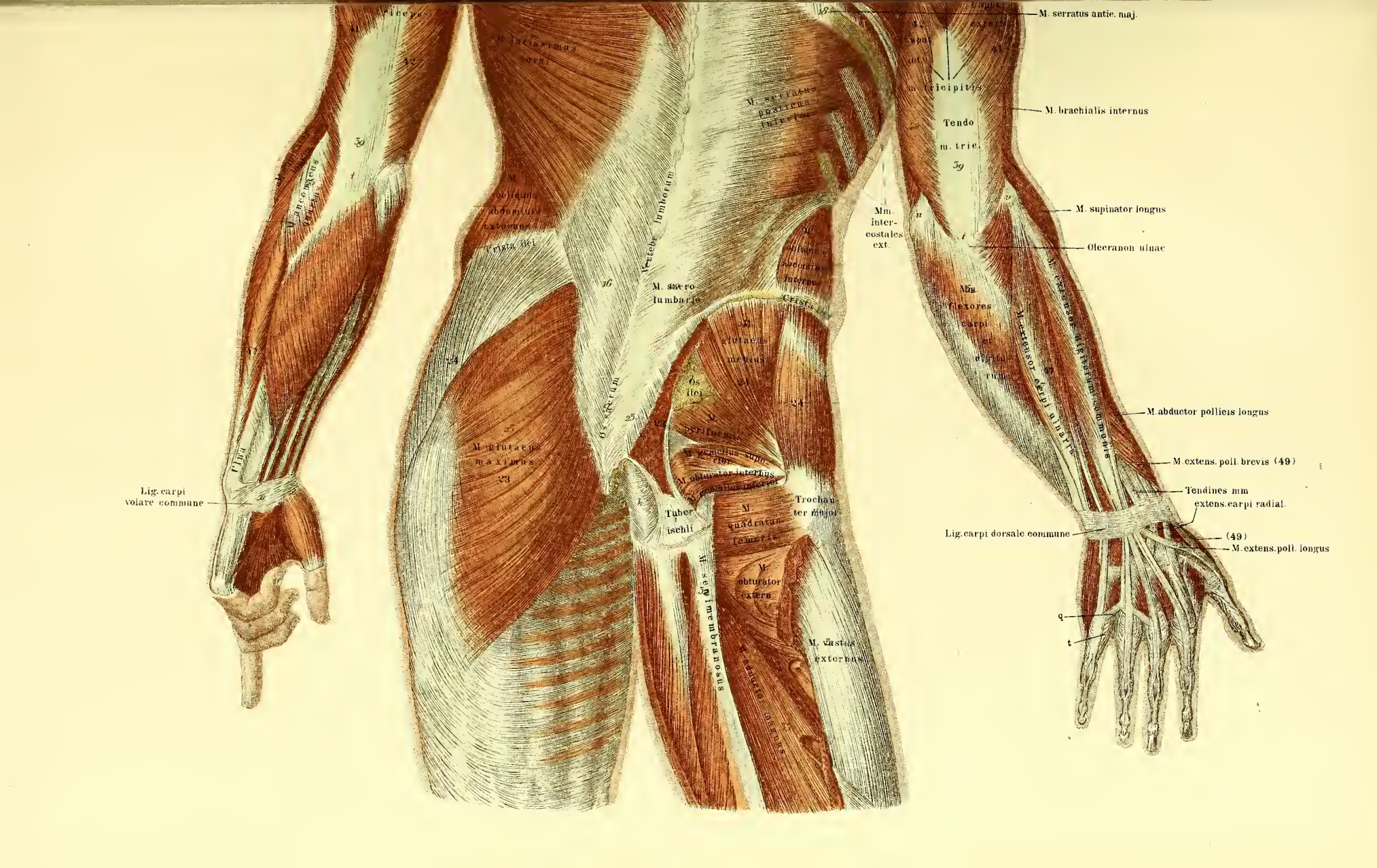
M. serratus antic. maj.
M. brachialis internus
Tendo
m. tric.
M. supinator longus
Olecranon ulnae
Mm. inter-costales ext.
M. abductor pollicis longus
M. extens. poll. brevis (49)
Tendines mm extens. carpi radial.
Lig. carpi dorsale commune
(49)
M. extens. poll. longus
q
t
Lig. carpi volare commune
Crista ilei
M. sacro lumbaris
Os ilei
Os sacrum
Tuber ischii
Trochanter major
M. quadratus femoris
M. obturator extern.
M. vastus externus
M. semimembranosus
M. glutaeus maximus
M. glutaeus medius
M. obliquus abdominis externus
M. latissimus dorsi
M. serratus posticus inferior
M. extensor carpi ulnaris
M. extensor digitorum communis
M. flexores carpi et digitorum
M. ancoraeus
Ulna

Tafel XXXI—XXXII.

Fig. 1. Die Kopf-, Hals-, Rücken- und Beckenmuskulatur, sowie die des linken Armes bei normaler Haltung und des rechten in Rotation nach aussen. Auf der rechten Seite sind abgetragen die Mm. cucullaris, deltoideus, latissimus dorsi, glutaeus maximus.

Fig. 2. Muskeln der Innenseite des Schulterblattes und Oberarmes; die Köpfe des M. triceps sind auseinander gezogen.

Fig. 3. Die tiefen Muskeln der Volarfläche der linken Hand nach Fortnahme der Mm. abductor pollic. brev. und flexor poll. brev., palmaris brevis, abduct. digiti V., flexor brev. digiti V.

Fig. 4. Die oberflächlichen Muskeln der Volarfläche der rechten Hand nach Fortnahme der Mm. abduct. poll. brev. und palmaris brevis; es sind die Ligg. vaginalia der Länge nach aufgeschnitten.

Von den Sehnen der langen Beugemuskeln sind die Insertionsteile in Fig. 3 gezeichnet a. Ligg. vaginalia, welche von hier aus scheidenartig bis zu den Fingerspitzen heruntergehen (nur der obere Teil ist gezeichnet), b. die sich spaltende Endsehne des M. flexor digit. sublimis, c. Endsehne des M. flex. digit. profundus, welche von der oben genannten Sehne umschlossen wird.

Synonyme der Muskeln in der Nacken-, Rücken- und Lendengegend:

Arcus tendineus fasciae lumbodorsalis = Lig. lumbocostale. — M. cucullaris = M. trapezius. — M. rhomboideus superior et inferior = M. rh. minor und major. — M. levator scapulae = M. levator anguli scapulae. — M. splenius cervicis = M. spl. colli. — M. sacrospinalis = M. extensor dorsi communis = M. opisthotenar = M. erector spinae. — M. iliocostalis = M. iliocostocervicalis = M. sacrolumbalis = M. lumbocostalis. — M. iliocostalis dorsi = M. accessorius ad iliocostalem = M. costalis dorsi. — M. iliocostalis cervicis = M. cervicalis adscendens = M. cerv. descendens. — Fasciculi accessorii m. long. dorsi = M. transversalis dorsi s. longissimi. — M. longissimus cervicis = M. transversalis cervicis posterior major = M. transversalis cervicis. — M. longissimus capitis = M. complexus minor = M. transversalis capitis = M. trachelomastoideus. — M. semispinalis capitis = M. complexus major = M. complexus et biventer cervicis. — M. spinalis cervicis = M. spin. colli. — M. multifidus = M. multifidus spinae. — Mm. intertransversarii = Mm. intercostarii = Mm. intertransversarii anteriores s. laterales. — Mm. interaccessorii = Mm. intertransversarii posteriores s. mediales. — M. obliquus capitis major = M. obl. cap. inferior. — M. obliquus capitis minor = M. obl. cap. superior.

Synonyme der Fascien der oberen Extremitäten: Lig. carpi dorsale = Lig. carpi commune dorsale = Lig. annulare posterius carpi. — Lig. carpi volare = Lig. annulare anterius carpi = Lig. carpi transversum. — M. palmaris longus = M. flexor manus medius. — Fascia palmaris = Aponeurosis palmaris. — M. palmaris brevis = M. palmaris cutaneus.

Synonyme der Schulter- und der Armmuskeln. — M. deltoideus = M. deltoides = M. levator humeri externus = M. attollens humeri. — M. coracobrachialis = M. levator hum. int. = M. perforatus Casserii. — M. subscapularis = M. infrascapularis. — M. biceps brachii = M. quadrigeminus brachii = M. flex. antibrachii radialis. — M. triceps brachii = M. extensor brachii triceps = M. brachialis extern. (Caput longum = C. primum = C. mediale. — C. laterale = C. externum = C. secundum = M. anconaeus later. = M. ancon. brevis s. externus. — C. mediale = C. internum = C. tertium = M. anconaeus medialis = M. a. brevis s. internus). — M. supinator longus = M. brachioradialis = M. regulator radii. — M. extensor carpi radialis longus = M. ext. c. r. extern. longus. — M. extensor carpi radialis brevis = M. ext. c. r. externus brevis. — M. extensor carpi ulnaris = M. ext. c. u. externus. — M. anconaeus quartus = M. a. parvus. — M. extensor pollicis brevis = M. ext. poll. minor. — M. extensor pollic. longus = M. ext. poll. major. — M. extensor indicis proprius = M. abductor indicis = M. indicator. — M. pronator teres = M. pron. rotundus s. obliquus. — M. flexor carpi radialis = M. flex. c. r. internus = M. flexor manus radialis. — M. flexor carpi ulnaris = M. flex. c. u. internus = M. flexor manus ulnaris. — M. flexor digitorum sublimis = M. perforatus = M. fl. d. communis sublimis = M. fl. d. superficialis. — M. flexor digitorum profundus = M. perforans.

Synonyme der Handmuskeln: Caput radiale m. flexoris poll. brev. = M. abductor pollicis brevis alter s. abd. internus = Caput profundum m. abd. poll. brev. — M. opponens digiti minimi = M. adductor digiti minimi. — Mm. interossei volares = M. i. interni = M. metacarpales interni. — Mm. interossei dorsales = M. i. externi = M. metacarpales externi.

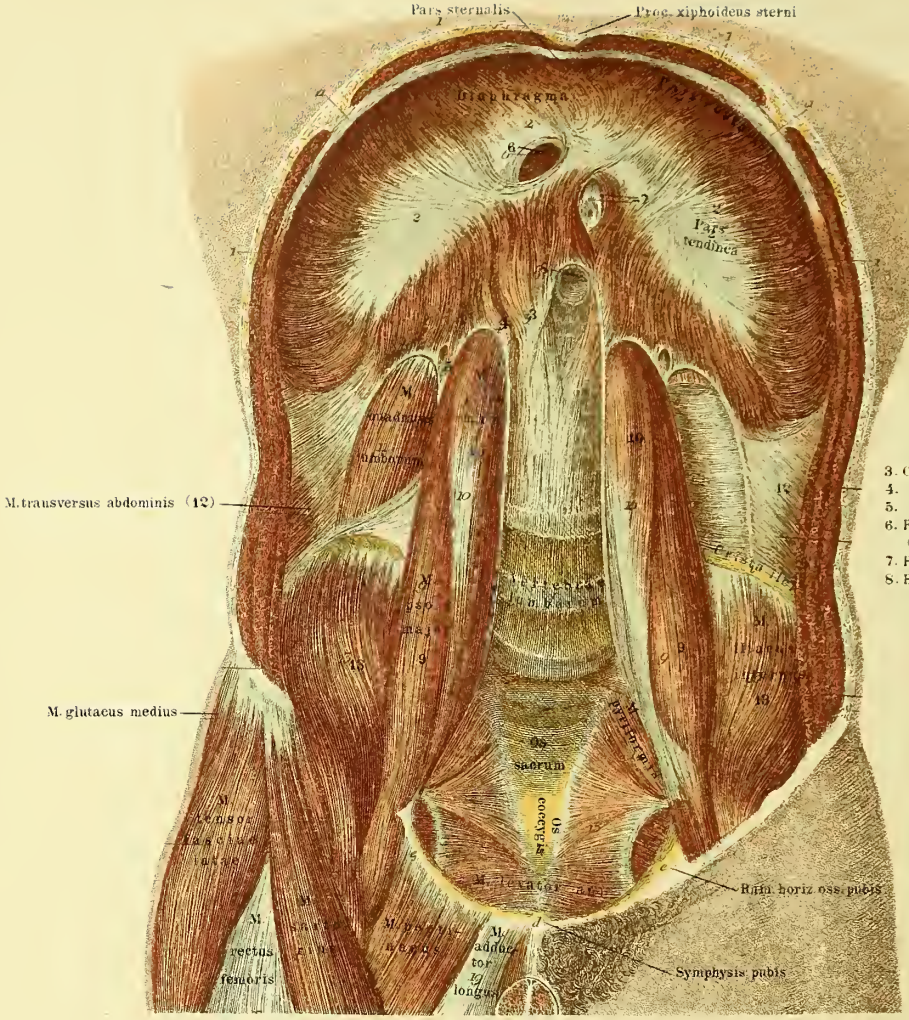
Pars sternalis
Proc. xiphoideus sterni
Diaphragma
Pars tendinea
M. quadratus abdominis
M. transversus abdominis (12)
M. glutaeus medius
Os sacrum
Os coccygis
M. rectus femoris
M. adductor longus
Ramus horiz. oss. pubis
Symphysis pubis
3. Crus internum } partis
4. „ medium } laterum
5. „ posticum } diaphragmatis
6. Foramen quadrilaterum (pro vena cava infer.)
7. Foramen oesophageum
8. Hiatus aorticus

Fig. 1.

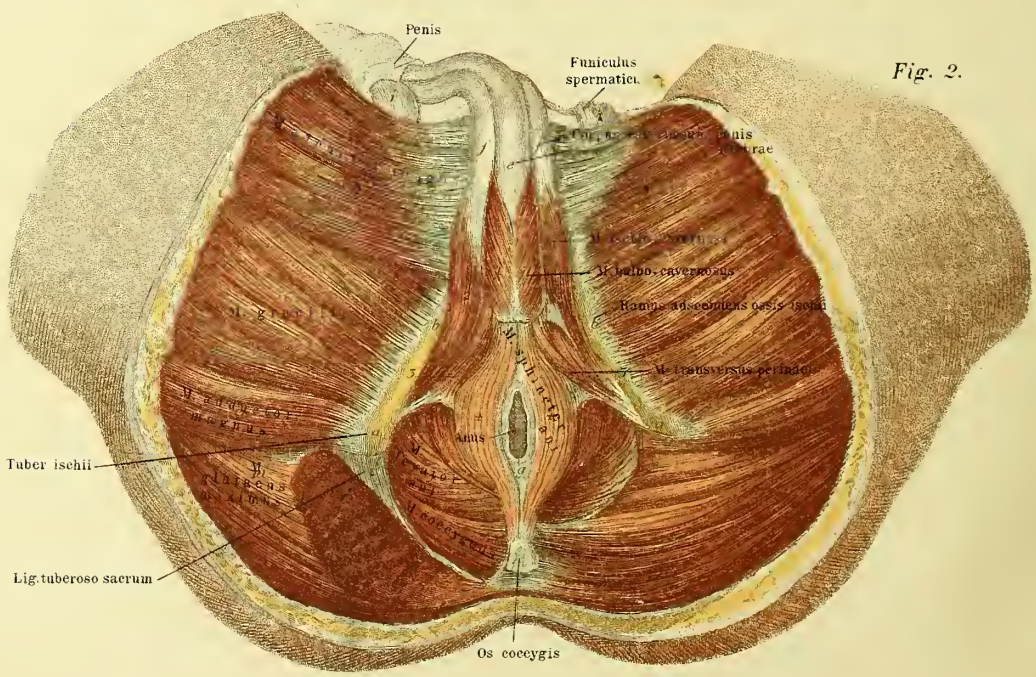
Penis
Funiculus spermaticus
M. bulbo-cavernosus
Ramus adscendens ossis ischii
M. transversus perinaei
Anus
Tuber ischii
Lig. tuberoso sacrum
Os coccygis

Fig. 2.

Tafel XXXIII.

Fig. 1. Die Muskeln der oberen und hinteren Bauchwand (innere Hüftmuskeln), sowie die Ursprungsstellen einiger Oberschenkelmuskeln. Die vordere Bauchwand ist entfernt.

Fig. 2. Die Muskeln des Afters und Urogenitalkanals des Mannes von unten gesehen. Die Ursprungsteile der grossen Oberschenkelmuskeln am Becken sind dargestellt, der rechte M. glutaeus maximus zum Teil entfernt.

Fig. 1.

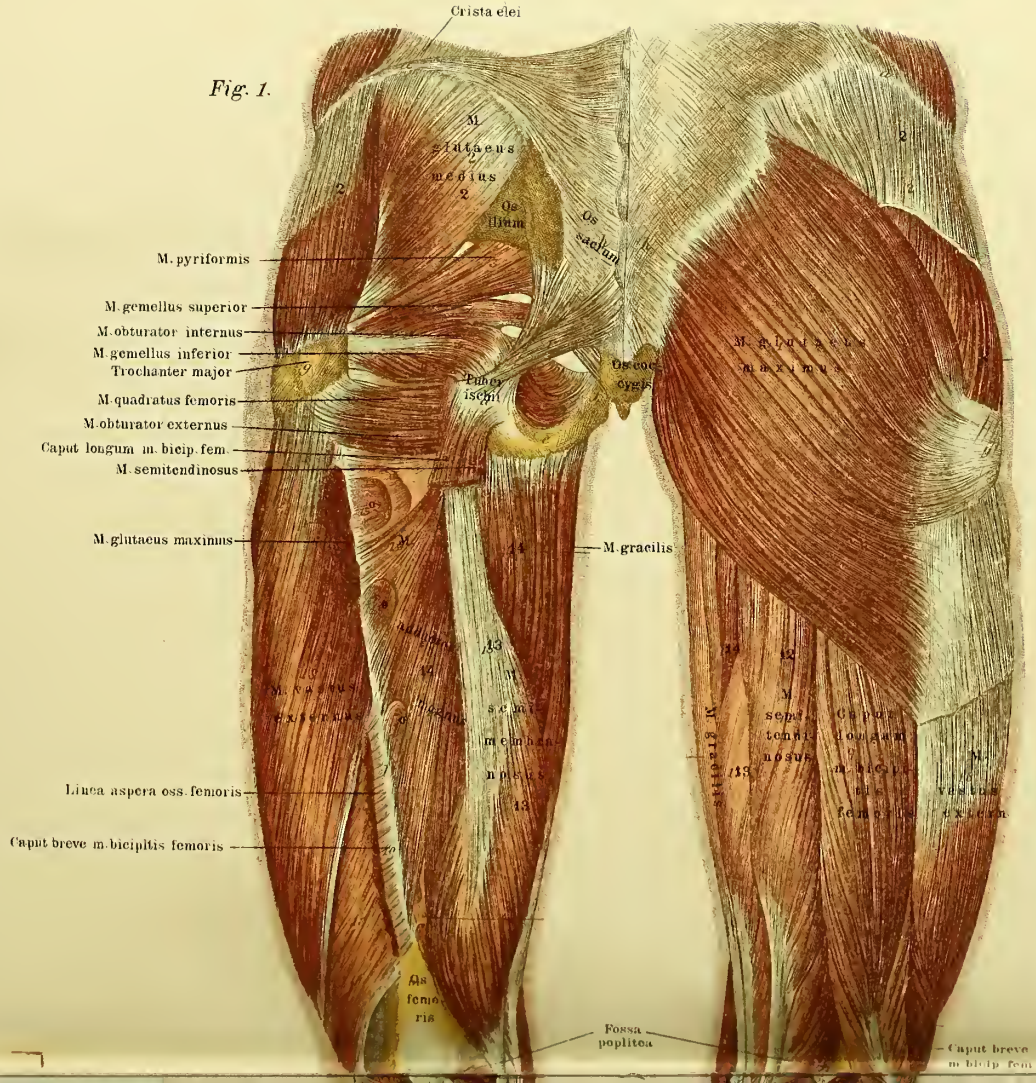
Crista ilei
M. pyriformis
M. gemellus superior
M. obturator internus
M. gemellus inferior
Trochanter major
M. quadratus femoris
M. obturator externus
Caput longum m. bicip. fem.
M. semitendinosus
M. glutaeus maximus
M. gracilis
Linea aspera oss. femoris
Caput breve m. bicipitis femoris
Fossa poplitea
Caput breve m. bicip. fem.

Fig. 2.

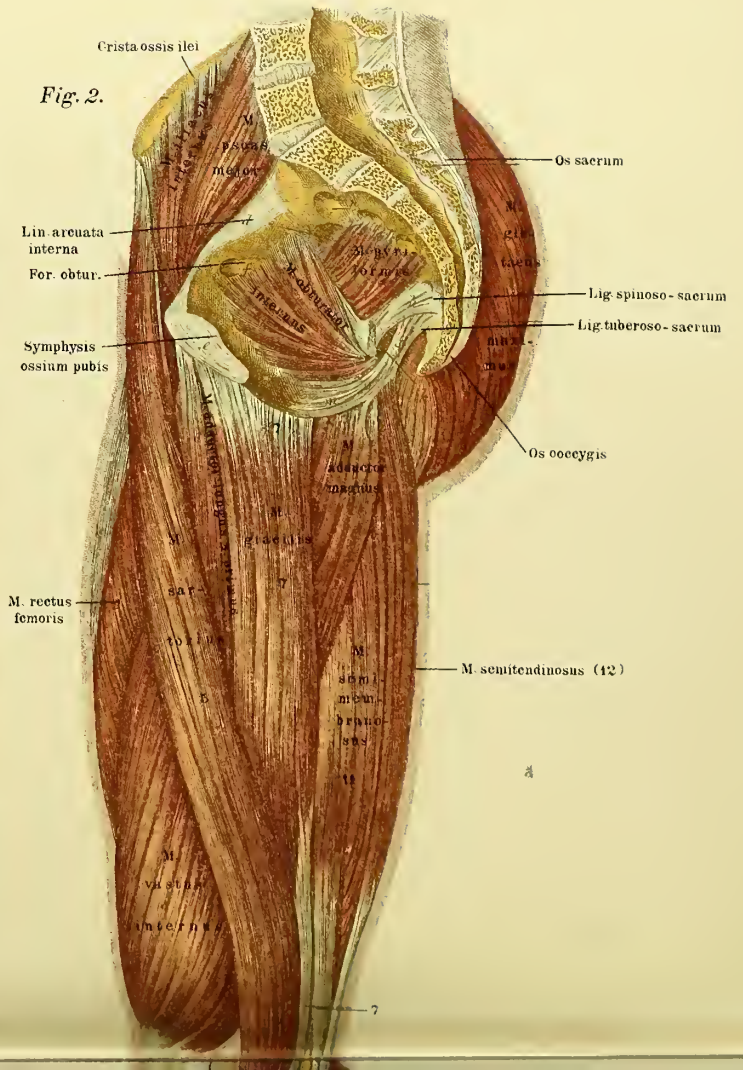
Crista ossis ilei
Os sacrum
Lin. arcuata interna
For. obtur.
Lig. spinoso-sacrum
Lig. tuberoso-sacrum
Symphysis ossium pubis
Os coccygis
M. rectus femoris
M. semitendinosus (12)

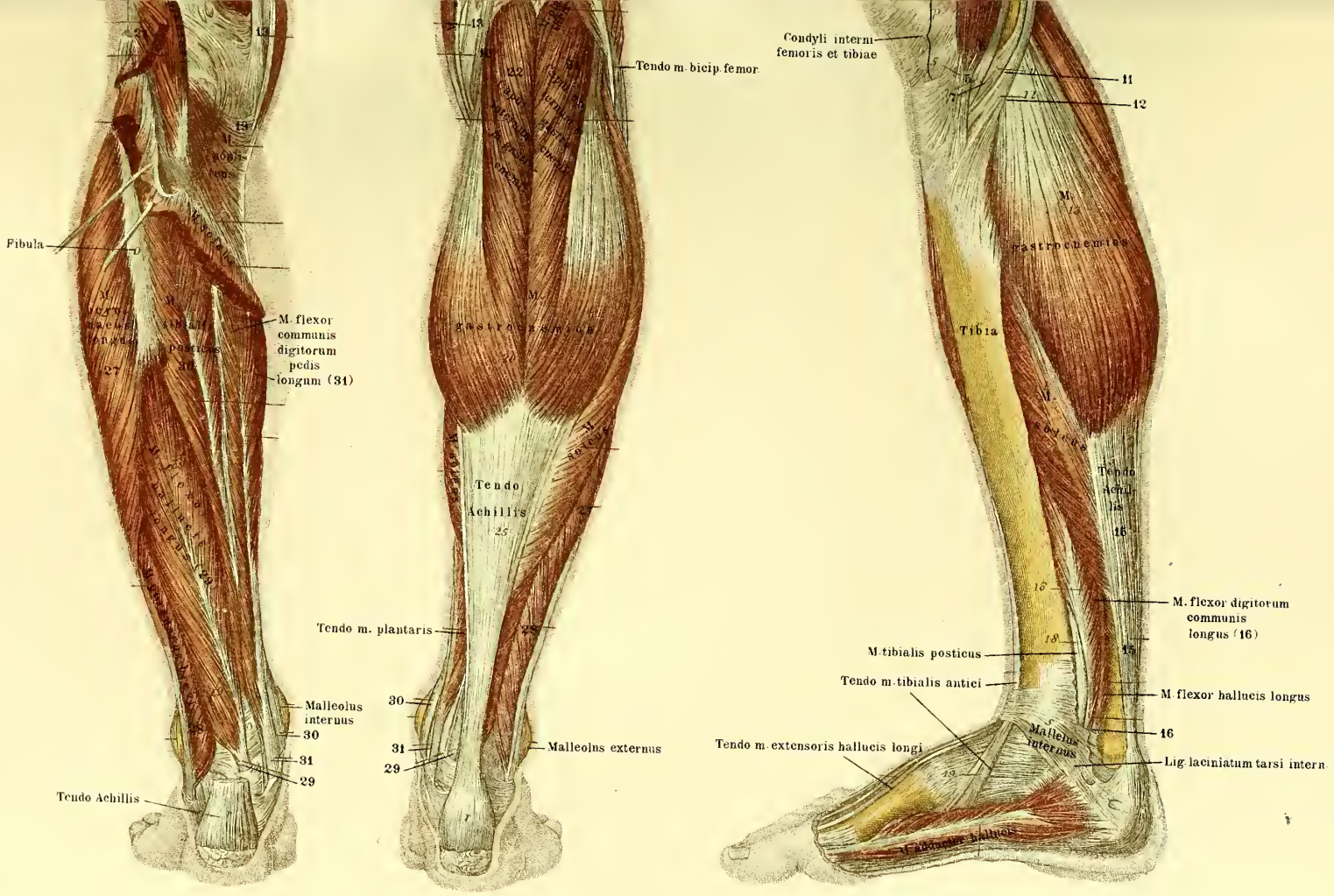
Fibula
M. flexor communis digitorum pedis longum (31)
Malleolus internus
30
31
29
Tendo Achillis
Tendo m. bicip. femor.
Tendo m. plantaris
Tendo Achillis
Malleolus externus
Condyli interni femoris et tibiae
11
12
Tibia
M. flexor digitorum communis longus (16)
M. tibialis posticus
Tendo m. tibialis antici
M. flexor hallucis longus
16
Tendo m. extensoris hallucis longi
Lig. laciniatum tarsi intern.

Tafel XXXIV—XXXV.

Fig. 1. Die dorsalen Muskeln der unteren Extremität; rechts oberflächliche Schicht, links tiefere Schichten; um letztere darzustellen sind entfernt die Mm. glutaeus maxim., biceps, semitendinosus am Oberschenkel und die Mm. gastrocnemius und soleus des Unterschenkels.

Fig. 2. Die Muskeln der medianen Seite der rechten unteren Extremität; das Becken ist in der Medianebene durchsägt. Über dem ersten Fussgelenk ist der Bandapparat zum Teil entfernt.

Fovea ovalis fasciae latae = For. venae saphenac. — Lig. cruciatum tarsi = Lig. annulare anterius s. internum. — Lig. laciniatum = L. annulare internum. — Fascia plantaris = Aponeurosis plantaris.

M. psoas major s. magnus = Caput laterale m. iliopsoadis. — M. iliacus = Caput laterale m. iliopsoadis. — M. glutaeus maximus = M. gl. major. — M. glutaeus medius = M. iliacus externus. — M. glutaeus minimus = M. gl. minor. — M. pyriformis = M. pyramidalis = M. iliacus externus. — M. bursalis = M. obturator internus. — M. obturator internus = Caput internum m. obturatoris intern.; Mm. gemelli = Caput externum m. obtur. intern. — M. sartorius = M. fascialis. — M. gracilis = M. rectus femoris intern — M. quadriceps femoris = M. extensor cruris quadriceps = M. extensor triceps = M. triceps femoris (M. rectus femoris = M. rect. anterior. — M. cruralis = M. vastus medius. — M. vastus lateralis = M. v. externus. — M. vastus medialis = M. v. internus). — M. pectineus = M. lividus. — M. adductor femoris longus = Caput longum m. tricip. femor. — M. adductor femoris brevis = Caput breve m. tricip. femor. — M. adductor femoris minimus = M. adductor tertius. — M. adductor femoris magnus = Caput magnum m. tricip. fem. — M. extensor digitorum pedis longus = M. extens. communis longus digit. ped. — M. peronaeus tertius = M. p. anticus. — M. peronaeus longus = M. p. posticus longus = M. p. primus. — M. peronaeus brevis = M. p. posticus brevis = M. p. secundus = M. p. anticus. — M. triceps surae = M. extensor triceps pedis = Mm. surales. — M. gastrocnemii (med. et lat.) = Mm. gemelli surae. — M. soleus = M. gastrocnemius internus. — M. flexor digitorum pedis longus = M. flex. communis longus digit. ped. = M. flexor digitorum tibialis. — M. flexor hallucis longus = M. flexor digitorum fibularis. — M. extensor digitorum pedis brevis = M. ext. communis brevis digit. ped. = M. pediaeus externus. — Mm. interossei dorsales pedis = Mm. interossei externi = M. metatarsales externi. — M. flexor digitorum pedis brevis = M. flex. dig. ped. sublimis = M. flexor perforatus = M. pediaeus internus. — M. quadratus plantae = M. accessorius m. perforanti = Caro quadrata Sylvii = Caput plantare (s. cap. quadratum) m. flex. digit. ped. long. — M. adductor hallucis; Caput obliquum = M. abductor hall. = M. adductor obliquus = Caput magnum (s. longum) m. add. hall. — Caput transversum = M. transversalis plantae = M. adductor transversus. — Mm. interossei plantares = Mm. int. plant. interni = Mm. metatarsales interni.

Fig. 1.

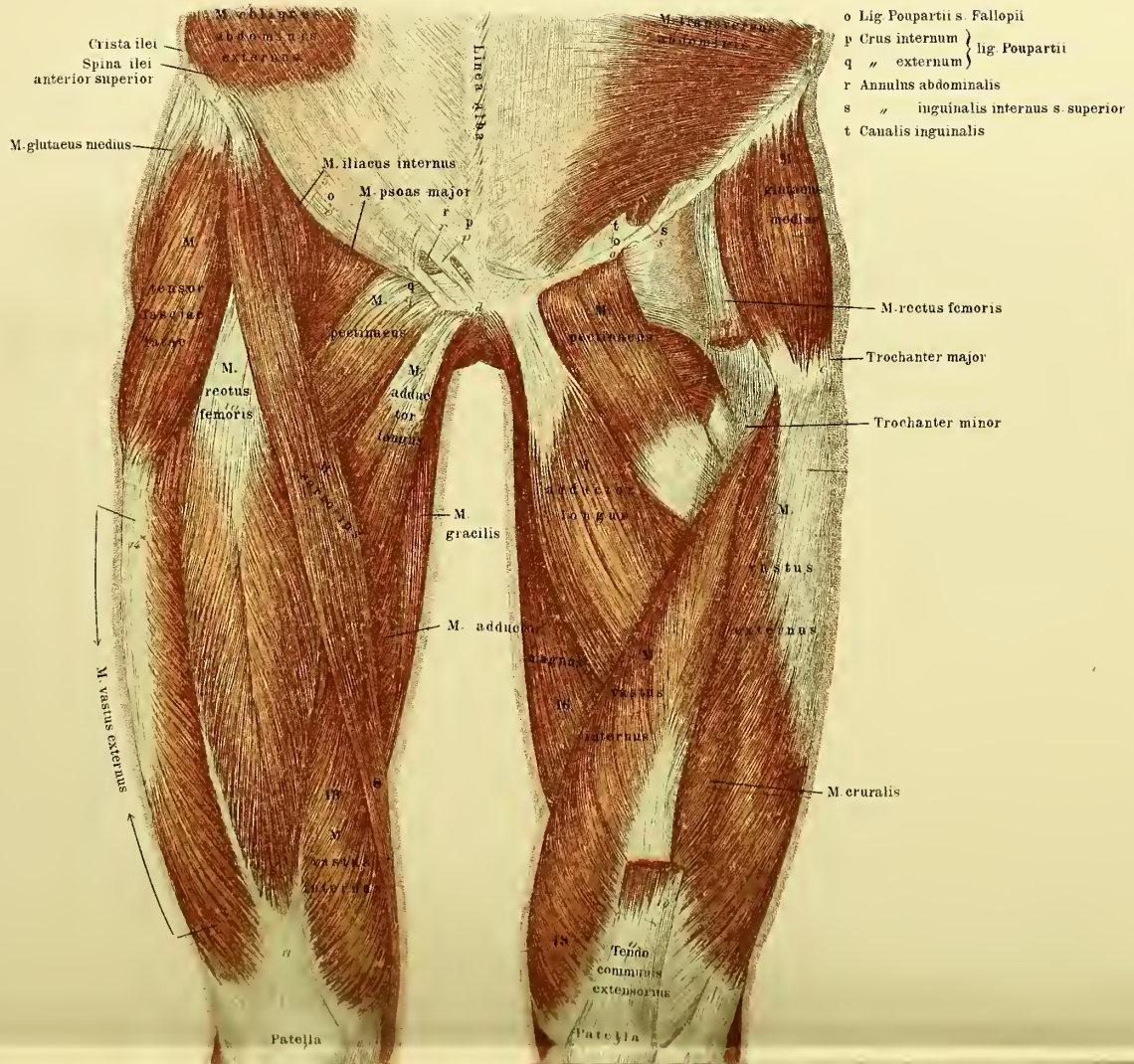
Crista ilei
Spina ilei anterior superior
M. glutaeus medius
M. iliacus internus
M. psoas major
M. pectinaeus
M. rectus femoris
M. gracilis
M. adductor longus
M. vastus externus
Linea alba
o Lig. Poupartii s. Fallopii
p Crus internum } lig. Poupartii
q " externum }
r Annulus abdominalis
s " inguinalis internus s. superior
t Canalis inguinalis
M. rectus femoris
Trochanter major
Trochanter minor
M. cruralis
Tendo communis extensorius
Patella
Patella

Fig. 2.

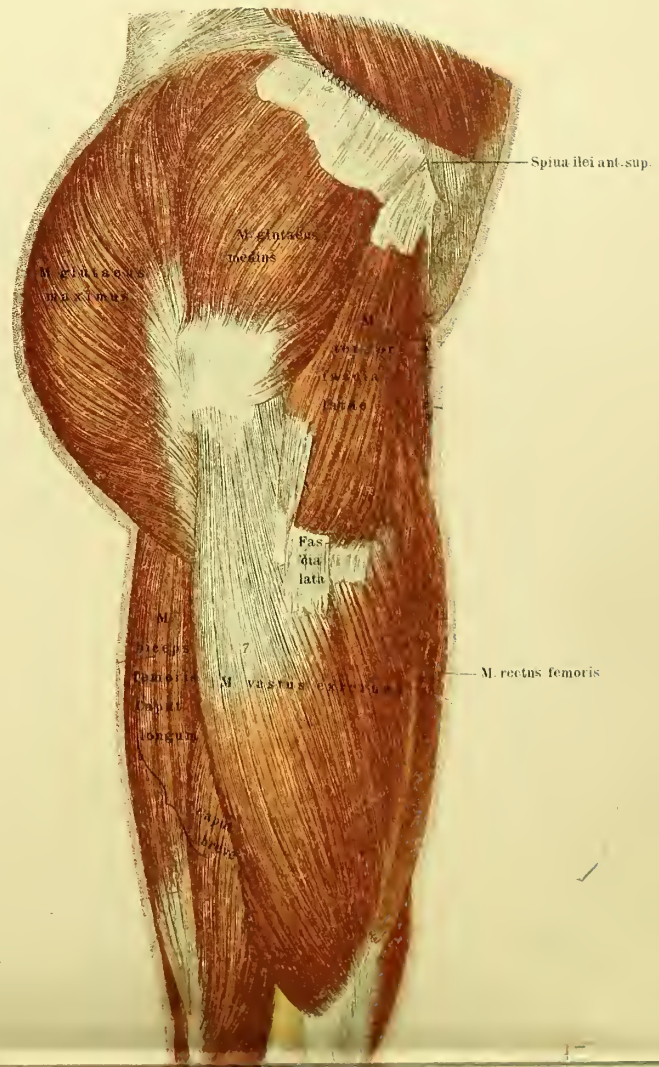
Spina ilei ant.-sup.
M. glutaeus medius
M. glutaeus maximus
Fascia lata
M. rectus femoris
M. vastus externus

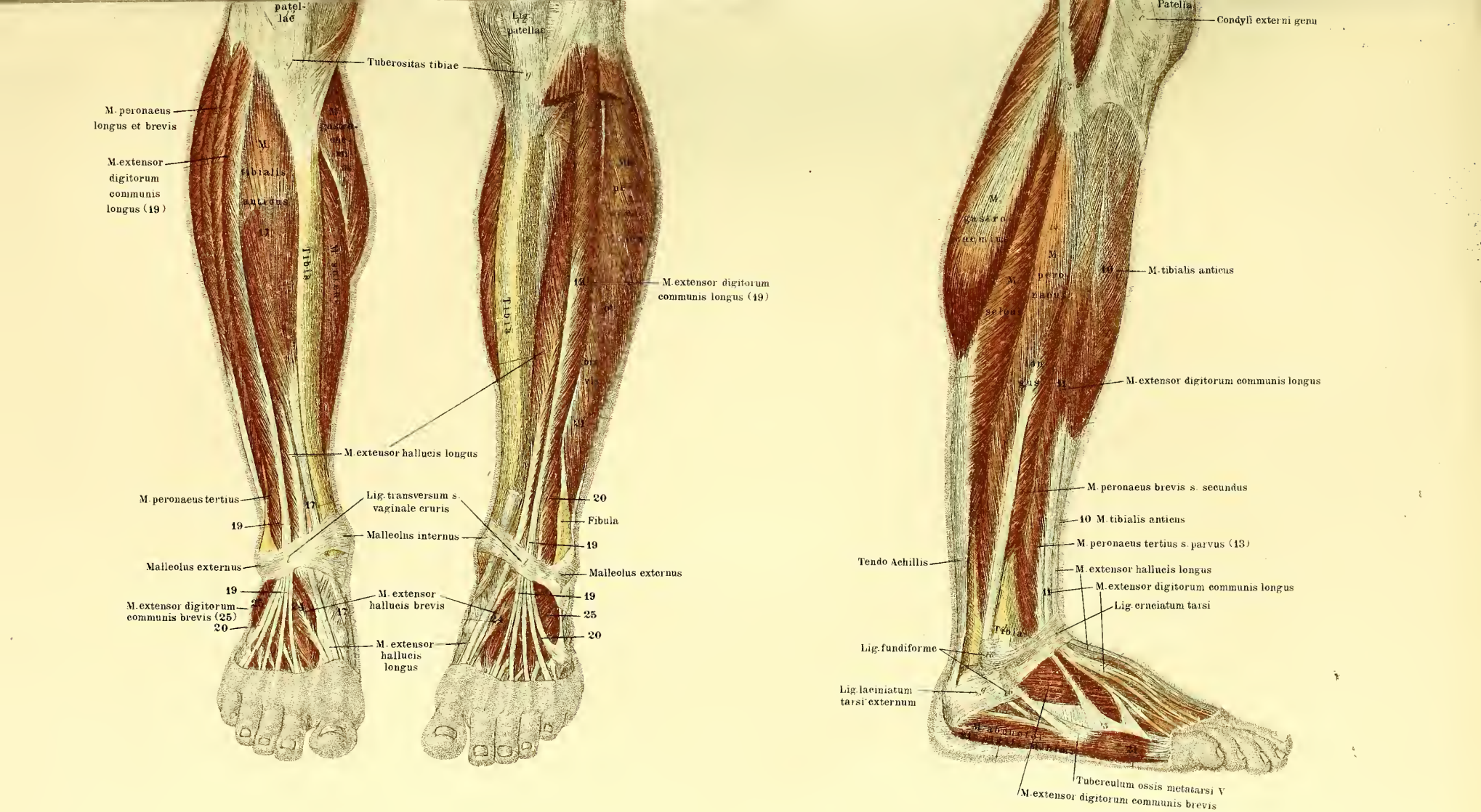
patel-
lae
Lig.
patellae
Tuberositas tibiae
M. peronaeus
longus et brevis
M. extensor
digitorum
communis
longus (19)
M. tibialis
anticus
Tibia
M. extensor digitorum
communis longus (19)
M. extensor hallucis longus
M. peronaeus tertius
Lig. transversum s.
vaginale cruris
20
Fibula
19
Malleolus internus
19
Malleolus externus
Malleolus externus
19
M. extensor digitorum
communis brevis (25)
20
M. extensor
hallucis brevis
19
25
20
M. extensor
hallucis
longus
Patella
Condyli externi genu
M. tibialis anticus
M. extensor digitorum communis longus
M. peronaeus brevis s. secundus
10 M. tibialis anticus
M. peronaeus tertius s. parvus (13)
Tendo Achillis
M. extensor hallucis longus
M. extensor digitorum communis longus
Lig. cruciatum tarsi
Tibia
Lig. fundiforme
Lig. laciniatum
tarsi externum
Tuberculum ossis metatarsi V
M. extensor digitorum communis brevis

Tafel XXXVI—XXXVII.

Fig. 1. Die Muskeln der ventralen Seite der unteren Extremität; links oberflächliche Muskeln, rechts tiefere Muskeln, um letztere darzustellen sind entfernt: am Oberschenkel die Mm. sartorius und rectus femoris, am Unterschenkel der M. tibialis anticus und ein Teil des M. ext. digit. comm. longus.

Fig. 2. Die lateralen Muskeln der Hüfte und der unteren Extremität; von den Fascien sind am Oberschenkel einige Teile gezeichnet.

Fig. 1.

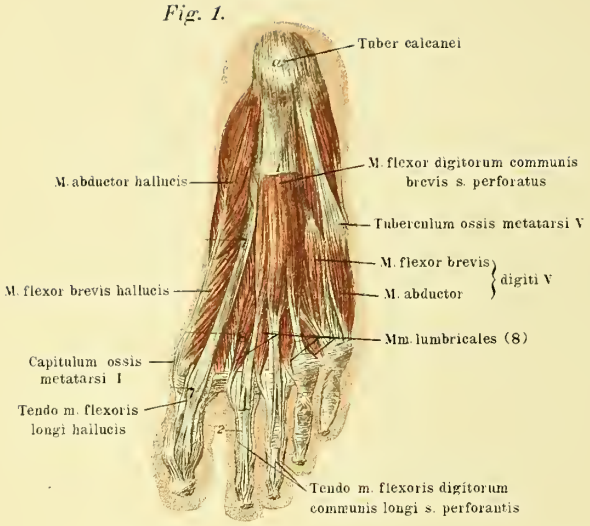

Fig. 2.

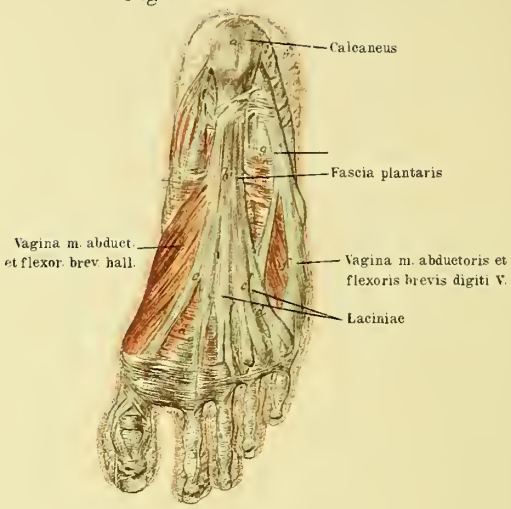

Fig. 3.

Fig. 4.

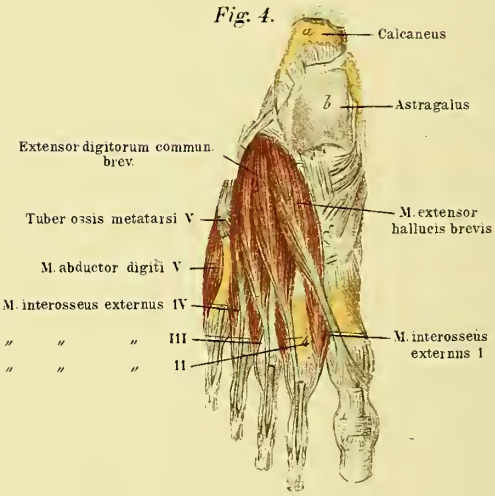

Fig. 5.

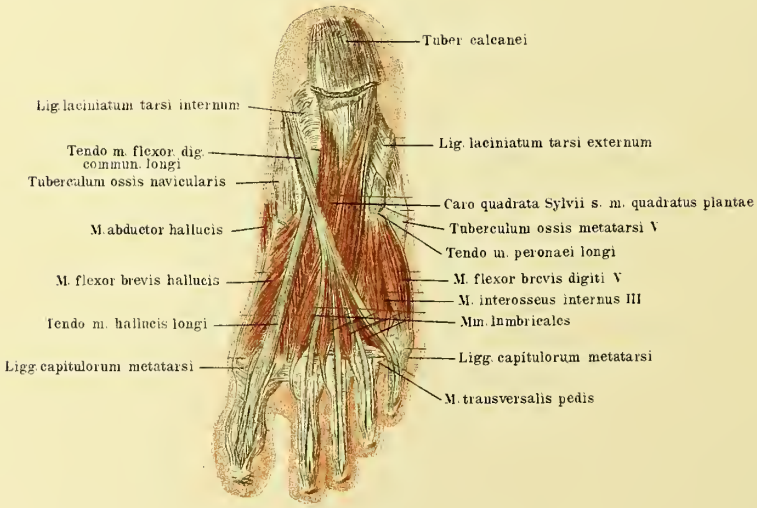

Tafel XXXVIII.

Fig. 1. Die Muskeln an der Plantarfläche des rechten Fusses; an der 4. und 5. Zehe sind die Ligg. vaginalia gezeichnet, an den anderen Zehen sind sie der Länge nach aufgeschnitten.

Fig. 2. Fascien der Plantarfläche des rechten Fusses.

Fig. 3. Die tiefen Muskeln an der Plantarseite des rechten Fusses.

Fig. 4. Muskeln an der Dorsalseite des rechten Fusses.

Fig. 5. Muskeln an der Plantarseite des rechten Fusses nach Wegnahme der Mm. flex. digit. comm. brev., abduct. hallucis, abductor digiti V.

Fig. 1.

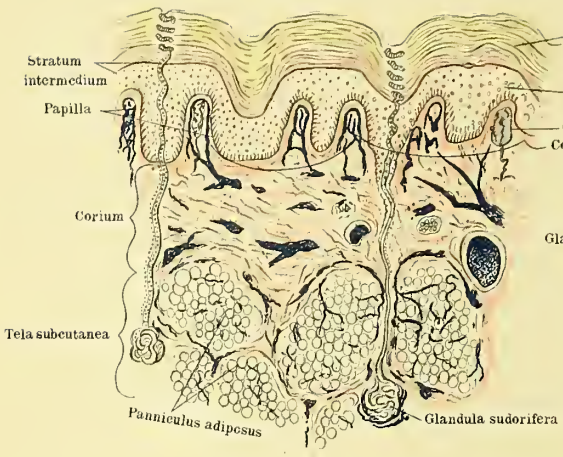

Fig. 2.

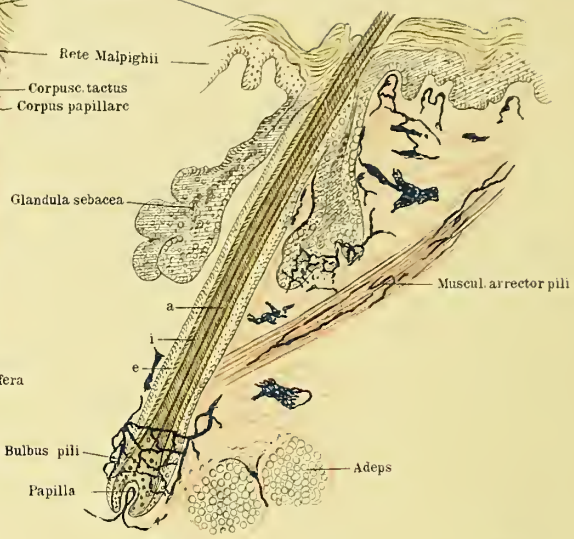

Fig. 3.

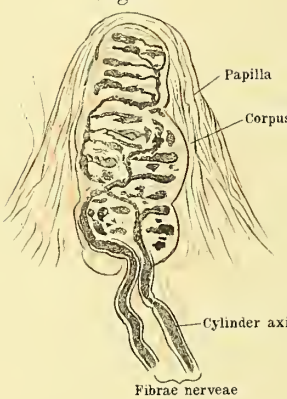

Fig. 4.

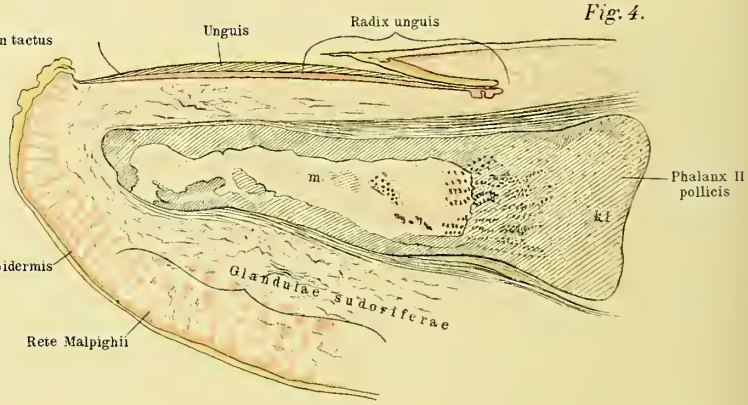

Fig. 5.

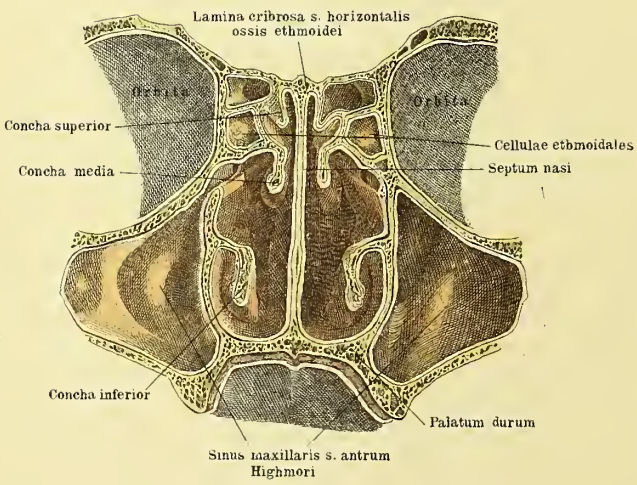

Fig. 6.

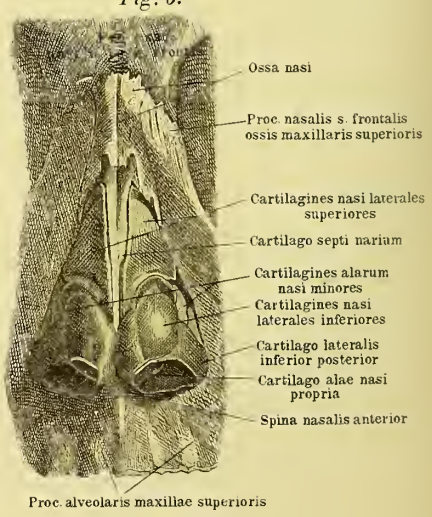

Tafel XXXIX.

Fig. 1. Querschnitt durch die Haut der Handfläche. Halbschematisch nach einem mit Pikrokarmin gefärbten und mit Blau injicierten Präparat. ca. 30fach vergrössert.

Fig. 2. Querschnitt durch die Kopfhaut, ein Haar der Länge nach im Wurzelteile getroffen. a. Haarschaft; e. äussere, i. innere Wurzelscheide; links ist nur das Gewebe eines Talgdrüsenläppchens gezeichnet, Bindegewebe und Blutgefässe aber fortgelassen. Rechts sind die letzeren auch wiedergegeben, wie sie in einem Injectionspräparate zu Tage treten.

Fig. 3. Papille der Cutis mit Tastkörperchen, die Verbreitung der Nervenfasern durch Silbersalze dunkel gefärbt.

Fig. 4. Querschnitt durch die Endphalange des Daumens eines Neugeborenen. m. Mark; k. Verknöcherungsstelle im Knorpel kl. Vergr. ca. 20fach.

Fig. 5. Frontalschnitt durch die Nase mit ihren Nebenhöhlen; die Schleimhaut ist in rotem Farbenton gehalten. Ansicht von vorn.

Fig. 6. Knochen und Knorpel der äusseren Nase.

Synonyme: Haut = äussere Haut = Lederhaut = Integumenta. Cutis = Derma = Corium. — Corpus papillare = C. nervosum = C. papillare Malpighii. — Capilli = Coma. — Tragi = hirci barbula.

Nase = Nasus. — Alae nasi = Pinae nasi. — Cartilagines nasi latrales = C. n. superiores = C. n. triangulares. — Cartilagines alae nasi majores = C. a. n. inferiores = C. alares = C. pinnales.

Fig. 1.

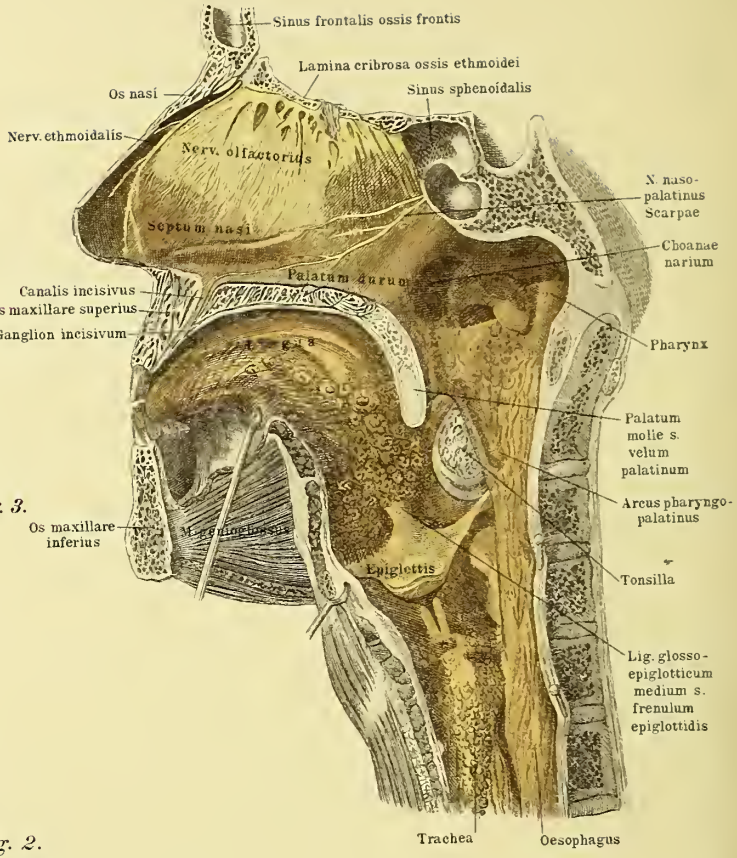

Fig. 6.

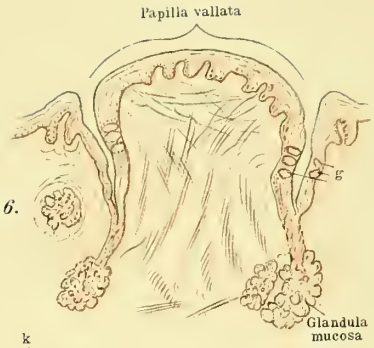

Fig. 7.

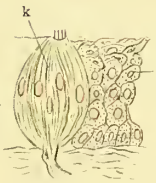

Fig. 3.

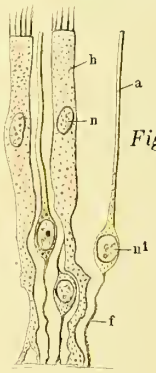

Fig. 5.

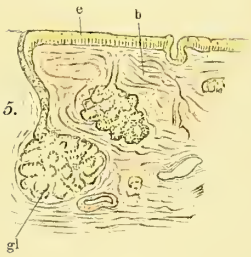

Fig. 2.

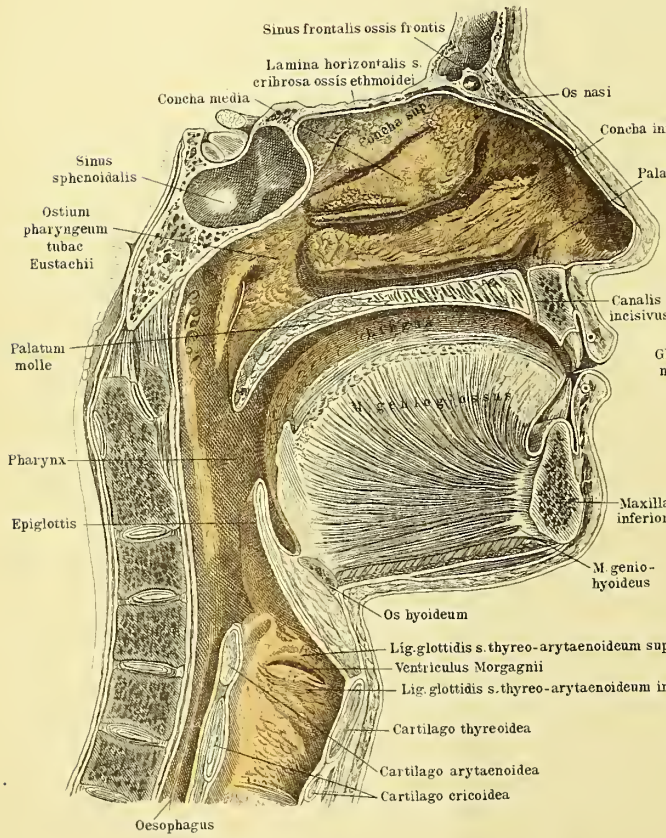

Fig. 4.

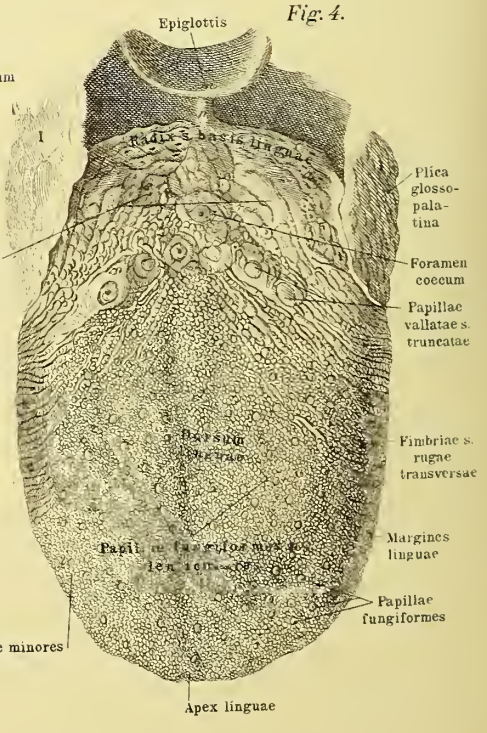

Tafel XL.

Fig. 1. Schnitt durch das Gesicht und den Vorderhals. Der Schnitt ist nicht ganz in der Medianebene geführt, sodass Kehlkopf und Speiseröhre unverletzt blieben. Letztere ist aufgeschnitten und nach links herumgeschlagen. Die Schleimhäute der Luftwege und des Vorderdarmes sind rötlich, die Nerven gelb gezeichnet.

Fig. 2. Schnitt durch das Gesicht und den Vorderhals, sodass die linke Gesichtshälfte gezeichnet ist. Der Schnitt ist parallel zur Medianebene, links neben dem Septum nasi geführt. Die Schleimhäute der Luftwege und des Vorderdarmes rötlich gehalten.

Anm.: Der Strich, welcher links von der Bezeichnung: Ostium pharyngeum zur Tuba Eustachii abgeht, ist 3 mm zu hoch und zu weit geführt.

Fig. 3. Zellen aus dem Riechepithel (stark vergrössert). a. Stäbchenzelle mit grossem Kern n^1; mit äusserem, stäbchenförmigen Zellkörper und dem sich an den Zellkörper nach innen zu ansetzenden Faden f.— b. Haarzellen, welche nach aussen Wimperhaare tragen, einen kleineren ovalen Kern n besitzen und im unteren Zellkörperteil unregelmässig gestaltet sind.

Fig. 4. Zunge, von oben gesehen; der Kehldeckel und die Zungengaumenfalten sind am Präparat erhalten gedacht.

Fig. 5. Querschnitt durch die Schleimhaut, welche den Nasenrachenraum auskleidet. e Epithel; b Bindegewebe mit Blutgefässen und Nerven; gl Schleimdrüse mit Ausführungsgang. Vergr. ca. 30fach.

Fig. 6. Querschnitt durch eine Papilla circumvallata der Zunge. Der die Papille umgebende Wall ist beiderseits angedeutet. g Geschmacksknospen an den Seiten der Papille und des Walles.

Fig. 7. Eine Geschmacksknospe stärker vergrössert; rechts ist das nebenliegende Epithel e mitgezeichnet, links ist es fortgelassen; die Knospe k besteht aus zwei Schichten Zellen, welche nach Art einer Becherwand aneinandergelagert sind.

Synonyme: Lingua = Glossa. Im übrigen s. später Vorderdarm. Papillae linguales = Pp. gustus — Papillae vallatae = Pp. circumvallatae.

Fig. 1.

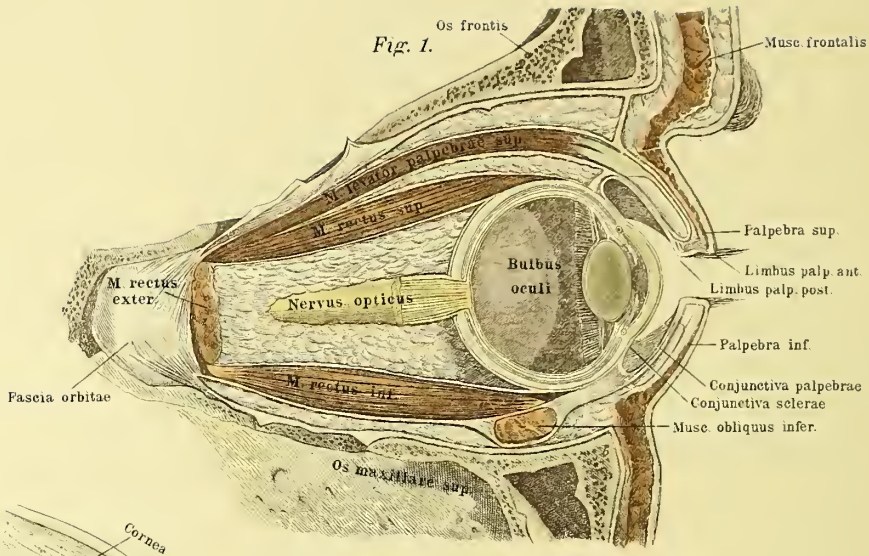

Fig. 2.

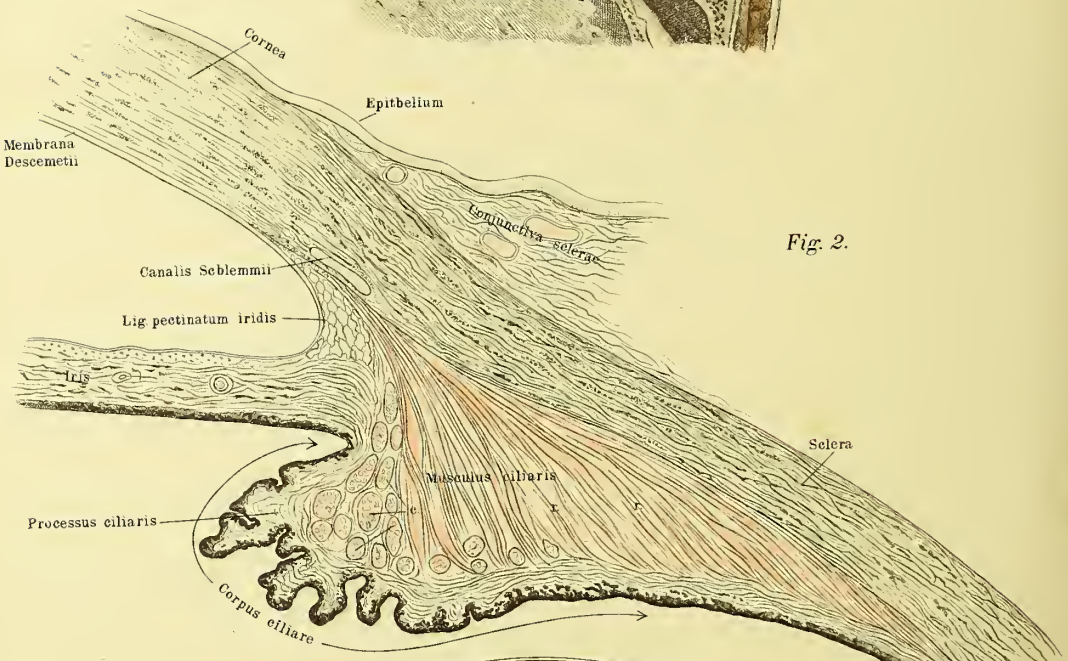

Fig. 3.

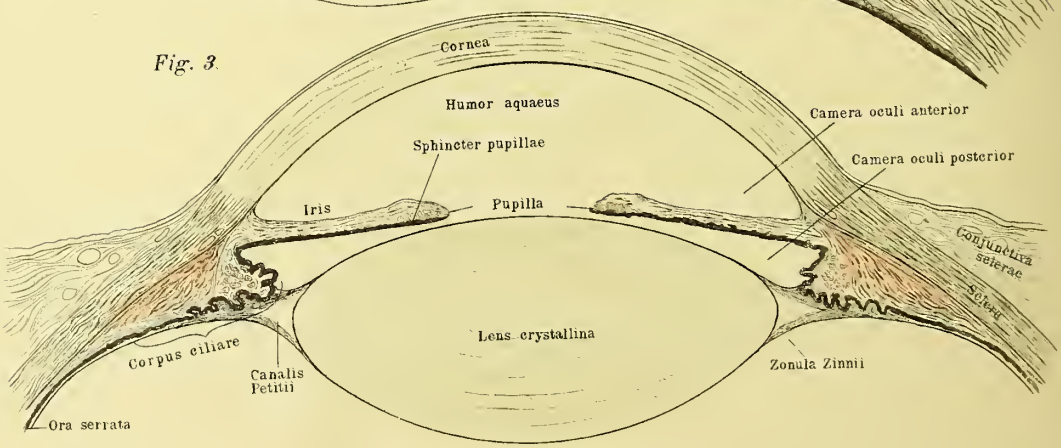

Tafel XLI.

Fig. 1. Medianschnitt durch die rechte Orbita mit dem Bulbus oculi; die Fascia orbitae ist oben und unten nicht glatt durchschnitten, der Conjunctivalsack ist erweitert gezeichnet; der M. rectus externus ist kurz vor seinem Ursprung, der M. obliquus inferior der Quere nach durchschnitten.

Fig. 2. Teil aus einem Querschnitt durch die Übergangsstelle von Sclera und Cornea, das Corpus ciliare und die Iris. Die Gewebe der Linse, Zonula Zinnii u. s. w. sind nicht gezeichnet. r radiärgestellte, e querdurchschnittene Rinmuskelfasern des M. ciliaris.

Fig. 3. Querschnitt durch die vordere Augenkammer, Iris und Linse mit dem Accomodationsapparat des Auges.

Synonyme: Auge = Oculus = Ophthalmos. — Angulus oculi medianus = Canthus oculi nasalis s. major. = Angulus oculi lateralis = Canthus oculi temporalis s. minor. — Glandulae Meibomianae = Gl. tarsales. — Sebum palpebrale = Lema. — Glandula lacrymalis superior — Gl. innominata Galeni. — Glandula lacrymalis inferior = Gl. congregatae Monroi. — Canaliculi lacrymales = Cornua limacum. — M. lacrymalis = M. lacrymalis posterior = M. sacci lacrymalis = M. delatator inferior sacci lacr. = M. tensor tarsi Hornerii. — Sclera = Sclerotica = Tunica sclerotica = T. albuginea = Cornea opaca. — Lamina cribrosa sclerae = Foramen opticum scleroticae. — Membrana suprachorioidea = Lamina fusca scleroticae = Tunica arachnoidea oculi.

Cornea = Tunica cornea pellucida. — Conjunctiva bulbi s. sclerae= C. adnata oculi. — Membrana Descemetii — Tunica Demoursiana. = Membr. posterior elastica = M. humoris agni. — Fortsetzung Tfl. XLII.

Fig. 1.

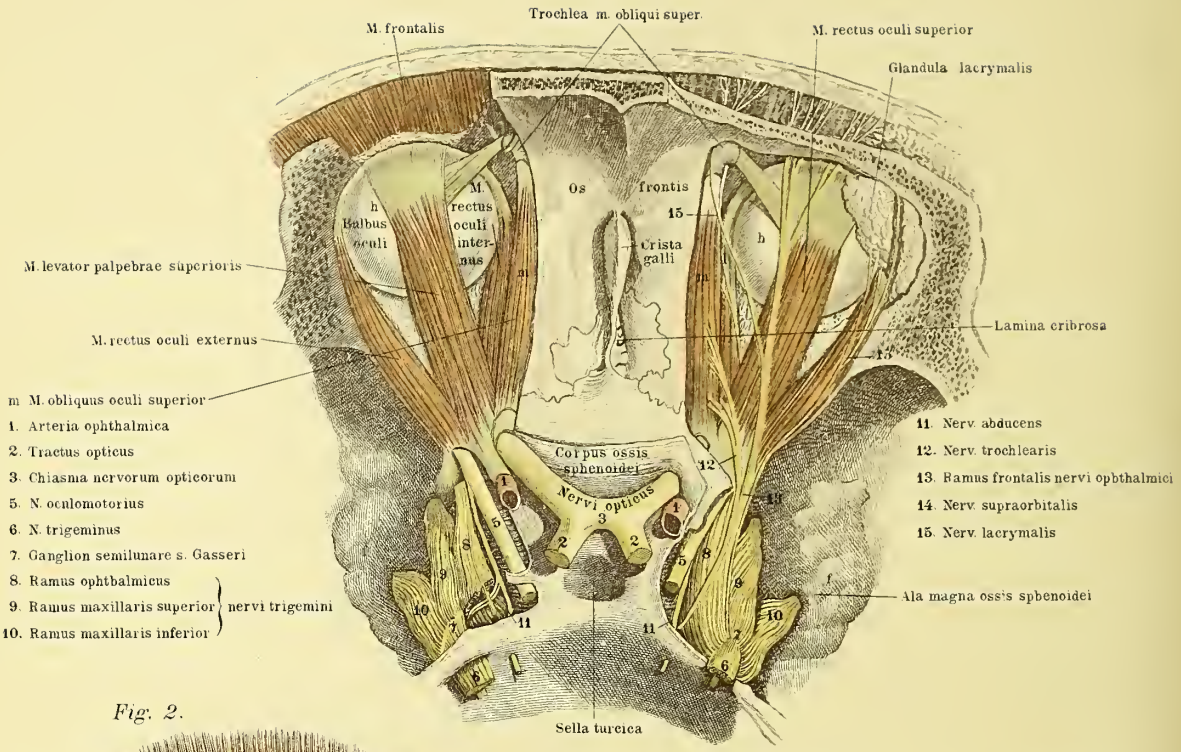

Fig. 2.

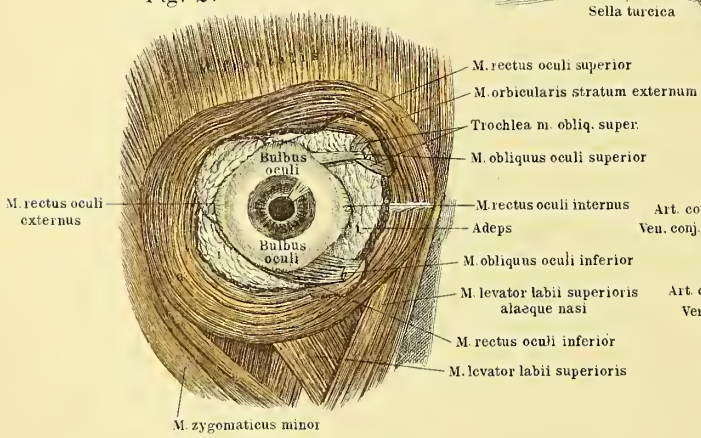

Fig. 3.

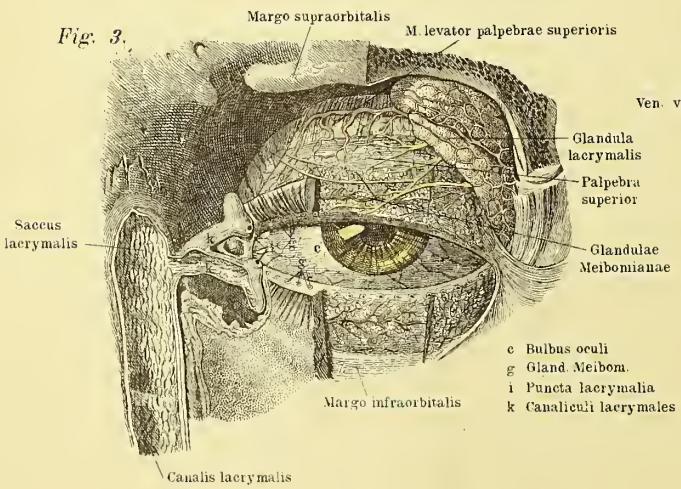

Fig. 4.

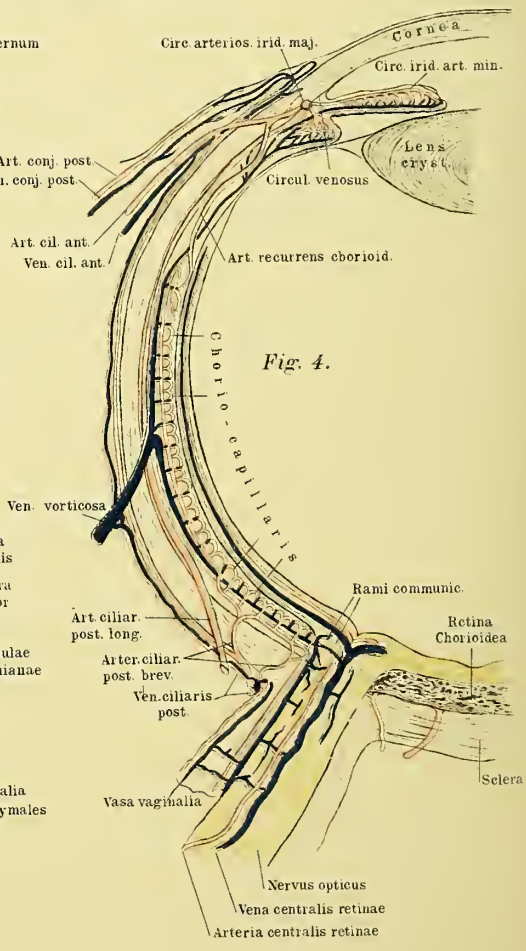

Tafel XLII.

Fig. 1. Das Sehorgan mit anhaftender Muskulatur und zutretenden Nerven in situ von oben gesehen dargestellt; links ist die knöcherne Wand der Orbita vollkommen, rechts ist nur ein Teil derselben fortgenommen.

Fig. 2. Der Augapfel mit den Insertionsstellen der augenbewegenden Muskeln, sowie mit einem Teil der äusseren Gesichtsmuskulatur, von vorn gesehen gezeichnet. Der M. orbicularis ist stellenweise ausgeschnitten, um die augenbewegenden Muskeln frei zu legen.

Fig. 3. Die äusseren Hilfsapparate des Sehorgans. Das obere Augenlid ist grösstenteils abgedeckt, ein Teil der knöchernen Orbitawand fortgenommen. Die äussere Schicht des unteren Lides teilweise entfernt, das untere Thränenkanälchen, der Thränensack und der Thränenkanal sind aufgeschnitten.

Fig. 4. Die Blutgefässe im Innern des Augapfels schematisch dargestellt, nur die median gelegene Hälfte eines Schnittes durch den Bulbus ist gezeichnet.

Synonyme: Chorioidea = Choroidea = Tunica vasculosa oculi. — Corpus ciliare = Orbiculus ciliaris = Annulus ciliaris = Circulus ciliaris = Lig. ciliare = Lig. selerotico-chorioideale.

Circulus gangliosus ciliaris = Orbiculus gangliosus. — Corona ciliaris = C. radiata = Corpus ciliare.

Retina = Tunica nervea oculi. — Papilla nervi optici = Colliculus nervi optici. — Fovea centralis = Foramen centrale retinae. = Macula lutea = M. flava = Limbus luteus foraminis ovalis. — Ora serrata = Margo undulodentatus. — Corpus vitreum = C. hyaloideum = Humor vitreus. — Hyaloidea = Tunica vitrea. — Lens crystallina = Humor crystallina. — Zonula Zinnii = Z. ciliaris = Lamina ciliaris. —

Musc. rectus superior = M. attollens oculi. — M. rectus inferior = M. deprimens oculi. — M. rectus internus = M. r. medialis = M. adducens oculi. — M. rectus externus. — M. r. lateralis = M. abducens oculi. — M. obliquus superior = M. trochlearis = M. patheticus. — Circulus venosus ciliaris = Plexus venosus ciliaris = Sinus venosus corneae = Canilis Schlemii.

Fig. 1.

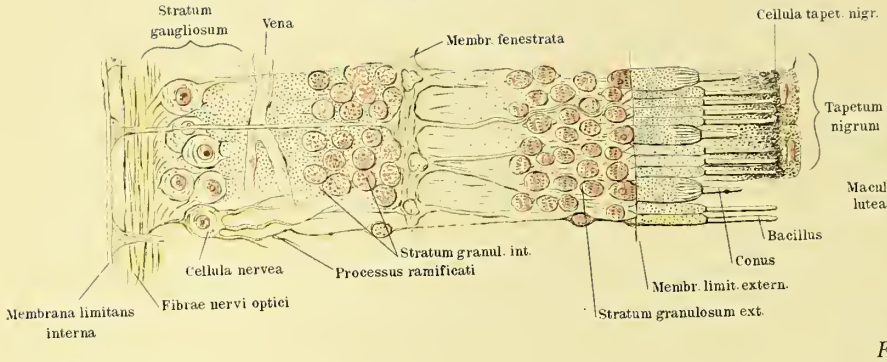

Fig. 2.

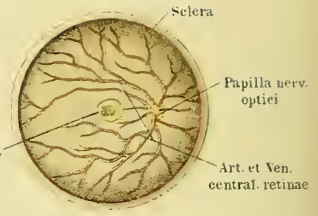

Fig. 3.

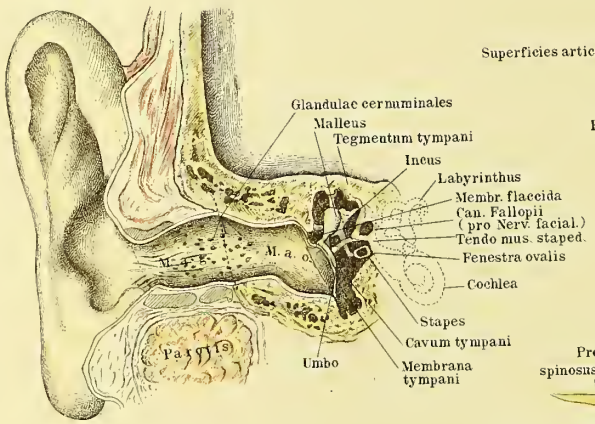

Fig. 6.

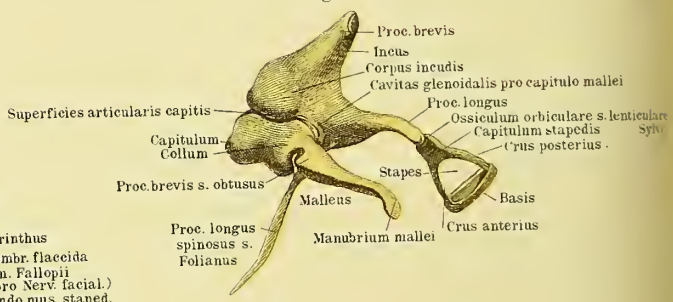

Fig. 7.

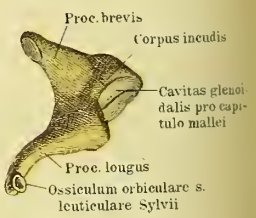

Fig. 8.

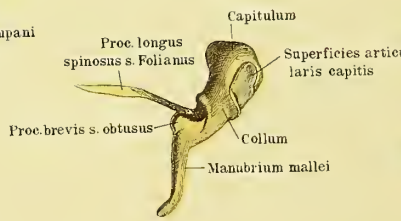

Fig. 4.

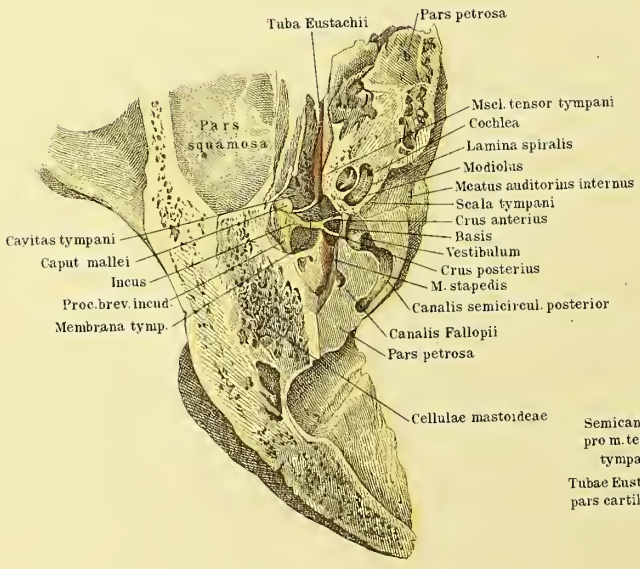

Fig. 9.

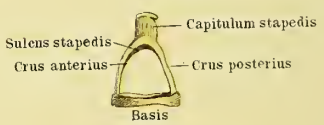

Fig. 5.

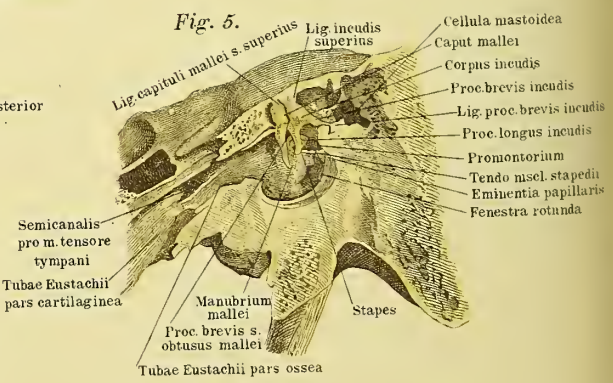

Tafel XLIII.

Fig. 1. Teil aus einem Querschnitt durch die Retina. Die bindegewebigen Teile und die Aussenglieder der Stäbchen und Zapfen sind bläulich gehalten. Die Nervenfasern gelb. An der unteren Seite der Figur ist die wahrscheinliche Verbindung der Nervenzellen und Nervenfasern mit einem Stäbchen angegeben. Rechts sind vom Pigmentblatt der Retina zwei Zellen gezeichnet, deren Fortsätze sich zwischen die Stäbchen und Zapfen einsenken.

Fig. 2. Ausbreitung der Retinagefässe im Augenhintergrund (halbschematisch).

Fig. 3. Schnitt durch den äusseren Gehörgang und das Mittelohr. Die ungefähre Lagerung des Labyrinthes ist durch punktierte Linien angedeutet. Der knorpelige Teil des äusseren Gehörganges erstreckt sich innerhalb des Raumes zwischen den blau punktierten Linien.

Fig. 4. Schnitt durch das linke Os temporum; es ist die Paukenhöhle freigelegt, die Schnecke z. T. längs geschnitten und ein Schenkel des hinteren halbkreisförmigen Kanales mit der Ampulle und dem Vorhofe sichtbar. Die häutigen Teile des Labyrinthes sind entfernt.

Fig. 5. Die freigelegte linke Paukenhöhle, die äussere Wand und das Trommelfell sind entfernt, sodass die Gehörknöchelchen freiliegen.

Fig. 6. Die vergrössert gezeichneten Gehörknöchelchen des linken Ohres im Zusammenhang.

Fig. 7. Der Ambos des linken Ohres.

Fig. 8. Der Hammer des linken Ohres.

Fig. 9. Der Steigbügel des linken Ohres.

Synonyme des Gehörorganes. Ohr = Auris = Organon auditus. — Spina helicis = Crista hel. — Proc. helicis = Cauda hel. — Fossa triquetra = F. triangularis = F. navicularis = F. anonyma. — Scissura auris = Incisura auris = I. tragohelicina. — Agger = Ponticulus. — Cavitas tympani = Tympanum. — Fenestra ovalis = F. vestibuli. — Fenestra rotunda = F. cochleae. — Eminentia papillaris = E. pyramidalis = E. stapedi. — Sulcus muscularis — Fossa cochleariformis. = Canalis tensoris tympani. — Tuba Eustachii = Canalis gutturalis auris. — Capitulum mallei. = Caput m. — Proc. longus mallei = P. spinosus. — Proc. lenticularis = Os Sylvii = Os lenticulare = Os orbiculare. — Lig. mallei externum — Lig. m. laterale s. posterius = M. levator mallei externus minor = M. levat. tympani minor = M. Casseri. — Recessus sphaericus = R. hemisphaericus. — Recessus ellipticus = R. hemiellipticus. — Aditus ad aquaeductum vestibuli = Sinus sulciformis Morgangi. — Canalis semicircularis superior = C. semic. anterior = C. verticalis anterior. — Canalis semicircularis inferior = C. semic. posterior = C. verticalis posterior. — Canalis semicircularis horizontalis = C. semic. lateralis. — Canalis spiralis cochleae = C. cochlearis. — Membrana tympani secundaria = M. obturatoria fenestrae rotundae. — Aquaeductus vestibuli et cochleae — Aqu. Cotunnii. — Sacculus ellipticus = S. hemiellipticus = Alveus communis. — Sacculus rotundus = S. sphaericus. — Canalis semicircularis membranaceus = Ductus semicircularis. — Ductus endolymphaticus = Aquaeductus vestibuli membranaceus = Aqu. recessus vestibuli. — Saccus endolymphaticus = Cavitas aquaed. vestib. membran. — Crista spiralis = Zonula cartilaginea = Z. nervea laminae spiralis membranaceae.

Fig. 1.

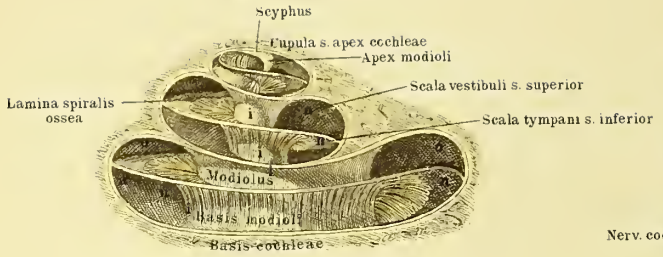

Fig. 2.

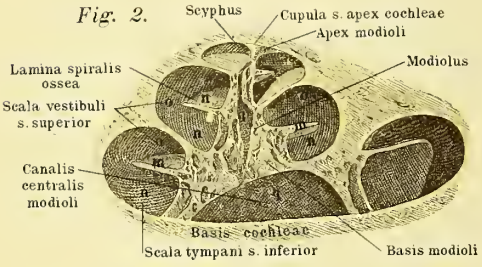

Fig. 3.

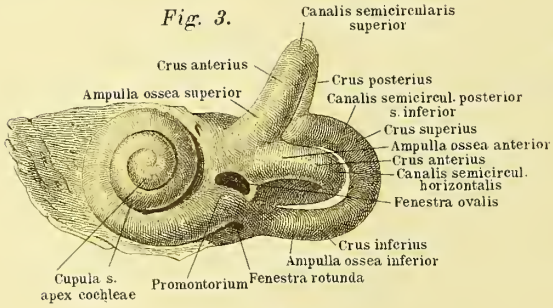

Fig. 4.

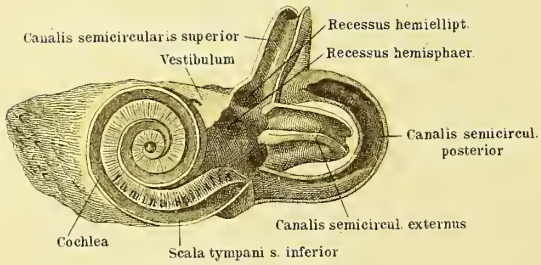

Fig. 7.

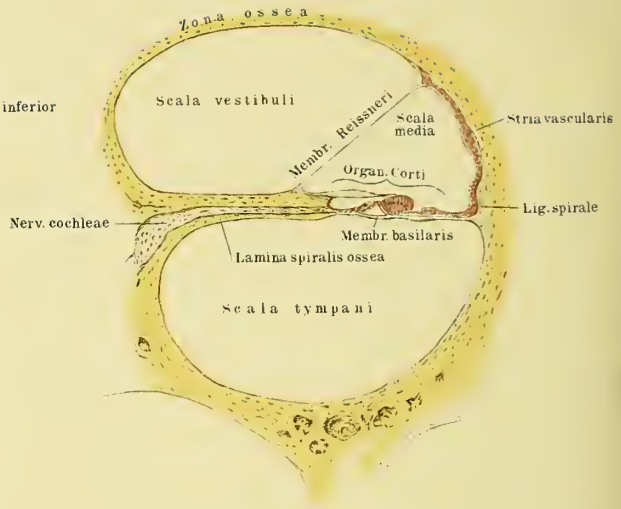

Fig. 5.

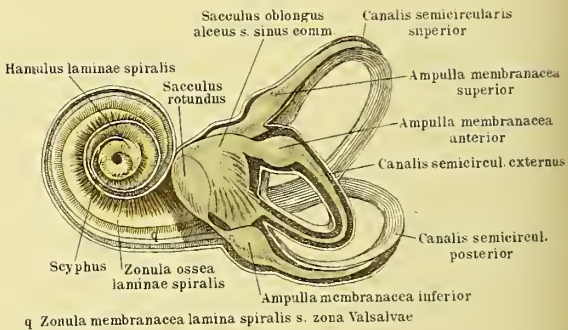

q Zonula membranacea lamina spiralis s. zona Valsalvae

Fig. 6.

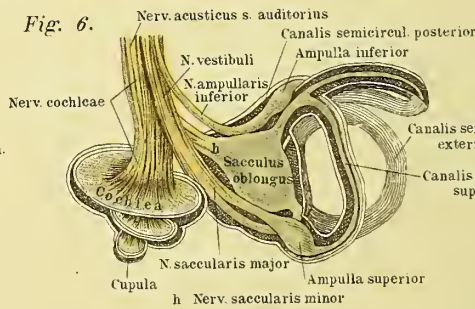

h Nerv. saccularis minor

Fig. 8.

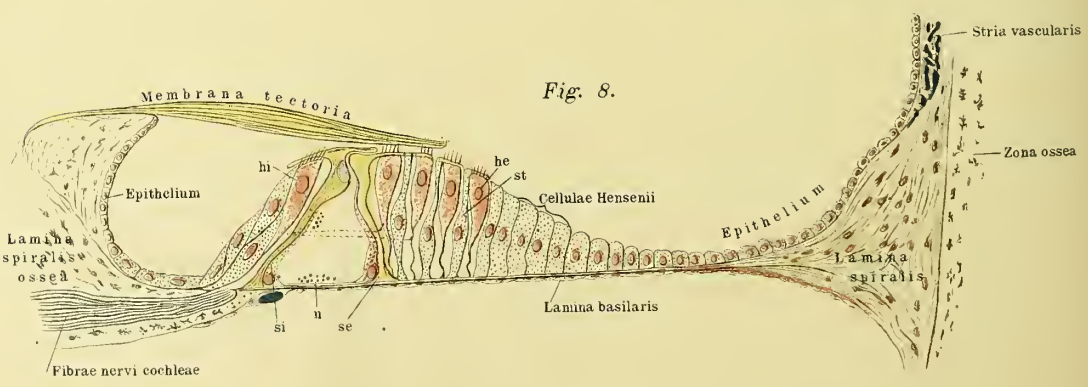

Tafel XLIV.

Fig. 1. Die knöcherne Schnecke des linken Ohres von der Seite geöffnet, das Spiralblatt ist erhalten, der Ductus cochlearis jedoch fortgenommen.

Fig. 2. Die linksseitige knöcherne Schnecke in der Mitte durchschnitten.

Fig. 3. Das linksseitige knöcherne Labyrinth ausgemeisselt, von aussen gesehen.

Fig. 4. Das Kanalsystem des linksseitigen Labyrinthes eröffnet.

Fig. 5. Das häutige Labyrinth des linken Ohres.

Fig. 6. Das häutige Labyrinth des linken Ohres nebst den zutretenden Nerven.

Fig. 7. Schnitt durch eine Schneckenwindung mit dem Ductus cochlearis (Scala media), der Knochen ist gelb, die Stützmembranen blau und die Epithelien rot gezeichnet.

Fig. 8. Schnitt durch das Cortische Organ, stark vergrössert. hi innere Haarzellen; he äussere Haarzellen; st Stützzellen; si Innerer Pfeiler; se äusserer Pfeiler; n. querdurchschnittene Nervenfasern auf dem Boden des Tunnels.

Fig. 1.

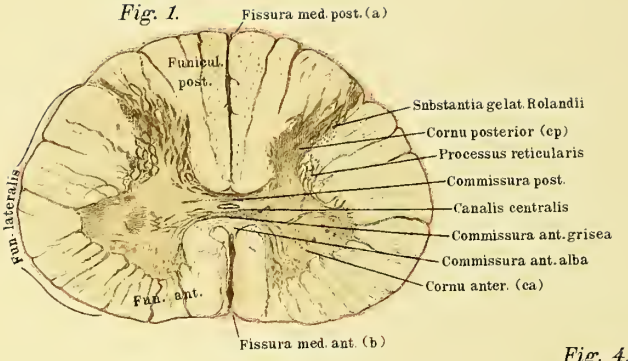

Fig. 2.

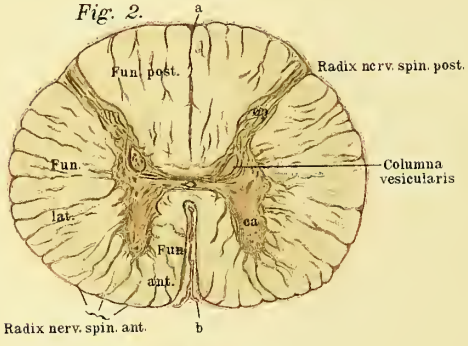

Fig. 3.

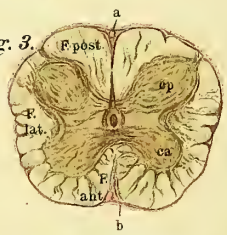

Fig. 4.

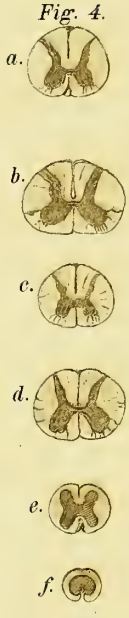

Fig. 5.

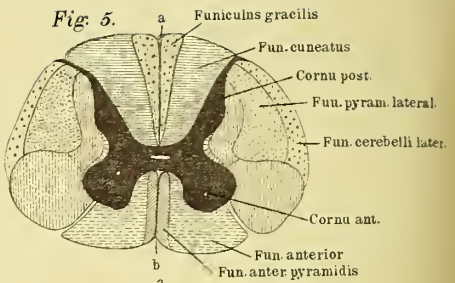

Fig. 6.

Fig. 7.

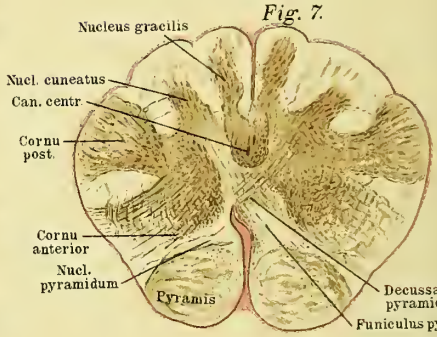

Fig. 8.

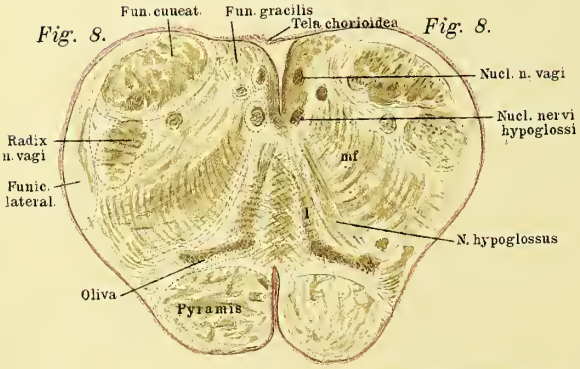

Fig. 8.

Fig. 9.

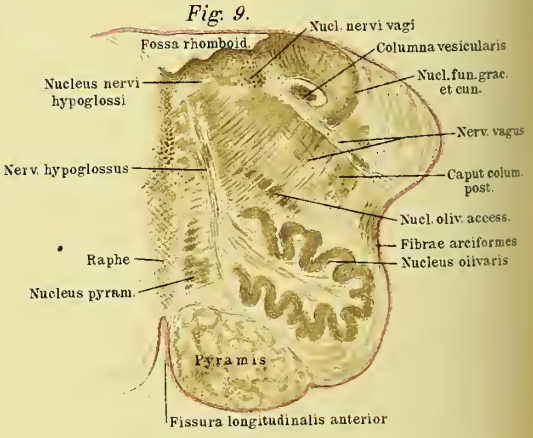

Fig. 10.

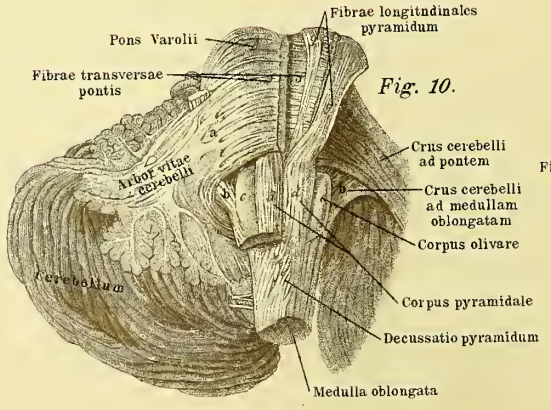

Fig. 11.

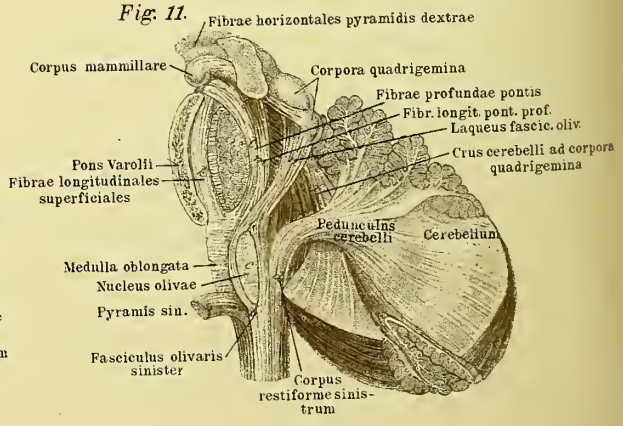

Tafel XLV.

Fig. 1. Vergrösserter Querschnitt durch das Rückenmark in der Region der Halsanschwellung.

Fig. 2. Vergrösserter Querschnitt durch das Brustmark.

Fig. 3. Vergrösserter Querschnitt durch den Conus terminalis.

Fig. 4. Querschnitte durch die verschiedenen Regionen des Rückenmarkes in natürlicher Grösse: a. Halsmark; b. Intumescentia cervicalis; c. Brustmark; d. Intumescentia lumbalis; e. und f. Conus terminalis.

Fig. 5. Schema der Lagerung hauptsächlicher Faserzüge und der grauen Substanz in der Höhe der Halsansehwellung. a. Fissura media posterior s. dorsalis b. Fissura media anterior s. ventralis.

Fig. 6. Schema der Faserzüge in der Nähe des Bauchmarkes. Die gleichen Punkte und Striche sind in den Feldern beider Figuren (5 und 6) gleichbedeutend.

Fig. 7. Querschnitt durch den Beginn des verlängerten Markes (vergrössert) der Centralkanal hat sich noch nicht geöffnet.

Fig. 8. Querschnitt (vergrössert) durch die Medulla oblongata in der Nähe der Austrittsstelle des Nervus hypoglossus; Beginn des Olivenkernes. Links sind die verschiedenen Bezirke der Fasern und Kerne durch punktierte Linien schärfer abgegrenzt.

Fig. 9. Querschnitt durch die Medulla oblongata in der Mitte der Rautengrube; nur die rechte Hälfte des Präparates ist gezeichnet.

Fig. 10. Medulla oblongata, Brücke und Kleinhirn von der ventralen Seite gesehen, es sind vermittelst der Pincette die oberflächlichen und in der rechten Seite der Figur auch die tieferen Fasern abgelöst, dadurch treten zu Tage: die von der rechten zur linken Körperhälfte herübertretenden Pyramidenbahnen, die Oliven, die vom verlängerten Marke ausgehenden Kleinhirnschenkel und diejenigen, welche vom Kleinhirn zum Brückenteile ziehen.

Fig. 11. Die Hauptfasern, welche aus der Medulla ablongata zum Cerebellum hinziehen und in dem Hirnstamm weiter verlaufen. Die Brücke ist median durchschnitten.

Anm. In den Figuren 1 und 7 ist anstatt Cornu posterior und anterior Cornu posterius und anterius zu setzen.

Fig. 1.

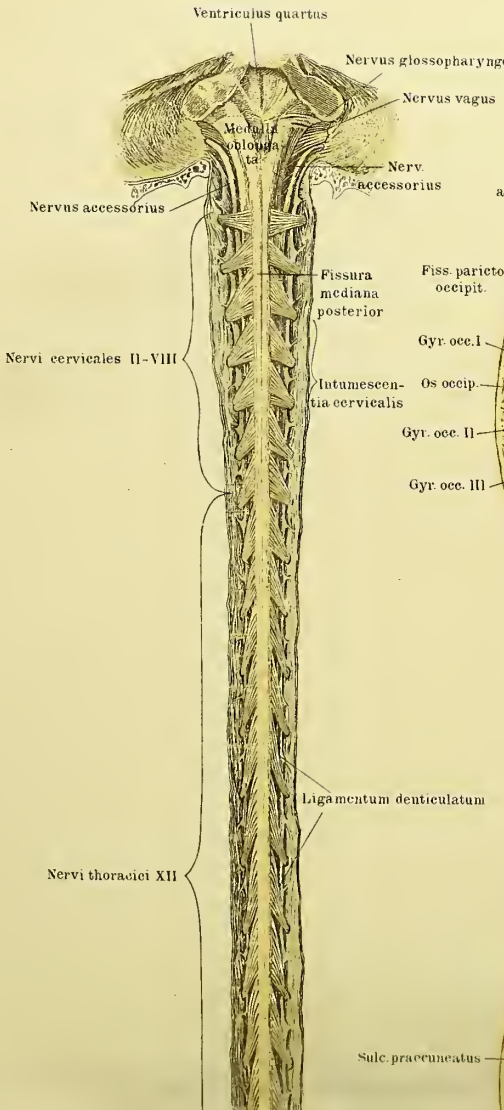

Fig. 3.

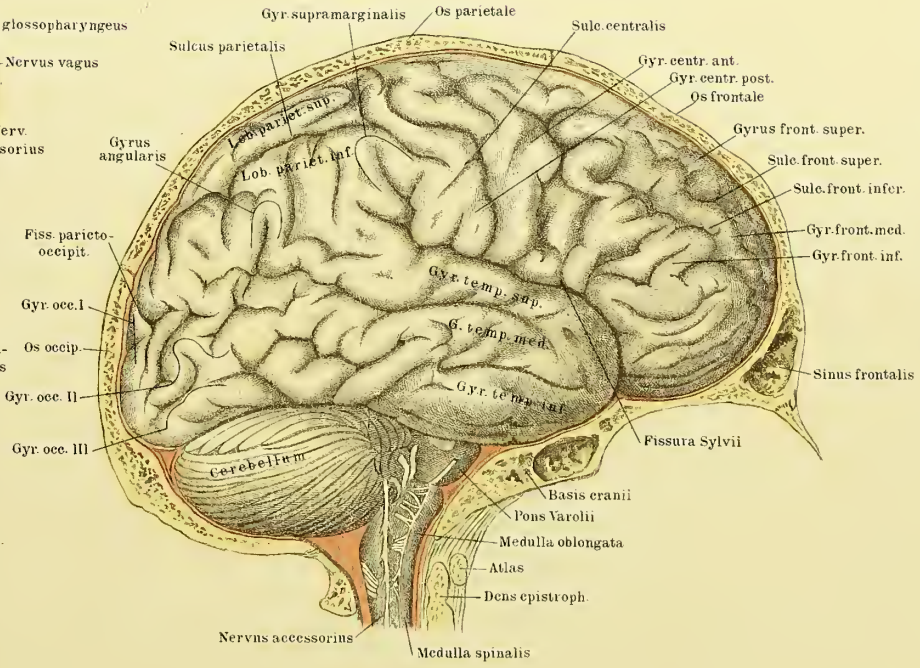

Fig. 2.

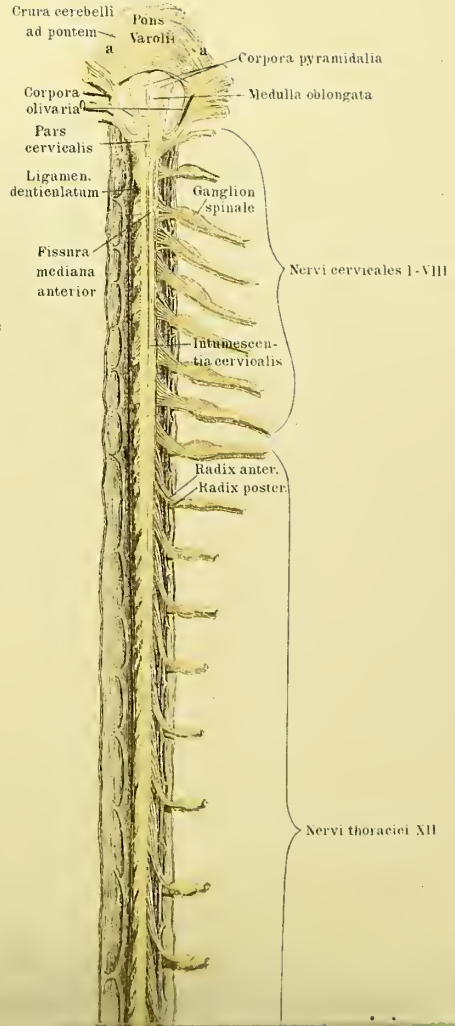

Fig. 4.

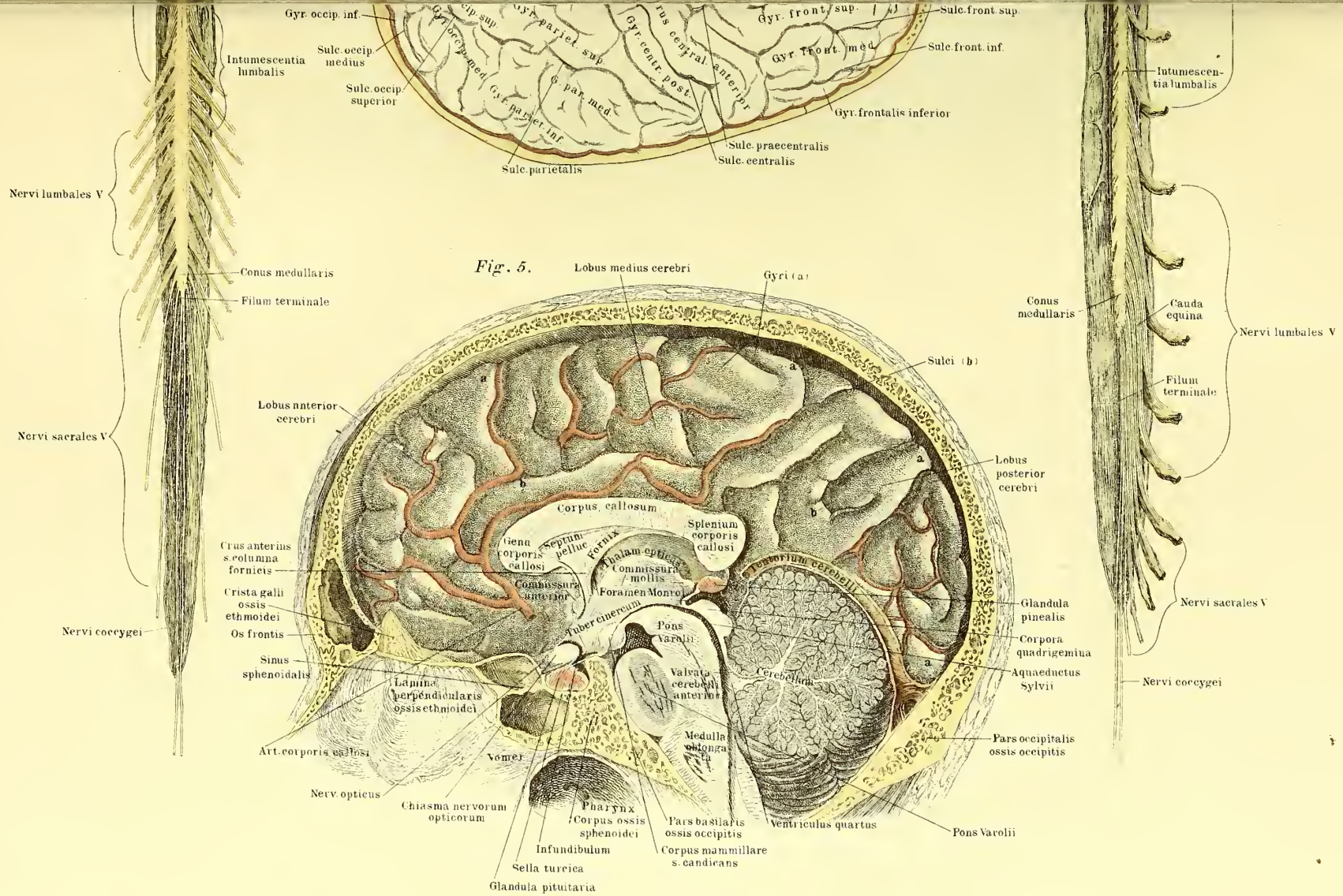
Gyr. occip. inf.
Sulc. occip. medius
Sulc. occip. superior
Gyr. occip. sup.
Gyr. occip. med.
Gyr. parietal sup.
G. par. med.
Gyr. parietal inf.
Sulc. parietalis
Gyr. centr. post.
Sulc. centralis
Gyr. centralis anterior
Sulc. praecentralis
Gyr. front. sup.
Sulc. front. sup.
Gyr. front. med.
Sulc. front. inf.
Gyr. frontalis inferior
Intumescentia lumbalis
Nervi lumbales V
Conus medullaris
Filum terminale
Nervi sacrales V
Nervi coccygei
Fig. 5.
Lobus medius cerebri
Gyri (a)
Sulci (b)
Lobus anterior cerebri
Lobus posterior cerebri
Corpus callosum
Splenium corporis callosi
Genu corporis callosi
Septum pellucidum
Fornix
Thalam. opticus
Commissura mollis
Foramen Monroi
Commissura anterior
Tentorium cerebelli
Crus anterius s. columna fornicis
Crista galli ossis ethmoidei
Os frontis
Sinus sphenoidalis
Lamina perpendicularis ossis ethmoidei
Art. corporis callosi
Vomer
Nerv. opticus
Chiasma nervorum opticorum
Tuber cinereum
Pons Varolii
Valvata cerebelli anterior
Medulla oblongata
Pharynx
Corpus ossis sphenoidei
Infundibulum
Sella turcica
Glandula pituitaria
Pars basilaris ossis occipitis
Corpus mammillare s. candicans
Ventriculus quartus
Cerebellum
Glandula pinealis
Corpora quadrigemina
Aquaeductus Sylvii
Pars occipitalis ossis occipitis
Pons Varolii
Conus medullaris
Cauda equina
Filum terminale
Intumescentia lumbalis
Nervi lumbales V
Nervi sacrales V
Nervi coccygei

Tafel XLVI—XLVII.

Fig. 1. Das Rückenmark mit den austretenden Spinalnerven und mit seinen dorsal geöffneten Bindegewebshüllen. Ansicht vom Rücken aus. Das Kleinhirn ist abgeschnitten, die Medulla oblongata aber noch im Zusammenhang mit dem Rückenmark. Von den Spinalnerven sind die dorsalen oder sensibeln Wurzeln sichtbar.

Fig. 2. Ventrale Ansicht des Rückenmarkes, verlängerten Markes und der Brücke. Die Hüllen sind ventral eröffnet und die Spinalnerven der linken Körperseite bis zu den Spinalganglien freigelegt; die ventralen oder motorischen Wurzeln der Spinalnerven treten zu Tage.

Fig. 3. Das Gehirn innerhalb der neben der Medianebene durchsägten Schädelkaspel (gelb ist der Knochen und rot sind die Gehirnhäute mit den eingeschlossenen Blutgefässen gehalten). Ansicht von der rechten Seite.

Fig. 4. Gehirn (Grosshirnhemisphären) von oben gesehen in ihrer Lagerung in der Schädelkapsel, deren Dach entfernt ist. In der oberen Hälfte sind die Gyrificationen in natürlicher Weise dargestellt, in der unteren Hälfte sind nur die Sulci eingezeichnet.

Fig. 5. Medianschnitt durch die Schädelkapsel mit eingeschlossenem Gehirn. Die Arterien, die Epi- und Hypophysis (Glandulae pinealis & pituitaria) sind rot gehalten.

Synonyme des Rückenmarks und der Medulla oblongata. Medulla spinalis = M. dorsalis. — Conus terminalis = C. medullaris. — Fissura longitudinalis anterior. = F. mediana anterior. — Fissura longitudinalis posterior = F. mediana posterior. — Sulci collaterales = Ss. laterales. — Sulcus collateralis postremus = S. intermedius posterior. — Weisse Stränge = Funiculi medullae spinalis = Columnae med. spin. — Funiculus pyramidis = Fasciculus pyramidis. — Funiculus gracilis = Fasciculus gr. — Subencephalon = Mesencaphalon. — Medulla oblongata = Bulbus rhachidicus. — Pyramides = Corpora pyramidalia = Pyramides anteriores. — Olivae = Corpora olivaria = Cc. dentata = Cc. fimbriata = Cc. ciliaria = Cc. rhomboidea olivarum = Nuclei olivares. — Funiculus olivaris. = F. nuclei olivae. — Fibrae arciformes = Processus arciformes. — Funiculus s. fasciculus teres = Crus medullae oblongatae ad eminentiam quadrigeminam = Pyramis posterior = Eminentia teres. — Corpora restiformia = Strickkörper = Strangförmige Körper = Seitliche Pyramiden = Pyramides laterales = Pedunculi cerebelli. — Funiculus cuneatus medialis = Keilstrang = Fasciculus cuneatus = Corpus restiforme. — Clava = Pyramis posterior. — Fibrae arciformes = Stratum transversum = Str. zonale medullae oblongatae. — Raphe (med. oblong.) = Septum medianum horizontale = Fibrae horizontales. — Venticulus quartus cerebri = V. cerebelli. — Fossa rhomboidea = Sinus rhomboideus medullae oblongatae = Ventriculus Arantii =

Calamus scriptorius = Fossa triangularis = Fovea rhomboidealis = Sinus rhomboidalis. — Sulcus medianus = Fissura longitud. posterior = F. longitud. foveae rhomboidealis = F. media fov. rhomb. — Ligulae = Ponticuli = Vela sinus rhomboidea = Taeniae sin. rhomb. = Alae pontis = Taeniae plexus chorioidei ventriculi quarti. — Fovea posterior = F. inferior = Ala alba lateralis. — Ala cinerea = Cuneus cinereus. — Striae medullares = St. acusticae = Taenia medullares = Chordae acusticae. — Fovea anterior = F. superior = Locus coeruleus = Substantia ferruginea. — Fissura transversa cerebelli = Fissura transversa cerebri posterior.

Fig. 1.

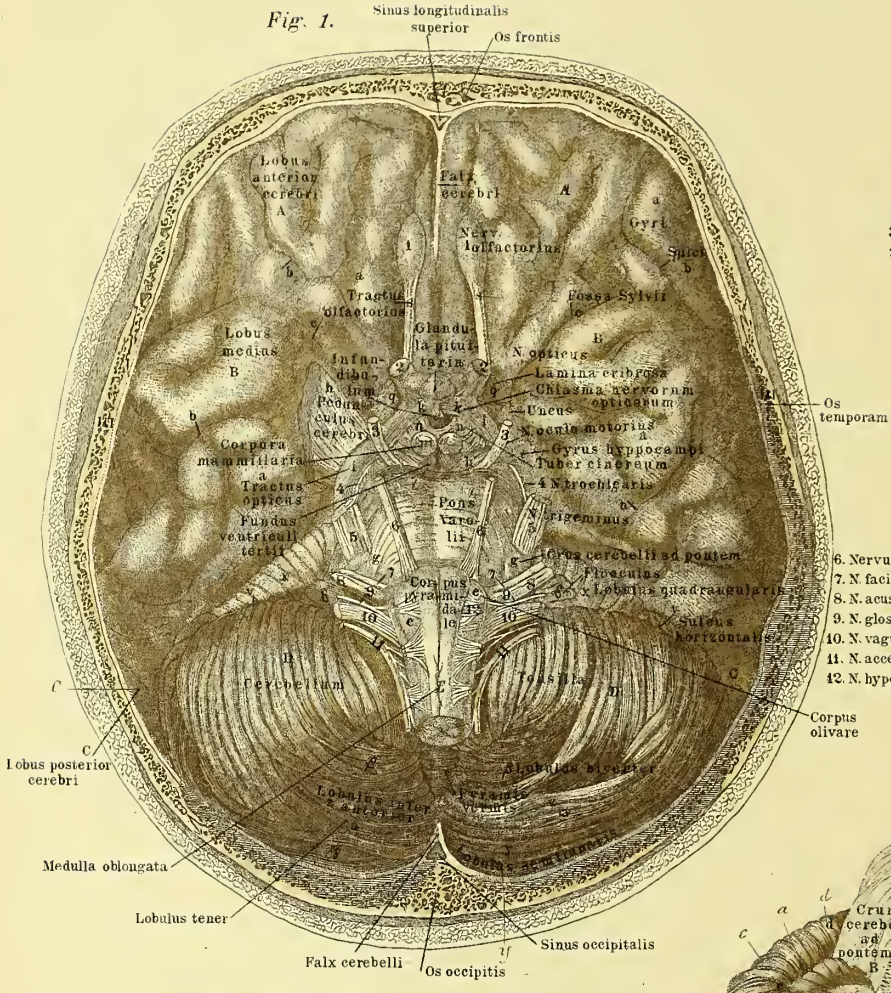

Fig. 2.

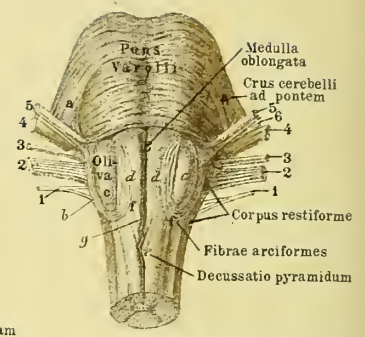

d Pyramis
g Fissura longitudinalis anterior
1. Nervus accessorius
2. N. vagus
3. N. glossopharyngeus
4. N. acusticus
5. N. facialis
6. Portio minor nerv. facialis
6. Nervus abducens
7. N. facialis
8. N. acusticus
9. N. glosso-pharyngeus
10. N. vagus
11. N. accessorius
12. N. hypoglossus

Fig. 3.

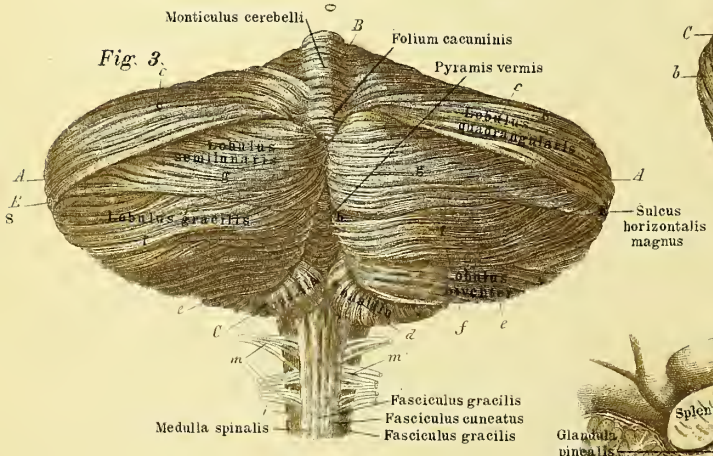

Fig. 4.

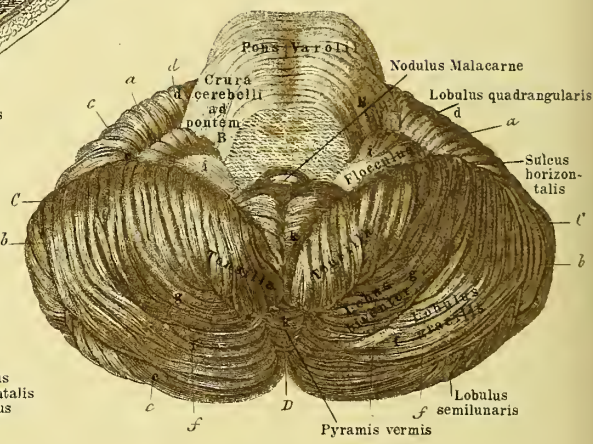

Fig. 5.

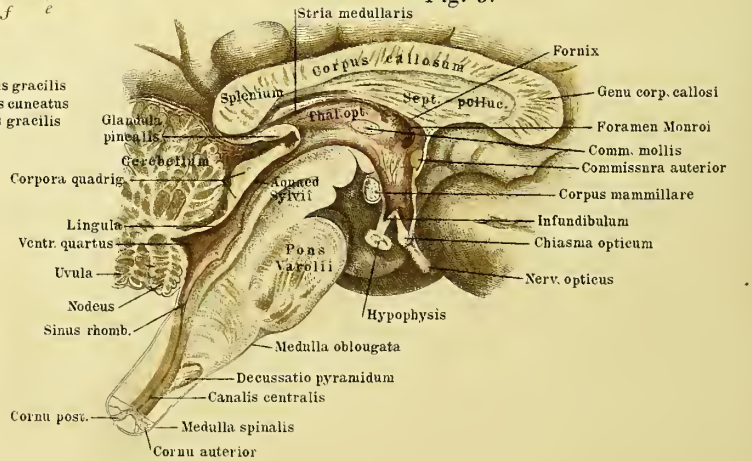

Fig. 1.

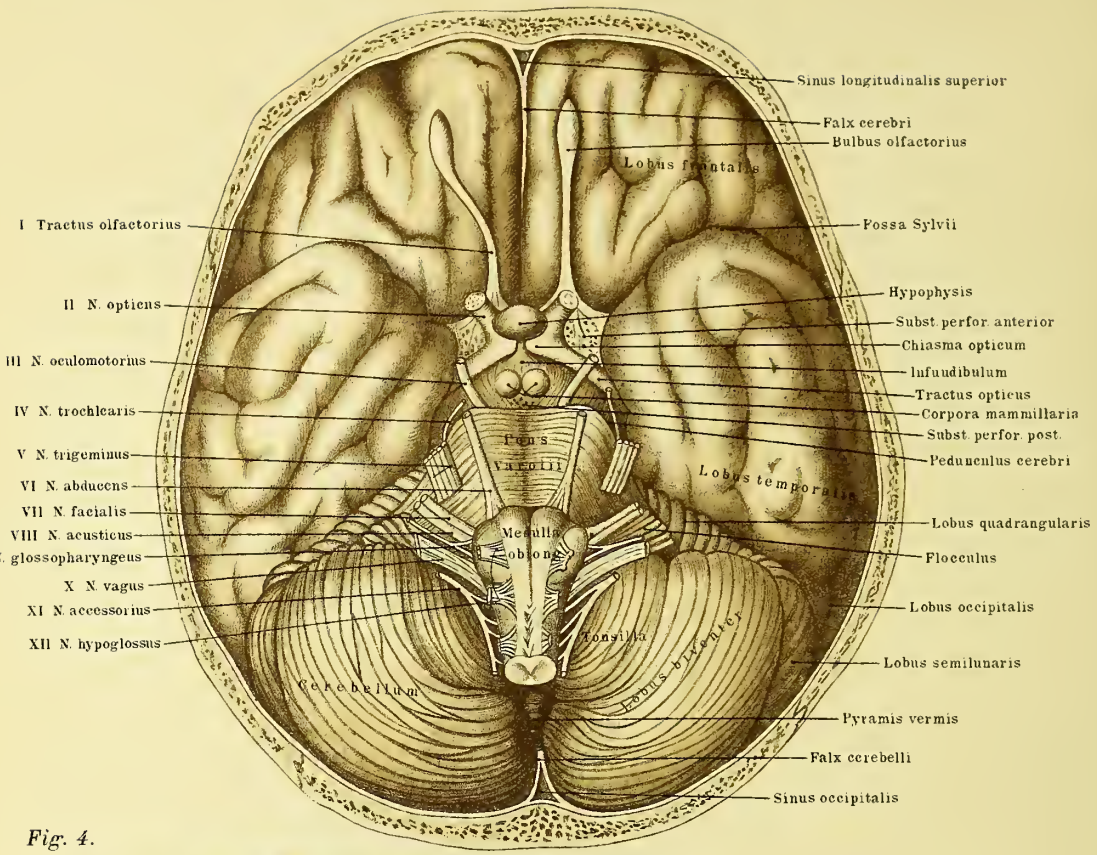

Fig. 4.

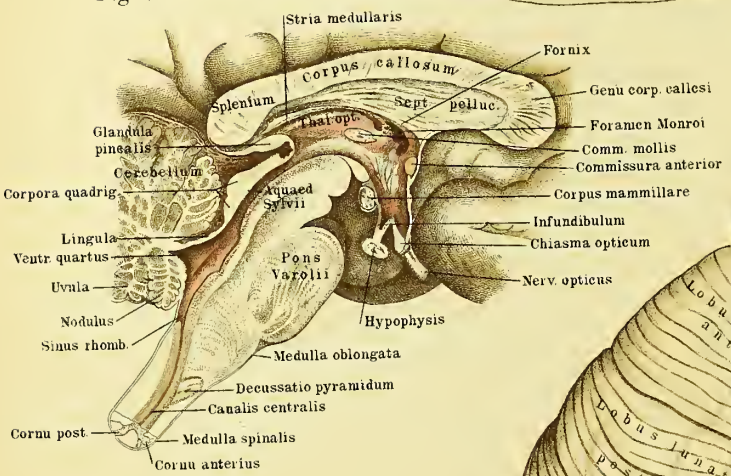

Fig. 2.

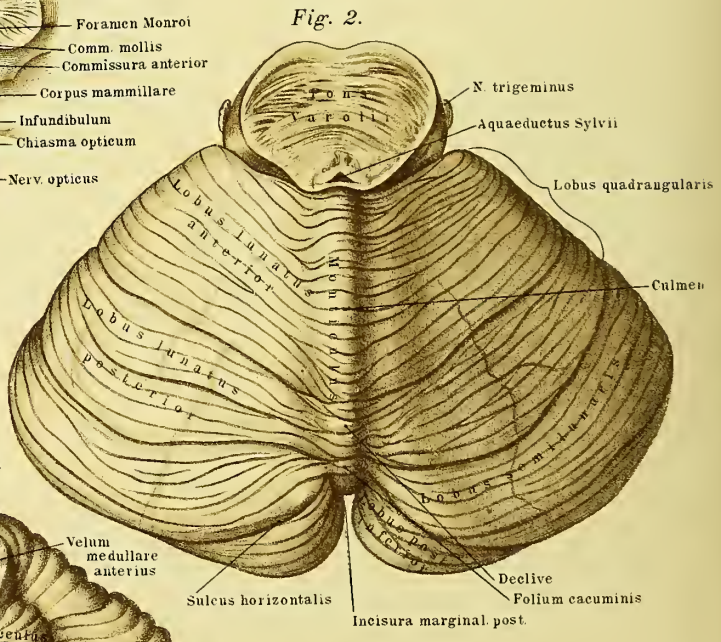

Fig. 3.

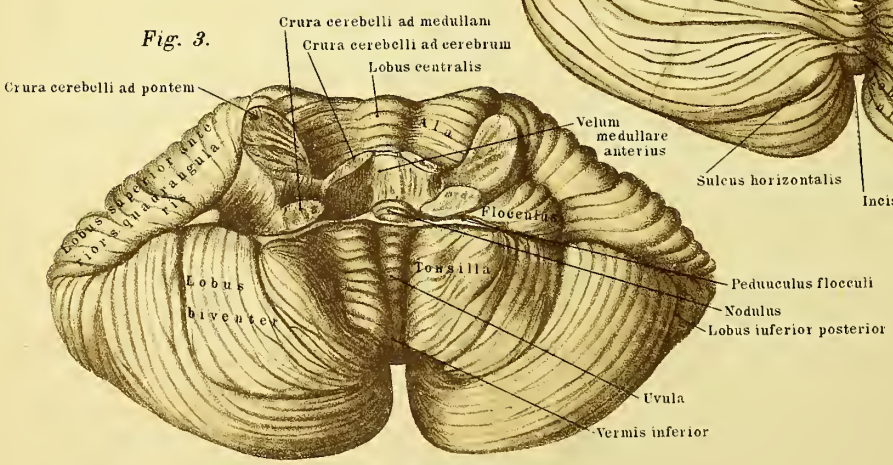

Tafel XLVIII.

Fig. 1. Ansicht der Unterseite des Gehirnes mit den austretenden 12 Hirnnervenpaaren. Das Rückenmark ist abgetrennt, die austretenden Hirnnerven sind nur kurze Strecken weit bestehen gelassen.

Fig. 2. Ansicht des Kleinhirns von vorne, die Vierhügel, die Brücke, das Grosshirn und andererseits die Medulla oblongata sind entfernt, links (in der Figur) ist die Flocke ausgelöst, um den Austritt des Crus cerebelli ad cerebrum deutlich sichtbar zu machen.

Fig. 3. Ansicht des Kleinhirns von hinten-oben, die Brücke ist durchschnitten.

Fig. 4. Medianschnitt durch das verlängerte Mark, Brücke, Vierhügel, Wurm des Kleinhirns und die Grosshirncommissuren (Balken, vordere, hintere und weiche Commissur). Der Trichter mit der Hypophyse sind nicht genau in der Mediane getroffen, daher erscheint letztere relativ klein. Die Hirnhöhlen sind rötlich gehalten.

Synonyme der Brücke und des Kleinhirns: Brücke = Varolsbrücke = Pons = Pons Varolii = Nodus cerebri = Protuberantia annularis = Commissura cerebelli. — Lemniscus = Laqueus. — Raphe (pontis Varolii) = Stratum medianum horizontale. — Incisurae cerebelli = I. marginales. — Inc. cerebelli anterior = I. c. semilunaris. — I. c. posterior = I. c. marsupialis. — Fissura longitudinalis cerebelli. = Vallecula = Scissura cerebelli. — Sulcus horizontalis cerebelli = S. magnus c. = S. magnus horizontalis = Fossa peduncularis. — Lobus quadrangularis = L. superior anterior = L. trapezoides. — Lobus semilunaris posterior = L. sup. posterior. — Lobus semilunaris inferior = L. inferior posterior. — Lobus inferior anterior = L. cuneiformis = L. biventer. — Tonsilla cerebelli = T. cerebri = Lobus inferior internus. — Flocculus = Floccus. — Marksubstanz = Corpus medullare hemisphaerae cerebelli = Nucleus medullaris. — Nucleus cerebelli = N. dentatus = Corpus rhomboideum = C. ciliare = C. fimbriatum = C. denticulatum. — Nucleus emboliformis = Embolus. — Arbor vitae = Arbor medullaris hemisphaerae cerebelli. — Crura cerebelli = Processus cerebelli. — Crus cerebelli ad eminentiam quadrigeminam = Brachium conjuncterium = Crus s. commissura cerebelli ad cerebrum. — Crus cerebelli ad pontem = Brachium pontis. — Vermis superior posterior = Folium cacuminis = Commissura tenuis = Lamina cacuminis = Lamina transversa superior. — Vermis inferior posterior = Tuber valvulae = Commissura brevis loborum inferiorum posteriorum. — Vermis inferior anterior = Pyramis vermis = Pyramis cerebelli. — Velum medullare anterius = V. m. superius = Valvula cerebri = V. cerebelli. = V. Vieussenii. — Velum medullare posterius = Valvula Tarini. — Corpora quadrigemina = C. bigemina = Eminentia quadrigemina = E. bigemina = Lamina quadrigemina.

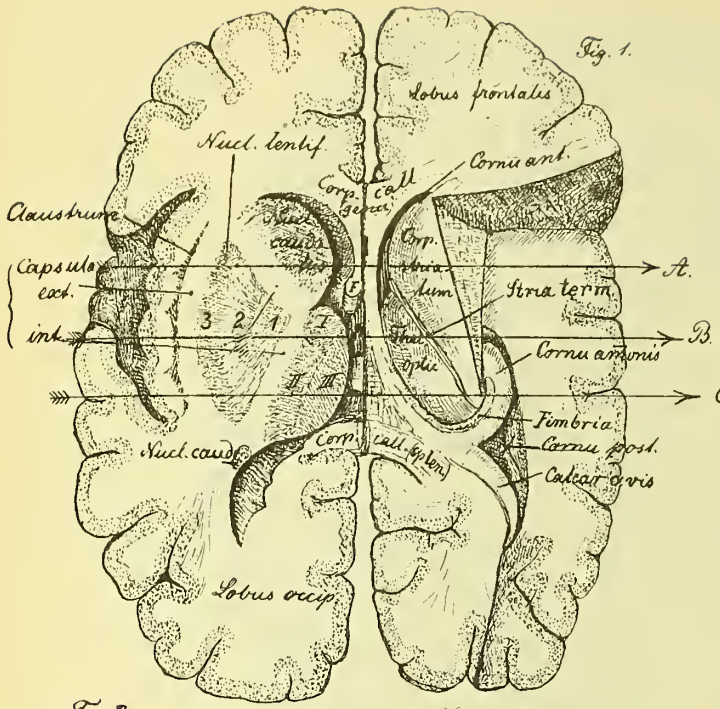

Fig. 1.

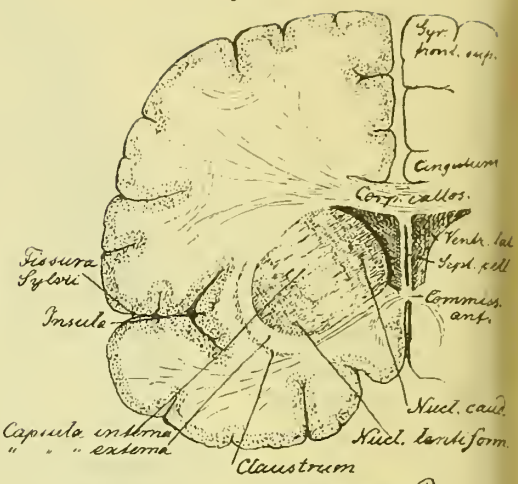

Fig. 3. A.

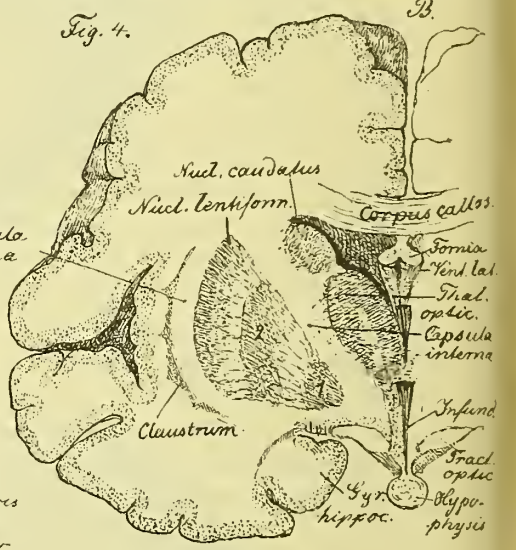

Fig. 4. B.

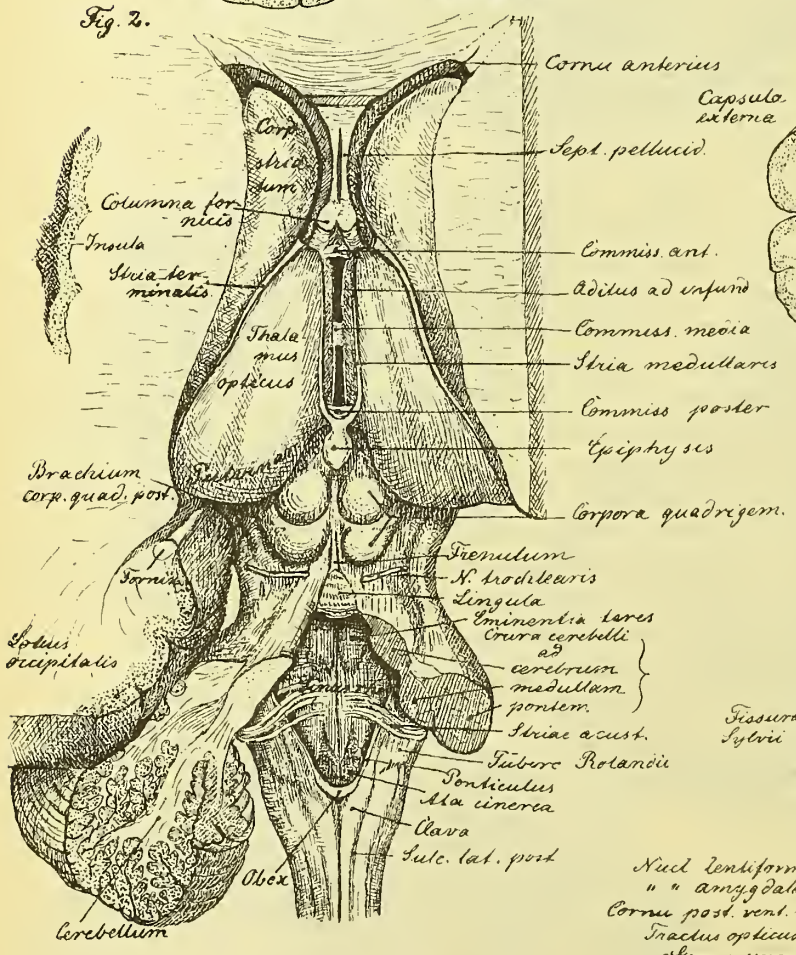

Fig. 2.

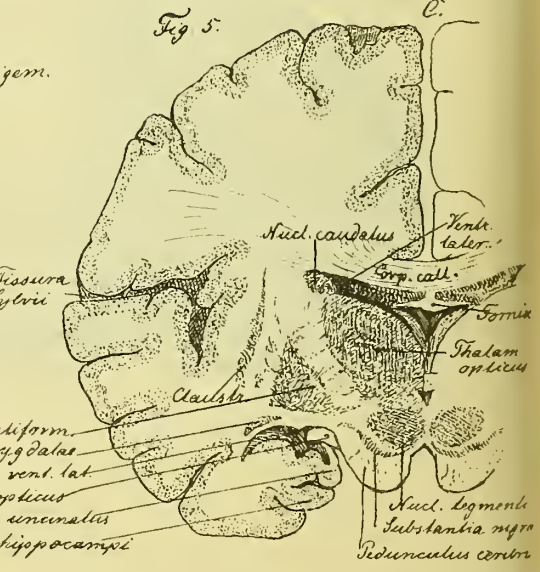

Fig. 5. C.

Eingeschaltete Figuren.

Fig. 1. Halbschematische Darstellung der inneren Struktur des Grosshirns. Linksseitig ist ein Schnitt schräg von aussen nach innen aufsteigend durch Insel, Linsenkern, Schwanzkern und Thalam. opticus geführt. Der Thalamus opticus ist in seinen 3 Theilen I, II, III schraffiert; medianwärts von III liegt der Ventriculus tertius, dessen Vorder- und Hinterhorn dunkel schraffiert ist. F, Querschnitt durch die Columna fornicis. — Rechtsseitig ist die obere Hirnmasse so abgeschnitten, dass das Corpus striatum und der Thalamus opticus in Flächenansicht von oben erscheinen; ein Keilstück ist schräg, nach aussen-unten abfallend, losgetrennt und dadurch das Ammonshorn, die Fimbria und der Calcar avis freigelegt. Die graue Substanz ist punktiert, die weisse hell gelassen. Die 3 Pfeile A, B, C geben die Frontalebenen an, in denen die Figg. 3, 4, 5 dargestellt sind.

Fig. 2. Gehirnbasis. Das Kleinhirn ist zum grössten Teil entfernt. Rechtsseitig ist die Hemisphäre bis auf Corpus striatum und Thalamus opticus abgetragen. Linksseitig ist die Hemisphäre nur so weit entfernt, dass noch der hinter dem Fornix gelegene Teil mit dem Cornu posterius sichtbar ist.

Fig. 3. Frontalschnitt durch das Grosshirn in der Richtung des Pfeils A der Fig. 1.

Fig. 4. Frontalschnitt in der Richtung des Pfeils B.

Fig. 5. Frontalschnitt in der Richtung des Pfeils C.

In den letzten 3 Figuren ist nur die linke Seite ausgezeichnet.

Synonyme der Grosshirnteile. — Hirnschenkel = Crura cerebri ad pontem = Pedunculi cerebri. — Taenia pontis = Filamenta pontis lateralia. — Basis pedunculi cerebri = B. cruris cerebri. — Substantia perforata media = S. p. posterior = Lamina perforata posterior = Basis ventriculi tertii. — Chiasma opticum = Ch. nervorum opticorum = Commissura tractuum opticorum. — Substantia perforata lateralis = S. p. antica = S. p. antica lateralis = Substantia cribrosa lateralis = Lamina cribrosa. — Tractus olfactorius = Nervus olfactorius = Lobus olfactorius. — Bulbus olfactorius = B. cinereus. — Ventriculi laterales cerebri = V. l. c. primus et secundus = Ventriculi tricornes = Vv. magni. — Cornu posterius = Fovea digitata. — Cornu descendens = C. laterale = C. inferius. — Calcar avis = Pes hippocampi minor = Unquis = Eminentia digitalis = E. unciformis. — Thalami optici = Collicula nervorum opticorum = Ganglia cerebri posteriora. — Tuberculum anterius = T. superius. — Stria medullaris = Taenia thalami optici. — Pulvinar = Tuberculum posterius = T. superius posterius. — Kniehöcker = Corpora geniculata = C. g. mediale et laterale = C. g. superius et inferius. — Tractus opticus = Radix nervi optici. — Corpora striata = Nuclei caudati, Schwanzkerne. — Claustrum = Nucleus taeniaeformis. — Nuclei amygdalae. = Nuclei taeniaeformes. — Lamina semicircularis = Lamina cornea = Taenia semicircularis = T. striata = Centrum geminum semicirculare. — Glandula pinealis = Conarium = Epiphysis cerebri. — Commissura mollis = C. media. — Corpus callosum = Trabs cerebri = Commissura maxima. — Truncus corp. call. = Corpus corp. call. = Pars media

corp. call. — Striae longitudinales mediales = Nervi Lancisii = Tractus longitudin. = Chordae longitudin. Lancisii = Raphe externa corporis callosi. — Striae longitudinales laterales = St. long. externae = Ligamenta tecta = Ligg. obtecta. — Forceps anterior = F. minor. — Lamina genu = Basis septi pellucidi = Commissura baseos alba. — Forceps posterior = F. major. — Fornix = F. centralis = Trigonum cerebrale. — Columnae fornicis = Crura anteriora. — Bulbi fornicis = Eminentiae candicantes = Corpora mamillaria = Globuli medulares. — Septum pellucidum = S. lucidum. — Ventriculus septi pellucidi = V. cerebri primus = V. quintus = Incisura septi lucidi. — Pes hippocampi major = Hippocampus major = Cornu Ammonis. — Digitationes cornu Ammonis = Taenia hippocampi. — Fascia dentata = F. serrata = F. Tarini = Gyrus dentatus. —

Sulci cerebri = Fissurae. — Fossa Sylvii = Fissura inferior et superior. — Insula = J. Reilii = Lobus intermedius = L. opertus = L. caudicis. — Stirnlappen = Lobus frontalis = L. anticus. — Sulcus centralis = S. Rolando. — Gyrus centralis anterior = G. rolandicus anterior = G. praerolandicus. — Gyrus frontalis superior = G. f. primus. — Gyr. front. medius = G. f. secundus. — G. f. inferior = G. f. tertius. — Sulcus olfactorius = S. rectus = S. tractus olfactorii. — Gyrus olfactorius = G. rectus = Lobulus orbitalis medialis. — Scheitellappen = Lobus parietalis = L. superior. — Gyrus centralis posterior = G. rolandicus posterior. — Sulcus parietalis = S. intraparietalis. — Hinterhauptslappen = Lobus occipitalis. — Gyr. occip. superior = G. parieto-occipitalis medialis. — Gyr. occ. medius = G. parieto-occipitalis lateralis. — Sulcus occ. inferior = S. parieto-occip. lateralis. — Gyr. occ. inferior = G. temporo-occipitalis. — Schläfenlappen = Lobus temporalis. — Sulcus occipito-temporalis = S. collateralis = S. temporalis inferior. — Sulcus callosomarginalis = S. fornicatus superior. — Sulcus hippocampi = S. calcarinus = S. horizontalis.

Centrum semi-ovale = C. Vieussenii = Corpus medullare. — Cingulum = Cingula. — Fasciculus arcuatus = F. longitudinalis superior = Arcus. — Fasciculus uncinatus = F. unciformis. —

Synonyme der Hüllen des Rückenmarks und Gehirns. — Pia mater = Meninx vasculosa = Tunica cerebri propria. — Arachnoidea = Meninx serosa = Tunica arachnoidea. — Septum cervicale = S. posticum. — Dura mater = Meninx fibrosa = Tunica cerebri. — Ligamentum denticulatum = Lig. serratum medullae spinalis = Lig. laciniatum. — Falx cerebri = Processus falciformis major = Mediastinum cerebri. — Falx cerebelli = Mediastinum cerebelli. —

Fig. 1.

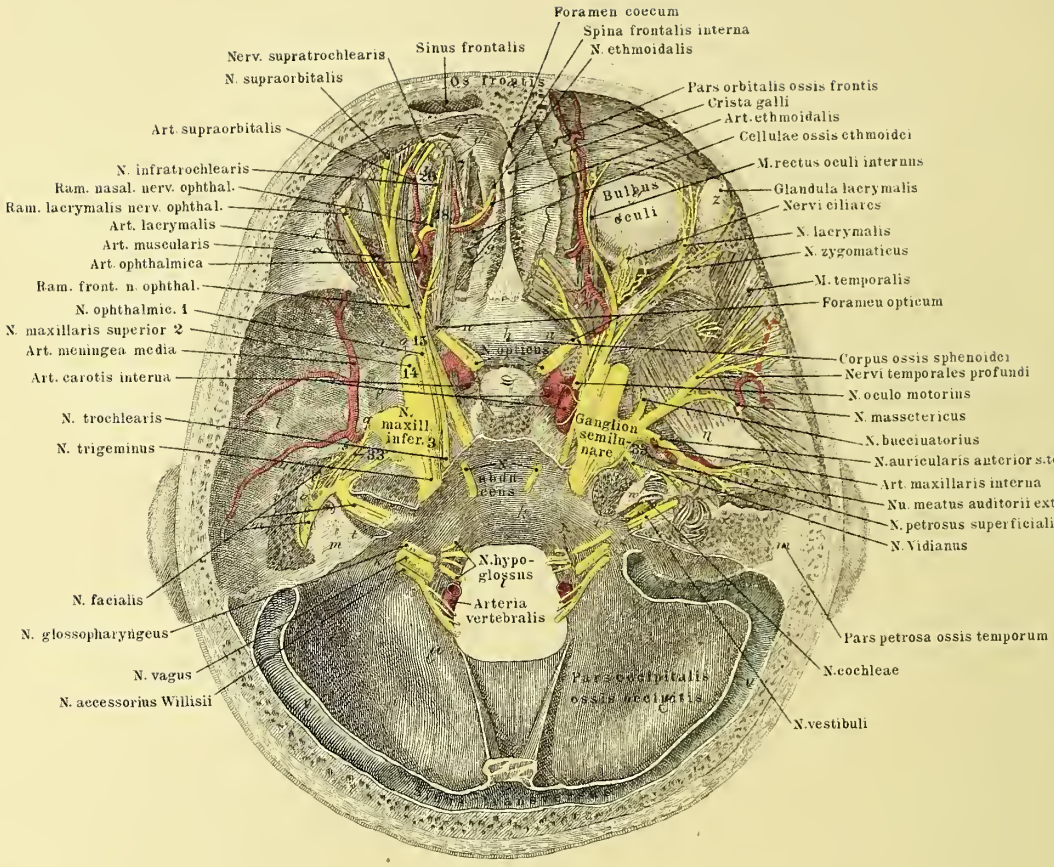
Foramen coecum
Spina frontalis interna
N. ethmoidalis
Sinus frontalis
Nerv. supratrochlearis
N. supraorbitalis
Os frontis
Pars orbitalis ossis frontis
Crista galli
Art. ethmoidalis
Cellulae ossis ethmoidei
Art. supraorbitalis
M. rectus oculi internus
N. infratrochlearis
Ram. nasal. nerv. ophthal.
Ram. lacrymalis nerv. ophthal.
Art. lacrymalis
Art. muscularis
Art. ophthalmica
Ram. front. n. ophthal.
N. ophthalmic. 1
N. maxillaris superior 2
Art. meningea media
Art. carotis interna
N. trochlearis
N. trigeminus
N. facialis
N. glossopharyngeus
N. vagus
N. accessorius Willisii
Bulbus oculi
Glandula lacrymalis
Nervi ciliares
N. lacrymalis
N. zygomaticus
M. temporalis
Foramen opticum
N. opticus
Corpus ossis sphenoidei
Nervi temporales profundi
N. oculo motorius
N. masseter
N. buccinatorius
N. auricularis anterior s. temporalis superfi
Art. maxillaris interna
Nu. meatus auditorii externi
N. petrosus superficialis minor
N. Vidianus
N. maxill. infer. 3
N. abdu-cens
Ganglion semilu-nare
N. hypo-glossus
Arteria vertebralis
Pars petrosa ossis temporum
N. cochleae
Pars occipitalis ossis occipitis
N. vestibuli

Fig. 3.

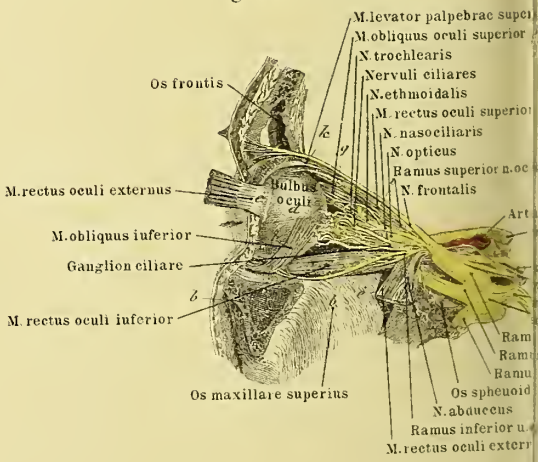
M. levator palpebrae super.
M. obliquus oculi superior
N. trochlearis
Nervuli ciliares
N. ethmoidalis
M. rectus oculi superior
N. nasociliaris
N. opticus
Ramus superior n. oc
N. frontalis
Os frontis
M. rectus oculi externus
Bulbus oculi
M. obliquus inferior
Ganglion ciliare
M. rectus oculi inferior
Os maxillare superius
Os spheuoid
N. abducens
Ramus inferior u.
M. rectus oculi exterr

Fig. 2.

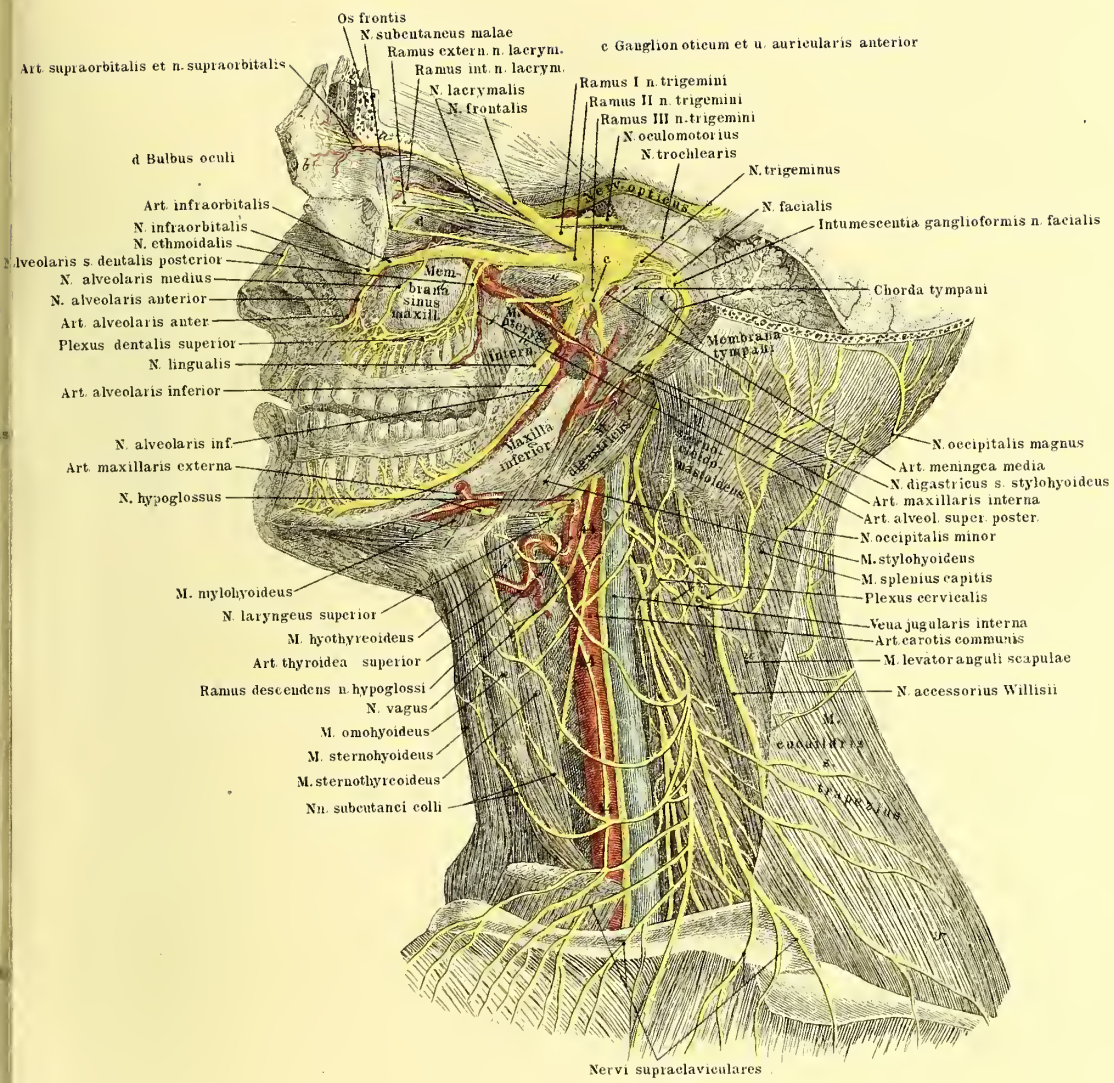
Os frontis
N. subcutaneus malae
Ramus extern. n. lacrym.
Ramus int. n. lacrym.
N. lacrymalis
N. frontalis
Art. supraorbitalis et n. supraorbitalis
d Bulbus oculi
Art. infraorbitalis
N. infraorbitalis
N. ethmoidalis
N. alveolaris s. dentalis posterior
N. alveolaris medius
N. alveolaris anterior
Art. alveolaris anter.
Plexus dentalis superior
N. lingualis
Art. alveolaris inferior
N. alveolaris inf.
Art. maxillaris externa
N. hypoglossus
M. mylohyoideus
N. laryngeus superior
M. hyothyreoideus
Art. thyroidea superior
Ramus descendens n. hypoglossi
N. vagus
M. omohyoideus
M. sternohyoideus
M. sternothyreoideus
Nn. subcutanei colli
c Ganglion oticum et n. auricularis anterior
Ramus I n. trigemini
Ramus II n. trigemini
Ramus III n. trigemini
N. oculomotorius
N. trochlearis
N. trigeminus
N. opticus
N. facialis
Intumescentia ganglioformis n. facialis
Chorda tympani
Membrana tympani
N. occipitalis magnus
Art. meningea media
N. digastricus s. stylohyoideus
Art. maxillaris interna
Art. alveol. super. poster.
N. occipitalis minor
M. stylohyoideus
M. splenius capitis
Plexus cervicalis
Vena jugularis interna
Art. carotis communis
M. levator anguli scapulae
N. accessorius Willisii
Nervi supraclaviculares

Tafel XLIX—L.

Fig. 1. Die Hirn-Nn. nach Fortnahme des Grosshirns in der Schädelkapsel. In der vorderen Hälfte des Präparats sind die Hirnhaut und Teile der knöchernen Wandungen entfernt; links der obere Teil des Os temporum und die obere Wand der knöchernen Orbita, rechts ist der vordere und obere Teil des Os temporum, die Wand der Orbita und die Muskulatur innerhalb ihres Abschnittes fortgenommen. Die Aa. sind rot, der Sinus transversus blau gehalten.

Fig. 2. Die teilweise Ausbreitung des N. trigeminus und benachbarter Gehirn-Nn., sowie die mittlere Entfaltung des Halsgeflechts.

Synonyme der Hirnnerven.

Nn. olfactorii = Nn. nasales = Fila olfactoria. — N. oculomotorius = N. oculomuscularis communis. — Ganglion ciliare = G. ophthalmicum. — N. trochlearis = N. oculomuscularis superior = N. patheticus. — N. trigeminus = N. divisus = N. trifacialis. — Ganglion Gasseri = G. semilunare = G. intervertebrale capitis anterius = Intumescentia semilunaris nervi trigemini. — N. ophthalmicus = Ramus primus n. trigemini = N. orbitalis. = N. tentorii = N. tent. cerebelli = N. recurrens ophathalmici. — N. nasociliaris = N. naso-ocularis = N. oculonasalis. — N. sphenociliaris = N. ethmoidalis posterior. — N. nasalis anterior = N. ethmoidalis anterior. — N. maxillaris superior = Ramus secundus n. trigemini = N. supramaxillaris. — N. subcutaneus malae = N. orbitalis (Ram. temporalis = Ram. superior = R. zygomaticotemporalis. — Ram. facialis = Ram. inferior = R. zygomatico-facialis = R. malaris). — N. sphenopalatinus = N. nasopalatinus. — Ganglion sphenopalatinum s. nasale = G. Meckelii = G. rhinicum (Rami pharyngei = Nn. nasales superiores posteriores Meckelii. — Ramus maxillaris inferior = R. tertius n. trigemini. — N. masticatorius = Ram. superior). — Ganglion oticum = G. auriculare Arnoldi. — N. auriculotemporalis = N. temporal superficialis = N. auricularis anterior. — N. lingualis = N. gustatorius. — N. mandibularis = N. alveolaris inferior = N. alveol. maxillae inf. — N. dentalis inferior = N. alveolaris inf. — N. abducens = N. oculomuscularis externus. — N. facialis = N. communicans faciei. — Ganglion geniculum = G. geniculi = Intumescentia ganglioformis n. facialis. — N. auricularis posterior = N. aur. post. profundus. — Nn. buccales = Nn. faciales medii N. acusticus. — N. acusticus = N. auditorius s. auditivus. — N. vestibuli = R. vestibularis s. posterior. — N. cochleae = R. cochlearis s. anterior. — N. vagus = N. pneumogastricus. — Plexus pulmonalis posterior = Pl. pulm. major s. bronchialis. — N. hypoglossus = N. lingualis medius = N. loquens. — Ram. descendens = R. cervicalis. —

Fig. 1.

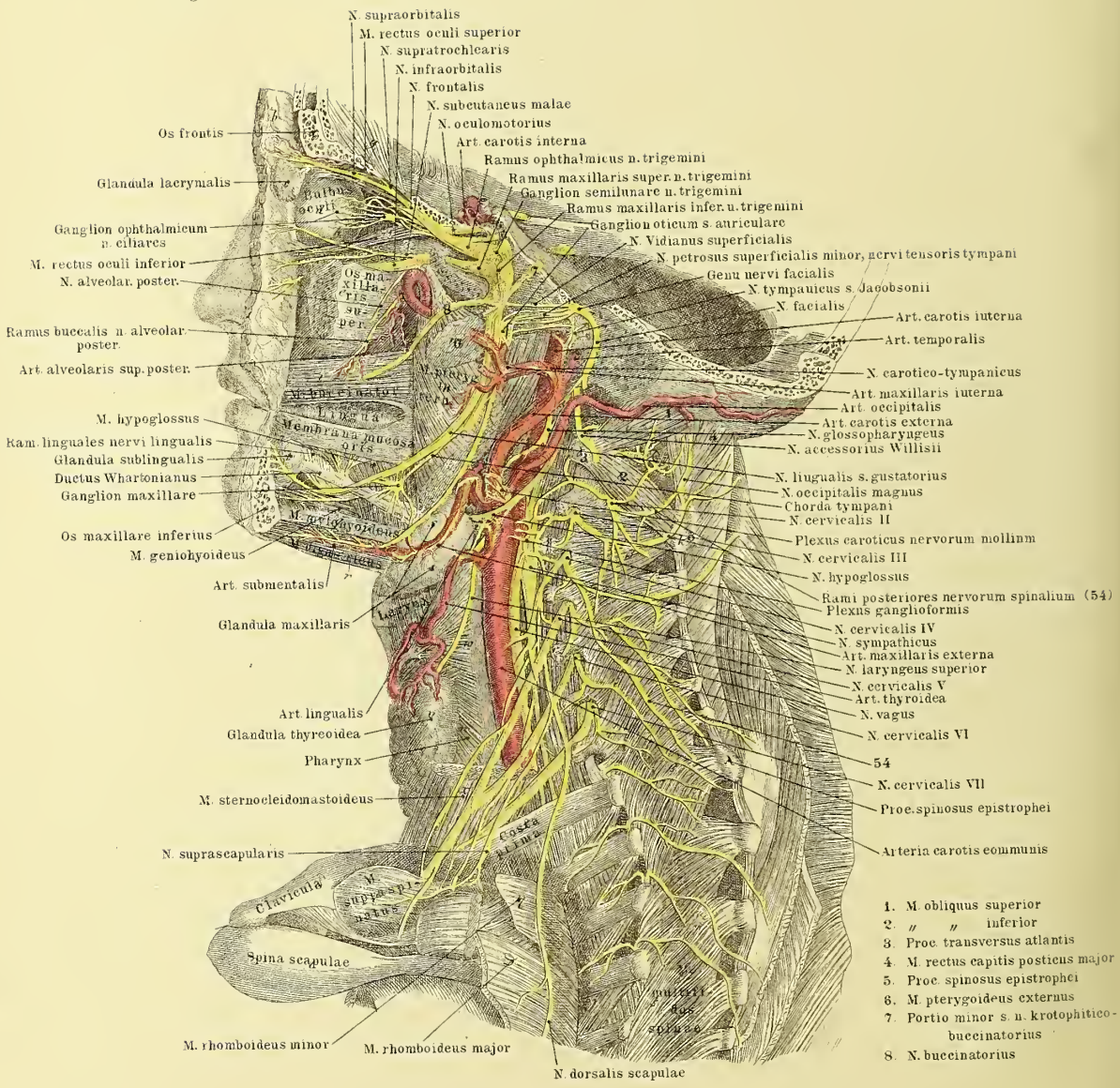

1. M. obliquus superior
2. „ „ inferior
3. Proc. transversus atlantis
4. M. rectus capitis posticus major
5. Proc. spinosus epistrophei
6. M. pterygoideus externus
7. Portio minor s. n. krotophitico-buccinatorius
8. N. buccinatorius

Fig. 2.

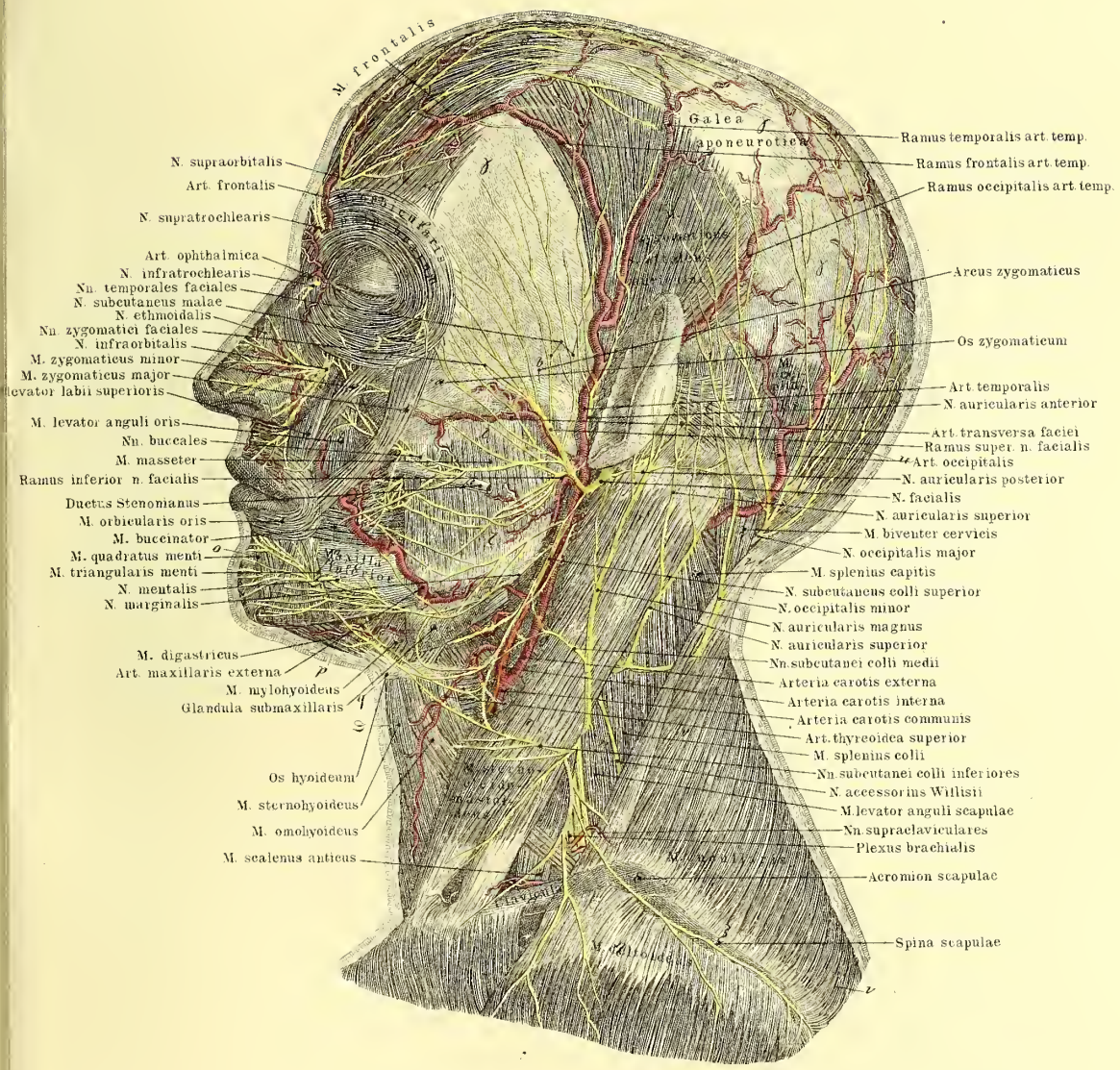
M. frontalis
Galea aponeurotica
N. supraorbitalis
Art. frontalis
N. supratrochlearis
Art. ophthalmica
N. infratrochlearis
Nn. temporales faciales
N. subcutaneus malae
N. ethmoidalis
Nn. zygomatici faciales
N. infraorbitalis
M. zygomaticus minor
M. zygomaticus major
levator labii superioris
M. levator anguli oris
Nn. buccales
M. masseter
Ramus inferior n. facialis
Ductus Stenonianus
M. orbicularis oris
M. buccinator
M. quadratus menti
M. triangularis menti
N. mentalis
N. marginalis
M. digastricus
Art. maxillaris externa
M. mylohyoideus
Glandula submaxillaris
Os hyoideum
M. sternohyoideus
M. omohyoideus
M. scalenus anticus
Ramus temporalis art. temp.
Ramus frontalis art. temp.
Ramus occipitalis art. temp.
Areus zygomaticus
Os zygomaticum
Art. temporalis
N. auricularis anterior
Art. transversa faciei
Ramus super. n. facialis
Art. occipitalis
N. auricularis posterior
N. facialis
N. auricularis superior
M. biventer cervicis
N. occipitalis major
M. splenius capitis
N. subcutaneus colli superior
N. occipitalis minor
N. auricularis magnus
N. auricularis superior
Nn. subcutanei colli medii
Arteria carotis externa
Arteria carotis interna
Arteria carotis communis
Art. thyreoidea superior
M. splenius colli
Nn. subcutanei colli inferiores
N. accessorius Willisii
M. levator anguli scapulae
Nn. supraclaviculares
Plexus brachialis
Acromion scapulae
Spina scapulae

Tafel LI—LII.

Fig. 1. Nn. oculomotorius, trigeminus und facialis, sowie die tiefe Lage des Halsgeflechts.

Fig. 2. Oberflächliche Ausbreitung der Kopf- und Hals-Nn.

Fig. 1.

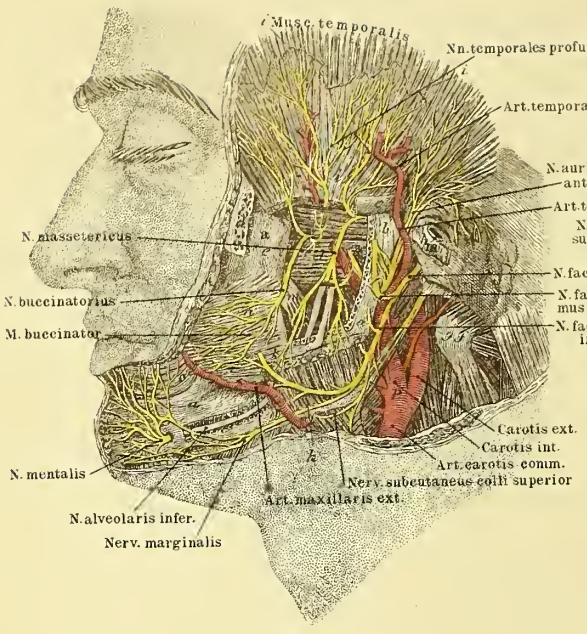

Fig. 2.

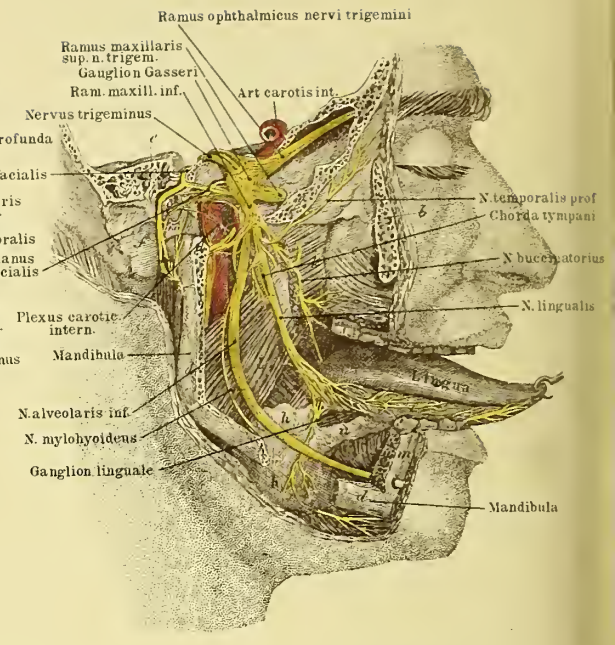

Fig. 3.

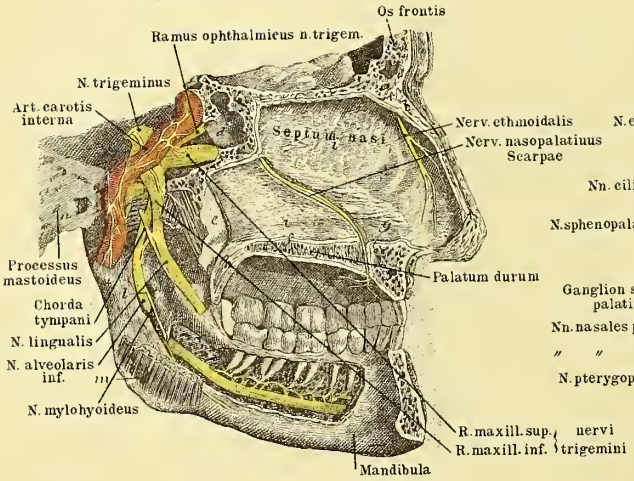

Fig. 4.

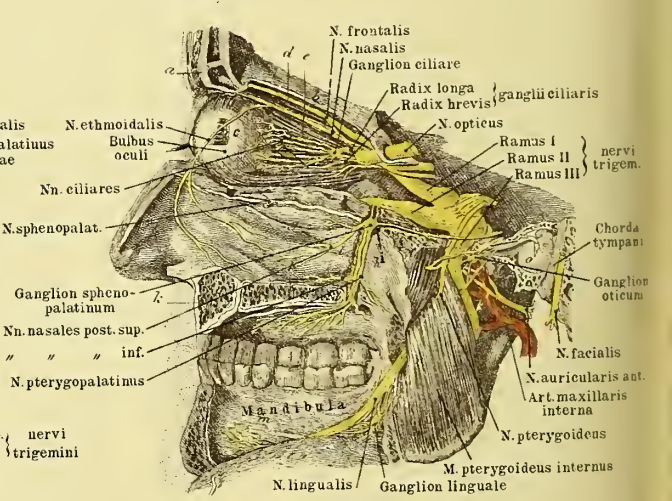

Fig. 5.

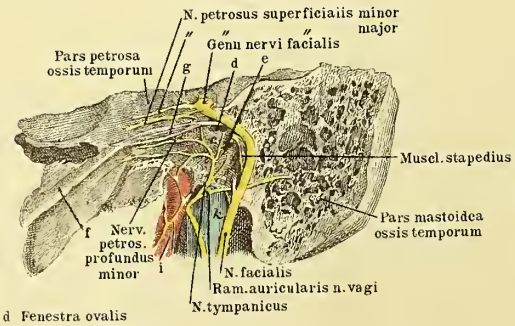

d Fenestra ovalis
e " rotunda
g M. tensor tympani
i Art. carotis interna
k Vena jugularis interna

Fig. 6.

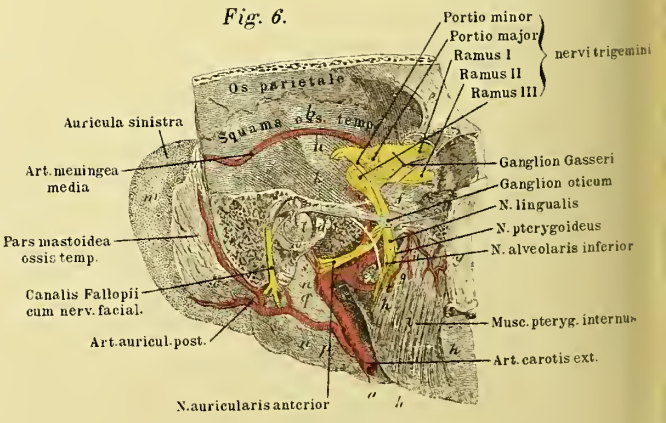

Tafel LIII.

Fig. 1. Die tieferen Nn. des Gesichts, der Arcus zygomaticus und der Ramus maxillae inferioris sind teilweise entfernt.

Fig. 2. Die tiefen Zweige des 3. Astes des Trigeminus und die Nn. der Paukenhöhle der rechten Kopfseite nach Fortnahme der oberflächlichen Knochen und Mm.

Fig. 3. Die Nn. der Nasenscheidewand und der inneren Fläche des Unterkiefers.

Fig. 4. Die Nn. der Augen-, Nasen- und Mundhöhle rechterseits von innen gesehen.

Fig. 5 u. 6. Die Nn. des Gehörorgans.

Fig. 1.

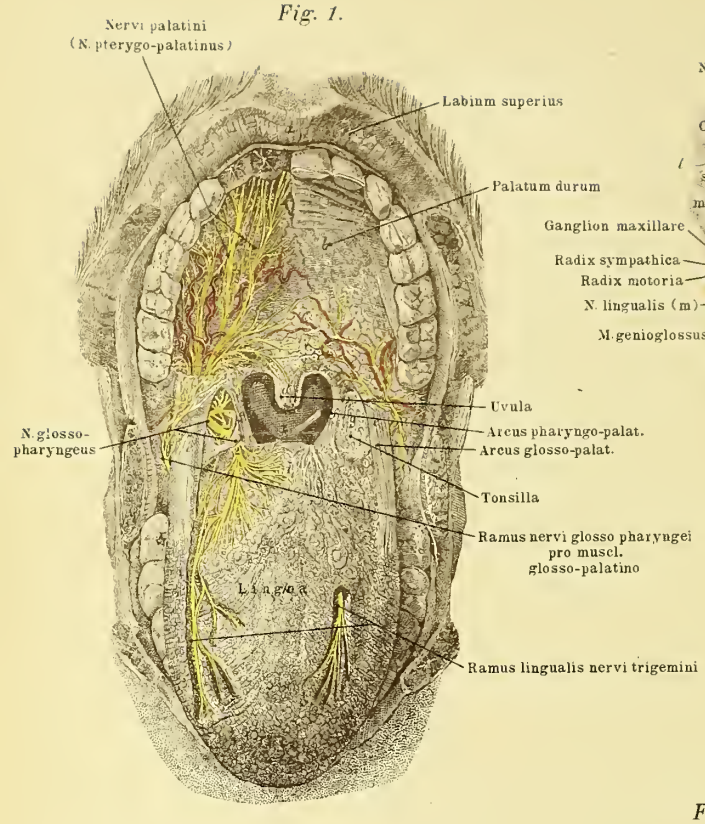

Fig. 2.

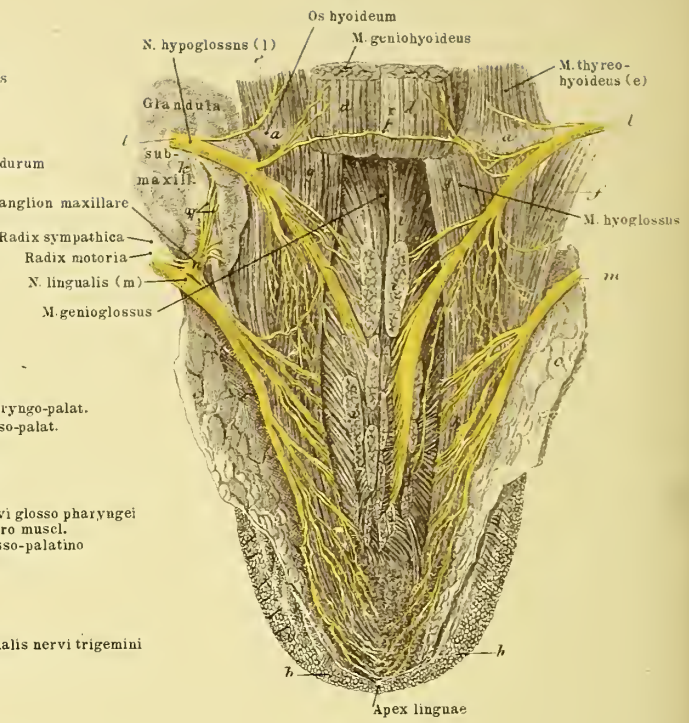

Fig. 3.

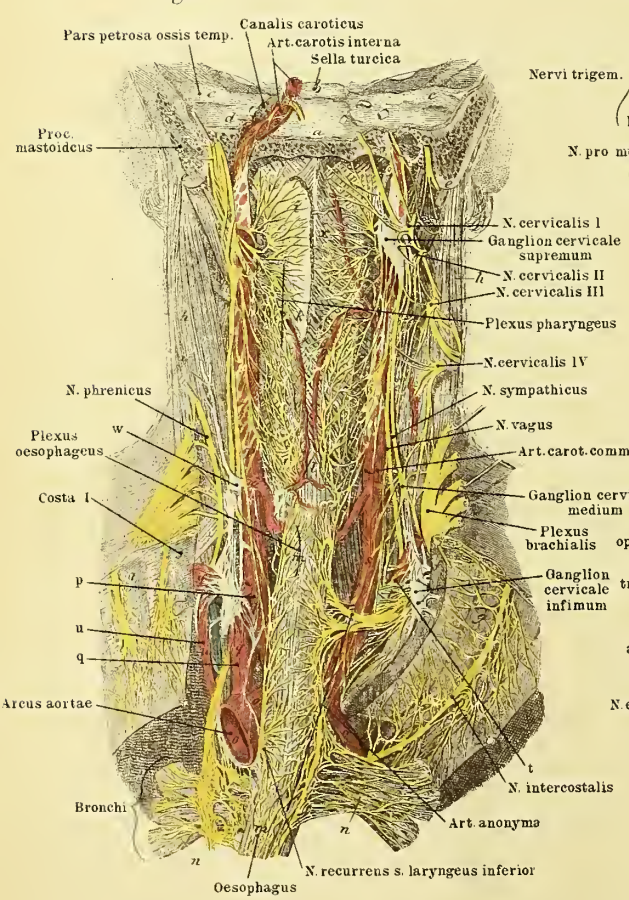

Fig. 4.

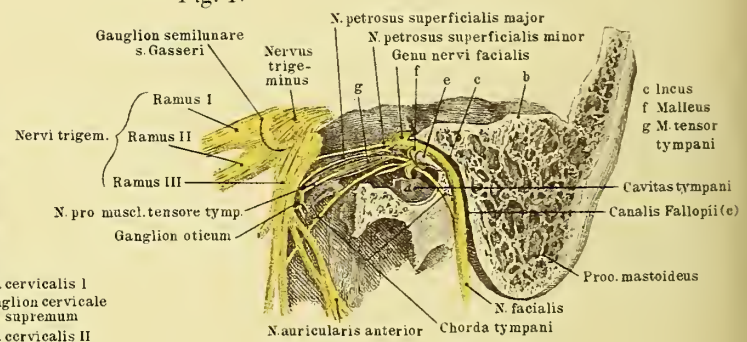

Fig. 5.

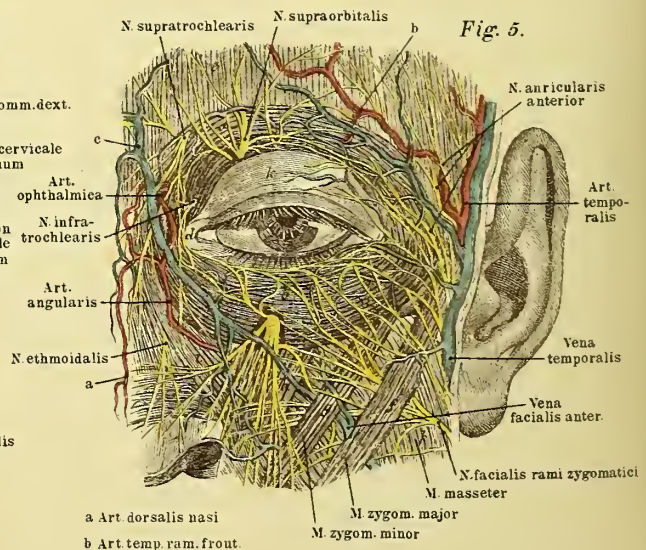

Tafel LIV.

Fig. 1. Die Nn. des Gaumens und die oberflächlichen Zungen-Nn.

Fig. 2. Die Ausbreitung des N. hypoglossus und lingualis von der unteren Zungenseite her dargestellt.

Fig. 3. Die Nn. des Schlundkopfs und des Oesophagus sowie die Halsganglien des Sympathicus.

Fig. 4. N. facialis und Nn. der Paukenhöhle.

Fig. 5. Gesichts-Nn. im Umkreis des linken Auges.

Fig. 1.

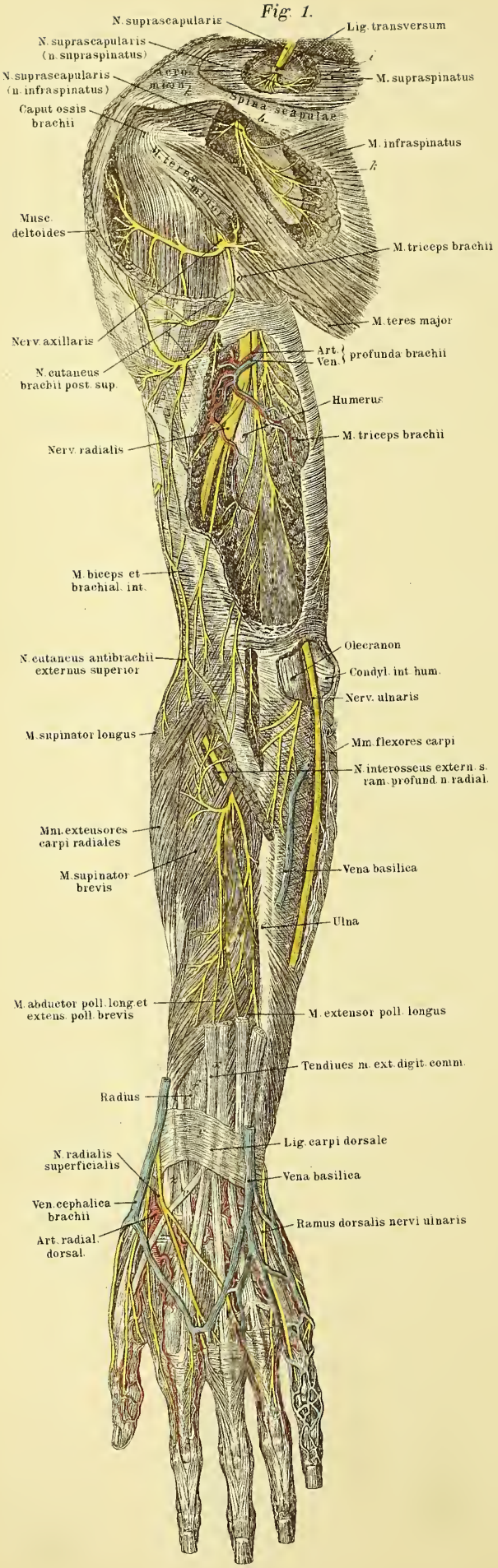
N. suprascapularis
Lig. transversum
N. suprascapularis (n. supraspinatus)
M. supraspinatus
N. suprascapularis (n. infraspinatus)
Caput ossis brachii
Spina scapulae
M. infraspinatus
Musc. deltoides
M. triceps brachii
M. teres major
Nerv. axillaris
Art. profunda brachii
Ven. profunda brachii
N. cutaneus brachii post. sup.
Humerus
Nerv. radialis
M. triceps brachii
M. biceps et brachial. int.
Olecranon
N. cutaneus antibrachii externus superior
Condyl. int. hum.
Nerv. ulnaris
M. supinator longus
Mm. flexores carpi
N. interosseus extern. s. ram. profund. n. radial.
Mm. extensores carpi radiales
M. supinator brevis
Vena basilica
Ulna
M. abductor poll. long. et extens. poll. brevis
M. extensor poll. longus
Tendines m. ext. digit. comm.
Radius
Lig. carpi dorsale
N. radialis superficialis
Vena basilica
Ven. cephalica brachii
Ramus dorsalis nervi ulnaris
Art. radial. dorsal.

Fig. 2.

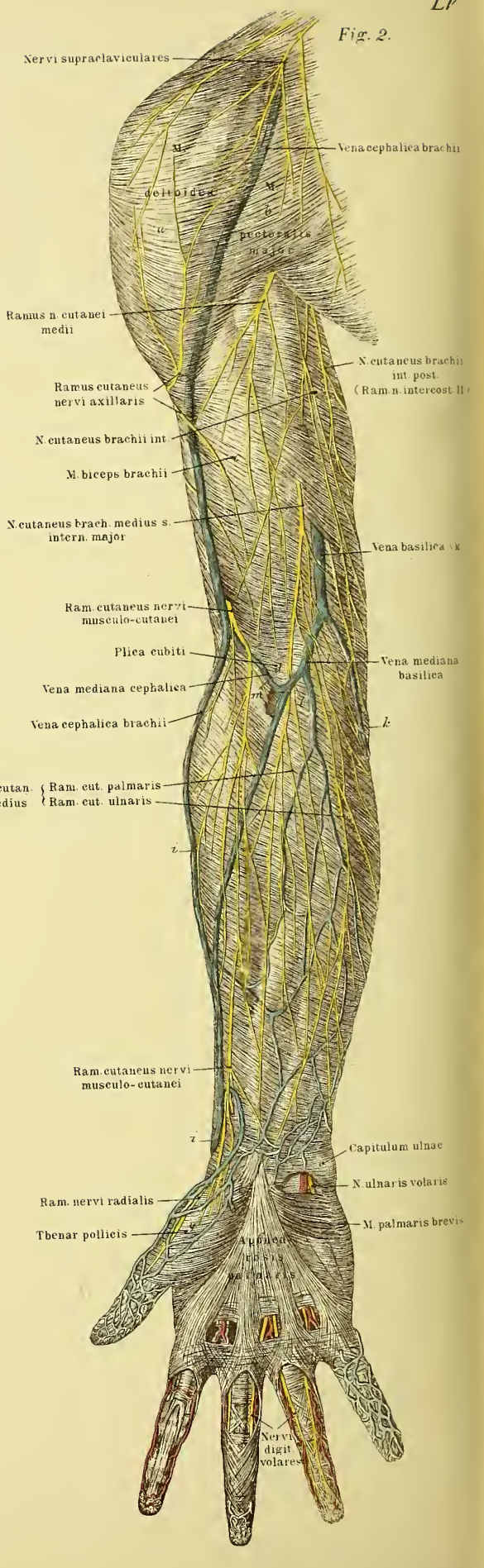
Nervi supraclaviculares
Vena cephalica brachii
Ramus n. cutanei medii
N. cutaneus brachii int. post. (Ram. n. intercost. II)
Ramus cutaneus nervi axillaris
N. cutaneus brachii int.
M. biceps brachii
N. cutaneus brach. medius s. intern. major
Vena basilica
Ram. cutaneus nervi musculo-cutanei
Plica cubiti
Vena mediana basilica
Vena mediana cephalica
Vena cephalica brachii
N. cutan. medius
Ram. cut. palmaris
Ram. cut. ulnaris
Ram. cutaneus nervi musculo-cutanei
Capitulum ulnae
N. ulnaris volaris
Ram. nervi radialis
M. palmaris brevis
Thenar pollicis
Nervi digit. volares

Tafel LV.

Fig. 1. Die tiefen Nerven des linken Armes von der Rückseite aus präpariert.

Fig. 2. Die Hautnerven an der Vorderseite der rechten Schulter und des gleichseitigen Armes.

Synonyme der Armnerven. Die der Halsnerven siehe Erläuterungsblatt zu Tafel LVII—LVIII. N. suprascapularis = N. scapularis superior. — Nn. thoracici posteriores = Nn. pectorales post. — N. dorsalis scapulae = N. thoraci codorsalis. — N. thoracicus longus. = N. respiratorius externus inferior. — Nn. thoracici anteriores = Nn. pectorales anteriores = Nn. thoracici externus et internus. — N. cutaneus brachii minor = N. cut. brach. internus minor = N. cut. brach. medialis = N. cut. brach. Wrisbergii. — N. cutaneus brachii posterior medialis = N. cut. brach. internus posterior. — N. cutaneus brachii major = N. cutaneus medius = N. cut. internus major. — Ramus cutaneus volaris (n. cut. br. maj.) = N. cut. antibrachii palmaris s. anterior = N. cutaneus volaris antibrachii. — Ramus cutaneus ulnaris = N. cut. antibrachii ulnaris = N. cut. dorsalis antibrachii. — N. perforans brachii s. cutaneus brachii externus = N. musculo-cutaneus = N. perforans Gasseri = N. cutaneus lateralis. — N. axillaris s. circumflexus brachii = N. circumf. humeri. — N. medianus: N. interosseus internus = N. inteross. volaris. — R. palmaris longus = N. cutaneus palmaris longus externus. — N. ulnaris = N. cubitalis. — N. ulnaris volaris = Ramus volaris = N. ulnaris dorsalis = Ramus dorsalis. — N. radialis = N. musculospiralis. — N. cutaneus externus = N. cut. antibrachii externus superior = N. cut. antibr. posterior inferior. — N. radialis profundus = N. interosseus externus = Ramus muscularis. — N. radialis superficialis = Ram. dorsalis. = Ram. superficialis.

Fig. 1.

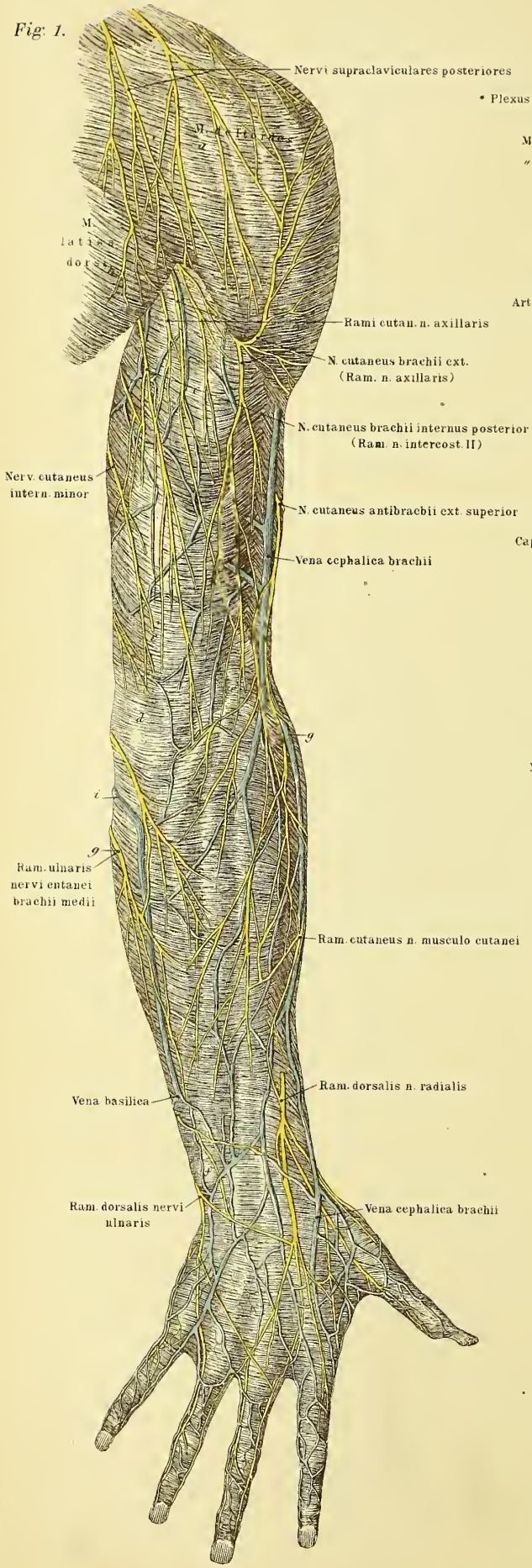
Nervi supraclaviculares posteriores
M. latissimus dorsi
Rami cutan. n. axillaris
N. cutaneus brachii ext. (Ram. n. axillaris)
N. cutaneus brachii internus posterior (Ram. n. intercost. II)
Nerv. cutaneus intern. minor
N. cutaneus antibrachii ext. superior
Vena cephalica brachii
Ram. ulnaris nervi cutanei brachii medii
Ram. cutaneus n. musculo cutanei
Vena basilica
Ram. dorsalis n. radialis
Ram. dorsalis nervi ulnaris
Vena cephalica brachii

Fig. 2.

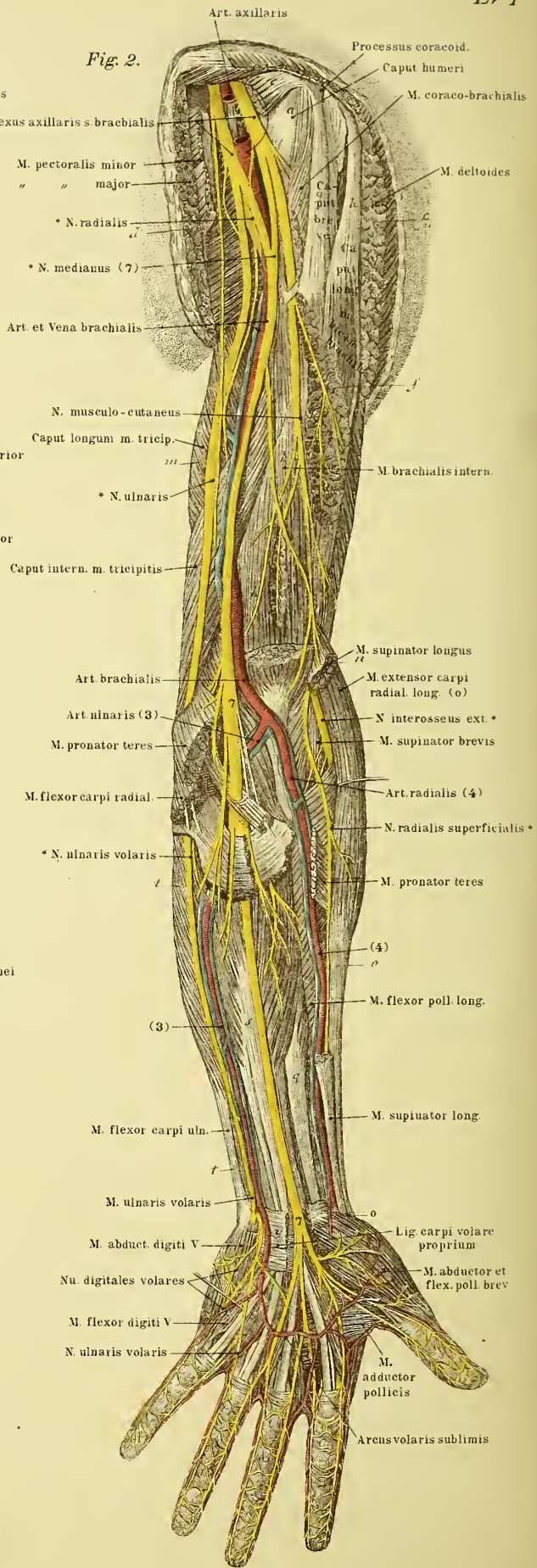
Art. axillaris
Processus coracoid.
Caput humeri
M. coraco-brachialis
* Plexus axillaris s. brachialis
M. pectoralis minor
" " major
M. deltoides
* N. radialis
* N. medianus (7)
Art. et Vena brachialis
N. musculo-cutaneus
Caput longum m. tricip.
M. brachialis intern.
* N. ulnaris
Caput intern. m. tricipitis
M. supinator longus
Art. brachialis
M. extensor carpi radial. long. (6)
Art. ulnaris (3)
N. interosseus ext. *
M. pronator teres
M. supinator brevis
M. flexor carpi radial.
Art. radialis (4)
N. radialis superficialis *
* N. ulnaris volaris
M. pronator teres
(4)
M. flexor poll. long.
(3)
M. supinator long.
M. flexor carpi uln.
M. ulnaris volaris
Lig. carpi volare proprium
M. abduct. digiti V
M. abductor et flex. poll. brev
Nu. digitales volares
M. flexor digiti V
N. ulnaris volaris
M. adductor pollicis
Arcus volaris sublimis

Fig. 1.

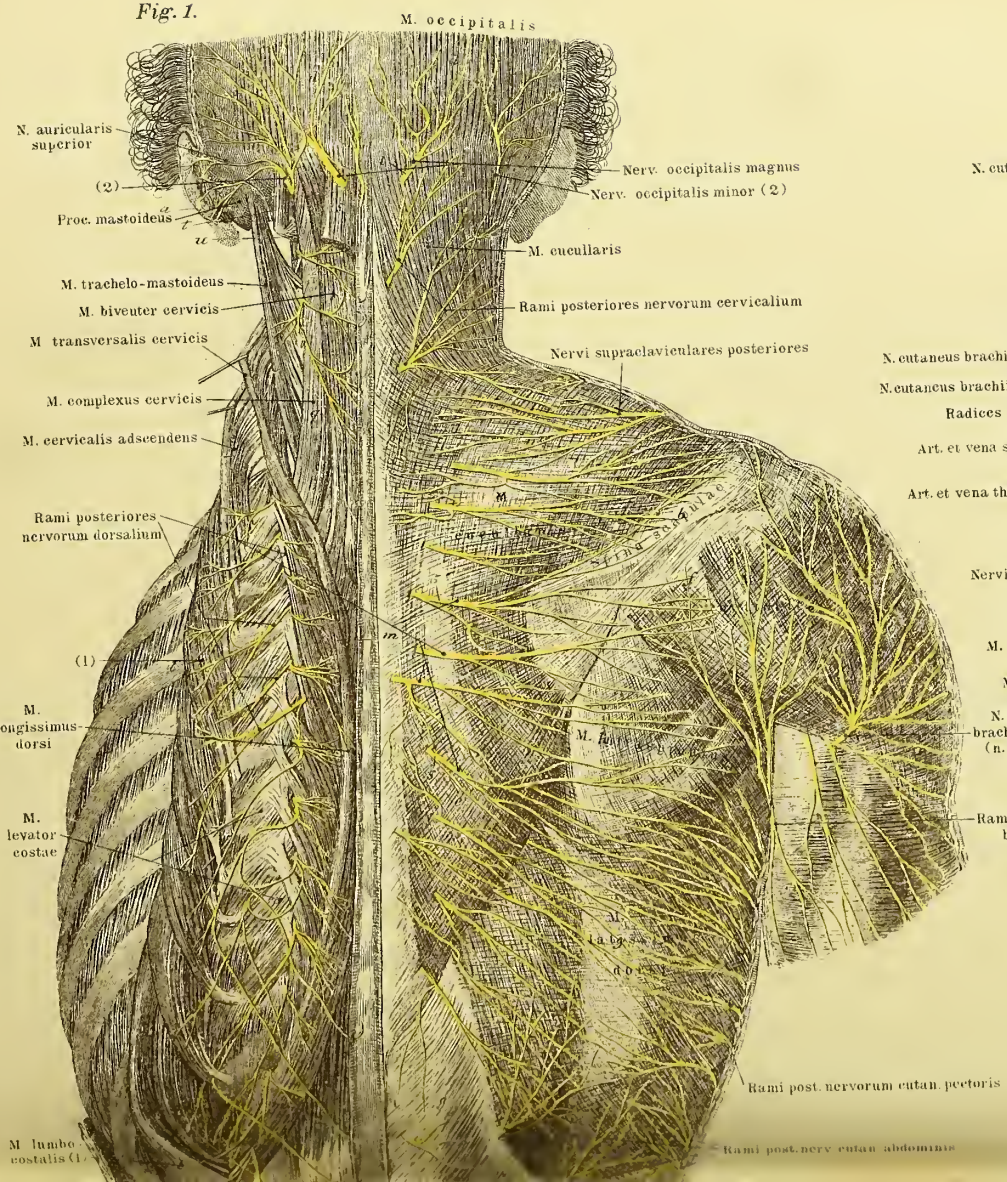
M. occipitalis
N. auricularis superior
(2)
Proc. mastoideus
M. trachelo-mastoideus
M. biventer cervicis
M. transversalis cervicis
M. complexus cervicis
M. cervicalis adscendens
Rami posteriores nervorum dorsalium
(1)
M. longissimus dorsi
M. levator costae
M. lumbo costalis (1
Nerv. occipitalis magnus
Nerv. occipitalis minor (2)
M. cucullaris
Rami posteriores nervorum cervicalium
Nervi supraclaviculares posteriores
N. cutaneus brachii post. sup. (n. axillaris)
Ram. post. nerv. cutanei brachii int. post.
Rami post. nervorum cutan. pectoris
Rami post. nerv. cutan. abdominis

Fig. 2.

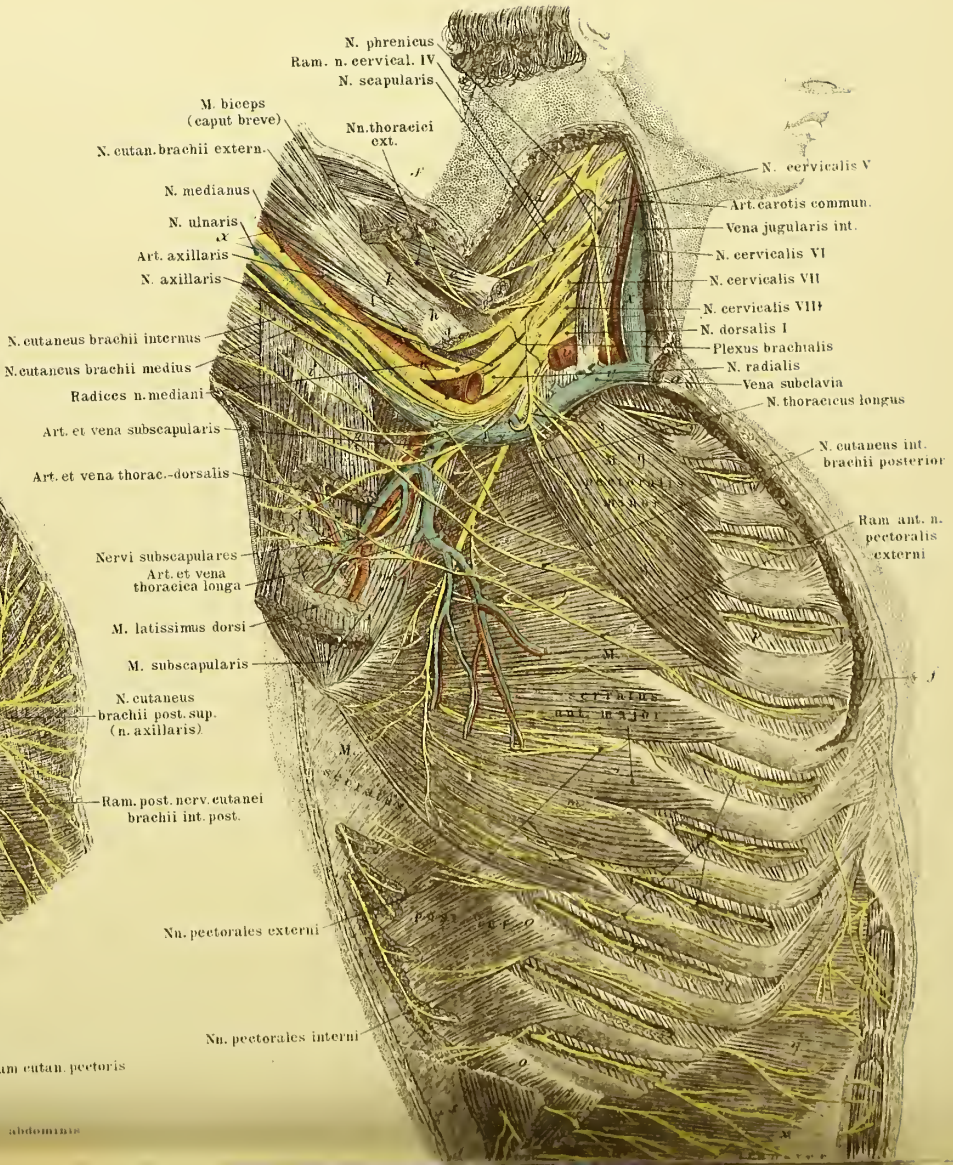
N. phrenicus
Ram. n. cervical. IV
N. scapularis
M. biceps (caput breve)
N. cutan. brachii extern.
N. medianus
N. ulnaris
Art. axillaris
N. axillaris
N. cutaneus brachii internus
N. cutaneus brachii medius
Radices n. mediani
Art. et vena subscapularis
Art. et vena thorac.-dorsalis
Nervi subscapulares
Art. et vena thoracica longa
M. latissimus dorsi
M. subscapularis
N. cutaneus brachii post. sup. (n. axillaris)
Ram. post. nerv. cutanei brachii int. post.
Nn. pectorales externi
Nn. pectorales interni
Nn. thoracici ext.
N. cervicalis V
Art. carotis commun.
Vena jugularis int.
N. cervicalis VI
N. cervicalis VII
N. cervicalis VIII
N. dorsalis I
Plexus brachialis
N. radialis
Vena subclavia
N. thoracicus longus
N. cutaneus int. brachii posterior
Ram. ant. n. pectoralis externi


Rami post. nervorum lumbalium
Nervi glutaei superiores posteriores
Crista ilei
Sacrum
lumbo-


rectus abdo-minis
M. obliquus ext. abd

Fig. 3.

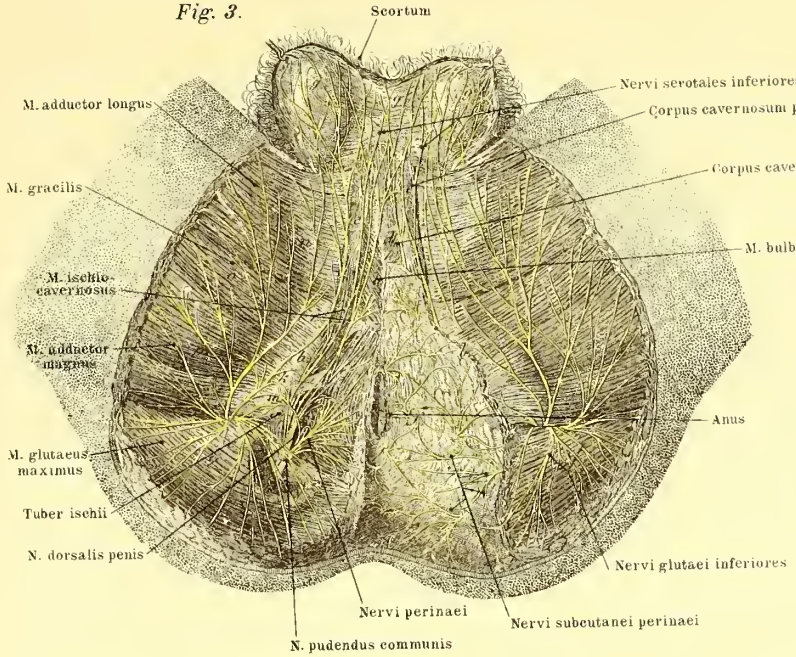
Scortum
Nervi serotales inferiores
M. adductor longus
Corpus cavernosum penis
Corpus cavernosum urethrae
M. gracilis
M. bulbo-cavernosus
M. ischio-cavernosus
M. adductor magnus
Anus
M. glutaeus maximus
Tuber ischii
N. dorsalis penis
Nervi glutaei inferiores
Nervi perinaei
Nervi subcutanei perinaei
N. pudendus communis

Fig. 4.

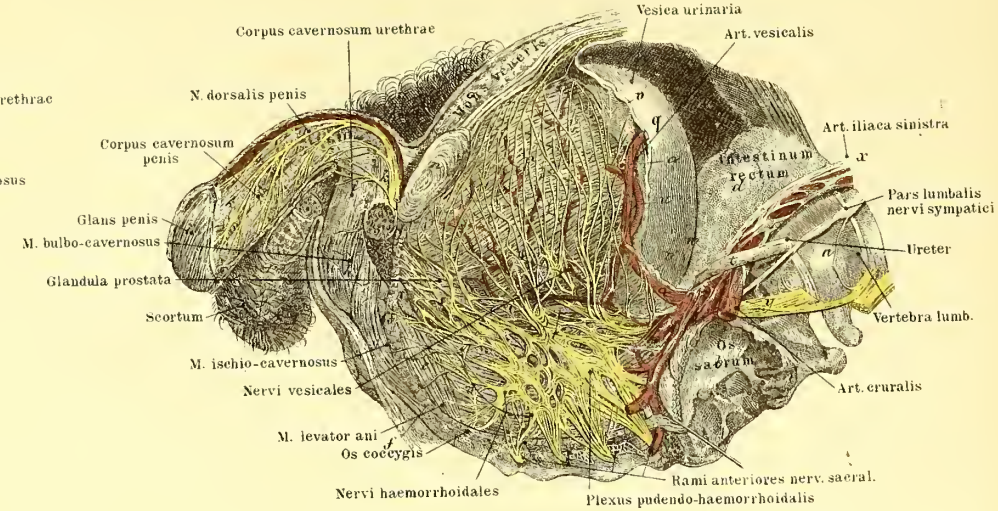
Vesica urinaria
Corpus cavernosum urethrae
Art. vesicalis
N. dorsalis penis
Art. iliaca sinistra
Corpus cavernosum penis
Intestinum rectum
Pars lumbalis nervi sympatici
Glans penis
M. bulbo-cavernosus
Ureter
Glandula prostata
Scortum
Vertebra lumb.
Os sacrum
M. ischio-cavernosus
Art. cruralis
Nervi vesicales
M. levator ani
Os coccygis
Rami anteriores nerv. sacral.
Nervi haemorrhoidales
Plexus pudendo-haemorrhoidalis

Tafel LVI.

Fig. 1. Hautnerven an der dorsalen Seite des rechten Armes.

Fig. 2. Tiefe Nerven des linken Armes.

Anm. Die Figuren 2 Tfl. LV und 1 Tfl. LVI sind durch Versehen vertauscht worden.

Tafel LVII—LVIII.

Fig. 1. Die Nerven an der Rückenseite des Halses und Rumpfes, rechts die oberflächlichen, links die tiefen.

Fig. 2. Das austretende Hals-Armgeflecht, Nerven der Axelhöhle und des Rumpfes; rechte Körperhälfte.

Fig. 3. Nerven der After-Dammgegend (des Gesässes und der männlichen Genitalien).

Fig. 4. Das Scham-Mastdarmgeflecht; Nerven der Blase, des Mastdarms und des Penis; das kleine Becken ist von der linken Seite geöffnet.

Synonyme der Halsnerven.

N. occipitalis minor = N. occ. parvus = N. occ. anterior = N. occip. externus. — N. auricularis magnus = N. auricularis posterior = N. auric. cervicalis. — N. subcutaneus colli = N. subc. coll. inferior = N. subcut. cervicalis superficialis. — N. phrenicus = N. diaphragmaticus = N. respiratorius internus.

Synonyme der Rückennerven.

Nn. spinales dorsales = Nn. spin. pectorales = Nn. spin. costales s. intercostales. — Rami cutanei laterales s. pectorales = Nn. cutan. pectoris = Rami pectorales laterales = R. p. posteriores = R. p. perforantes laterales. — Nn. cutanei abdominales = Nn. cutanei abdominis. — Nn. intercostales anteriores = Nn. cutanei pectoris interni. — Nn. cut. pect. profundi. — Nn. musculares abdominis = Nn. cutanei abdominis interni. —

Synonyme der Lenden-, Kreuz- und Steissnerven.

Nn. lumbales = Nn. lumbares. — Nn. cutanei clunium medii = Nn. subcutanei glutei. — Plexus lumbalis = Pl. sacralis. — N. genitocruralis = N. genitofemoralis = N. inguinalis = N. spermaticus externus = N. pudendus ext. — N. spermaticus externus = N. pudendus extern. = Ramus genitalis s. internus. — N. lumbo-inguinalis = Ram. cruralis = R. femoralis = R. externus. — N. cutaneus fem. lateralis = N. cut. fem. anterior externus. — N. obturatorius = N. cruralis posterior. — N. cutaneus femoris internus = N. saphenus minor = N. saph. superior = N. cut. fem. medialis. — N. cutaneus femoris anterior medius = N. cut. fem. anterior = N. cut. fem. ant. internus. — N. saphenus major = N. saph. magnus = N. saph. internus. — Nn. glutei = Nn. glutaei = N. gluteus

inferior = N. glutaeus inf. — N. ischiadicus minor. — N. peronaeus = N. peroneus = N. popliteus externus = N. fibularis = N. peronaeus externus. — N. peronaeus superficialis = N. cutaneus dorsi pedis communis. — N. peronaeus profundus = Ram. muscularis = N. tibialis anterior. — N. tibialis = N. popliteus internus. — N. suralis = N. su. magnus = N. communicans tibialis = N. commun. surae = N. cutaneus longus cruris et pedis = N. saphenus inferior s. minor. —

N. haemorrhoidalis inferior = N. h. externus. — N. pudendus = N. spermaticus communis. — Nn. perinaei = N. pudendus inferior s. internus. — N. dorsalis penis = N. pudendus externus = N. pud. superior = Ramus profundus n. pudendi.

Fig. 1.

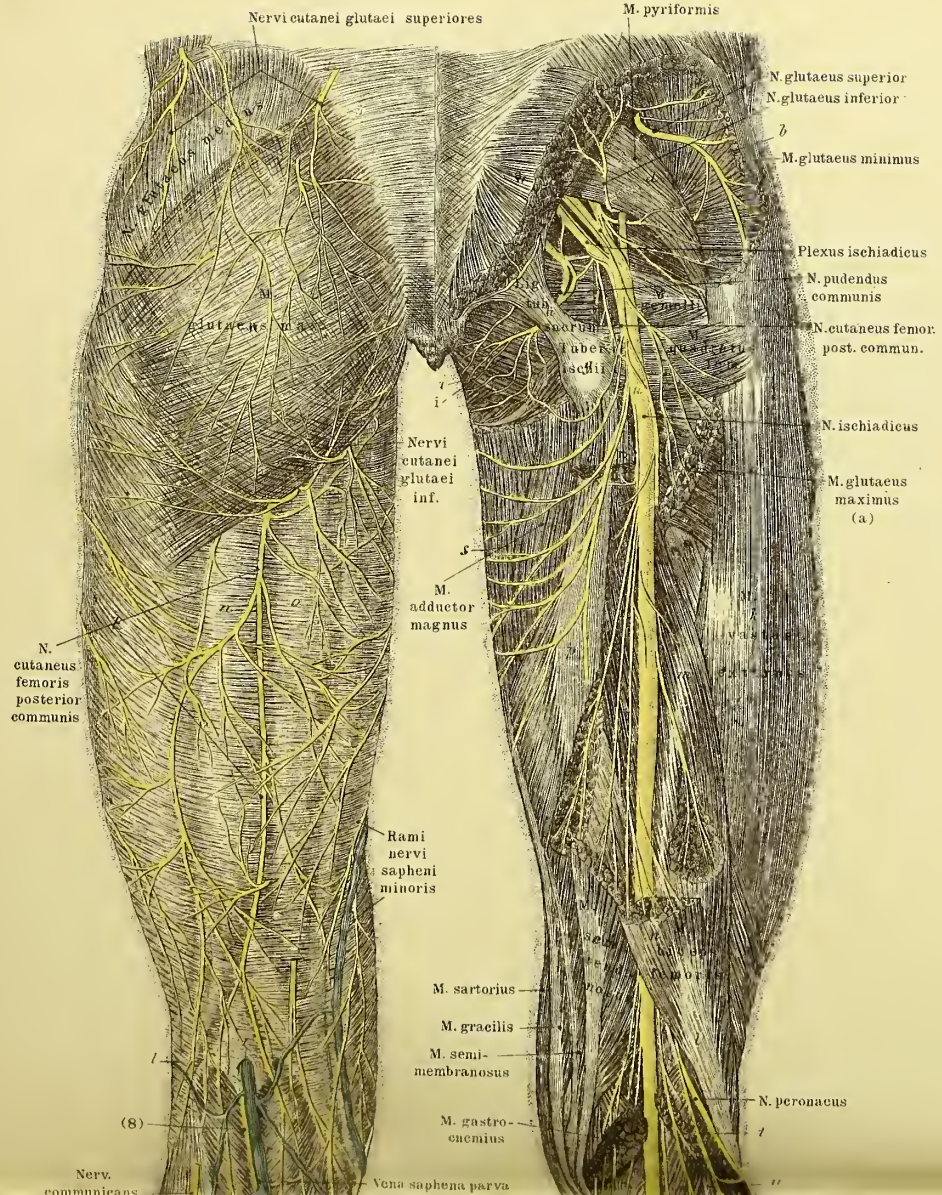
Nervi cutanei glutaei superiores
M. pyriformis
N. glutaeus superior
N. glutaeus inferior
M. glutaeus minimus
Plexus ischiadicus
N. pudendus communis
N. cutaneus femor. post. commun.
N. ischiadicus
M. glutaeus maximus (a)
Nervi cutanei glutaei inf.
M. adductor magnus
N. cutaneus femoris posterior communis
Rami nervi sapheni minoris
M. sartorius
M. gracilis
M. semi-membranosus
M. gastro-cnemius
N. peronaeus
(8)
Nerv. communicans
Vena saphena parva

Fig. 2.

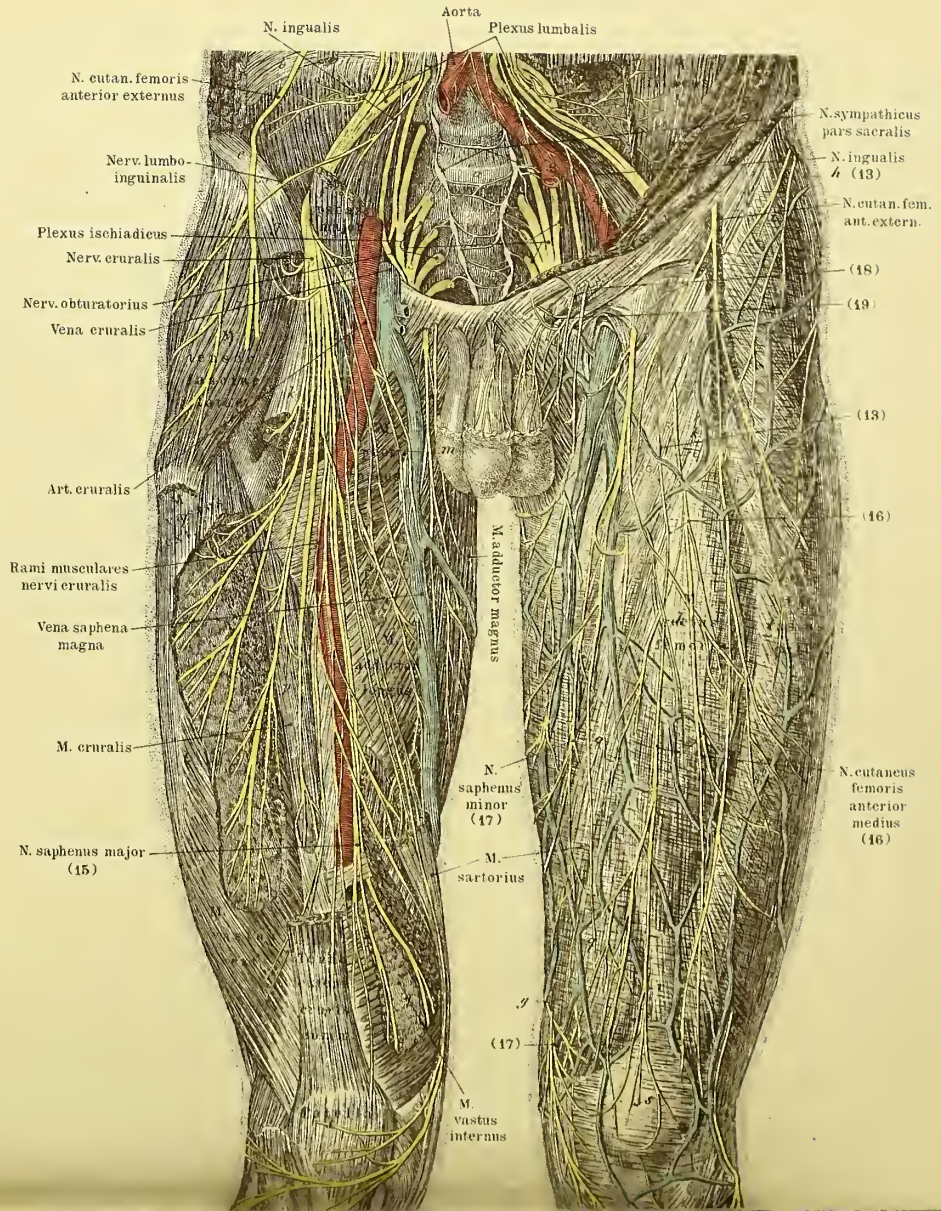
N. ingualis
Aorta
Plexus lumbalis
N. cutan. femoris anterior externus
Nerv. lumbo-inguinalis
Plexus ischiadicus
Nerv. cruralis
Nerv. obturatorius
Vena cruralis
Art. cruralis
Rami musculares nervi cruralis
Vena saphena magna
M. cruralis
N. saphenus major (15)
M. adductor magnus
N. saphenus minor (17)
M. sartorius
M. vastus internus
N. sympathicus pars sacralis
N. ingualis (13)
N. cutan. fem. ant. extern.
(18)
(19)
(13)
(16)
N. cutaneus femoris anterior medius (16)
(17)

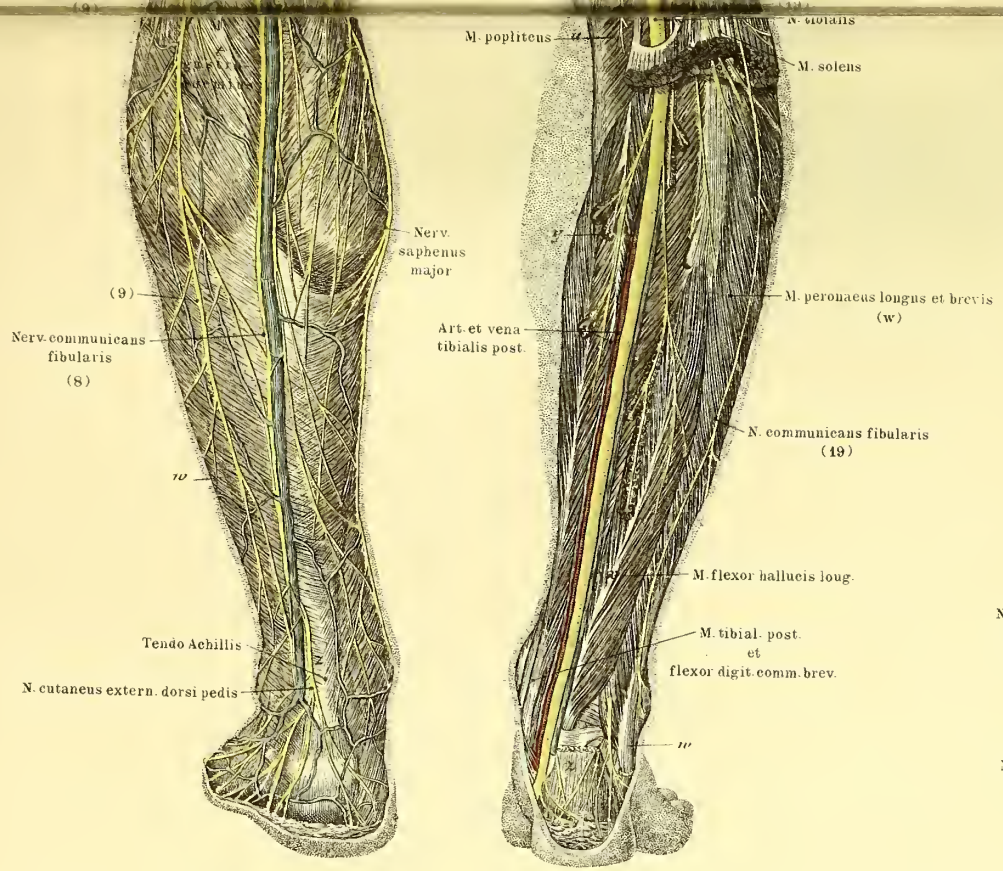

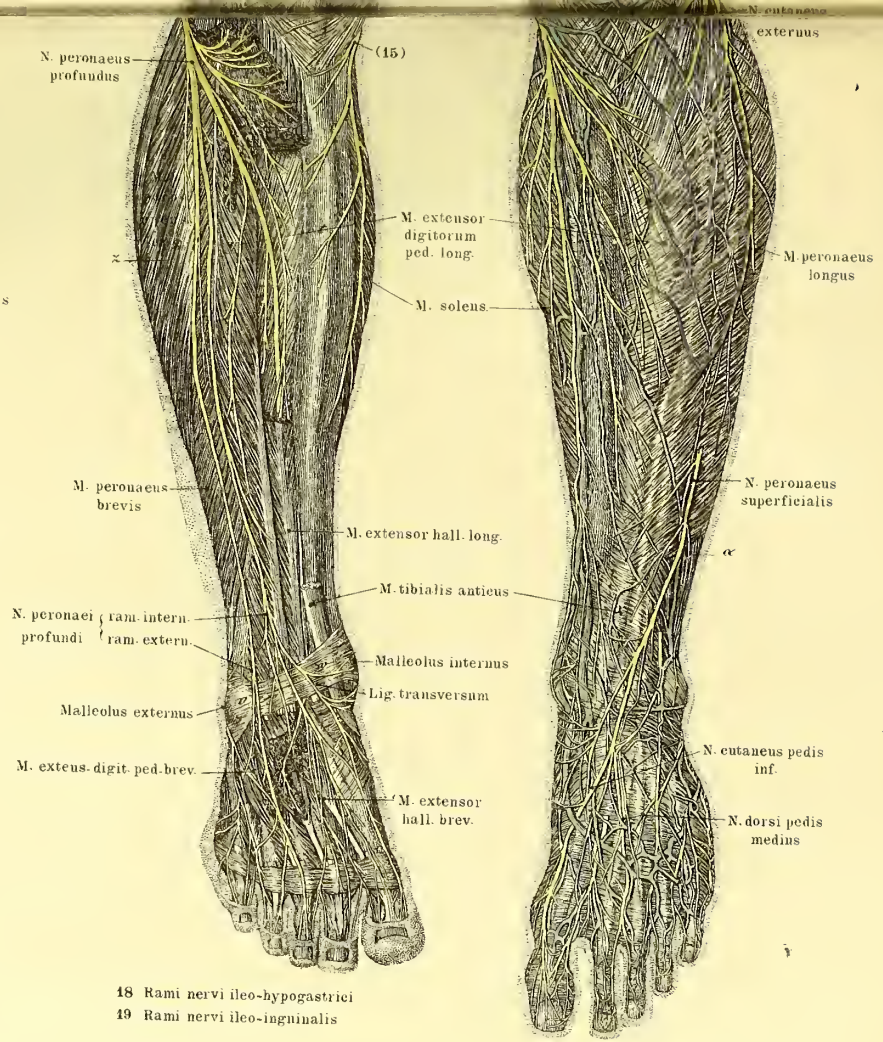

18 Rami nervi ileo-hypogastrici
19 Rami nervi ileo-inguinalis

2 Art. iliaca
3 Art. hypogastrica
4 Art. oruralis

Fig. 3.

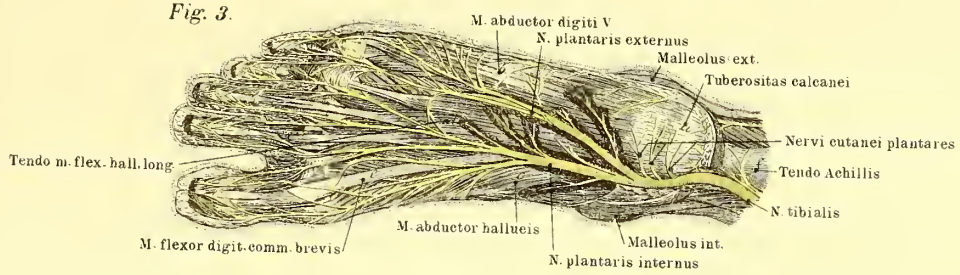

Tafel LIX—LX.

Fig. 1. Nerven an der Hinterseite der unteren Extremität; links Hautnerven, rechts tief gelegene Nerven.

Fig. 2. Hüftgeflecht und Nerven der unteren Extremität von vorne gesehen; die vordere Bauch- und Beckenwand ist zum Teil entfernt; links (in der Figur) sind die tiefen Muskelnerven, rechts die Haut- und oberflächlichen Muskelnerven dargestellt.

Anm. Fig. 2 muss es oben rechts, zweite Bezeichnung heissen: N. inguinalis statt N. ingualis.

Fig. 3. Die tiefen Nerven an der Sohlenfläche des Fusses.

Fig. 1.

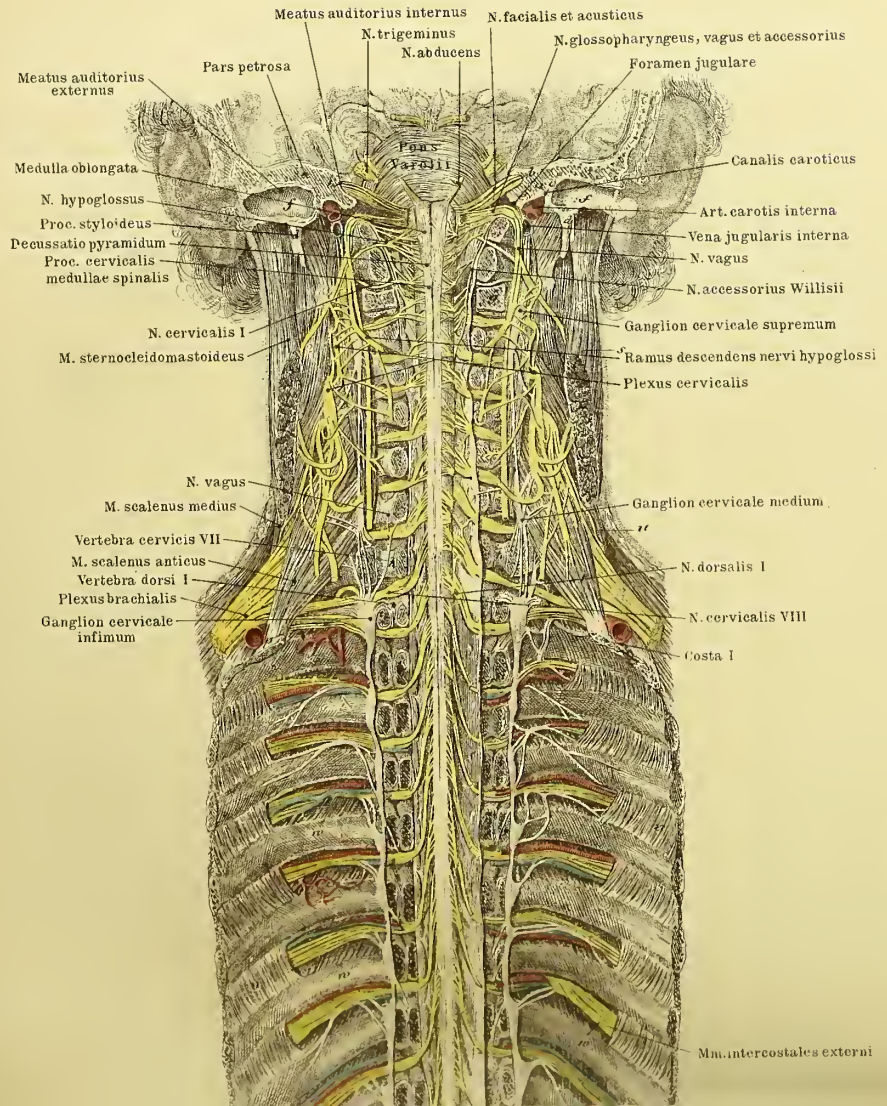
Meatus auditorius internus
N. facialis et acusticus
N. trigeminus
N. abducens
N. glossopharyngeus, vagus et accessorius
Foramen jugulare
Pars petrosa
Meatus auditorius externus
Pons Varolii
Canalis caroticus
Medulla oblongata
N. hypoglossus
Art. carotis interna
Proc. styloideus
Vena jugularis interna
Decussatio pyramidum
N. vagus
Proc. cervicalis medullae spinalis
N. accessorius Willisii
Ganglion cervicale supremum
N. cervicalis I
Ramus descendens nervi hypoglossi
M. sternocleidomastoideus
Plexus cervicalis
N. vagus
Ganglion cervicale medium
M. scalenus medius
Vertebra cervicis VII
N. dorsalis I
M. scalenus anticus
Vertebra dorsi I
N. cervicalis VIII
Plexus brachialis
Ganglion cervicale infimum
Costa I
Mm. intercostales externi

Fig. 2.

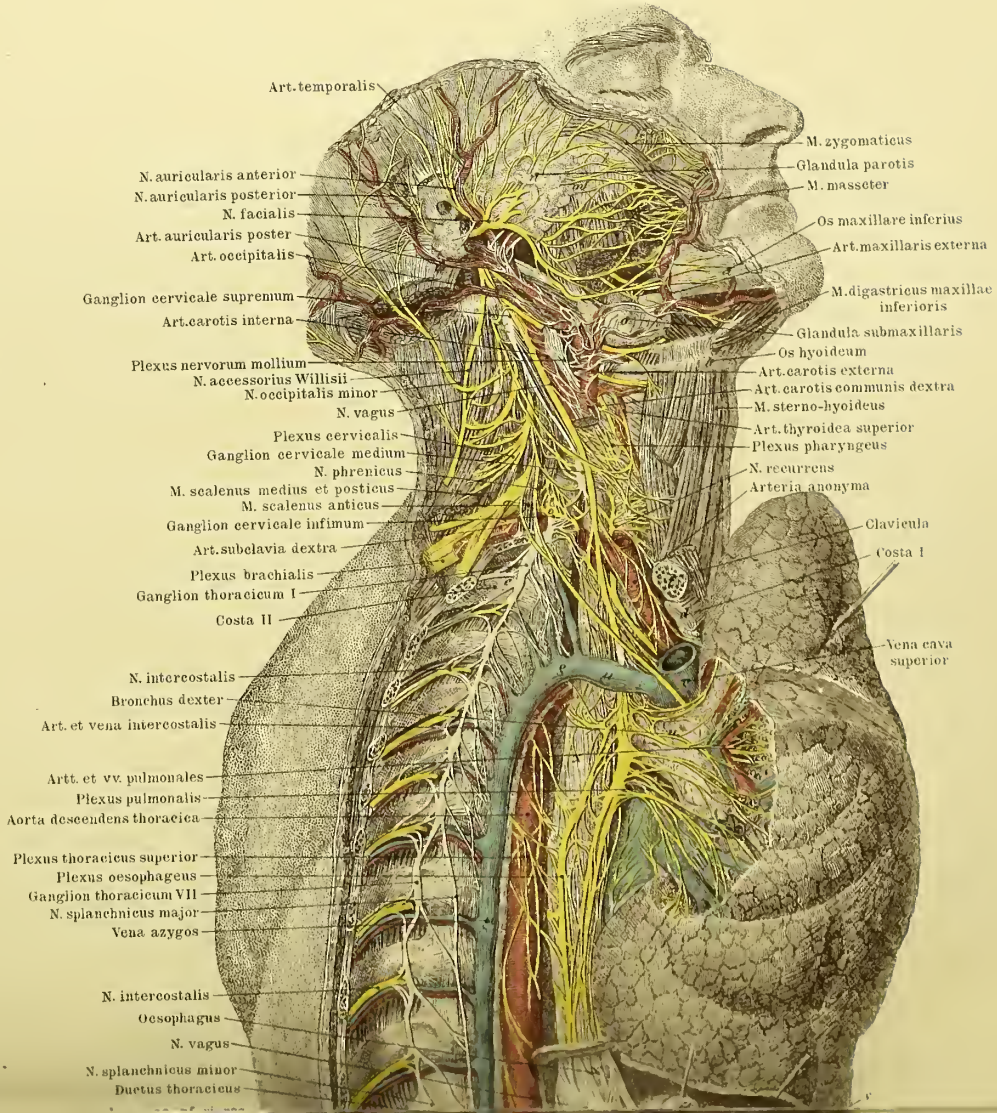
Art. temporalis
M. zygomaticus
Glandula parotis
N. auricularis anterior
M. masseter
N. auricularis posterior
N. facialis
Os maxillare inferius
Art. auricularis poster
Art. occipitalis
Art. maxillaris externa
M. digastricus maxillae inferioris
Ganglion cervicale supremum
Art. carotis interna
Glandula submaxillaris
Os hyoideum
Plexus nervorum mollium
Art. carotis externa
N. accessorius Willisii
Art. carotis communis dextra
N. occipitalis minor
M. sterno-hyoideus
N. vagus
Art. thyroidea superior
Plexus cervicalis
Plexus pharyngeus
Ganglion cervicale medium
N. recurrens
N. phrenicus
Arteria anonyma
M. scalenus medius et posticus
M. scalenus anticus
Clavicula
Ganglion cervicale infimum
Art. subclavia dextra
Costa I
Plexus brachialis
Ganglion thoracicum I
Costa II
Vena cava superior
N. intercostalis
Bronchus dexter
Art. et vena intercostalis
Artt. et vv. pulmonales
Plexus pulmonalis
Aorta descendens thoracica
Plexus thoracicus superior
Plexus oesophageus
Ganglion thoracicum VII
N. splanchnicus major
Vena azygos
N. intercostalis
Oesophagus
N. vagus
N. splanchnicus minor
Ductus thoracicus

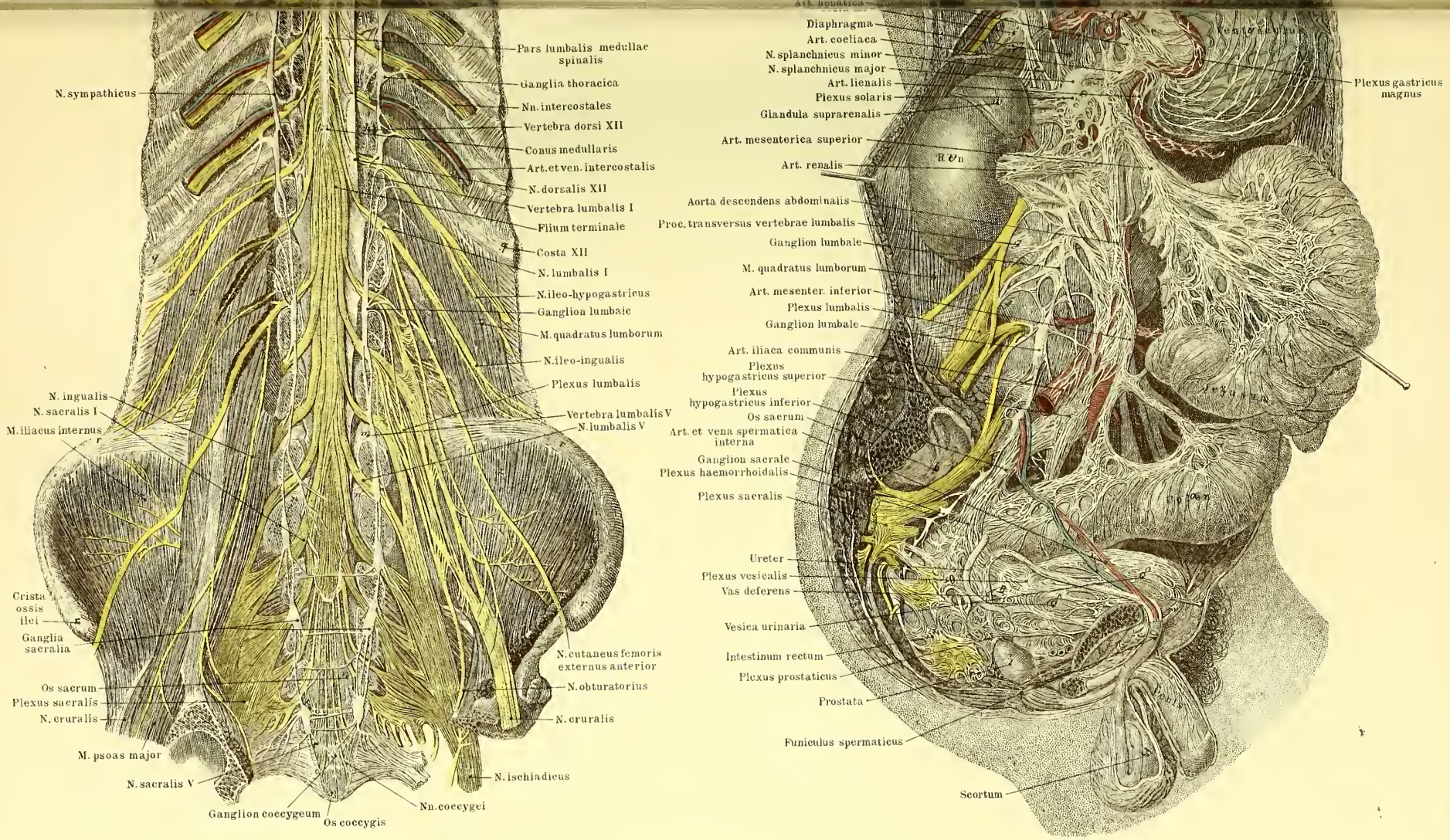
Pars lumbalis medullae spinalis
N. sympathicus
Ganglia thoracica
Nn. intercostales
Vertebra dorsi XII
Conus medullaris
Art. et ven. intercostalis
N. dorsalis XII
Vertebra lumbalis I
Filum terminale
Costa XII
N. lumbalis I
N. ileo-hypogastricus
Ganglion lumbale
M. quadratus lumborum
N. ileo-inguinalis
Plexus lumbalis
N. ingualis
N. sacralis I
M. iliacus internus
Vertebra lumbalis V
N. lumbalis V
Crista ossis ilei
Ganglia sacralia
N. cutaneus femoris externus anterior
Os sacrum
N. obturatorius
Plexus sacralis
N. cruralis
N. cruralis
M. psoas major
N. sacralis V
N. ischiadicus
Ganglion coccygeum
Os coccygis
Nn. coccygei
Diaphragma
Art. coeliaca
N. splanchnicus minor
N. splanchnicus major
Art. lienalis
Plexus solaris
Glandula suprarenalis
Art. mesenterica superior
Art. renalis
Plexus gastricus magnus
Aorta descendens abdominalis
Proc. transversus vertebrae lumbalis
Ganglion lumbale
M. quadratus lumborum
Art. mesenter. inferior
Plexus lumbalis
Ganglion lumbale
Art. iliaca communis
Plexus hypogastricus superior
Plexus hypogastricus inferior
Os sacrum
Art. et vena spermatica interna
Ganglion sacrale
Plexus haemorrhoidalis
Plexus sacralis
Ureter
Plexus vesicalis
Vas deferens
Vesica urinaria
Intestinum rectum
Plexus prostaticus
Prostata
Funiculus spermaticus
Scortum

Tafel LXI—LXII.

Fig. 1. Die Rückenmarksnerven, Hals- und Lendengeflecht sowie der Grenzstrang des Sympathikus. Die Wirbelkörper sind entfernt, die Hüllen des Rückenmarks aufgeschnitten und auseinander geschlagen.

Fig. 2. Der Sympathikus (Ganglien und Geflechte) in der rechten Körperhälfte. Von Hirnnerven sind noch der Facialis, Vagus und Accessorius dargestellt. Die sympathischen Nerven sind weiss gehalten, die Gehirn-Rückenmarksnerven sind gelb gezeichnet.

Synonyme des sympathischen Nervensystems.

Systema nervosum sympathicum = S. nervorum symp. = S. nervosum gangliosum. — N. sympathicus = N. sympatheticus = N. sympath. magnus s. maximus = N. trisplanchnicus = N. intercostalis maximus. — Ganglion cervicale superius = G. cerv. supremum = G. c. magnum. — N. caroticus internus = N. c. adscendens. — N. cardiacus superior = N. c. superficialis. — Ganglion cervicale medium = G. stellatum = G. thyreoideum. — N. cardiacus medius = N. card. magnus = N. c. profundus. — Ganglion cervicale infinum = G. c. inferius = G. thoracicum primum. — N. cardiacus inferier = N. c. parvus. — Plexus caroticus internus = Pl. caroticus. — N. petrosus profundus major = Radix nervi sympathici a nervo Vidiano. — Radix media Ganglii ciliaris = R. mollis ganglii ophthalmici. — Gangl. sphenopalatinum = G. Meckelii = G. rhinicum = G. nasale. — N. Vidianus = N. pterygoideus. — N. nasopalatinus = N. septi narium. — N. palatinus medialis = N. p. posterior = N. post. minor = N. p. medius. — Ganglion oticum = G. auriculare Arnoldii. — N. petrosus superficialis minor = N. pet. sup. medius. — Ganglion maxillare = G. linguale = G. submaxillare s. sublinguale.

N. splanchnicus major = N. spl. superior. — N. splanchnicus minor = N. spl. inferior s. medius. — N. renalis = N. r. posterior = N. splanchnicus inferior s. imus s. tertius. —

Plexus coeliacus s. solaris = Pl. semilunaris = P. epigastricus = Ganglion semilunare = G. centrale = Cerebrum abdominale. — Plex. coronarius ventriculi superior = Pl. gastricus magnus. — Plexus lienalis = Pl. splenicus. — Plexus hypogastricus inferior = Pl. hypog. medius = Pl. iliohypogastricus = Pl. impar = Pl. uterinus magnus. = Plexus hypogastrici inferiores = Pl. hyp. laterales. — Plexus uterinus posterior = Pl. ut. lateralis superior. — Pl. uterinus anterior = Pl. ut. lateralis inferior. — Nn. vaginalis = Plexus vaginalis. — Nn. cavernosi clitoridis minores = Ramuli cavernosi clitoridis.

Fig. 1.

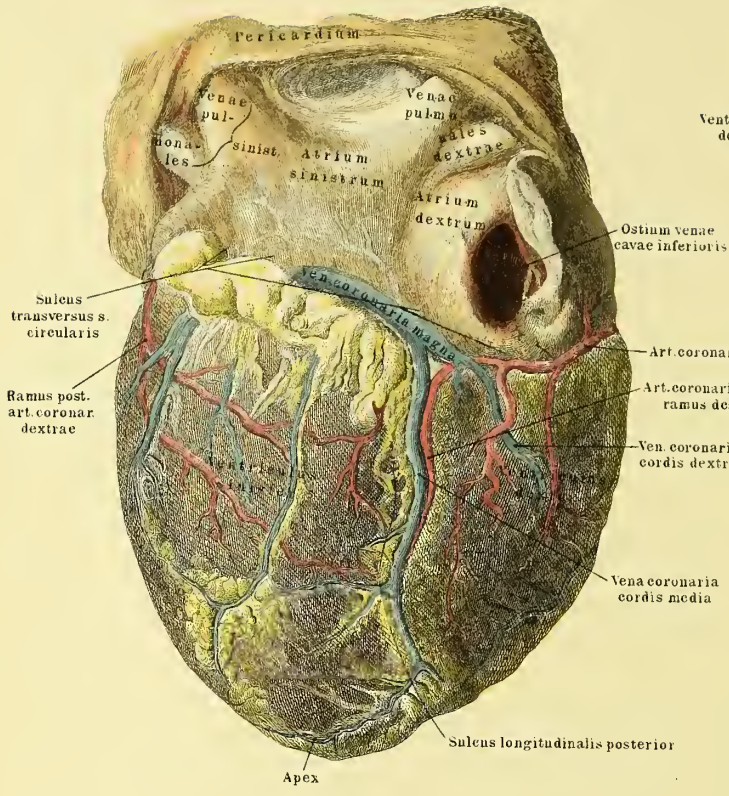

Fig. 3.

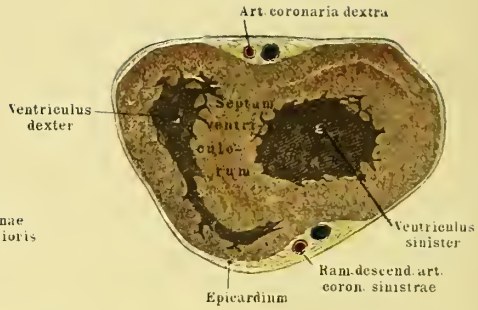

Fig. 4.

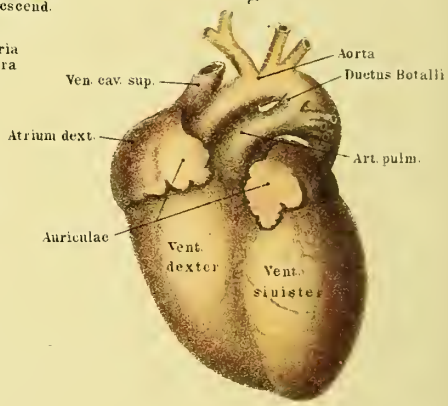

Fig. 2.

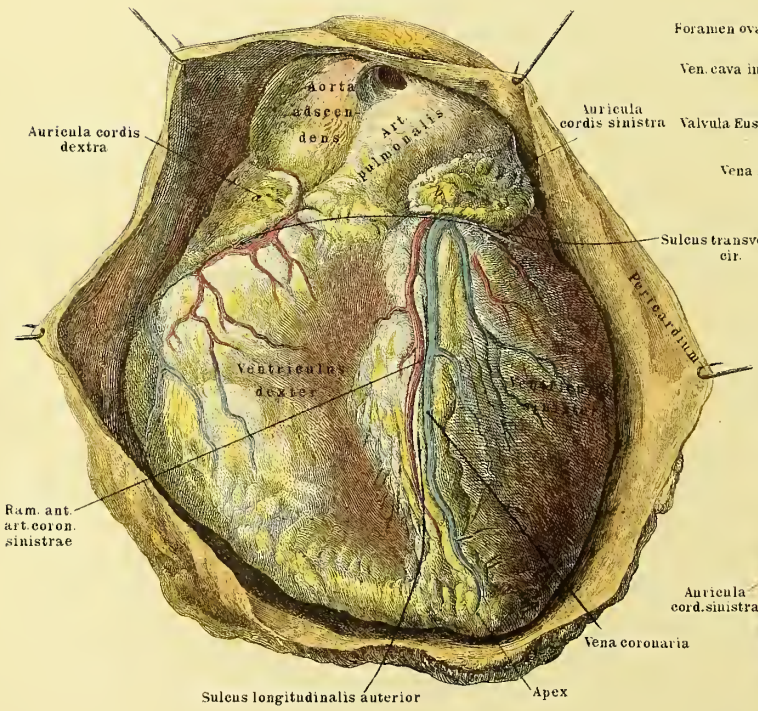

Fig. 5.

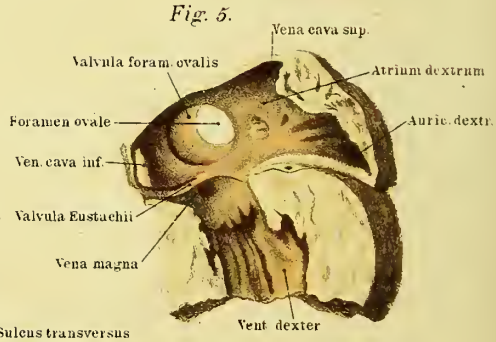

Fig. 6.

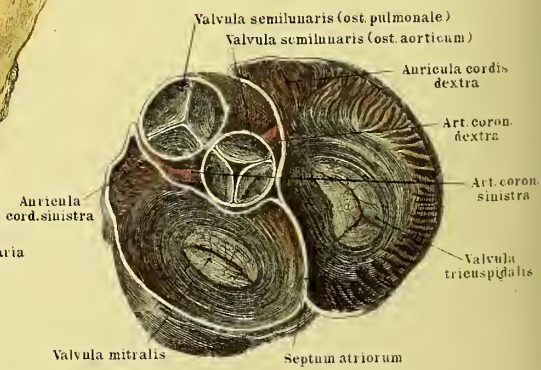

Tafel LXIII.

Fig. 1. Herz von der dorsalen Seite gesehen, der Herzbeutel ist nach oben zurückgeschlagen, die Vena cava inferior an ihrer Mündung abgeschnitten. Die Venen sind blau, die Arterien rot injiziert.

Fig. 2. Herz von der ventralen Seite gesehen, der Herzbeutel losgetrennt, geöffnet und seitlich zurückgeschlagen.

Fig. 3. Schnitt durch die Herzkammern.

Fig. 4. Herz eines 8monatlichen Embryos von der ventralen Seite gesehen; der Ductus Botalli ist deutlich sichtbar.

Fig. 5. Schnitt durch rechte Vor- und Herzkammer des gleichen Herzens wie in Fig. 4, um das Foramen ovale darzustellen. Die linksseitige Herzwand ist auch entfernt.

Fig. 6. Schnitt durch die Vorhöfe und die austretenden grossen Gefässe. Die Klappen sind von oben gesehen.

Synonyme der Herzteile.

Herz = Cor = Cardia. — Apex = Mucro cordis. — Sulcus longitudinalis cordis = Crena cordis. — Sulcus atrioventricularis = S. circularis. — Sinus pericardii = S. transversus p. — Ostium atrioventriculare = O. venosum ventriculi. — Trabeculae carneae ventriculorum = Trabes carneae. — Annuli ibrosi = A. fibrocartilaginei. — Nodi valvulae mitralis = N. atrioventricularis. — Annuli fibrosi ostiae arteriosae = Tendines coronarii. — Ventriculus dexter = V. anterior = V. pulmonalis. — Valvula tricuspidalis = V. triglochis. — Nodulus Arantii = N. Morgagnii. — Atrium sinistrum = A. posterius. — Ventriculus sinister = V. posterior = V. aorticus. — Ostium atrioventriculare sinistrum = O. venosum. — Valvula mitralis = V. bicuspidalis.

Synonyme der Herzgefässe s. Aorta und Venensystem.

Fig. 1.

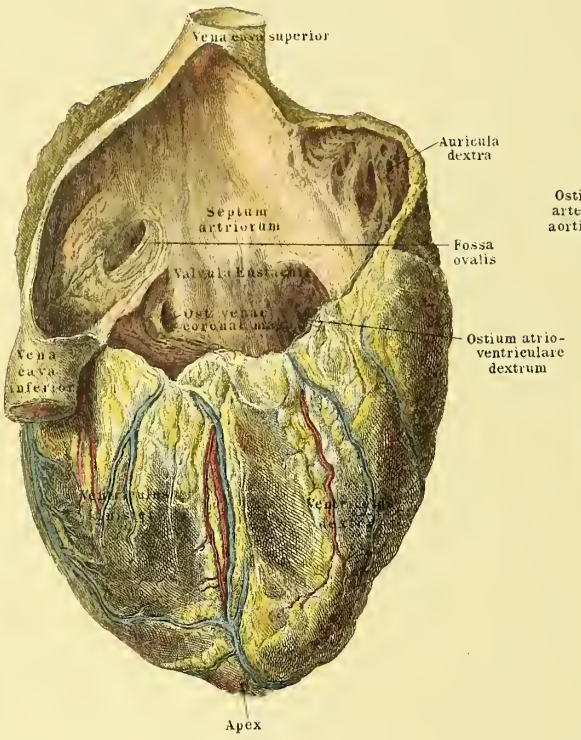

Fig. 2.

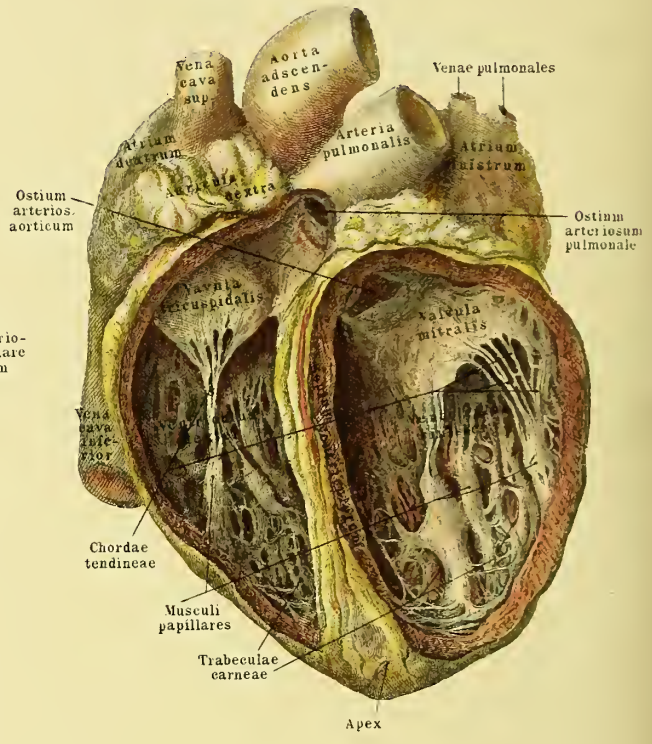

Fig. 3.

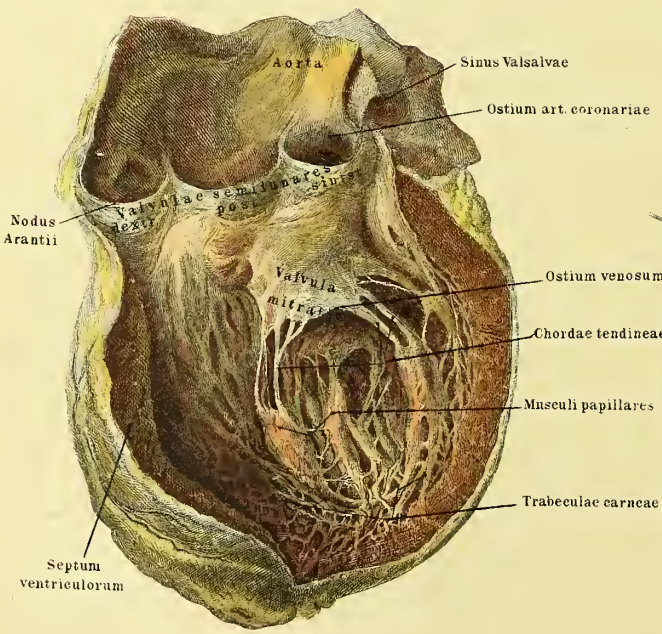

Fig. 4.

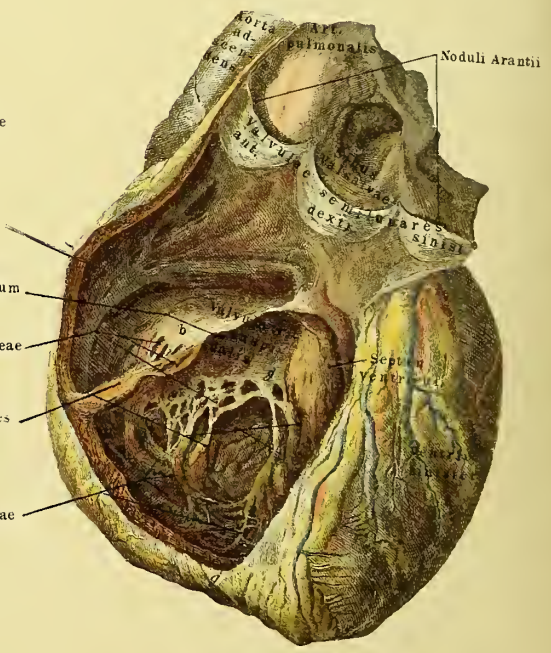

Tafel LXIV.

Fig. 1. Dorsale Ansicht des Herzens mit geöffneter rechter Vorkammer, um die Einmündungsstelle der Hohlvenen zu zeigen.

Fig. 2. Herz ventral gesehen; die vorderen Herzkammerwände sind entfernt, die grossen Gefässe abgeschnitten.

Fig. 3. Die linke Herzkammer geöffnet, die Wurzel der Aorta aufgeschnitten und seitlich umgeschlagen.

Fig. 4. Die rechte geöffnete Herzkammer nebst aufgeschnittener und zurückgeschlagener Art. pulmonalis.

Das Fettgewebe ist auf Tafel LXIII und LXIV im gelben Tone gehalten.

Fig. 2.

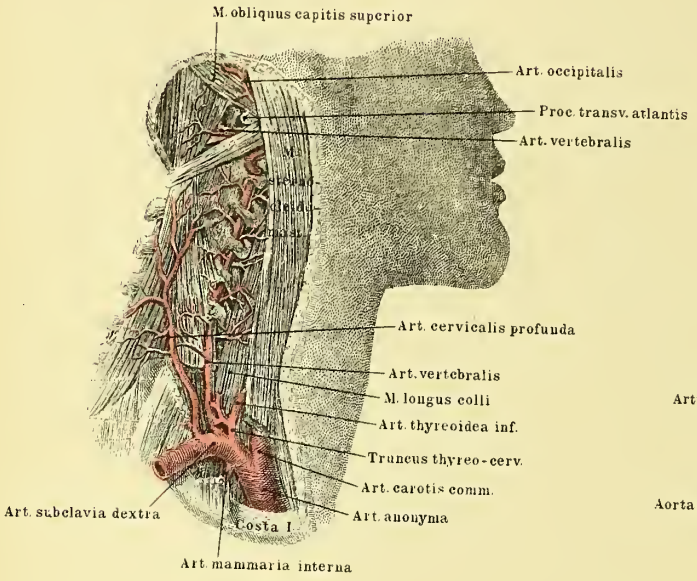

Fig. 1.

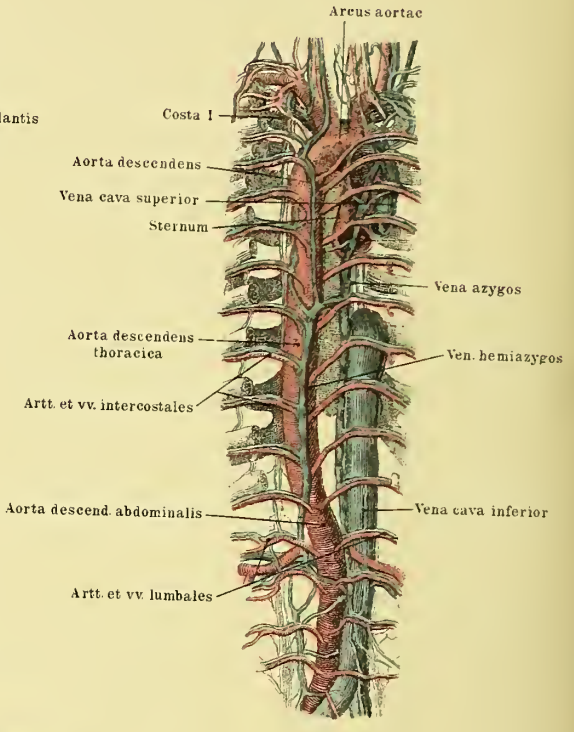

Fig. 3.

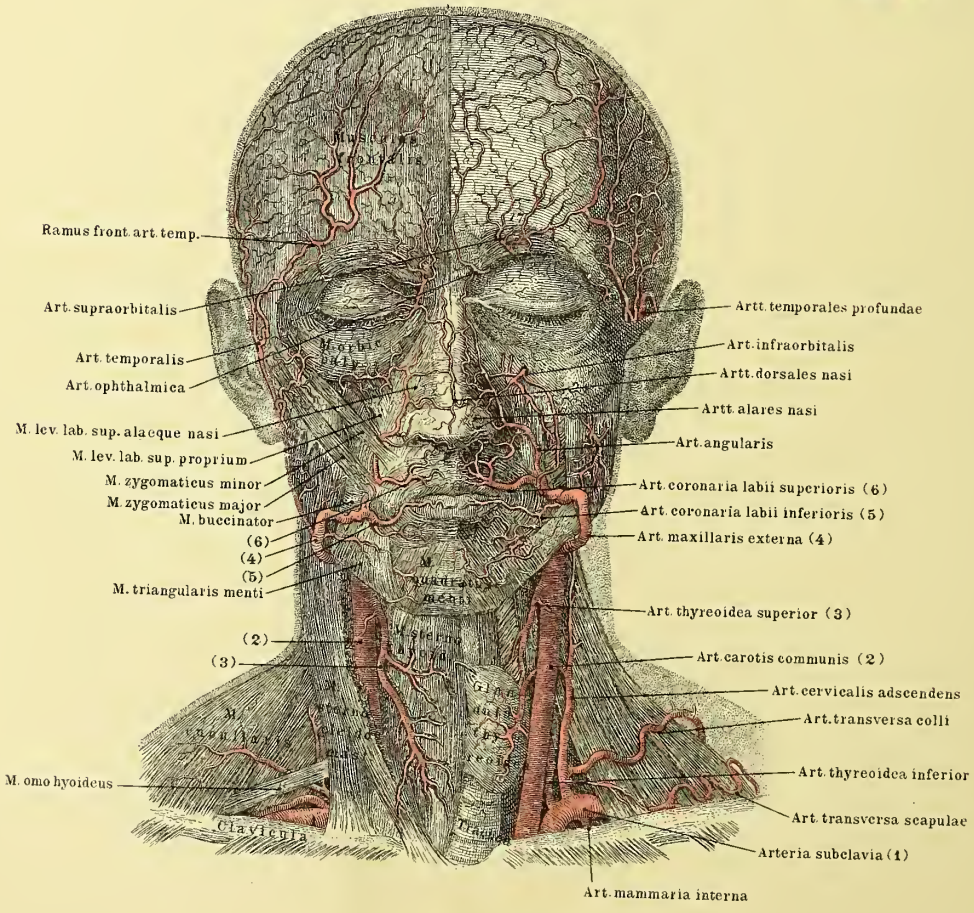

Tafel LXV.

Fig. 1. Der Aortenstamm dorsal gesehen, nach Entfernung der Wirbelsäule, rechts die untere Hohlvene.

Fig. 2. Rechte Art. anonyma und A. subclavia nebst den tiefen Ästen der letzteren.

Fig. 3. Die Kopfschlagadern in oberflächlicher Schicht.

Synonyme des Arcus aortae und der aus ihm entspringenden Gefässe.

Art. coronaria cordis sinistra = A. coron. cord. posterior. — A. anonyma = A. anonyma brachiocephalica = Truncus anonymus = T. innominatus = T. brachiocephalicus = T. communis arteriorum carotidis et subclaviae dextrae. — A. carotis communis = A. c. primitiva. — A. carotis externa = A. carotis facialis. — Rami thyreoidei a. thyr. sup. = R. glandularis A. pharyngobasilaris = A. pharyngea adscendens = A. pharyngo meningea. — Ram. meningeus = R. basilaris = A. meningea post. — Ram. tympanicus = A. tympanica. — A. maxillaris externa = A. facialis anterior. — A. pharyngopalatina = A. palatina adscendens. — A. coronaria labii inferiores = A. labialis inferior. — A. coron. labii superioris = A. labialis superior. — A. transversa faciei = A. facialis transversa. — A. temporalis superficialis anterior = A. temporalis media = R. frontalis. — A. temp. sup. post. = Ram. posterior = R. occipitalis. — A. maxillaris interna = A. facialis profunda. — A. alveolaris inferior = A. maxillaris inf. = A. dentalis inf. — A. meningea media = A. spinosa. — A. alveolaris superior = A. dentalis sup. = A. supramaxillaris. — A. Vidiana = A. pharyngea suprema. — A. palatina major = A. pal. anterior. — A. sphenopalatina = A. nasalis posterior communis. — Arcus tarseus a. palpebralis = A. palpebralis. — A. chorioidea inferior = A. chorioidea.

Fig. 1.

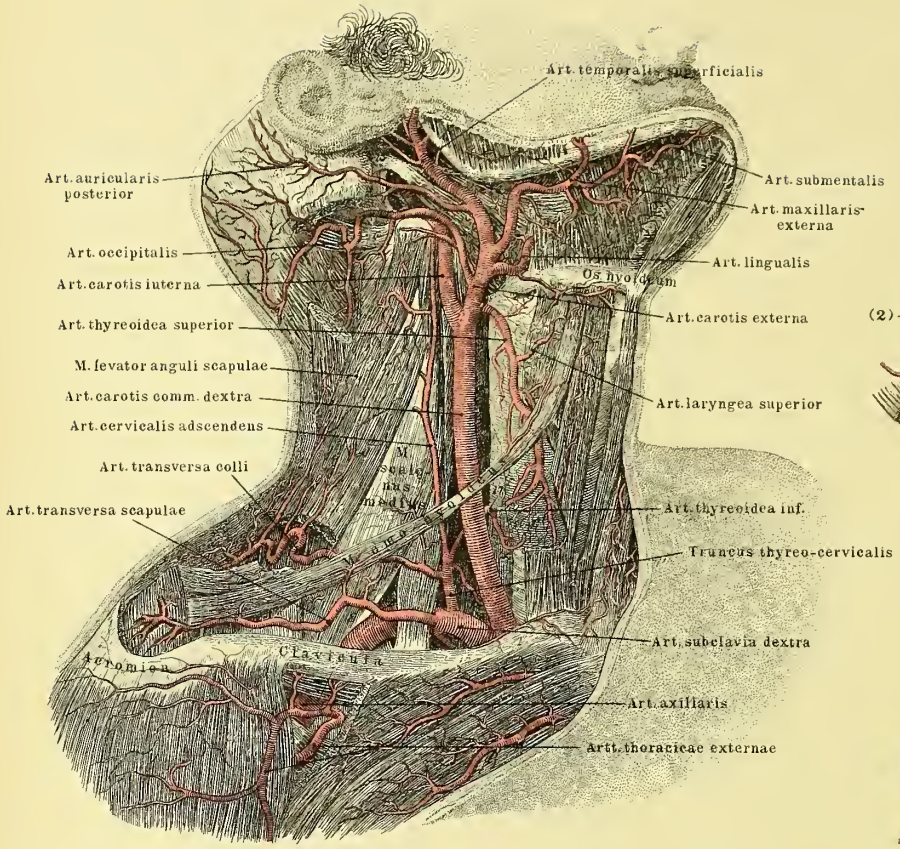

Fig. 4.

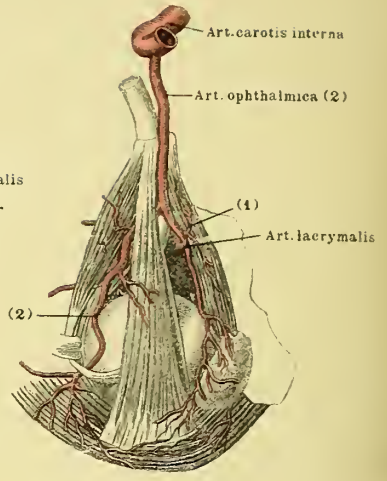

Fig. 5.

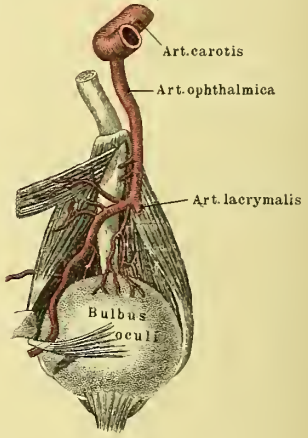

Fig. 3.

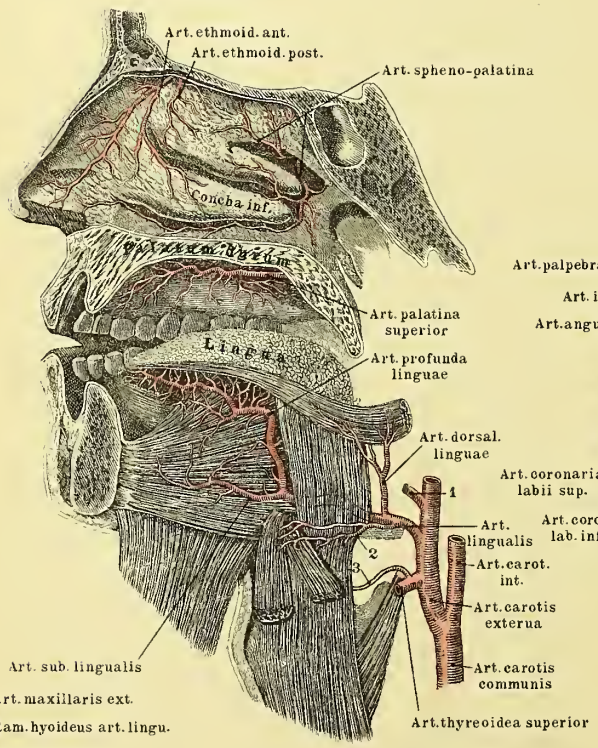

1. Art. maxillaris ext.
2. Ram. hyoideus art. lingu.
3. Art. laryngea sup.

Fig. 2.

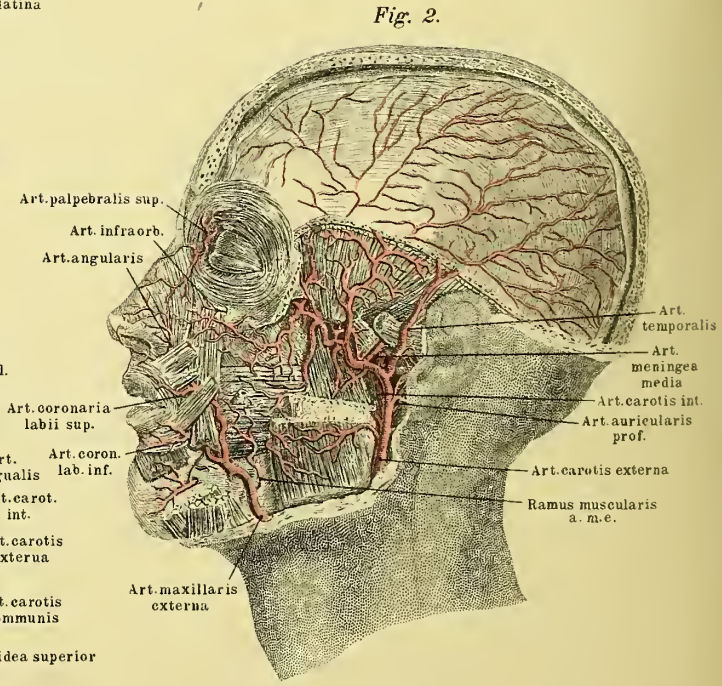

Tafel LXVI.

Fig. 1. Verzweigungen der Art. subclavia dextra und carotis communis dextra.
Fig. 2. tiefe Äste der A. carotis externa.
Fig. 3. Verzweigungen der A. carotis ext. in Mund- und Nasenhöhle.
Figg. 4 u. 5. Verzweigungen der A. ophthalmica am linken Auge (von oben gesehen).

Synonyme der Art. subclavia und ihrer Verzweigungen.

A. profunda cerebri = A. cerebri posterior. — Plexus chorioidei = Aa. chorioideae superiores. — A. mammaria interna = A. thoracica interna — A. bronchialis anterior = A. br. superior. — A. pericardiacophrenica = A. diaphragmatica superior. — A. epigastrica superior = Ram. epigastricus; = A. cervicalis superficialis = A. transversalis cervicis = A. cervicalis transversa. — A. transversa scapulae = A. suprascapularis = A. scapularis superior. — Ram. acromialis = R. scapularis superficialis. — Truncus costocervicalis = Tr. intercostalis suprema. — A. intercostalis suprema = A. costalis prima = A. c. suprema. — A. intercostalis prima = A. interc. posterior. — A. thoracica suprema = A. th. prima = A. th. minor. — A. thoracico-acromialis = A. th. secunda = A. th. humeraria = A. th. acromialis. — A. thoracica longa = A. th. tertia = A. mammaria externa. — A. profunda brachii = A. collateralis magna = A. c. radialis. — A. collateralis media = A. c. magna. — A. collat radialis = A. collat. radialis inferior s. externa. — R. volaris sublimis = R. v. superficialis = A. superf. volae = A. metacarpea volaris sublimis radialis. — Ram. vol. profundus = R. communicans = A. metacarpea vol. prof. radialis. — A. ulnaris = A. cubitalis. — A. interossea antibrachii dorsalis = A. i. antibr. externa s. posterior. — A. interossea antibrachii volaris = A. i. a. palmaris = A. i. a. interna s. anterior. — Rete articulare cubiti = R. a. cubitale. — Rete carpeum dorsale = Arcus carpi dorsalis. — Arcus volaris sublimis = Arc. superficialis volae. — Aa. digitales communes. = Aa. volares communes = Aa. metacarpeae volares. — Aa. interosseae metacarpi volares = Aa. intermetacarpeae volares. — Aa. digitales volares = Aa. dig. vol. propriae. —

Fig. 1.

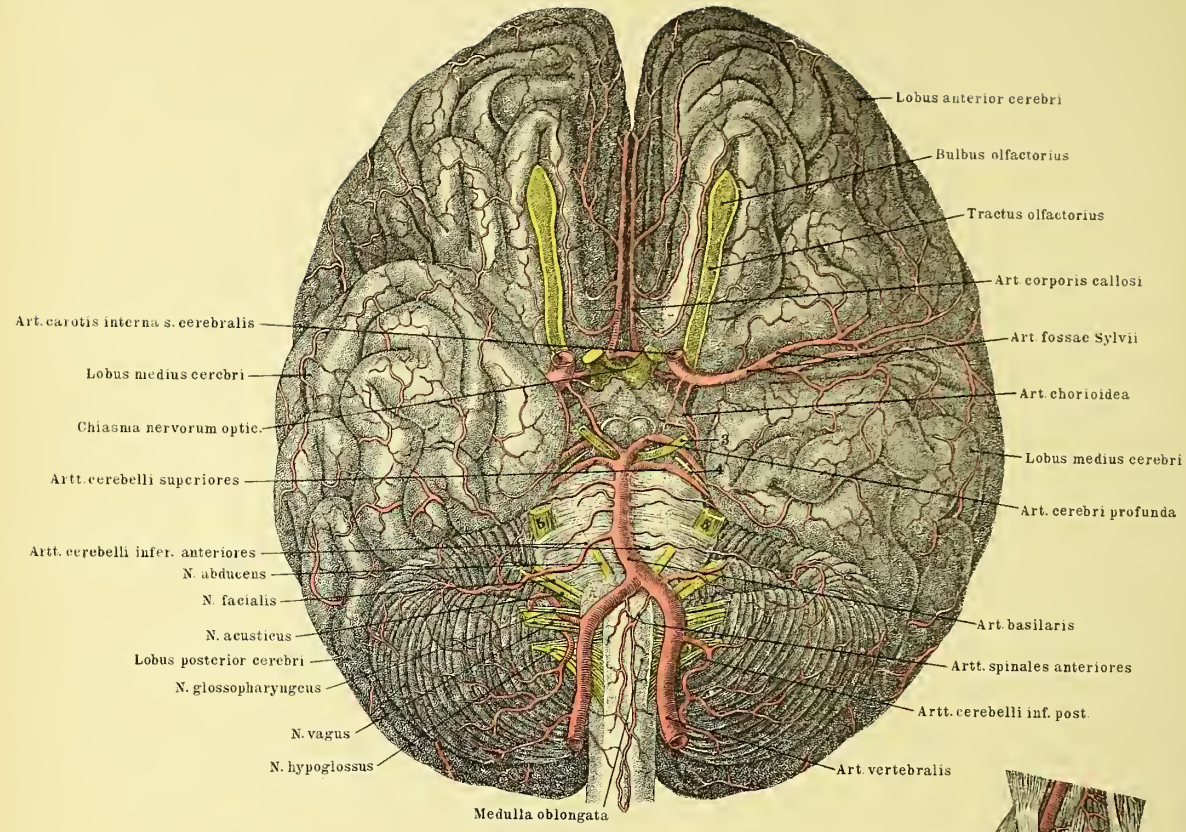

Fig. 2.

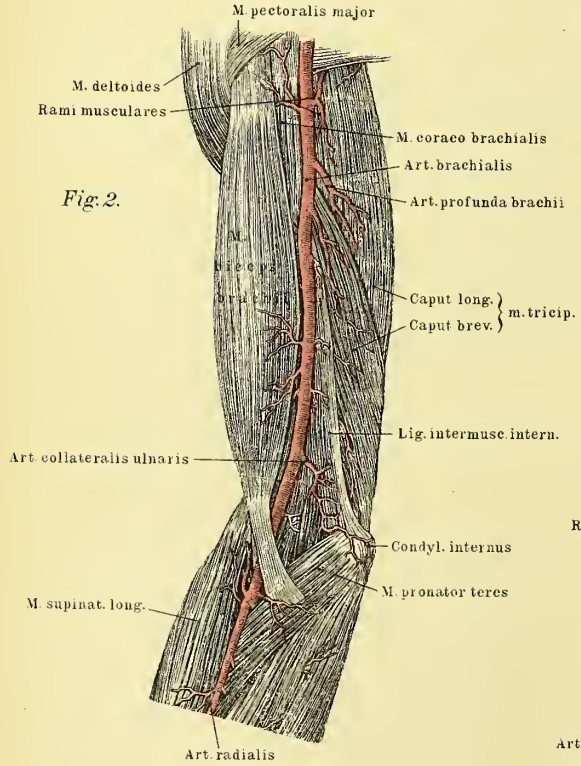

Fig. 3.

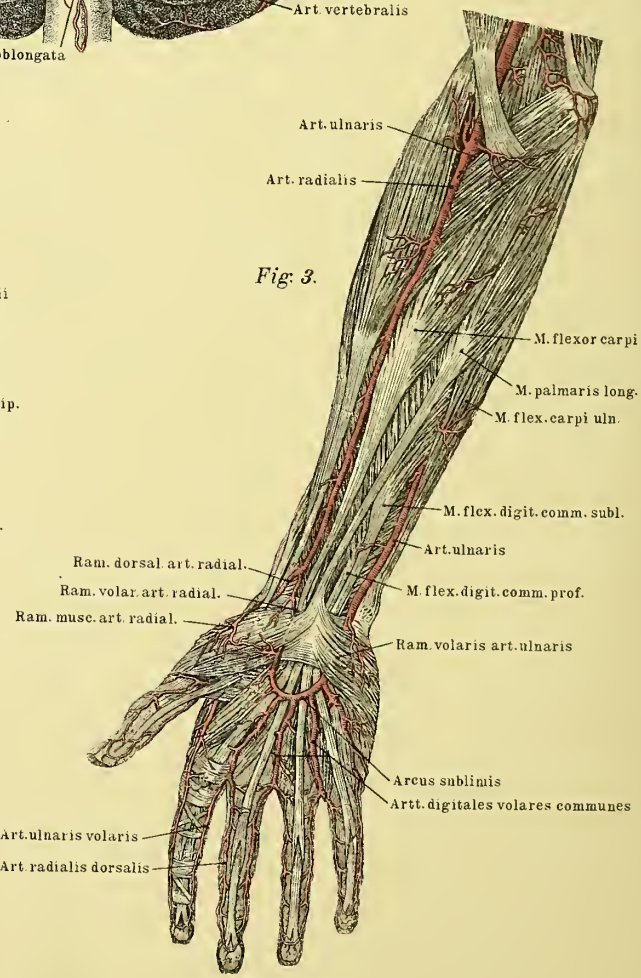

Tafel LXVII.

Fig. 1. Arterien der Unterseite des Gehirns; rechts (in der Figur) ist der Lobus medius nach unten umgeschlagen, um die in der Fossa Sylvii verlaufenden Aa. zu zeigen.

Figg. 2 u. 3. Verlauf der Art. brachialis und radialis an der volaren Seite des rechten Armes.

Fig. 1.

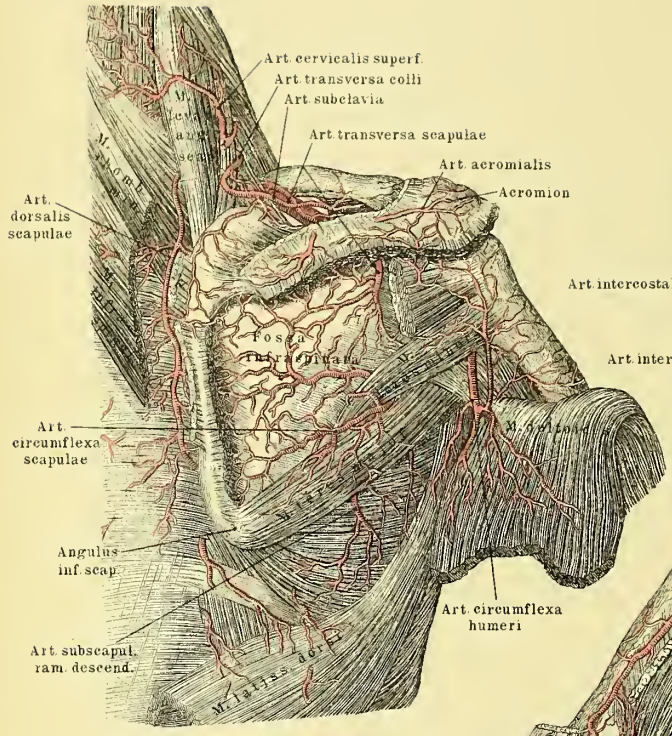

Fig. 2.

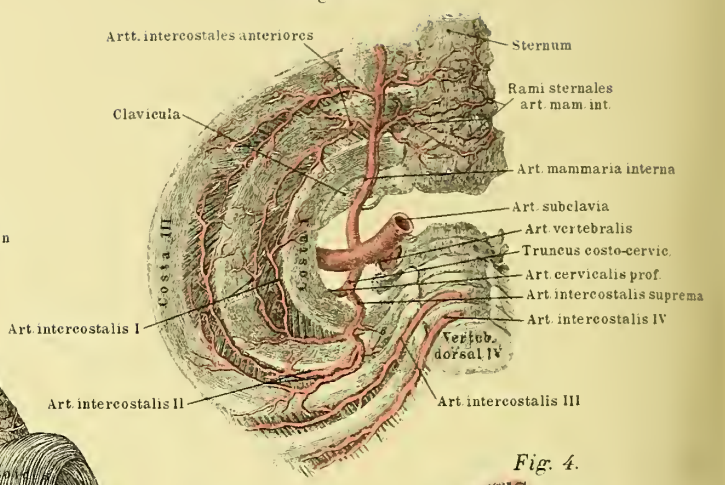

Fig. 3.

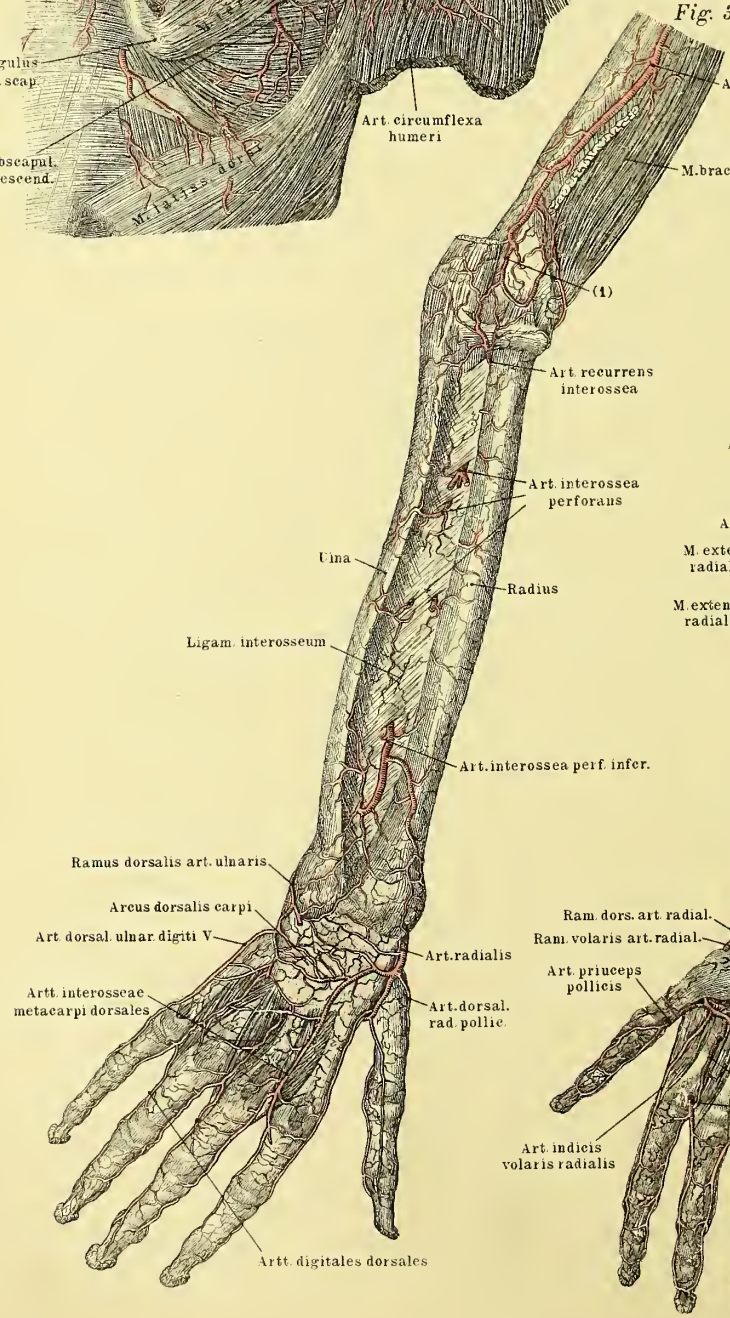

Fig. 4.

Tafel LXVIII.

Fig. 1. Arterien an der dorsalen Fläche des Schulterblattes.
Fig. 2. Zweige der Art. subclavia im Brustkorb; Ansicht vom dorsalen Ende aus.
Fig. 3. Die tiefen Arterien des rechten Armes.
Fig. 4. Art. radialis und ulnaris in ihrer Verbreitung an der volaren Seite des Armes.

Fig. 2.

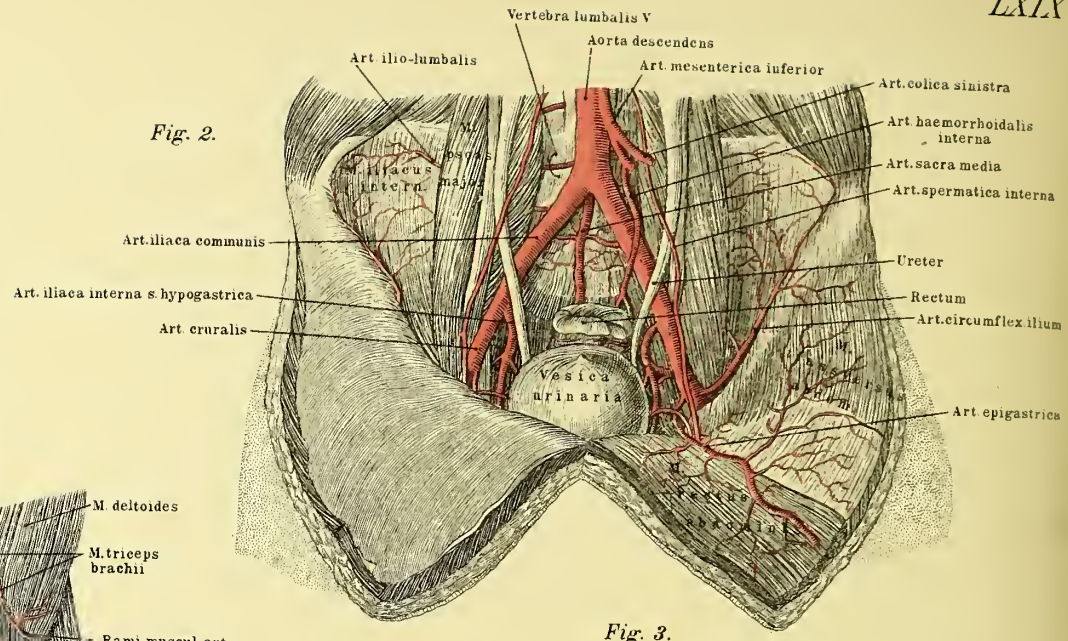

Fig. 1.

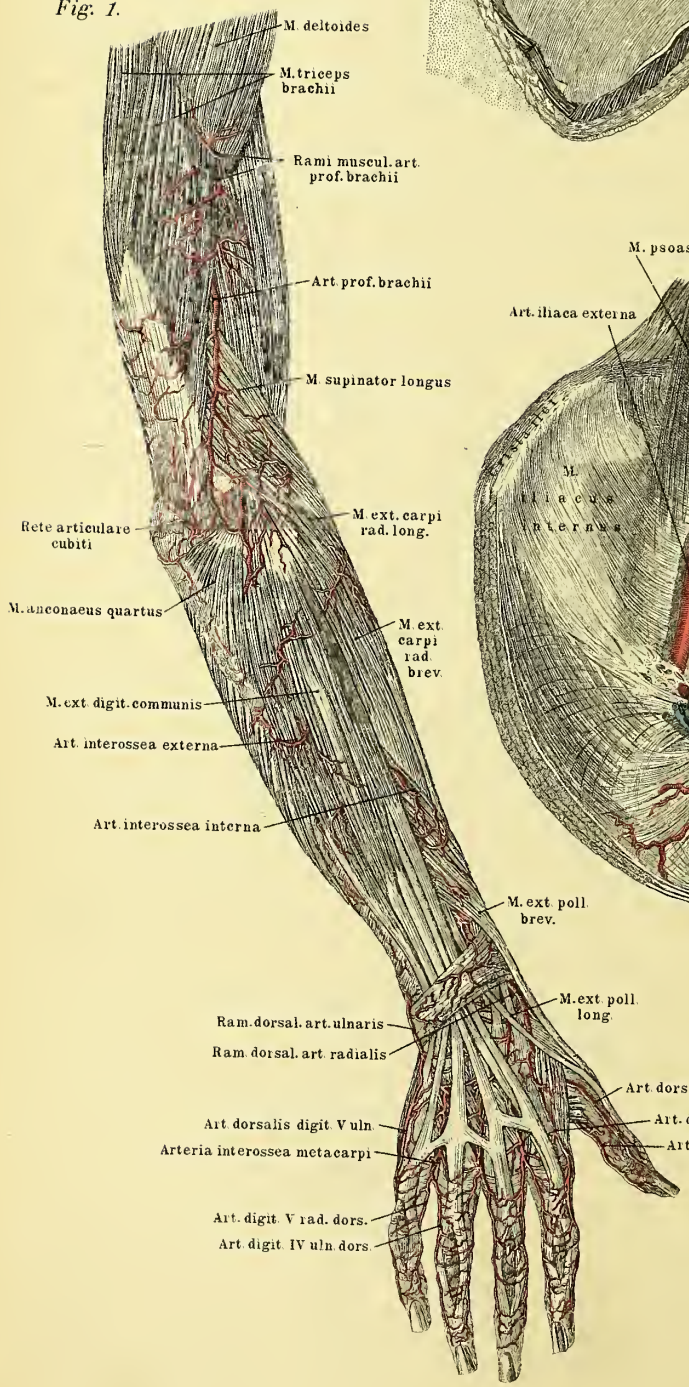

Fig. 3.

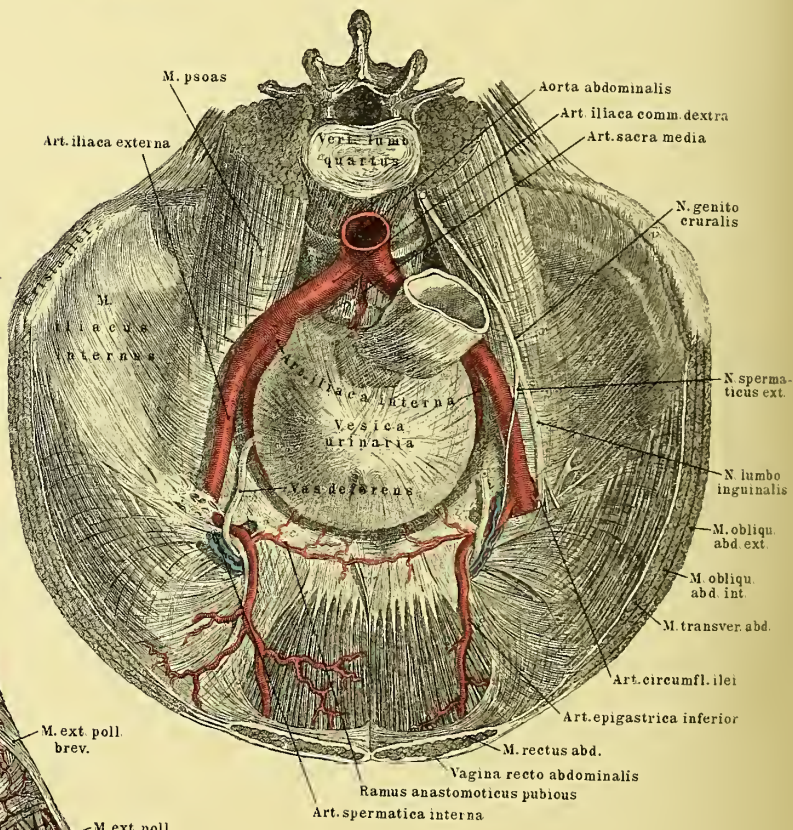

Tafel LXIX.

Fig. 1. Oberflächliche Arterien der dorsalen Seite des rechten Armes.

Fig. 2. Spaltung der Aorta abdominalis im Becken. Die vorderen Bauchdecken sind aufgeschnitten und umgeschlagen.

Fig. 3. Ansicht der Arterien des Beckens von oben; der Körper ist horizontal zwischen drittem und viertem Lendenwirbel durchschnitten.

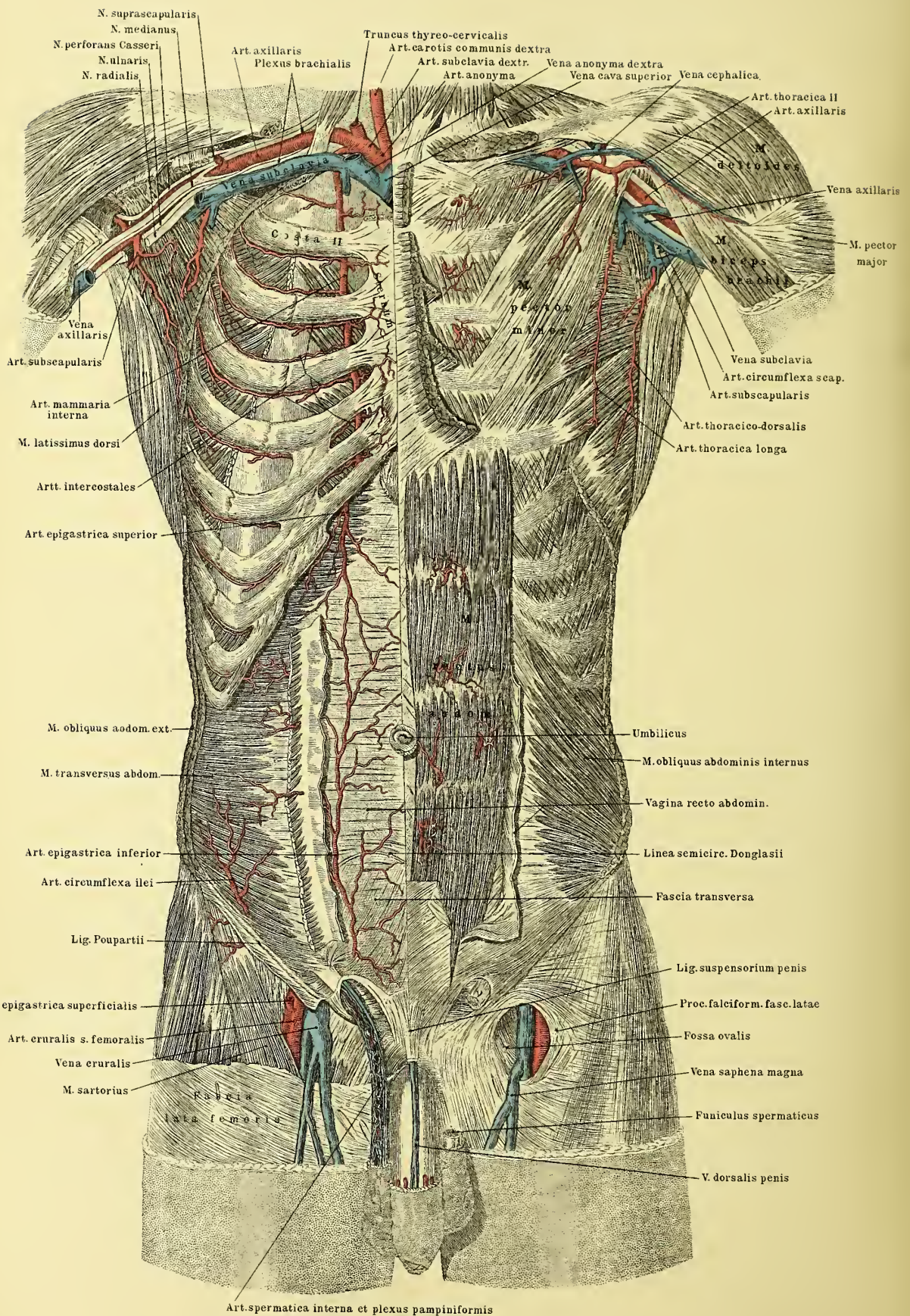
N. suprascapularis
N. medianus
N. perforans Casseri
N. ulnaris
N. radialis
Art. axillaris
Plexus brachialis
Truncus thyreo-cervicalis
Art. carotis communis dextra
Art. subclavia dextr.
Art. anonyma
Vena anonyma dextra
Vena cava superior
Vena cephalica
Art. thoracica II
Art. axillaris
M. deltoides
Vena axillaris
M. pector major
M. biceps brachii
Vena subclavia
Art. circumflexa scap.
Art. subscapularis
Art. thoracico-dorsalis
Art. thoracica longa
Costa II
M. pectoralis major
Vena axillaris
Art. subscapularis
Art. mammaria interna
M. latissimus dorsi
Artt. intercostales
Art. epigastrica superior
M. obliquus aodom. ext.
M. transversus abdom.
Art. epigastrica inferior
Art. circumflexa ilei
Lig. Poupartii
Art. epigastrica superficialis
Art. cruralis s. femoralis
Vena cruralis
M. sartorius
Fascia lata femoris
Umbilicus
M. obliquus abdominis internus
Vagina recto abdomin.
Linea semicirc. Donglasii
Fascia transversa
Lig. suspensorium penis
Proc. falciform. fasc. latae
Fossa ovalis
Vena saphena magna
Funiculus spermaticus
V. dorsalis penis
Art. spermatica interna et plexus pampiniformis

Tafel LXX.

Verzweigungsbezirke der Art. mammaria interna und epigastrica inferior. Die oberflächlichen Muskeln sind rechterseits fortgenommen bis auf die Rippen, so dass die Art. axillaris und die Vena subclavia freiliegen; gleichzeitig sind die oberflächlichen Bauchmuskeln abgetragen. An der linken Körperhälfte sind die Mm. pectoralis major, serratus anticus major und obliquus abdominis externus entfernt.

Synonyme der Aorta descendens thoracica und abdominalis.

Aa. bronchiales = Aa. bronchiales posteriores s. inferiores. — Aa. intercostales = Aa. costales = Aa. intercostales aorticae. — A. intercostalis posterior = Ramus intercostalis anterior.

Aa. phrenicae inferiores = Aa. diaphragmaticae. — Aa. lumbales: Ramus anterior = R. lumbalis = R. abdominalis. — Aa. suprarenales (mediae) = Aa. supraren. aorticae = Aa. renocapsulares. — Aa. renales = Aa. emulgentes. — A. spermatica interna = A. testicularis (beim Manne); A. ovarii = A. uteroovarica = A. uterina-aortica (beim Weibe). — A. coronaria ventriculi sinistra = A. gastrica superior sinistra. — A. hepatica = A. hep. communis. — A. coronaria ventriculi dextra = A. gastrica sup. dextr. — A. gastroepiploica dextra = A. gastrica inf. dextra = A. coronaria ventriculi inf. dext. — A. lienalis = A. splenica. — A. gastro-epiploica sinistra = A. gastrica inf. sinistra. = A. coronaria ventriculi inf. sinistra. — A. mesenterica superior = A. mesacaica sup. — A. mesent. inf. = A. mesaraica inferior. — A. sacra media = A. sacralis media = Aorta sacrococcygea.

Fig. 1.

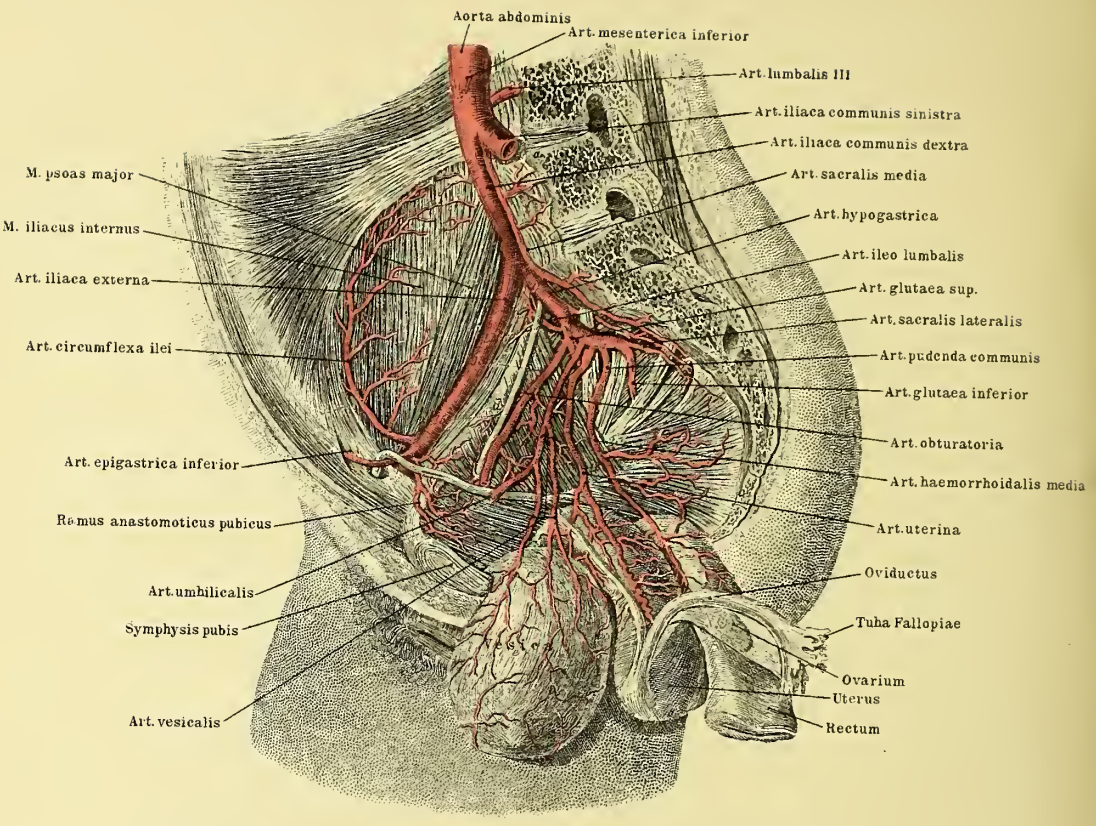
Aorta abdominis
Art. mesenterica inferior
Art. lumbalis III
Art. iliaca communis sinistra
Art. iliaca communis dextra
Art. sacralis media
Art. hypogastrica
Art. ileo lumbalis
Art. glutaea sup.
Art. sacralis lateralis
Art. pudenda communis
Art. glutaea inferior
Art. obturatoria
Art. haemorrhoidalis media
Art. uterina
Oviductus
Tuba Fallopiae
Ovarium
Uterus
Rectum
M. psoas major
M. iliacus internus
Art. iliaca externa
Art. circumflexa ilei
Art. epigastrica inferior
Ramus anastomoticus pubicus
Art. umbilicalis
Symphysis pubis
Art. vesicalis

Fig. 2.

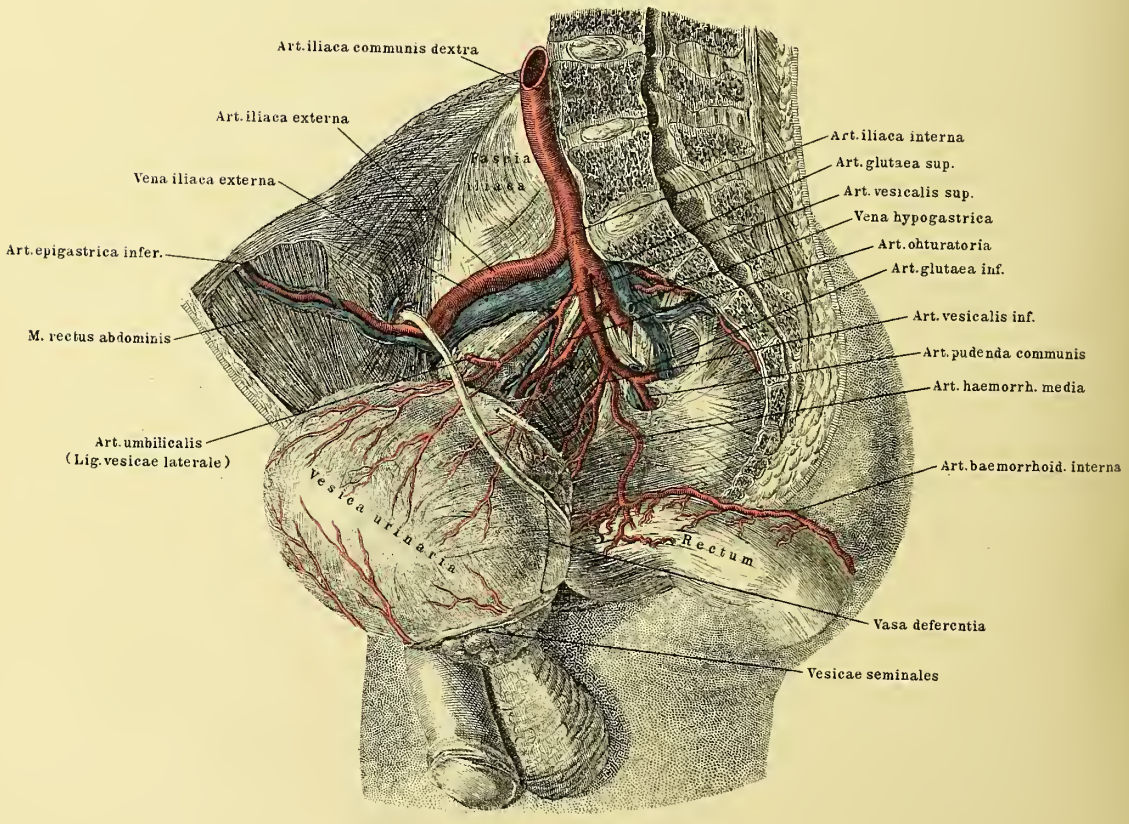
Art. iliaca communis dextra
Art. iliaca externa
Vena iliaca externa
Art. epigastrica infer.
M. rectus abdominis
Art. umbilicalis
(Lig. vesicae laterale)
Art. iliaca interna
Art. glutaea sup.
Art. vesicalis sup.
Vena hypogastrica
Art. obturatoria
Art. glutaea inf.
Art. vesicalis inf.
Art. pudenda communis
Art. haemorrh. media
Art. haemorrhoid. interna
Vesica urinaria
Rectum
Vasa deferentia
Vesicae seminales

Tafel LXXI.

Fig. 1. Verzweigung der Art. iliaca communis dextra im weiblichen Becken; Rectum, Uterus und Blase sind nach aussen-unten umgeschlagen. Der Schnitt ist vor der Medianebene geführt.

Fig. 2. Verzweigung der rechtsseitigen A. iliaca communis im männlichen Becken; Rectum und Harnblase umgeschlagen.

Synonyme der Zweige der Art. hypogastrica.

A. hypogastrica = A. iliaca interna. — A. iliolumbalis: Ramus adscendens = R. lumbalis; R. descendens = R. iliacus = R. transversalis. — A. glutaea = A. gl. superior = A. iliaca posterior. — A. vesicalis inferior = A. v. infima. — A. perinaei = A. transversa perinei = A. superficialis perinaei.

Fig. 1.

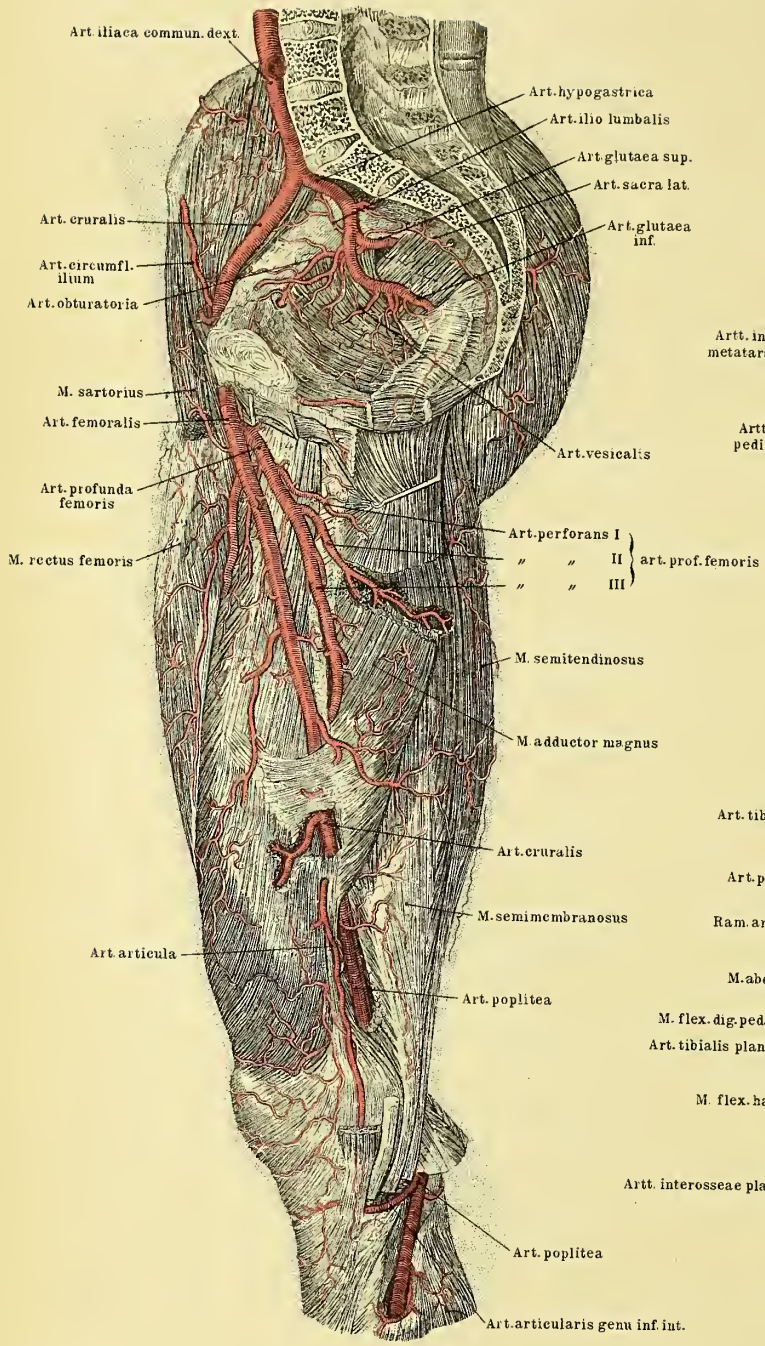

Fig. 2.

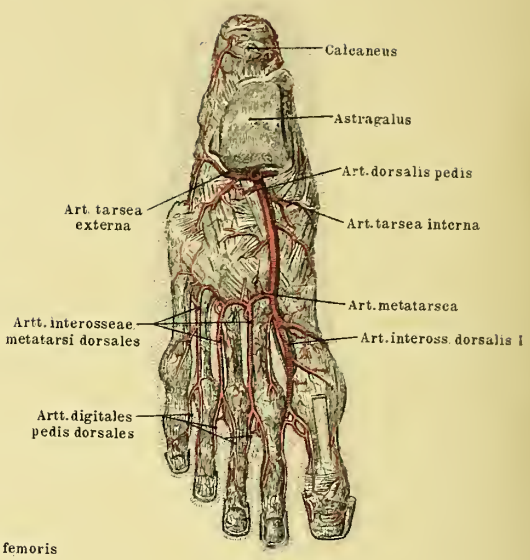

Fig. 3.

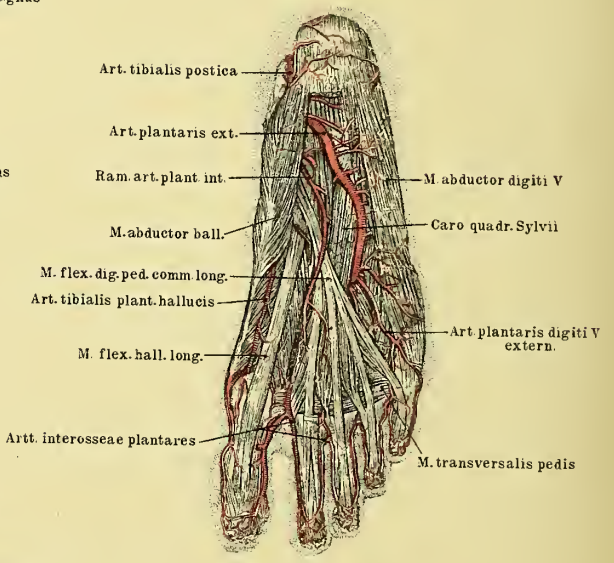

Fig. 4.

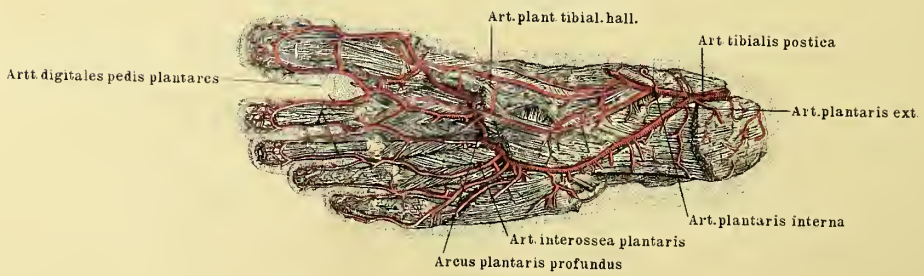

Tafel LXXII.

Fig. 1. Hauptstämme der grossen Oberschenkelarterien des rechten Beines Art. femoralis, cruralis und poplitea; Art. profunda femoris.

Fig. 2. Verzweigung der Art. dorsalis pedis des rechten Fusses.

Fig. 3. Verzweigung der Art. der Fusssohle des rechten Fusses.

Fig. 4. Tiefere Zweige der Art. der Fusssohle des rechten Fusses.

Synonyme der Art. iliaca externa und der Arterien der unteren Extremität.

A. epigastrica inferior = A. ep. inf. profunda = A. ep. inf. interna. — A. pubica = A. cristae pubis. — A. circumflexa ilium profunda = A. circumflexa ilium = A. circumfl. il. interna = A. epigastrica inferior externa. — A. cruralis = A. femoralis = A. femoralis communis. — A. epigastrica superficialis. = A. abdominalis subcutanea Halleri = A. epigastrica inferior externa. — A. circumflexa ilium superficialis = Ramus iliacus art. epig. superf. — A. profunda femoris: A. perforans tertia = A. perf. ultima. — A. nutritia magna = A. nut. inferior. — A. articularis genu suprema = A. artic. genu superficialis. = Aa. surales = Aa. musculares genu inferiores. — A. tibialis anterior = A. tibialis antica. — A. dorsalis pedis = A. pediaea = A. tarsea interna. — A. recurrens tibialis anterior = A. articularis genu recurrens. — A. tarsea lateralis = A. tars. lateralis posterior. — A. metatarsea = A. tars. lateralis anterior. — Aa. interosseae metatarsi dorsales = Aa. digitales communes tarsales = Aa. intermetatarseae dorsales. — A. interossea dorsalis prima = A. metatarsea prima = A. metatarsea dorsalis hallucis. — Ramus plantaris profundus a. dors. pedis = R. plant. anastomoticus profundus = R. perforans posterior primus. — A. peronea communis = A. fibularis = A. peronea. — A. peronea anterior = A. peronea perforans. — A. malleolaris posterior lateralis = R. anastomoticus transversus. — Aa. digitales plantares = Aa. plantares propriae.

Fig. 1.

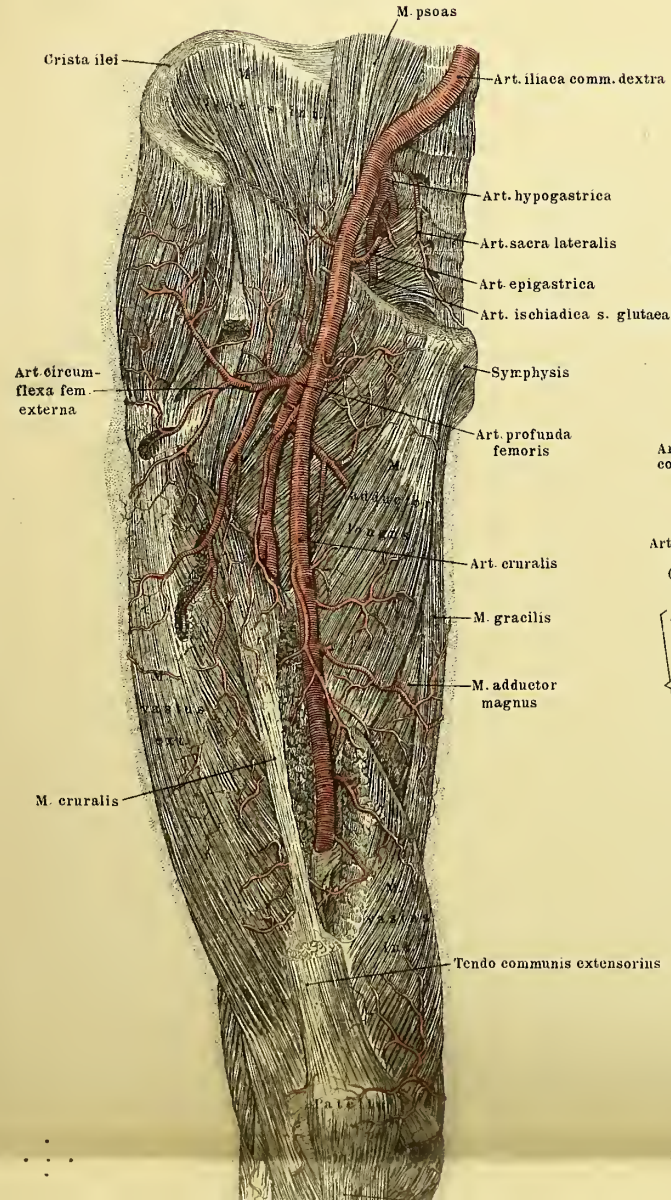

Fig. 2.

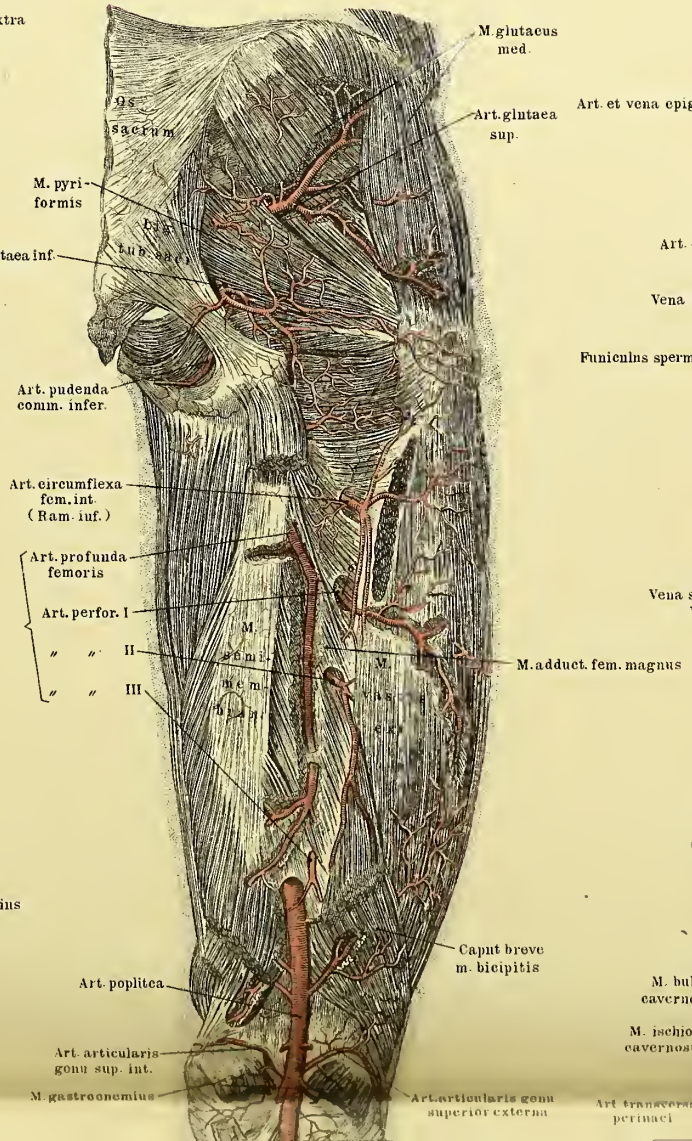

Fig. 3.

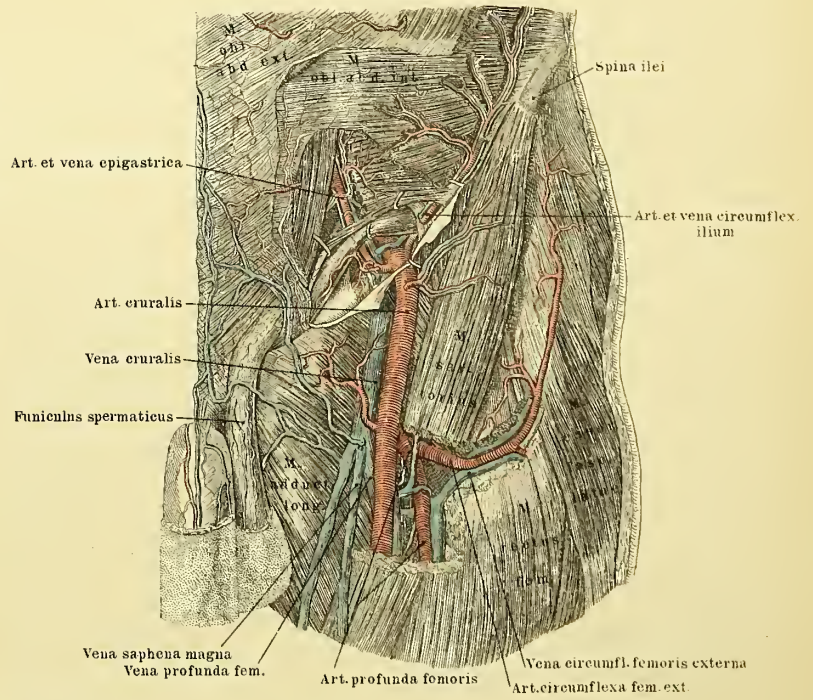

Fig. 4.

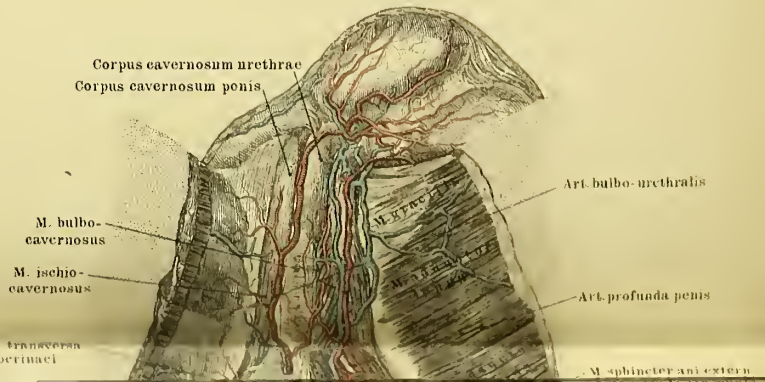

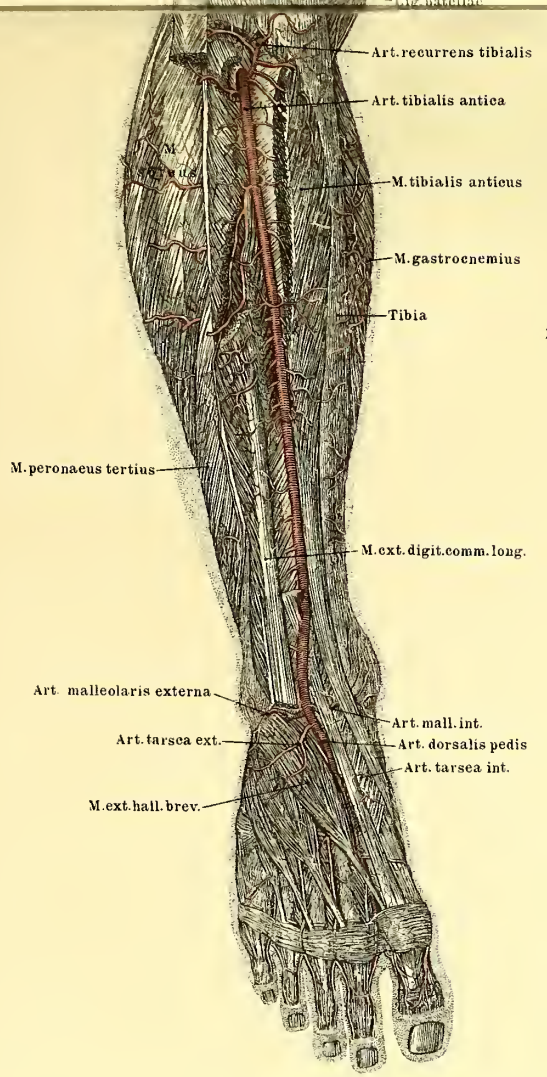
Art. recurrens tibialis
Art. tibialis antica
M. tibialis anticus
M. gastrocnemius
Tibia
M. peronaeus tertius
M. ext. digit. comm. long.
Art. malleolaris externa
Art. tarsea ext.
M. ext. hall. brev.
Art. mall. int.
Art. dorsalis pedis
Art. tarsea int.

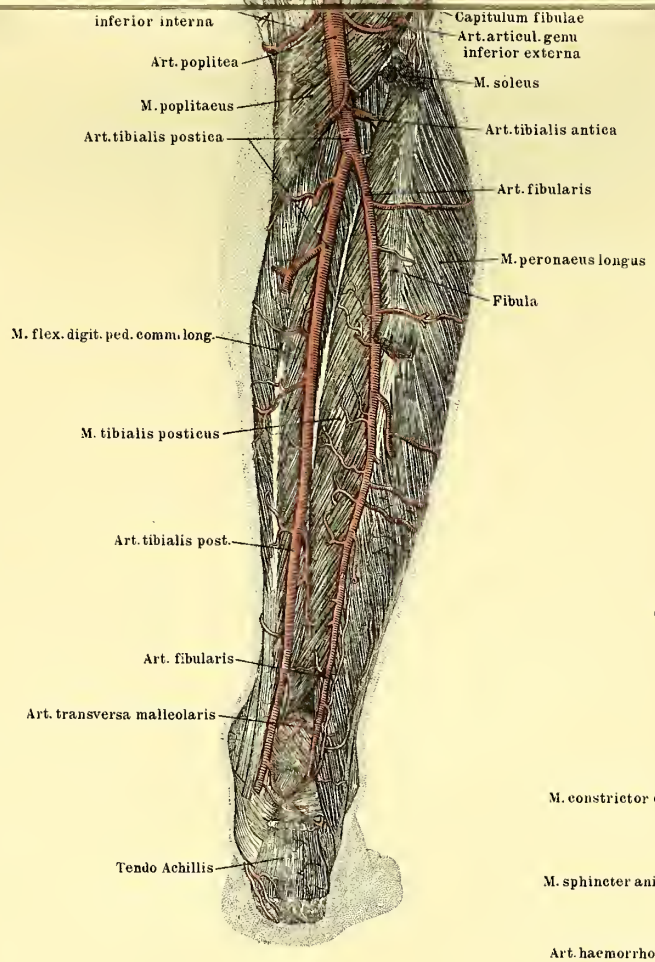
inferior interna
Art. poplitea
M. poplitaeus
Art. tibialis postica
M. flex. digit. ped. comm. long.
M. tibialis posticus
Art. tibialis post.
Art. fibularis
Art. transversa malleolaris
Tendo Achillis
Capitulum fibulae
Art. articul. genu inferior externa
M. soleus
Art. tibialis antica
Art. fibularis
M. peronaeus longus
Fibula

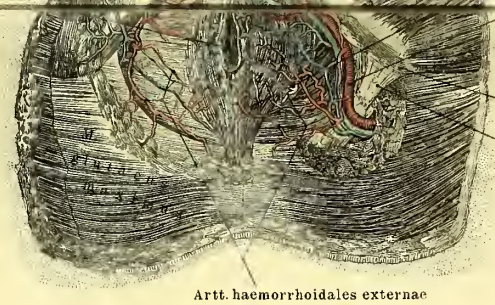
Tuber ischii
Lig. tuberoso-sacrum
Artt. haemorrhoidales externae

Fig. 5.

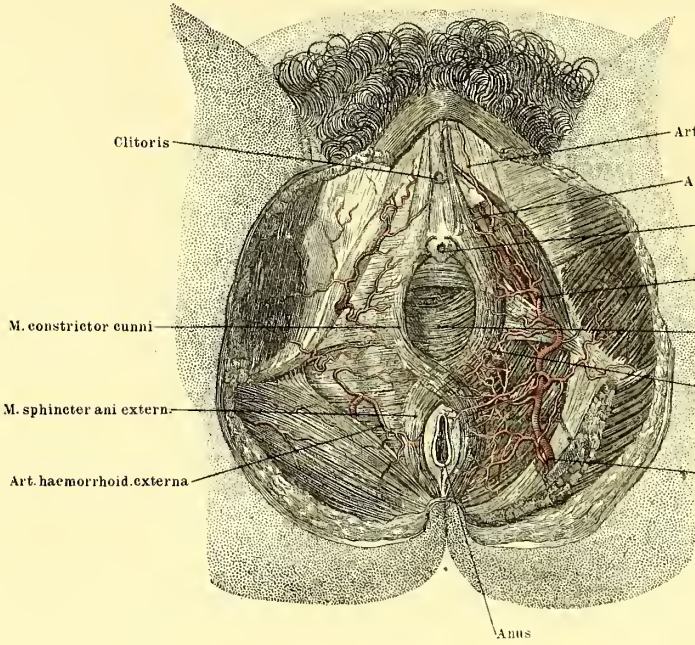
Clitoris
Art. dorsalis clitoridis
Art. profunda clitoridis
Orificium urethrae
Art. vaginalis
M. constrictor cunni
Vagina
Art. transversa perinaei
M. sphincter ani extern.
Art. haemorrhoid. externa
Art. pudenda communis
Anus

Tafel LXXIII—LXXIV.

Fig. 1. Die Art. cruralis und tibialis und ihre Verzweigungen an der Vorderseite des rechten Beines.

Fig. 2. Die Hauptgefässe des Gesässes, des Oberschenkels an der hinteren Seite, Art. poplitea und tibialis postica des rechten Beines.

Fig. 3. Arterien und Venen in der Schenkelbeuge der rechten Seite.

Fig. 4. Arterien und Venen der äusseren Geschlechtsorgane und des Afters beim Manne.

Fig. 5. Arterien der äusseren Geschlechtsorgane und des Perinaeums beim Weibe.

Fig. 2.

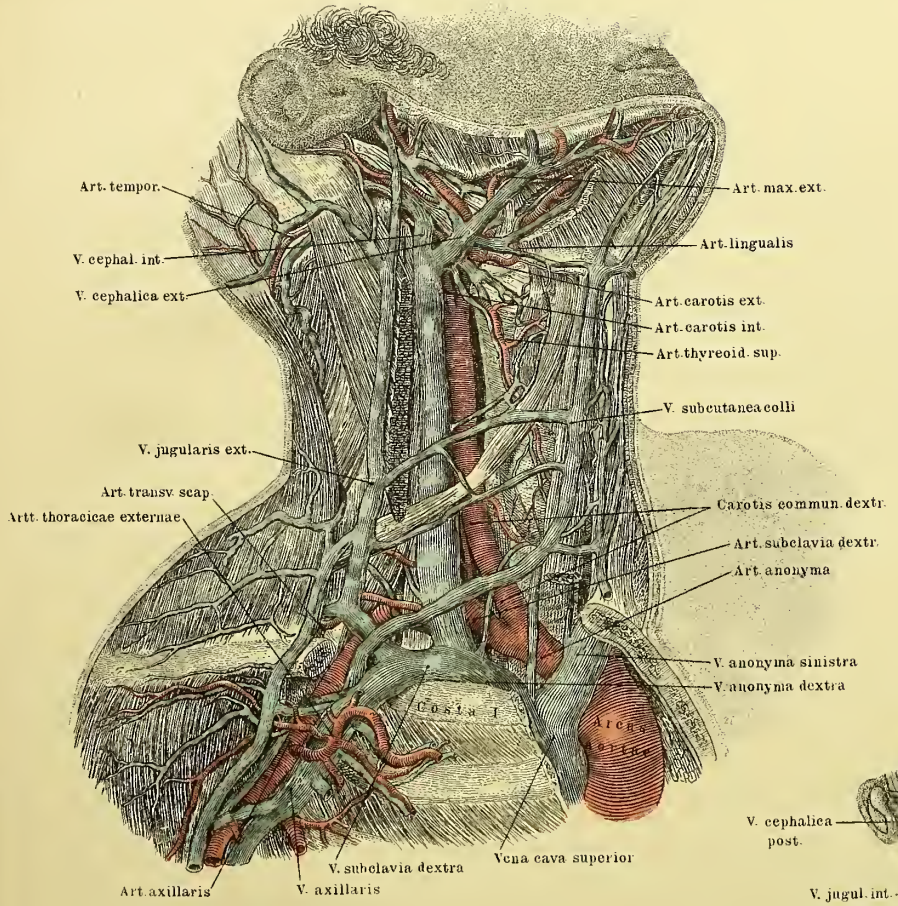

Fig. 3.

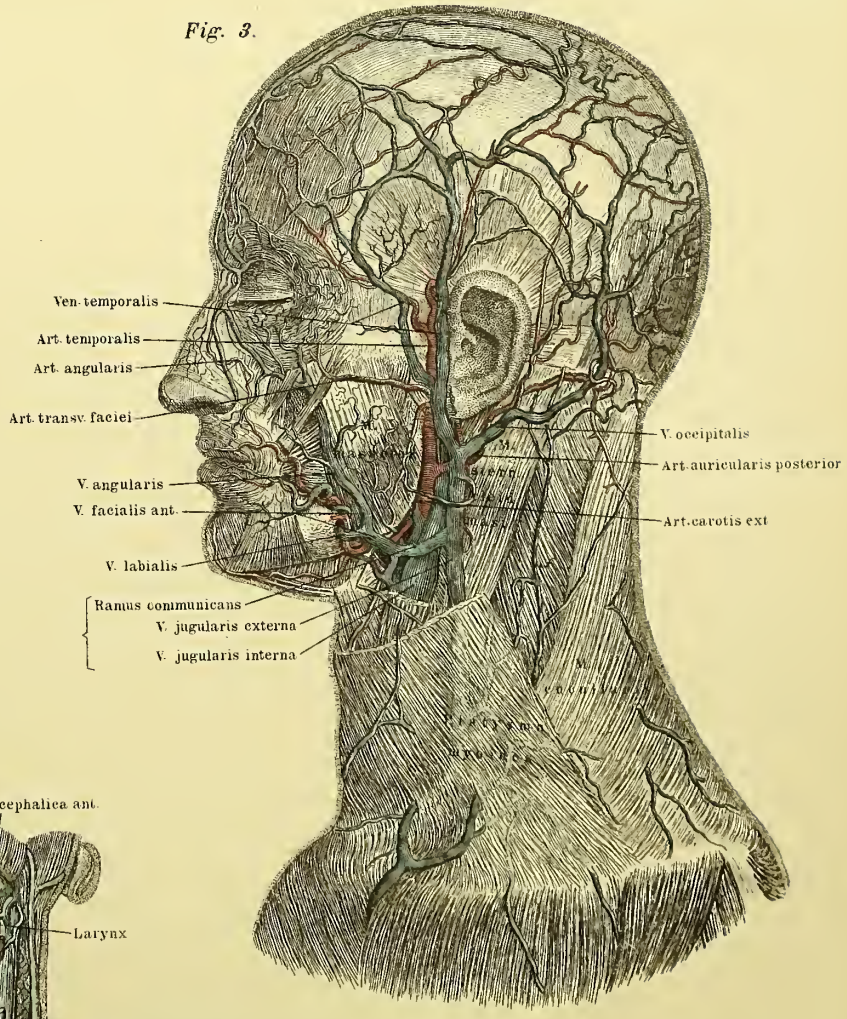

Fig. 1.

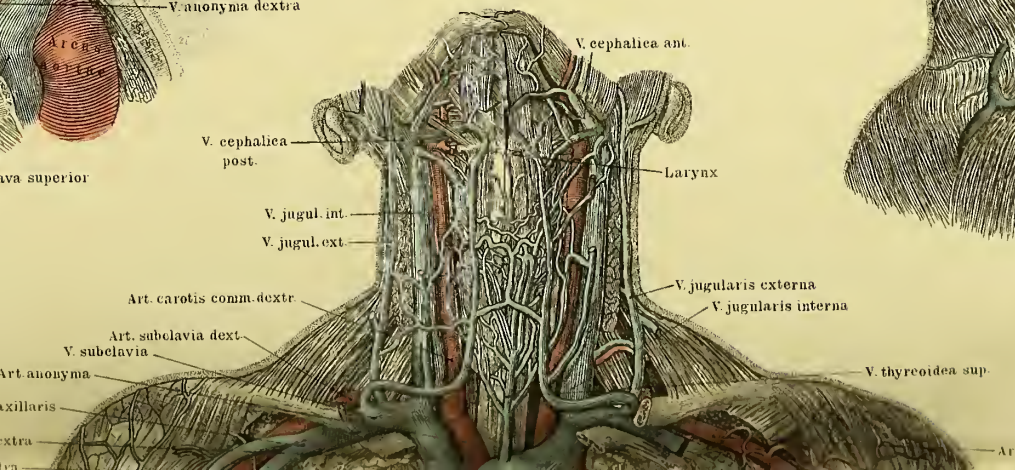

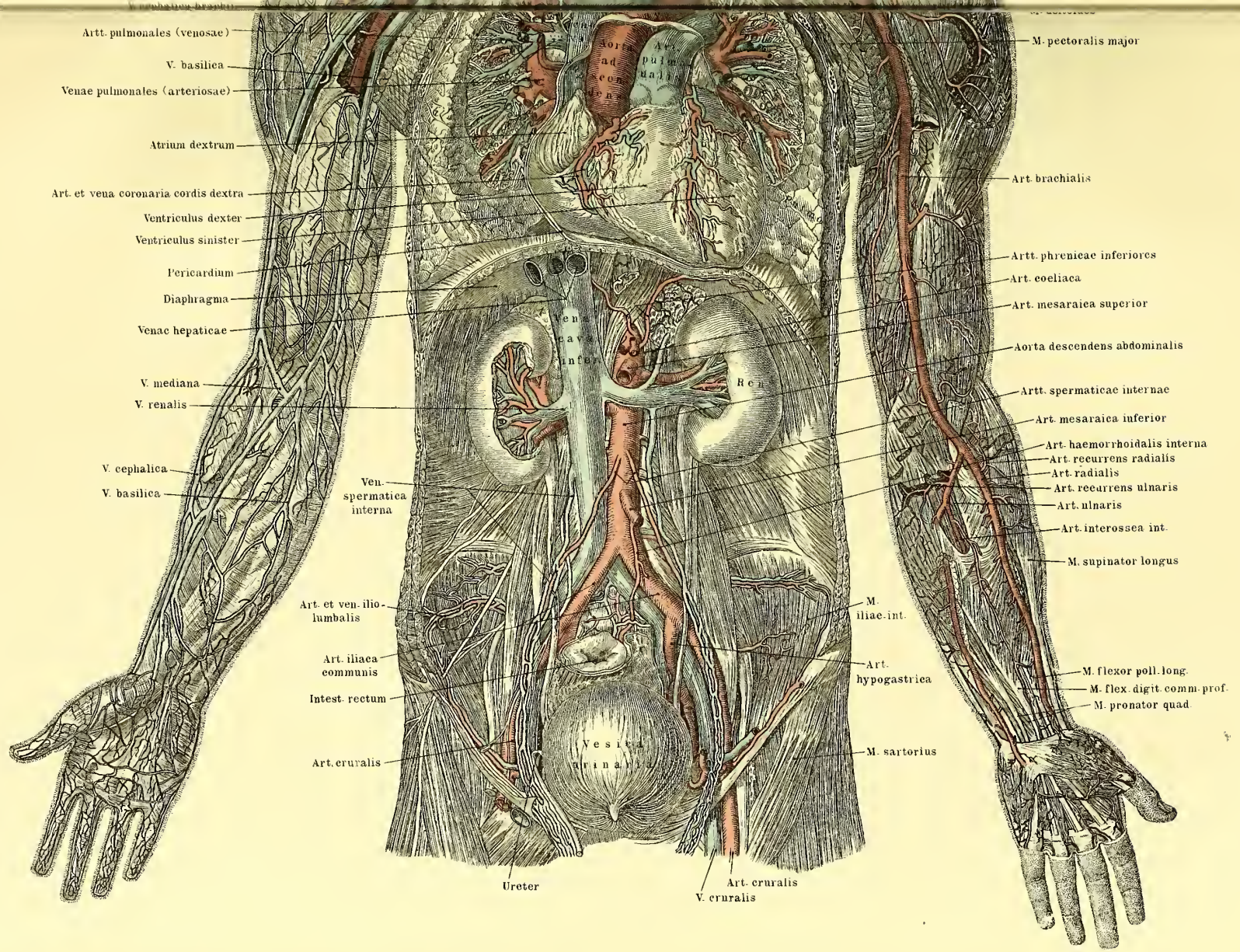
Artt. pulmonales (venosae)
V. basilica
Venae pulmonales (arteriosae)
Atrium dextrum
Art. et vena coronaria cordis dextra
Ventriculus dexter
Ventriculus sinister
Pericardium
Diaphragma
Venae hepaticae
V. mediana
V. renalis
V. cephalica
V. basilica
Ven. spermatica interna
Art. et ven. ilio-lumbalis
Art. iliaca communis
Intest. rectum
Art. cruralis
Ureter
V. cruralis
Art. cruralis
M. pectoralis major
Art. brachialis
Artt. phrenicae inferiores
Art. coeliaca
Art. mesaraica superior
Aorta descendens abdominalis
Artt. spermaticae internae
Art. mesaraica inferior
Art. haemorrhoidalis interna
Art. recurrens radialis
Art. radialis
Art. recurrens ulnaris
Art. ulnaris
Art. interossea int.
M. supinator longus
M. iliaci-int.
Art. hypogastrica
M. sartorius
M. flexor poll. long.
M. flex. digit. comm. prof.
M. pronator quad.

Tafel LXXV—LXXVI.

Fig. 1. Hauptvenen und -arterienstämme des Rumpfes, Halses und der oberen Extremitäten. Ansicht von vorn nach Fortnahme der Verdauungsorgane.

Fig. 2. Venen der rechten Halsseite.

Fig. 3. Oberflächliche Venen der linken Kopfseite.

Synonyme der Venen der Herzwand und des Gebietes der oberen Hohlvene.

Venae cardiacae = Vv. cordis. — V. coronaria cordis magna = V. coron. cord. sinistra = Sinus coronaris. — V. coronaria cordis parva = V. c. c. minor = V. c. c. media s. posterior = V. cordis Galeni. — V. coronaria cordis dextra anterior. = Vv. coronariae minores s. anteriores.

Vena cava superior = V. c. descendens. — Vena anonyma = V. anonyma brachiocephalica = V. a. jugularis communis = V. a. subclavia = Truncus anonymus — V. jugularis interna = V. cephalica = V. cephalica posterior = V. cephalica interna. — V. thyreoidea lateralis = V. thyr. media. — Confluens sinuum = Confl. sinuum posterior = Torcular Herophili. — Sinus sagittalis superior = S. longitudinalis sup. = S. falciformis sup. = S. triangularis. — S. sagittalis inferior = S. longitudinalis inf. = S. longit. minor. — Sinus rectus = S. perpendicularis = S. quartus = S. tentorii. — Sinus cavernosi = Confluens sinuum anterior. — S. circularis = S. coronoideus = S. ellipticus = S. Ridleyi. — S. petrosus superior = S. superficialis. — S. petrosus inferior = S. petr. profundus = S. petro-occipitalis superior. — S. basilaris = S. occipitalis anterior. — S. occipitalis = S. occip. posterior. — Vv. meningeae = Vv. durae matris. — Vv. diploicae = Vv. diploëticae. — V. fossa Sylvii = V. cerebri media. — V. ophthalmica inferior = V. ophth. facialis = V. ophth. externa. — V. facialis anterior = V. f. interna = V. maxillaris externa. — V. sphenopalatina = V. nasalis posterior. — V. anguli oris = V. labialis media. — V. palatina = V. p. inferior. — V. facialis posterior = V. f. externa = V. temporalis communis. — V. temporalis profunda = V. t. media = V. t. superf. anterior. — V. jugularis externa = V. j. ext. posterior. — V. superficialis colli verticalis = V. mediana colli = V. subcutanea colli = V. subcut. colli anterior = V. jugularis anterior s. externa. — V. superficialis colli horizontalis = V. cutanea colli inferior = V. subcutanea colli anterior = V. jugularis ant. horizont. = V. jug. ext. ant. transversalis = Arcus venosus juguli.

Gebiet der V. subclavia: V. salvatella = V. metacarpea ulnaris. — V. basilica = V. cutanea ulnaris. — V. cephalica = V. c. antibrachii et brachii = V. cutanea radialis. — V. mediana = V. m. antibrachii = V. mediana communis. — V. transversa scapulae = V. tr. colli et scapulae = V. suprascapularis.

Fig. 1.

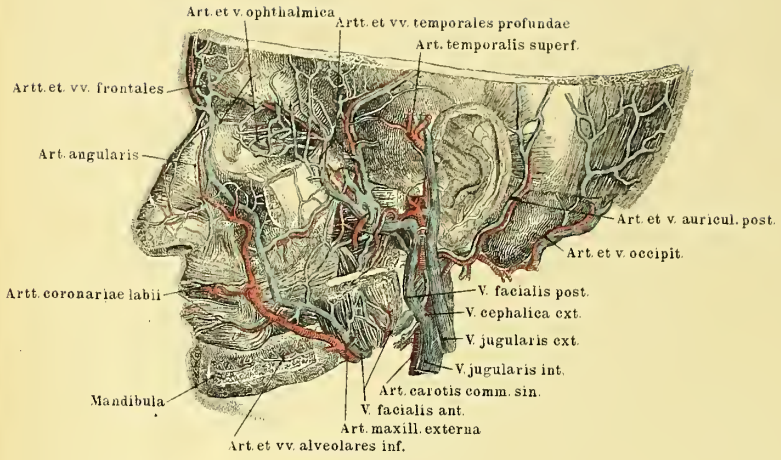

Fig. 2.

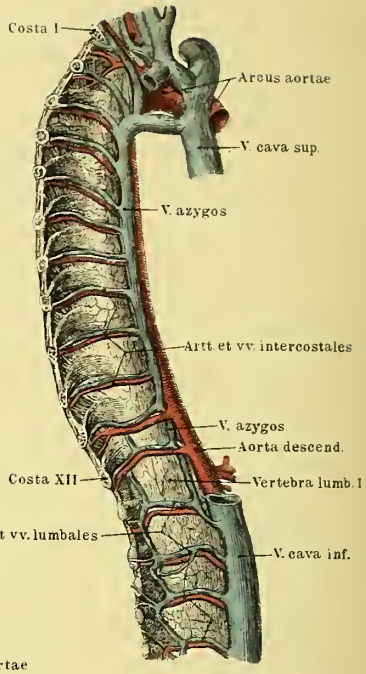

Fig. 3.

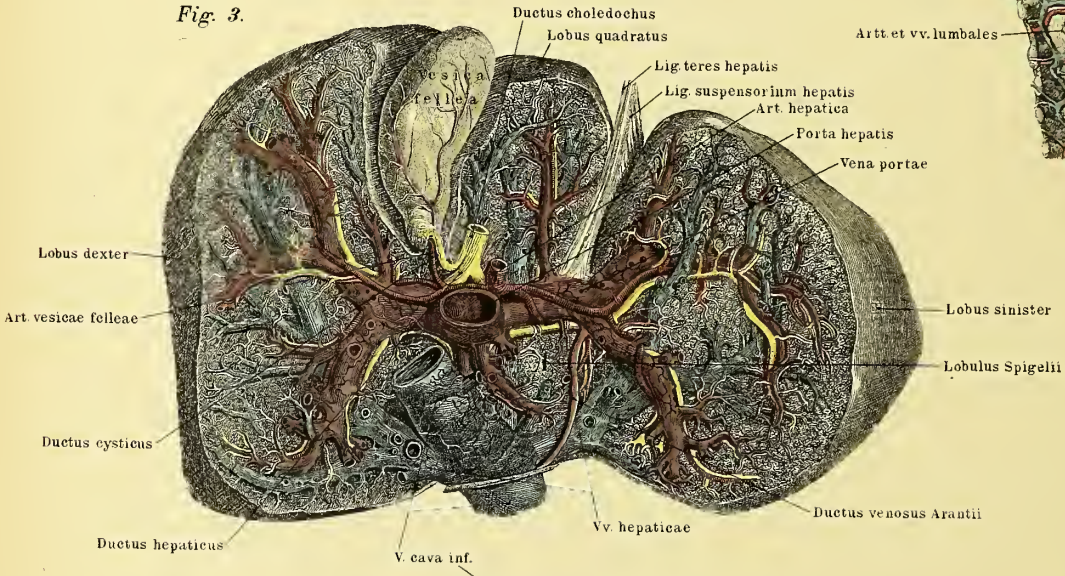

Fig. 4.

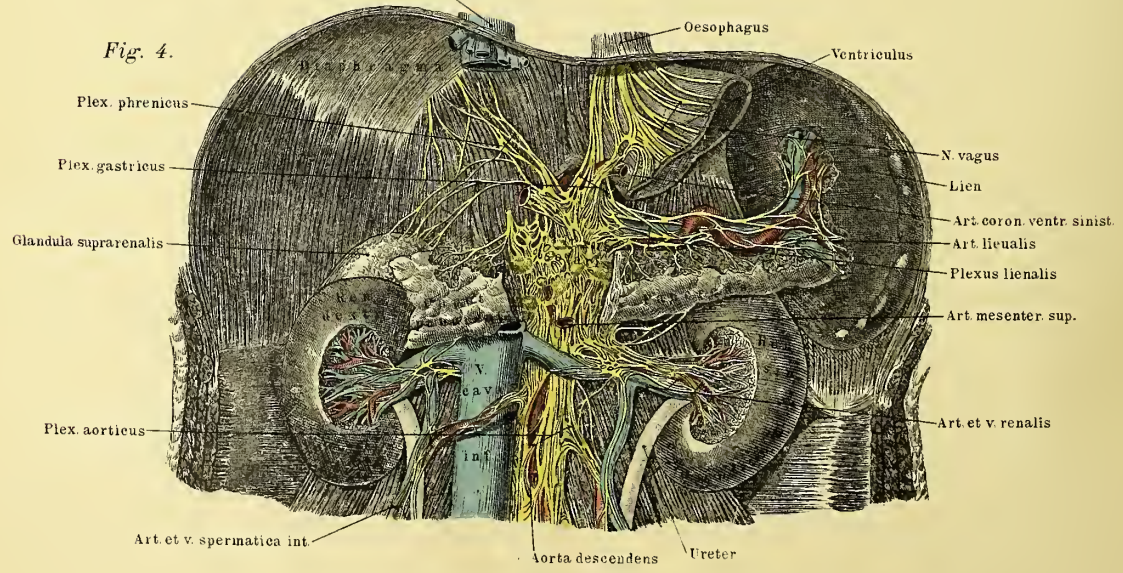

Tafel LXXVII.

Fig. 1. Verbreitungsgebiet der Vena jugularis interna in der linken Gesichtshälfte.

Fig. 2. Die V. azygos und die Vv. intercostales der rechten hinteren Brustkorbseite.

Fig. 3. Venen und Arterien der Leber. Die Lebersubstanz ist von der unteren Partie bis auf die Hauptstämme der Gefässe abgetragen. Die Gefässe im Bezirk der unteren Hohlvene sind ausserdem auf den Tafeln LXXXV—LXXXX nachzusehen.

Fig. 4. Vv. renales. Vergl. dazu Tafel LXXXVIII Figg. 1 u. 2.

Synonyme der Venen des Gebiets der Vena cava inferior.

V. cava inferior = V. cava adscendens. — Vv. phrenicae inferiores = Vv. diaphragmaticae inferiores. — Vv. renales = Vv. emulgentes. — Plexus pampiniformis = Pl. spermaticus.

V. iliaca communis = V. i. primitiva = V. anonyma iliaca. — V. iliaca externa = V. iliaca. — V. saphena parva = V. s. minor = V. s. posterior. — V. saphena magna = V. s. interna.

Pfortadersystem: V. coronaria ventriculi = V. c. superior = V. c. dextra s. sinistra. — V. mesenterica magna = V. m. superior = V. mesaraica. — V. mesenterica parva = V. m. minor = V. m. inferior = V. colica sinistra. — V. coronaria ventriculi inferior = V. gastro-epiploica dextra. — V. lienalis = V. splenica = V. gastrolienalis.

Plexus pudendalis = P. pudend. externus et internus = Labyrinthus venosus Santorini = Pl. pudendovesicalis = Pl. pubicus imper. — Pl. vaginalis et uterinus = Pl. uterovaginalis.

Synonyme der Gefässe des Lungenkreislaufs.

Arteria pulmonalis = Vena arteriosa. — A. pulmonalis dextra = Ramus dexter arteriae pulmon. — A. pulm. sinistra = Ram. sinister a. pulm.

Fig. 2.

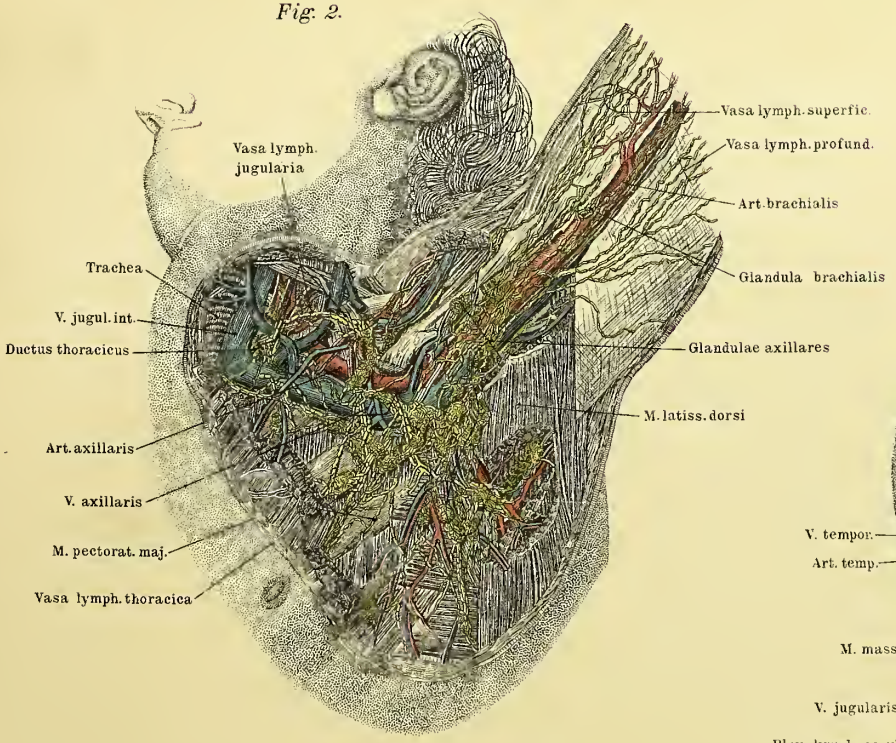

Fig. 1.

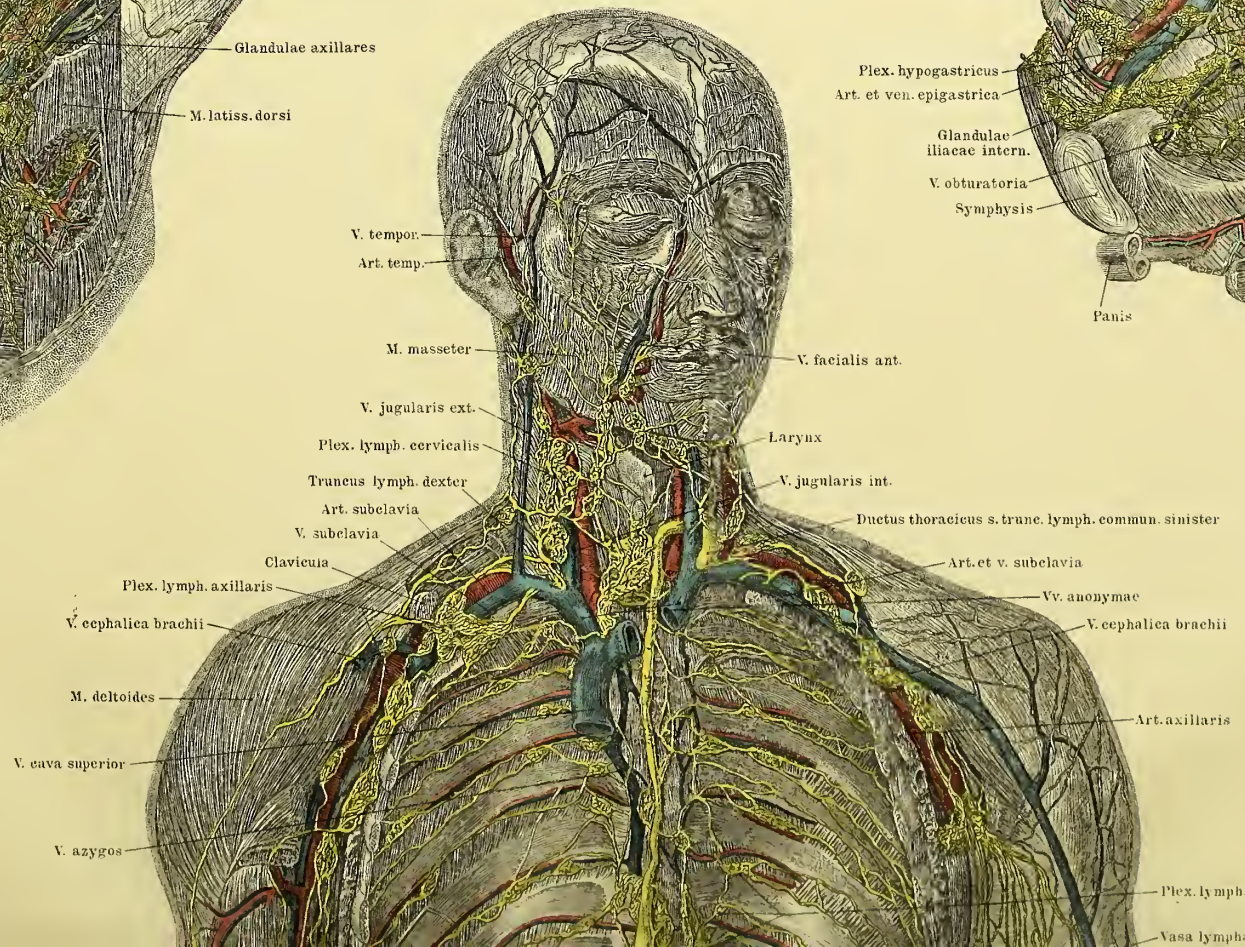

Fig. 3.

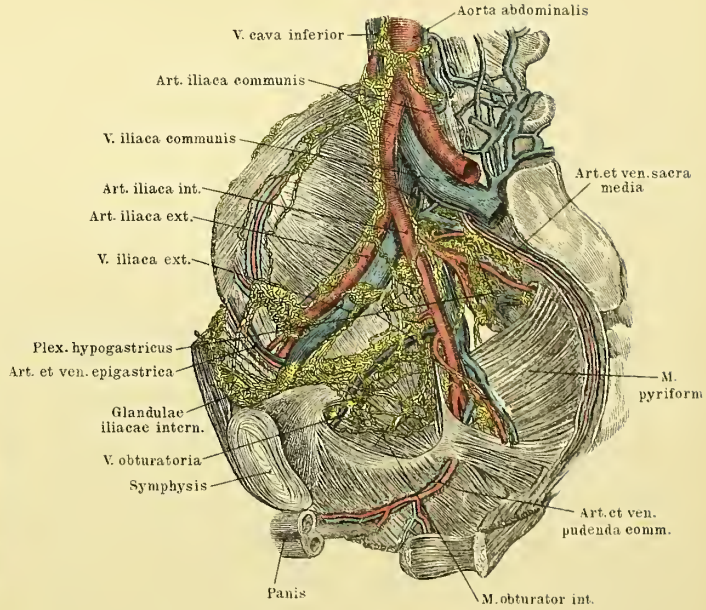

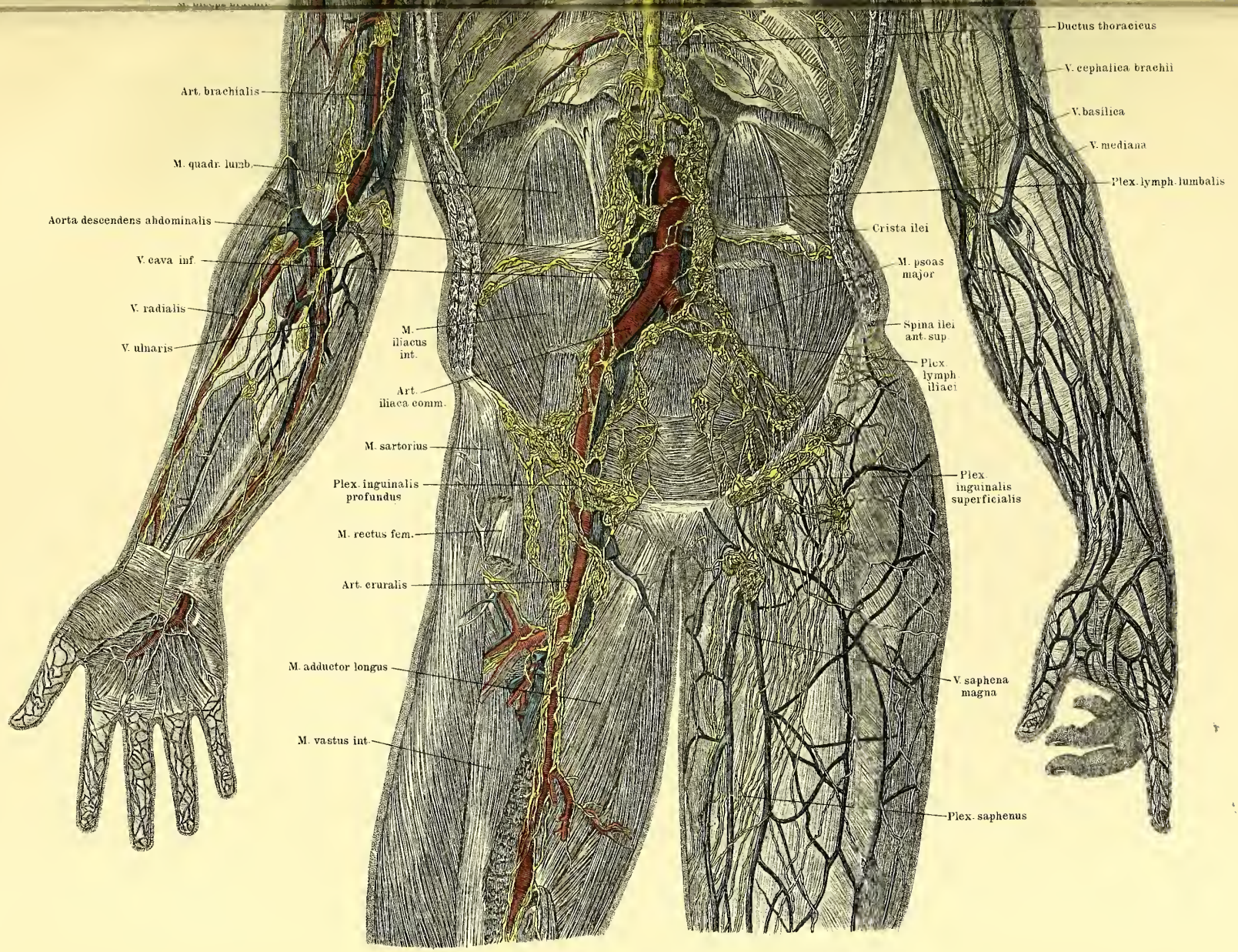
Ductus thoracicus
V. cephalica brachii
V. basilica
V. mediana
Plex. lymph. lumbalis
Art. brachialis
M. quadr. lumb.
Aorta descendens abdominalis
V. cava inf.
V. radialis
V. ulnaris
Crista ilei
M. psoas major
M. iliacus int.
Spina ilei ant. sup.
Plex. lymph. iliaci
Art. iliaca comm.
M. sartorius
Plex. inguinalis profundus
Plex. inguinalis superficialis
M. rectus fem.
Art. cruralis
M. adductor longus
V. saphena magna
M. vastus int.
Plex. saphenus

Tafel LXXVIII—LXXIX.

Fig. 1. Darstellung der Hauptlymphbahnen des Kopfes, der Brust- und Bauchhöhle, sowie der Extremitäten.

Fig. 2. Lymphbahnen der linken Achselhöhle.

Fig. 3. Lymphbahnen im Becken.

Synonyme.

Ductus thoracicus = Truncus lymphaticus communis sinister = Ductus lumbothoracicus = D. chiliferus. — Cysterna chyli = Receptaculum chyli = R. Pecqueti = Saccus lacteus. — Truncus lymphaticus communis sinister = T l. c. minor. — Glandulae faciales superficiales = G. zygomaticae = Gl. auriculares anteriores = Gl. parotidei. — Gl. subauriculares = Gl. mastoideae = Gl. auriculares posteriores. — Gl. facialis profundae = Gl. maxillares internae. — Gl. cervicales superficiales = Gl. jugulares superficiales. — Gl. cervic. profundae superiores = Gl. jugulares internae. — Gl. cervic. prof. inferiores = Gl. jugulares internae. — Gl. jugul. inferiores s. supraclaviculares. — Plexus jugularis superficialis = Pl. lymphaticus cervicalis. — Gl. iliacae externae = Gl. il. anteriores = Gl. iliacae. — Gl. hypogastricae = Gl. iliacae internae = Gl. pelvinae. — Gl. mesentericae = Gl. mesaraicae. — Vasa lymphatica intestinalia = V. chilifera = V. lactea. — Gl. pancreatico-lienales = Gl. splenicopancreaticae.

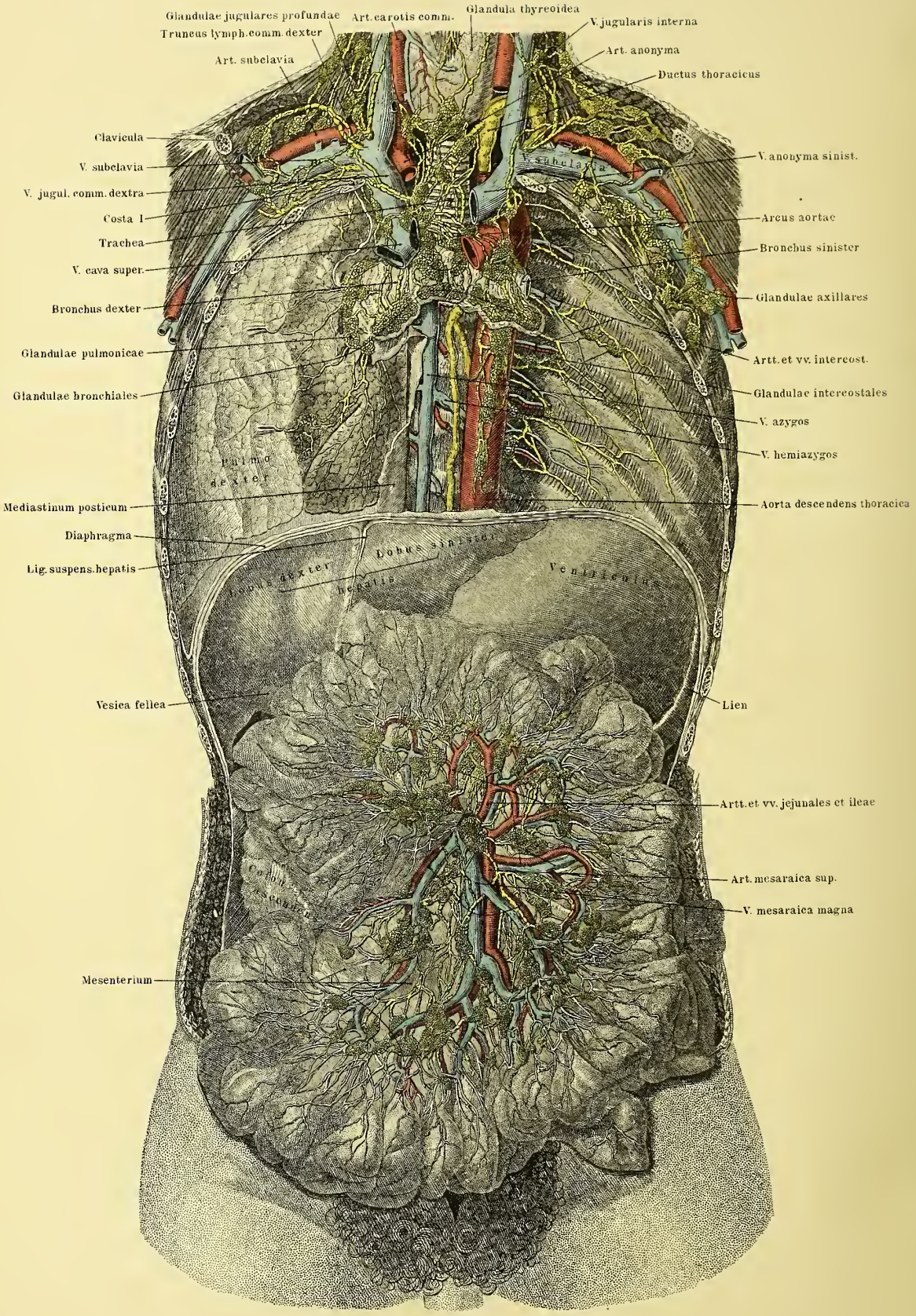
Glandulae jugulares profundae
Truncus lymph. comm. dexter
Art. carotis comm.
Glandula thyreoidea
V. jugularis interna
Art. anonyma
Art. subclavia
Ductus thoracicus
Clavicula
V. subclavia
V. jugul. comm. dextra
Costa I
Trachea
V. cava super.
Bronchus dexter
Glandulae pulmonicae
Glandulae bronchiales
Mediastinum posticum
Diaphragma
Lig. suspens. hepatis
Vesica fellea
Mesenterium
V. anonyma sinist.
Arcus aortae
Bronchus sinister
Glandulae axillares
Artt. et vv. intercost.
Glandulae intercostales
V. azygos
V. hemiazygos
Aorta descendens thoracica
Lien
Artt. et vv. jejunales et ileae
Art. mesaraica sup.
V. mesaraica magna
Pulmo dexter
Lobus sinister
Lobus dexter hepatis
Ventriculus
Colon ascendens

Tafel LXXX.

Ansicht der Lymphbahnen im Umkreis der Trachea und Bronchien, der grossen Gefäfsstämme und des Gekröses.

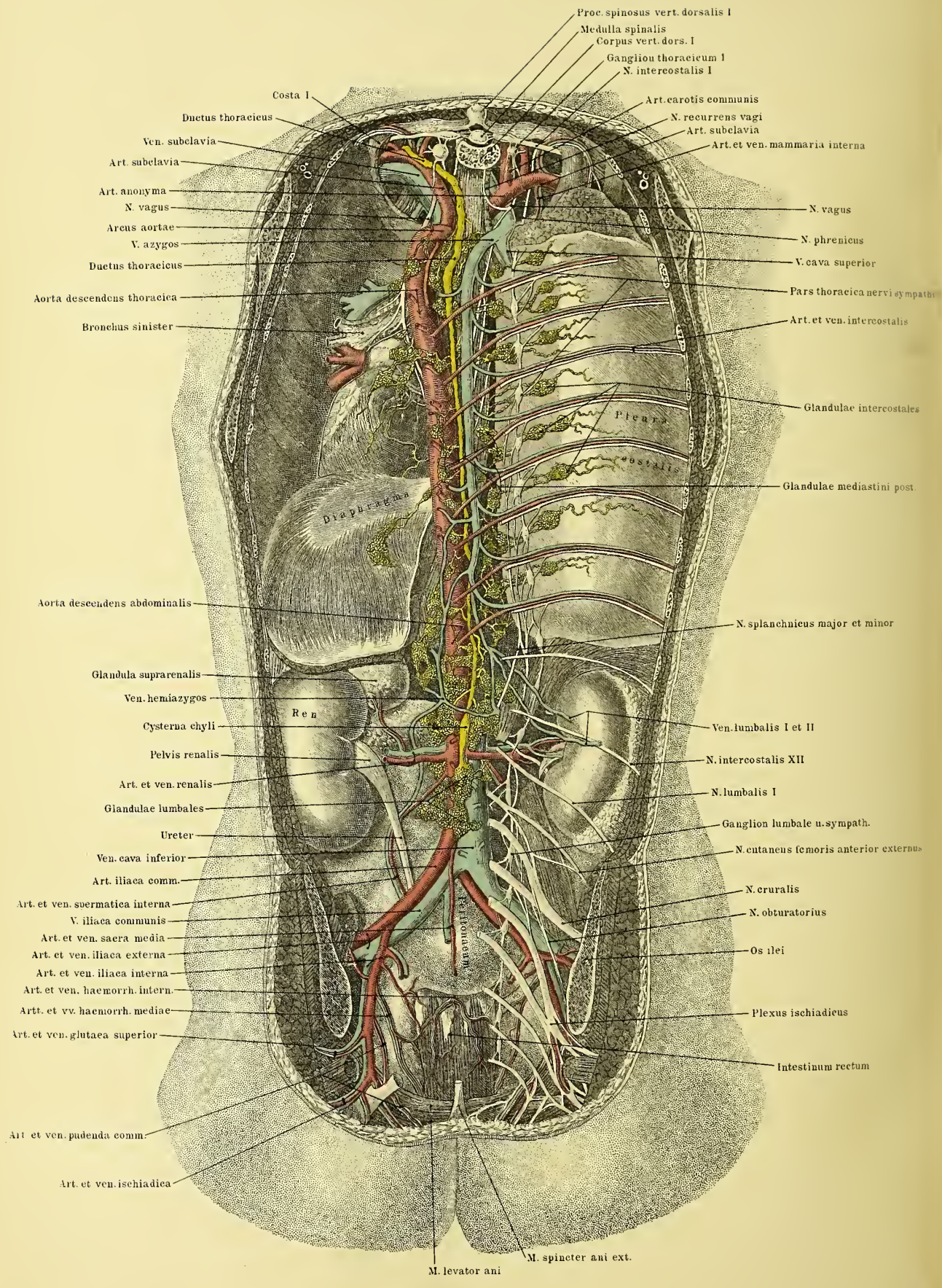
Proc. spinosus vert. dorsalis I
Medulla spinalis
Corpus vert. dors. I
Ganglion thoracicum 1
N. intercostalis I
Costa I
Art. carotis communis
Ductus thoracicus
N. recurrens vagi
Art. subclavia
Ven. subclavia
Art. et ven. mammaria interna
Art. subclavia
Art. anonyma
N. vagus
N. vagus
Arcus aortae
N. phrenicus
V. azygos
V. cava superior
Ductus thoracicus
Pars thoracica nervi sympathi
Aorta descendens thoracica
Art. et ven. intercostalis
Bronchus sinister
Glandulae intercostales
Pleura
costalis
Diaphragma
Glandulae mediastini post.
Aorta descendens abdominalis
N. splanchnicus major et minor
Glandula suprarenalis
Ven. hemiazygos
Ren
Cysterna chyli
Ven. lumbalis I et II
Pelvis renalis
N. intercostalis XII
Art. et ven. renalis
N. lumbalis I
Glandulae lumbales
Ganglion lumbale u. sympath.
Ureter
N. cutaneus femoris anterior externus
Ven. cava inferior
Art. iliaca comm.
N. cruralis
Art. et ven. spermatica interna
N. obturatorius
V. iliaca communis
Peritoneum
Art. et ven. sacra media
Os ilei
Art. et ven. iliaca externa
Art. et ven. iliaca interna
Art. et ven. haemorrh. intern.
Plexus ischiadicus
Artt. et vv. haemorrh. mediae
Art. et ven. glutaea superior
Intestinum rectum
Art. et ven. pudenda comm.
Art. et ven. ischiadica
M. spincter ani ext.
M. levator ani

Tafel LXXXI.

Ansicht des Milchbrustganges und der aus den Eingeweiden zu ihm führenden Lymphbahnen nach Fortnahme der hinteren Brust- und Bauchwand.

Fig. 1.

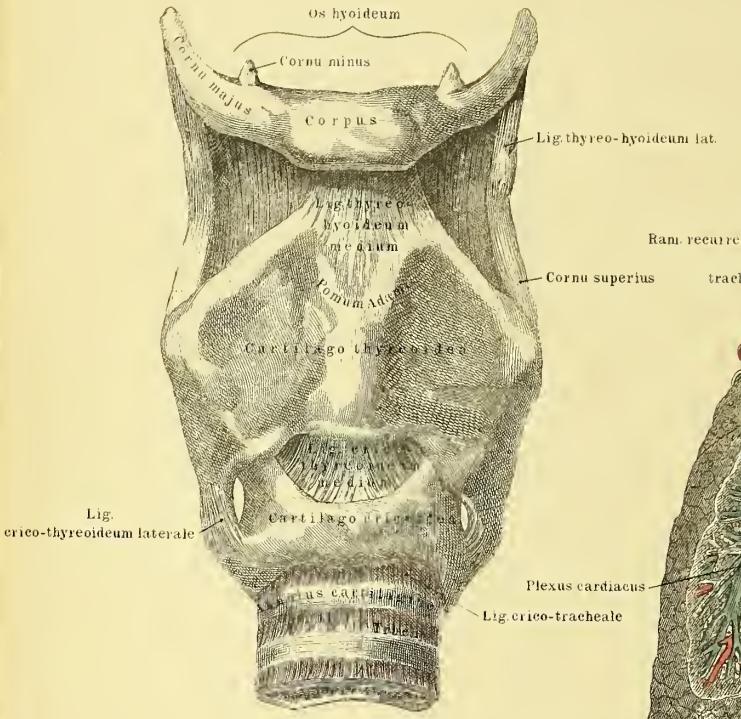

Fig. 3.

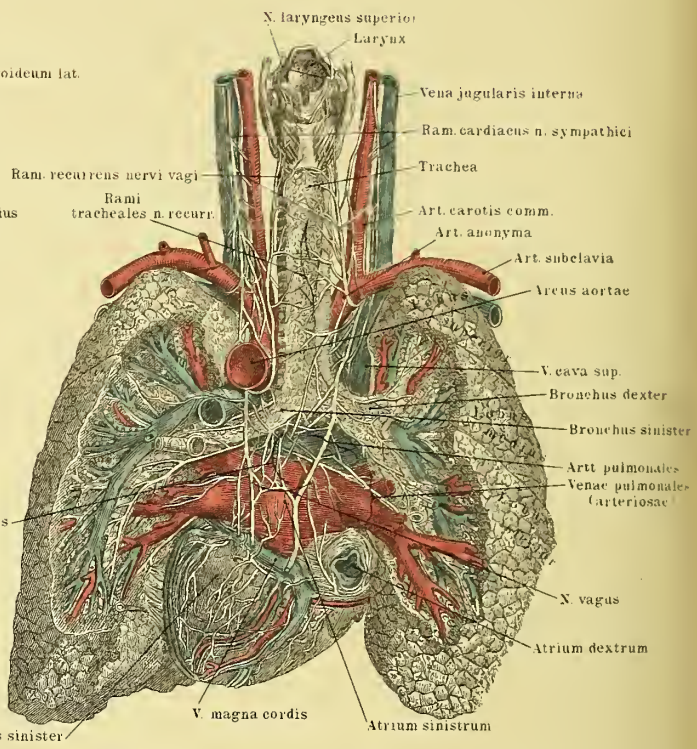

Fig. 4.

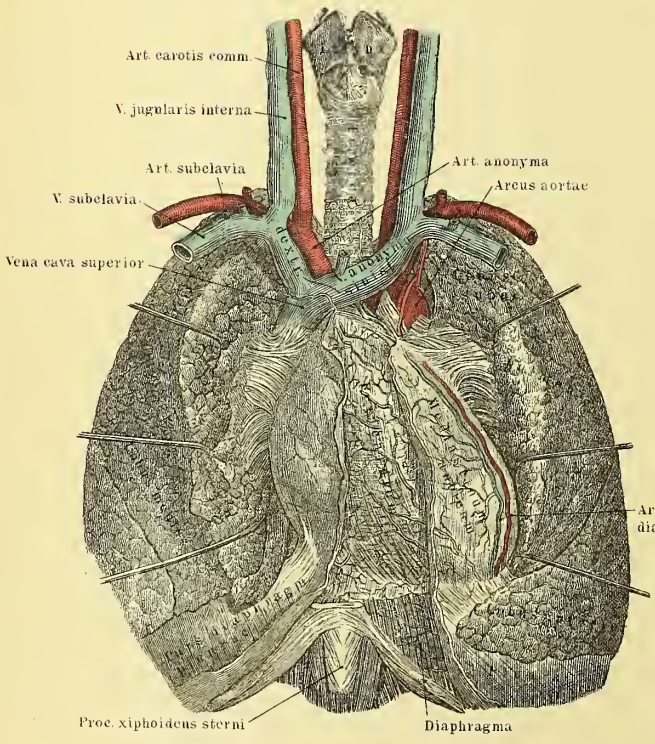

Fig. 2.

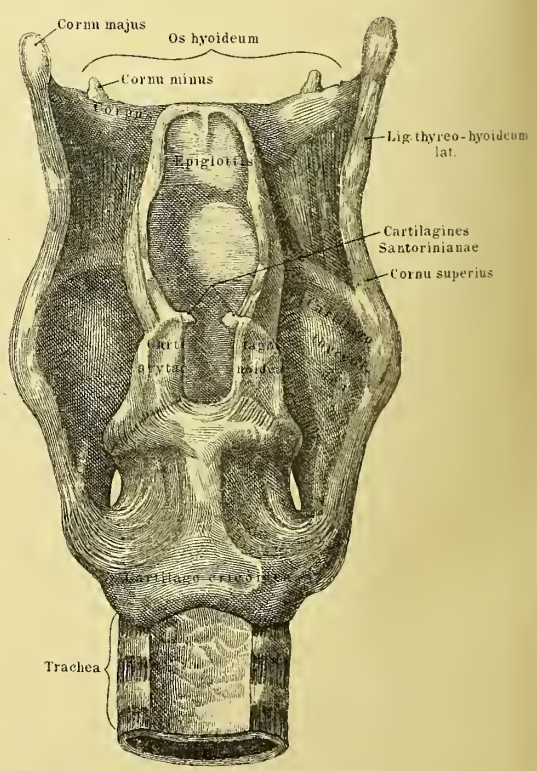

Tafel LXXXII.

Fig. 1. Knorpel und Bänder des Kehlkopfs von vorne gesehen; von der Luftröhre sind zwei Knorpelhalbringe dargestellt.

Fig. 2. Knorpel und Bänder des Kehlkopfs von hinten gesehen.

Fig. 3. Kehlkopf, Luftröhre und Verzweigungen, Lungen, Gefässe und Nerven, Ansicht von hinten.. Das Mediastium posticum, des Pericardium und ein Teil jedes Lungenflügels ist fortpräpariert.

Fig. 4. Atmungsapparat, Herz im Herzbeutel und die grossen Gefässstämme der oberen Extremität und des Halses von vorne gesehen. Die Blätter des Mediastinum anticum sind am Brustkorb losgelöst, die Lungenlappen sind vorn zurückgeschlagen, um den Herzbeutel und die zur Lungenwurzel gehenden Bänder zu zeigen.

Synonyme des Geruchorgans und der inneren Nasenteile. — Cavum nasi = Nares internae. — Membrana mucosa nasi = M. Schneideriana = M. pituitaria narium.

Synonyme der Respirationsorgane. — Cartilago thyreoidea = C. scutiformis. — Adamsapfel = Pomum Adami = Prominentia laryngea. — Cornua superiora = C. majora = C. longa. — Cornua inferiora = C. minora = C. brevia. — Cartilago cricoidea = C. annularis. — Cartilagines arytaenoideae = C. pyramidales = C. triquetrae. — Processus vocalis = Pr. glottidis = Mucro baseos. — Processus muscularis = Pr. musculo-articularis = Tuberculum baseos. — Cartilagines Santorinianae = C. corniculatae. — Cartilagines Wrisbergianae = C. cuneiformes. — Membrana thyreohyoidea = Memb. obturatoria laryngis. — Lig. cricothyreoideum medium = Lig. cricoideum = Lig. conoideum. — Eigentliche Stimmbänder = Ligg. thyreo-arytaenoidea inferiora = Ligg. glottidis = Ligg. glottidis verae = Ligg. vocalis inferiora = Choradae vocales. — Ligg. thyreo-arytaenoidea superiora = Ligg. vocalia superiora = Ligg. glottidis spuriae = Ligg. ventriculorum. — Musc. cricothyreoideus = M. cr. anticus. — M. vocalis = M. thyreo-arytaenoideus internus. — M. thyreo-epiglotticus = M. thyromembranosus inferior = M. dilatator vestibuli laryngis. — Plicae ary-epiglotticae = Frenula ary-epiglotticae = Ligamenta ary-epigl. — Sinus pyriformis = Fossa laryngo-pharyngea = F. navicularis = Recessus laryngopharyngeus. — Ventriculus Morgagnii = Vent. Galeni. — Glottis = Gl. vera = Rima glottidis = R. glottidis interna. — Glottis voclis = Rima glottidis membranacea. — Glottis respiratoria = Rima glottidis cartilaginea. — Aditus glottidis superior = Glottis spuria.

Trachea = Arteria aspera.

Hilus pulmonis — Porta pulmonis. — Radix pulmonis = Pedunculus pulmonis. — Pleura pulmonalis = Membrana pulmonum.

Glandula thyreoidea = Corpus thyreoideum. — Isthmus = Pars transversa. — Cornu medium = Columna media = Processus pyramidalis.

Lig. pharyngeum = Lig. ph. medium.

M. constrictor pharyngis superior = M. cephalopharyngeus.

M. stylopharyngeus = M. stylopharyngolaryngeus.

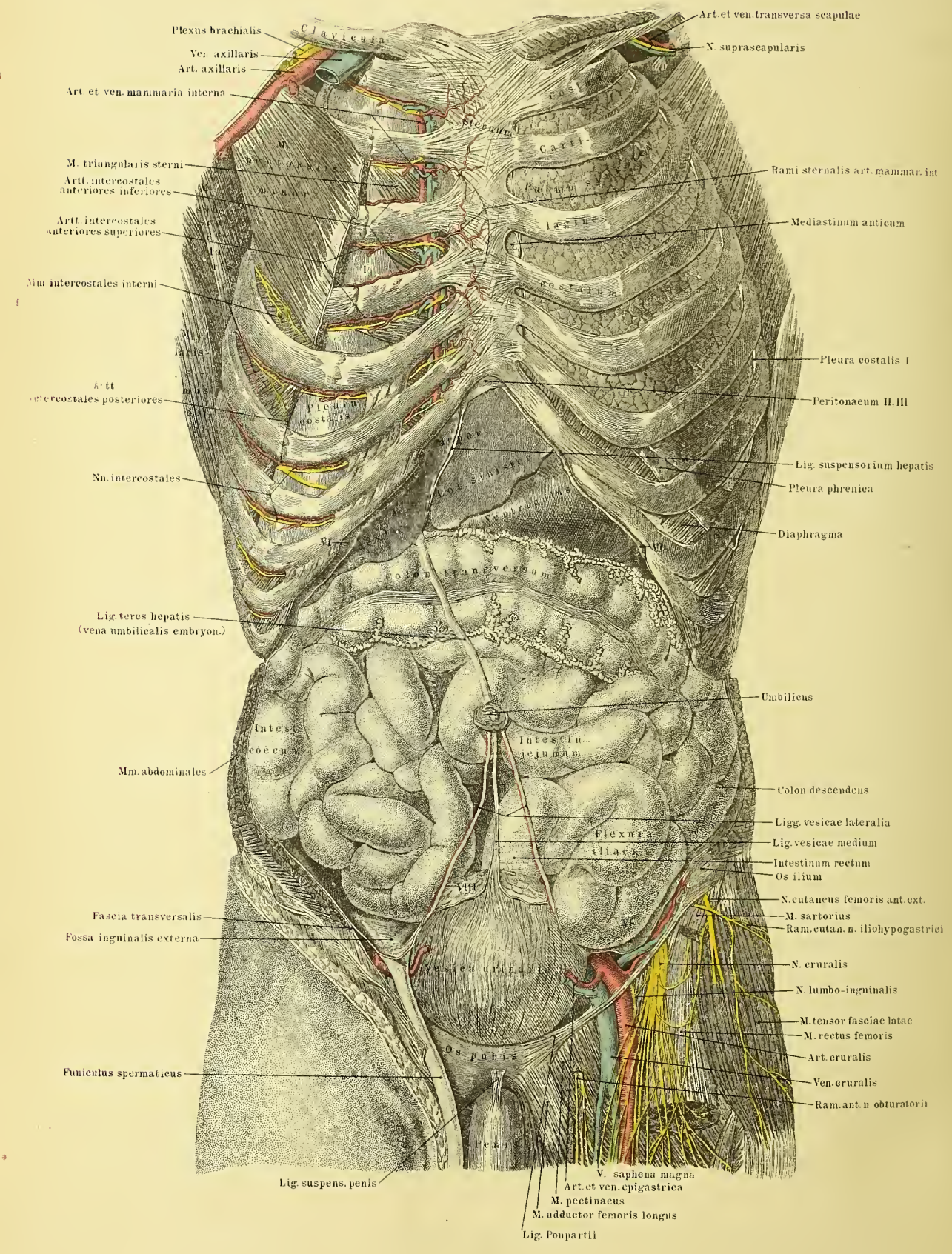
Plexus brachialis
Ven. axillaris
Art. axillaris
Art. et ven. mammaria interna
M. triangularis sterni
Artt. intercostales anteriores inferiores
Artt. intercostales anteriores superiores
Mm. intercostales interni
Artt. intercostales posteriores
Nn. intercostales
Lig. teres hepatis (vena umbilicalis embryon.)
Mm. abdominales
Fascia transversalis
Fossa inguinalis externa
Funiculus spermaticus
Lig. suspens. penis
Art. et ven. transversa scapulae
N. suprascapularis
Rami sternales art. mammar. int.
Mediastinum anticum
Pleura costalis I
Peritonaeum II, III
Lig. suspensorium hepatis
Pleura phrenica
Diaphragma
Umbilicus
Colon descendens
Ligg. vesicae lateralia
Lig. vesicae medium
Intestinum rectum
Os ilium
N. cutaneus femoris ant. ext.
M. sartorius
Ram. cutan. n. iliohypogastrici
N. cruralis
N. lumbo-inguinalis
M. tensor fasciae latae
M. rectus femoris
Art. cruralis
Ven. cruralis
Ram. ant. n. obturatorii
V. saphena magna
Art. et ven. epigastrica
M. pectinaeus
M. adductor femoris longus
Lig. Poupartii

Tafel LXXXIII.

Eingeweide des Mannes von vorne, nach Fortnahme der linksseitigen Brustmuskulatur, der linksseitigen Pleura, der vorderen Bauchwand, des grossen Netzes sowie der Haut und der oberflächlichen Fascie der linken Schenkelbeuge. Rechts ist der Funiculus spermaticus freigelegt.

Synonyme der Vorderdarmteile. — Mundspalte = Os = Fissura oris. — Glandulae buccales = Gl. genales. — Pulpa dentis = Nucleus dentis = Blastema dentis. — Substantia adamantina = Subst. vitrea. — Caementum = Crusta ostoides = Cr. petrosa = Substantia ostoidea. — Dentin = Ebur = Substantia dentalis propria. — Dentes incisivi = D. incisores = D. primores. — Dentes canini = D. angulares = D. cuspidati = D. laniarii. — Dentes praemolares = D. molares minores = D. mol. anteriores. — Dentes molares = D. molares majores s. posteriores. — Dentes decidui = D. lactei = D. infantiles. — Ductus incisivi = D. nasopalatini = Stenson'sche Gänge. — Velum palatini = V. pendulum palati. — Uvula = Staphyle. — Tonsilla = T. palatina = Amygdala. — Muscul. uvulae = M. palatostaphylinus = M. levator uvulae = Azygos uvulae, — M. glossopalatinus = M. palatoglossus = M. glossostaphylinus = M. constrictor isthmi faucium. — M. levator veli palatini = M. petrostaphylinus = M. petro-salpingo-staphylinus = M. compressor tubae Eustachii. — M. tensor veli palatini = M. sphenostaphylinus = M. spheno-salpingo-staphylinus = M. circumflexus palati. —

Septum fibrosum linguae = Raphe linguae = Cartilago lingualis. — M. lingualis = M. longitudinalis inferior = M. ling. inferior. — Membrana mucosa linguae = Involucrum linguae. —

Caruncula sublingualis = C. salivalis = Papilla salivalis inferior. — Frenulum epiglottidis = Lig. glosso-epiglotticum. — Glandulae linguales = Gl. mucosae linguales. — Gl. ling. anteriores = Gl. apicis linguae. — Gl. sublingualis = Gl. salivalis = Rivin'sche Drüse.

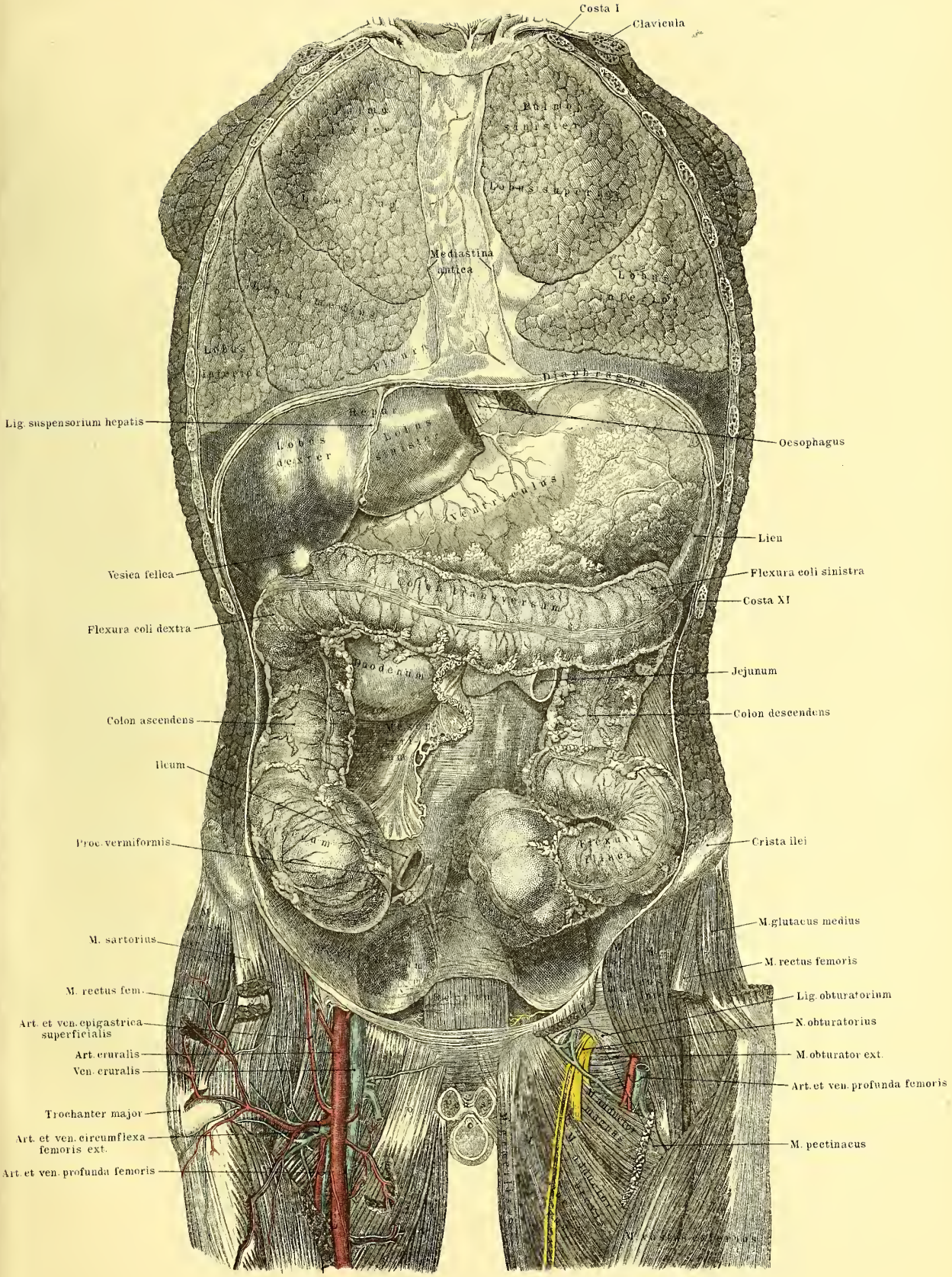
Costa I
Clavicula
Mediastina antica
Lig. suspensorium hepatis
Oesophagus
Lien
Vesica fellea
Flexura coli sinistra
Costa XI
Flexura coli dextra
Jejunum
Colon ascendens
Colon descendens
Ileum
Proc. vermiformis
Crista ilei
M. glutaeus medius
M. sartorius
M. rectus femoris
M. rectus fem.
Lig. obturatorium
Art. et ven. epigastrica superficialis
N. obturatorius
Art. cruralis
M. obturator ext.
Ven. cruralis
Art. et ven. profunda femoris
Trochanter major
Art. et ven. circumflexa femoris ext.
M. pectinacus
Art. et ven. profunda femoris

Tafel LXXXIV.

Teile der Eingeweide von vorne gesehen. Die vordere Wand des Brustkorbes und des Bauches ist vollkommen entfernt, so dass die Lungen freiliegen, die Mediastina antica sowie das Diaphragma an ihren Ansatzstellen losgelöst sind. Aus dem linken Leberlappen ist ein Stück entfernt, um den Durchtritt des Oesophagus durch das Zwerchfell zeigen zu können. Vom Darm sind nur der Magen und der Dickdarm vollständig nach Fortnahme des grossen Netzes dargestellt. Die Harnblase ist entfernt; der Penis ist an der Wurzel durchschnitten.

Tafel LXXXV.

Fig. 1. Schnitt durch Kinn, Lippe, Unterkiefer und Schneidezahn.

Fig. 2. Die 4 verschiedenen Zähne in Vorder- und Seitenansicht, sowie im Durchschnitt.

Fig. 3. Magen, Duodenum, Leber, Bauchspeicheldrüse und Milz von vorne dargestellt, Magen und Leber sind nach oben zurückgeschlagen.

Fig. 4. Magen und Leber von vorne gesehen, die Leber ist nach oben zurückgeschlagen, um ihre Ausführungsgänge sichtbar zu machen.

Fig. 5. Unterfläche von Leber und Gallenblase nach Fortnahme des Darmes und der grossen Gefässe.

Oesophagus = Gula. —

Ventriculus = Gaster = Stomachus. — Fundus ventriculi = Saccus coecus = Portio lienalis. — Antrum pylori = Portio pylorica. — Cardia = Ostium oesophageum. — Pylorus = Ostium duodenale. — Lig. gastrolienale = Lig. splenicogastricum. —

Intestinum tenue = Int. gracile = Enteron. — Valvula Bauhini = V. coeci = V. coli = V. ileocoecalis = V. Falloppiae = V. Tulpii. — Glandulae Lieberkühnianae = Cryptae. — Processus vermiformis = Appendix vermicularis. — Taeniae coli = Taenia Valsalvae = Fasciculi longitudinales = Ligamenta coli. — Haustra coli = Cellulae coli. — Fossa ileocoecalis = F. ileoc. inferior = F. subcoecalis = Recessus ileocoecalis. — Omentum majus = Epiploon majus. — Plica transversalis recti = Pl. sigmoidea. —

Hepar s. Jecur. — Incisura interlobularis = I. umbilicalis. — Fossa transversa = Porta hepatis = Hilus hepatis. — Chorda ductus venosi = Lig. venosum. — Omentum minus = O. gastrohepaticum = Epiploon minus = Lig. hepatico-gastricum. — Vesica fellea = Cystis fellea. — Hilus lienis = Porta lienis. — Lig. phrenicolienale = Lig. suspensorium lienis. —

Fig. 1.

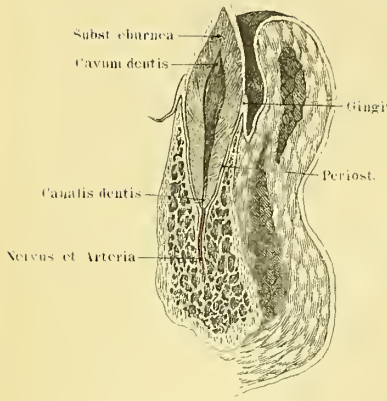

Fig. 4.

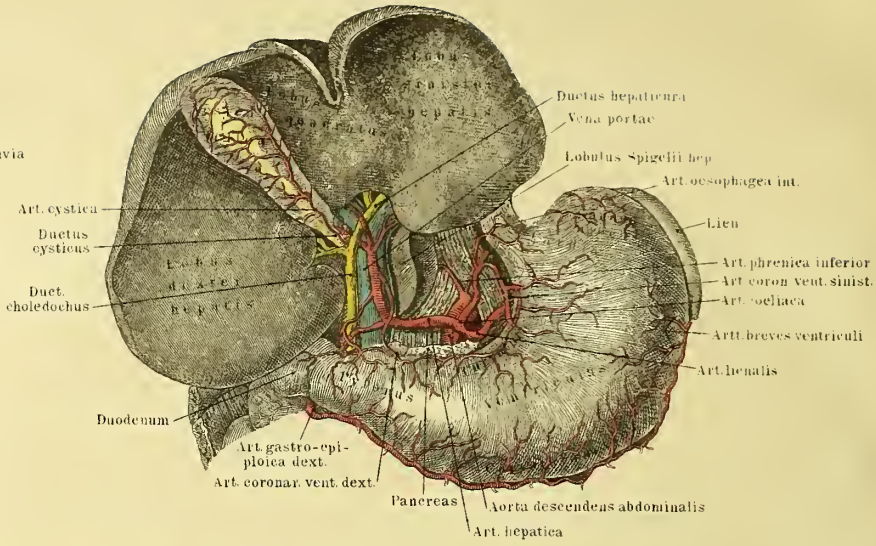

Fig. 3.

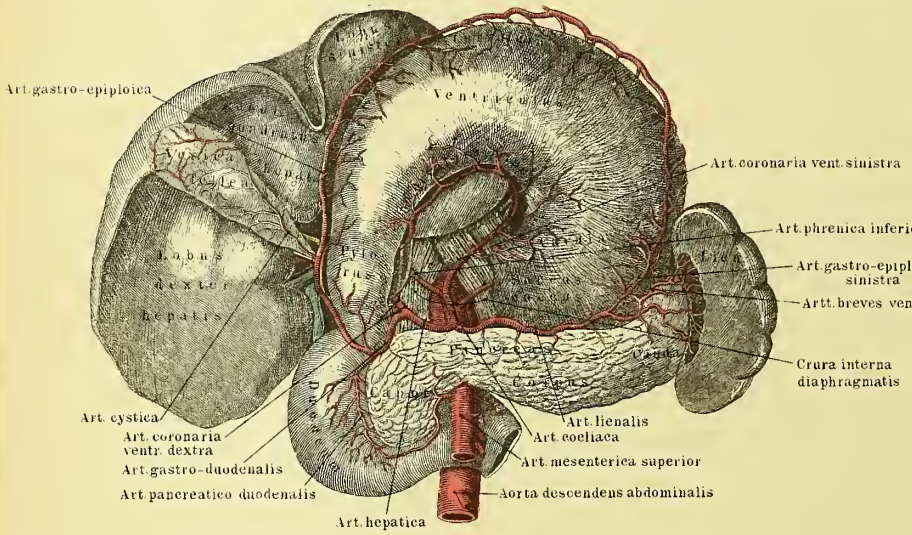

Fig. 2.

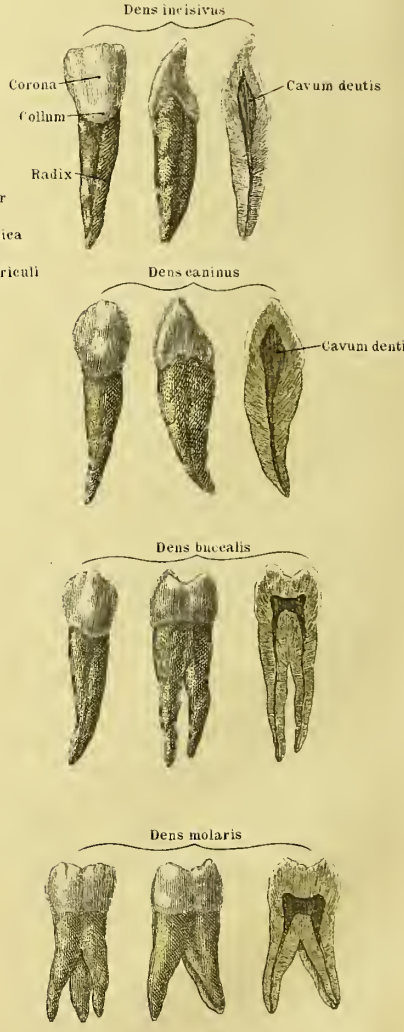

Fig. 5.

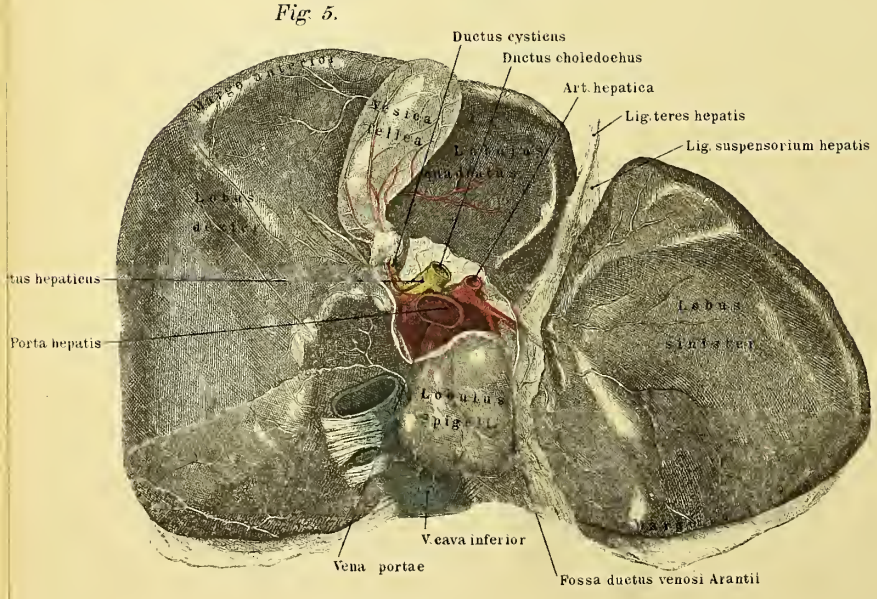

Fig. 1.

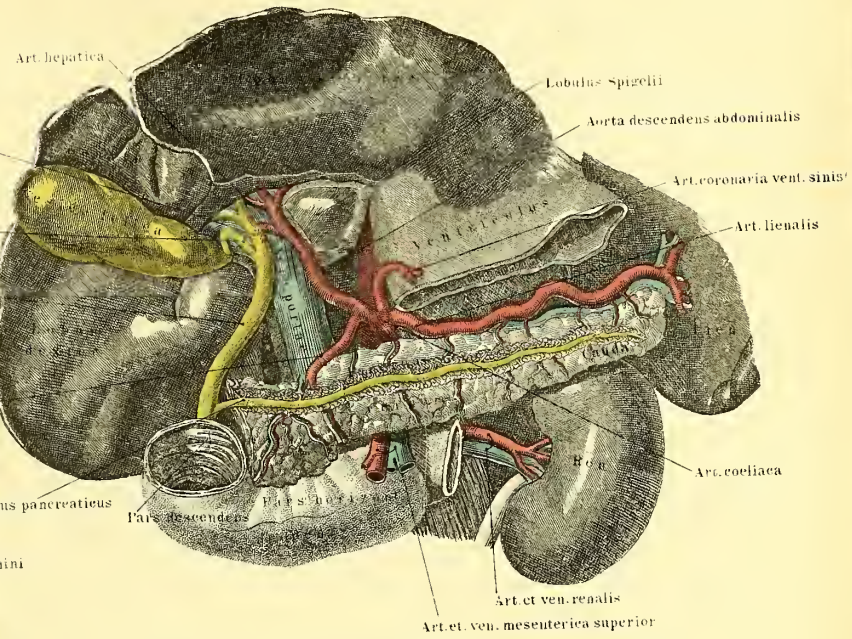

Fig. 3.

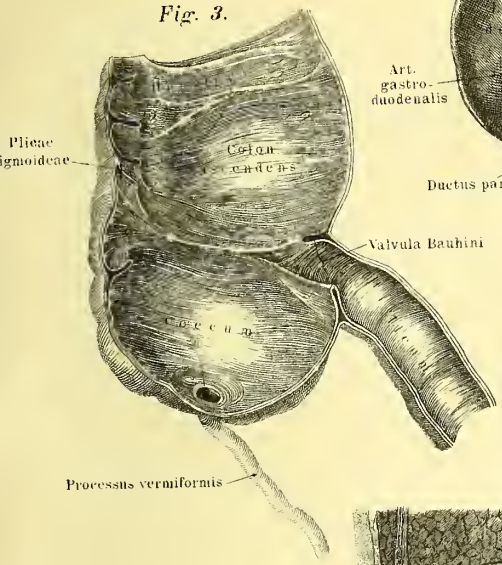

Fig. 2.

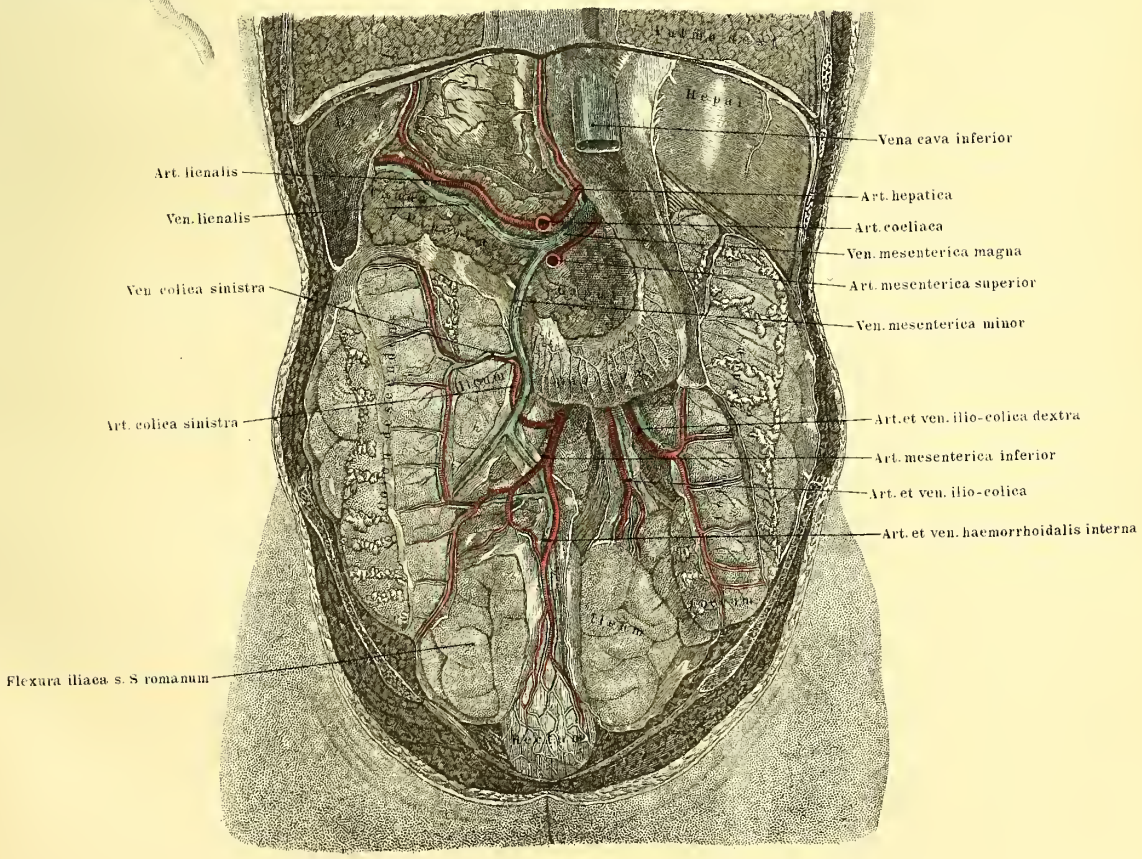

Tafel LXXXVI.

Fig. 1. Ausführungsgänge der Leber (mit Gallenblase) und des Pankreas nach Fortnahme des Magens.

Fig. 2. Baucheingeweide in dorsaler Ansicht, nach Fortnahme der Wirbelsäule, der grossen Gefässe, der Nieren und der hinteren Bauchwandung.

Fig. 3. Längsschnitt durch das Endstück des Ileum, die Bauhin'sche Klappe Coecum und Colon adscendens.

Fig. 1.

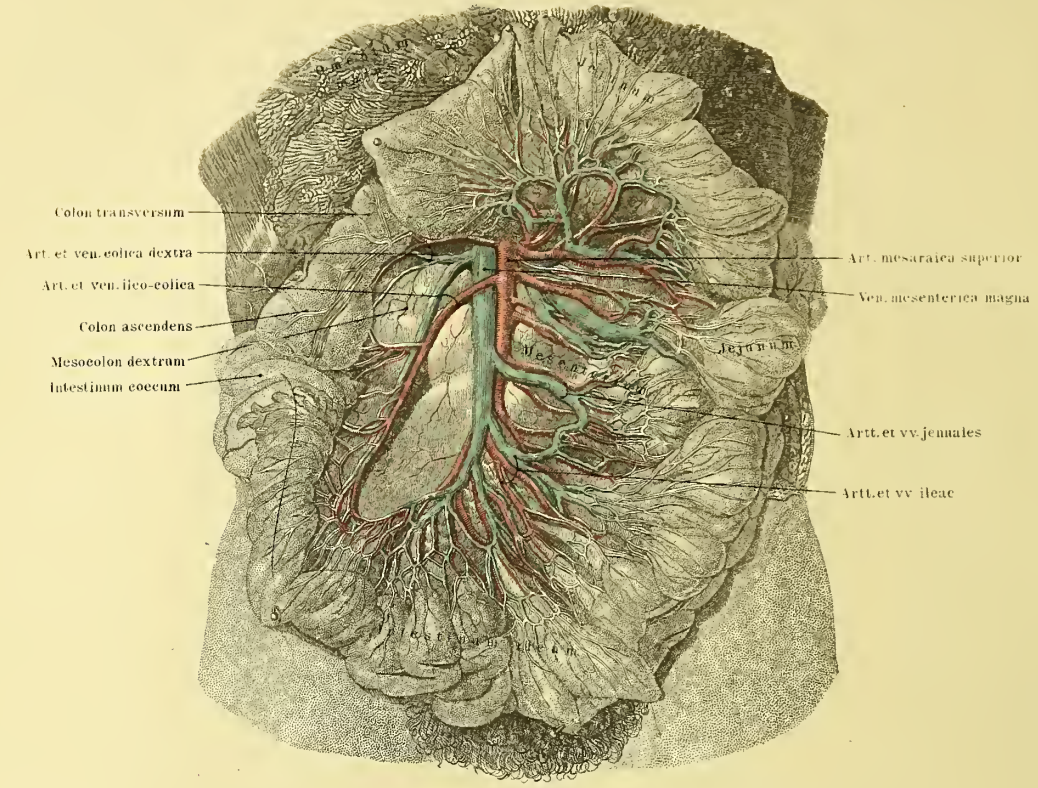
Colon transversum
Art. et ven. colica dextra
Art. et ven. ileo-colica
Colon ascendens
Mesocolon dextrum
Intestinum coecum
Art. mesaraica superior
Ven. mesenterica magna
Jejunum
Artt. et vv. jenuales
Artt. et vv. ileae

Fig. 2.

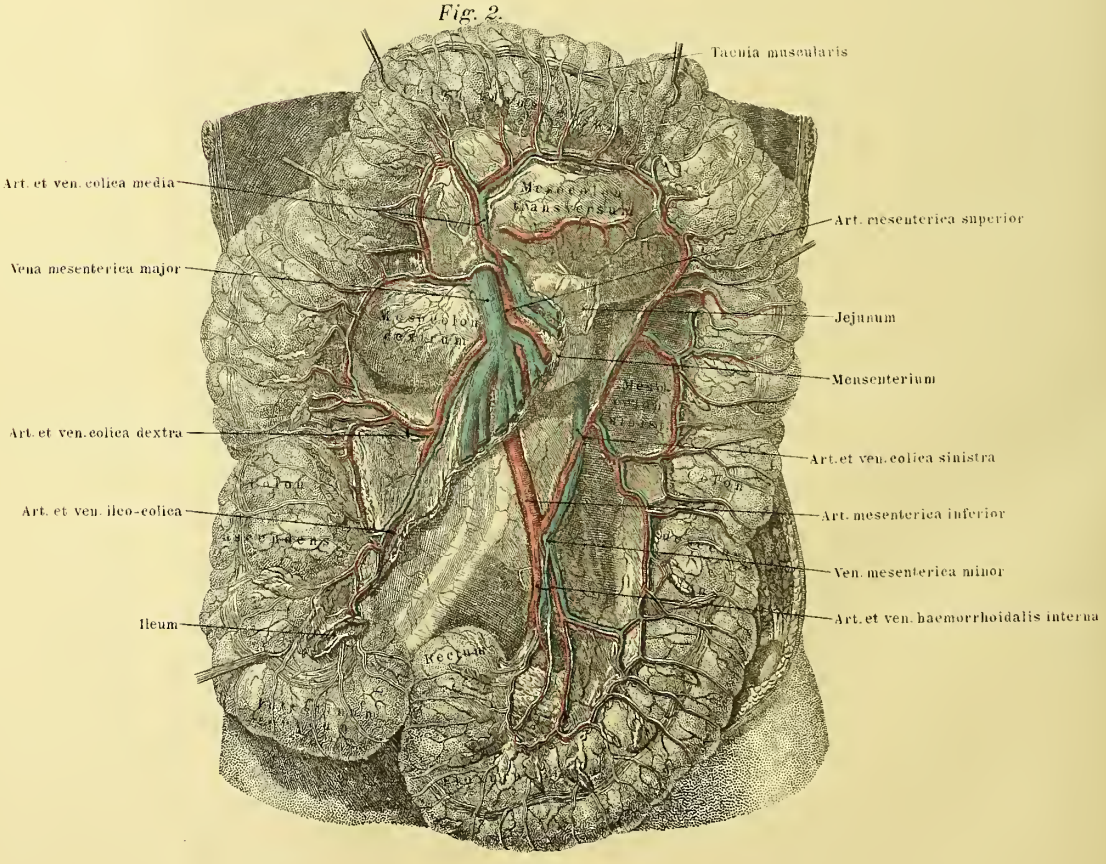
Taenia muscularis
Art. et ven. colica media
Vena mesenterica major
Art. et ven. colica dextra
Art. et ven. ileo-colica
Ileum
Art. mesenterica superior
Jejunum
Mesenterium
Art. et ven. colica sinistra
Art. mesenterica inferior
Ven. mesenterica minor
Art. et ven. haemorrhoidalis interna

Tafel LXXXVII.

Fig. 1. Mesenterium mit Blutgefässen. Die Därme sind zurückgeschlagen, ebenso ist das Omentum majus nach oben umgelegt.

Fig. 2. Mesocolon und Mesorectum nach Entfernung des zwischen dem Dünndarm ausgespannten Mesenterium.

Synonyme der Bauchfellteile und der Muskeln am Beckenausgang. Fascia pelvis = Aponeurosis perinaealis superior. — Perinaeum = Interfemineum. — Fossa perinaei = Excavatio recto-ischiadica. — Lig. pubovesicale medium = Lig. urethrae = Lig. Carcassoni = Fascia ischioprostatica = F. perinaei profunda. — M. levator ani = M. intestini recti. — M. levator urethrae = M. pubo-urethralis = M. Wilsonii = Pars urethralis m. levatoris ani. — M. ischiocavernosus = M. erector penis = M. sustentater penis. — M. bulbocavernosus = M. accelerator urinae = M. ejaculator seminis. — M. constrictor pudendi = M. constrictor cunni superficialis. —

Peritoneum parietale = P. abdominale. — Peritoneum viscerale = P. intestinale. — Plica urachi = Pl. vesicalis media = Pl. vesico-umbilicalis media. — Plicae pubo-umbilicales = Pl. vesicalis laterales. — Foramen Winslovii = Orificium epiploicum. — Bursa omentalis = Saccus epiploicus = L. omentalis. — Fossa recto-uterina = Fossa Douglasii = Douglas'scher Raum. —

Fig. 3.

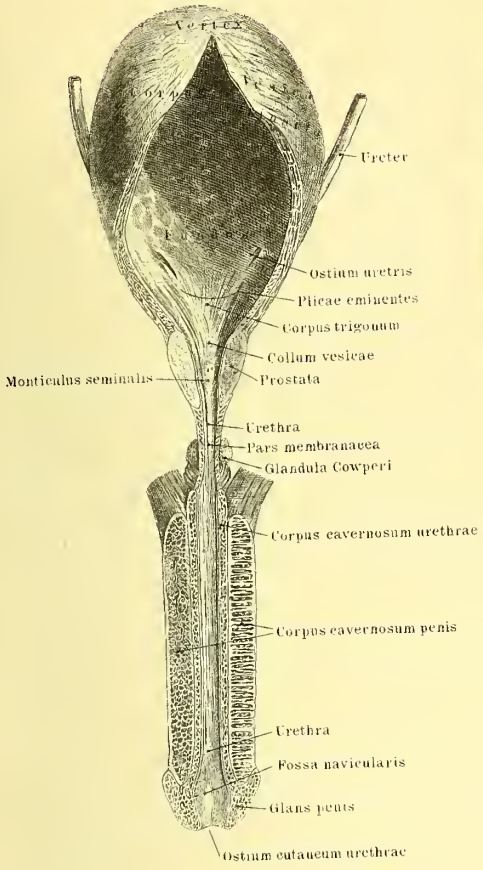

Fig. 2.

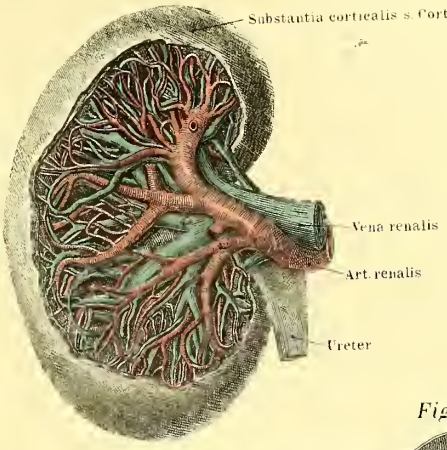

Fig. 1.

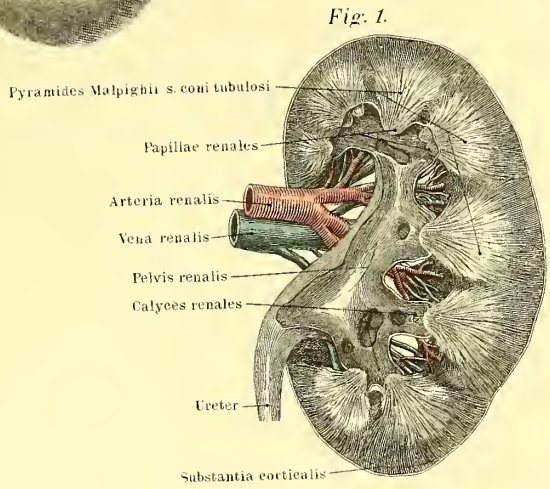

Fig. 4.

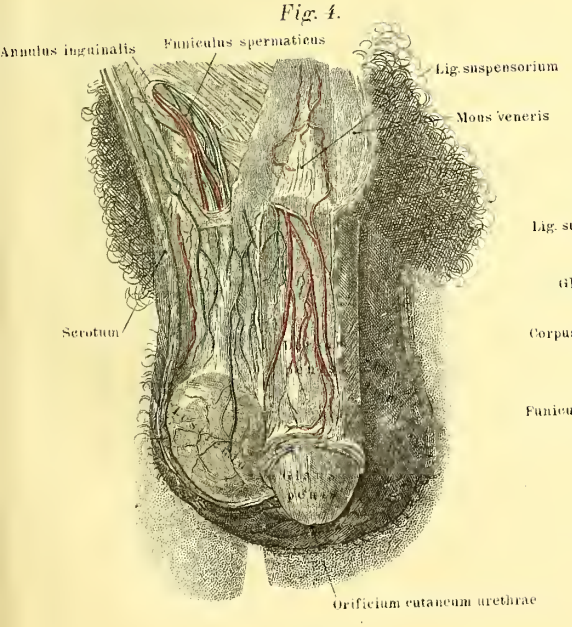

Fig. 5.

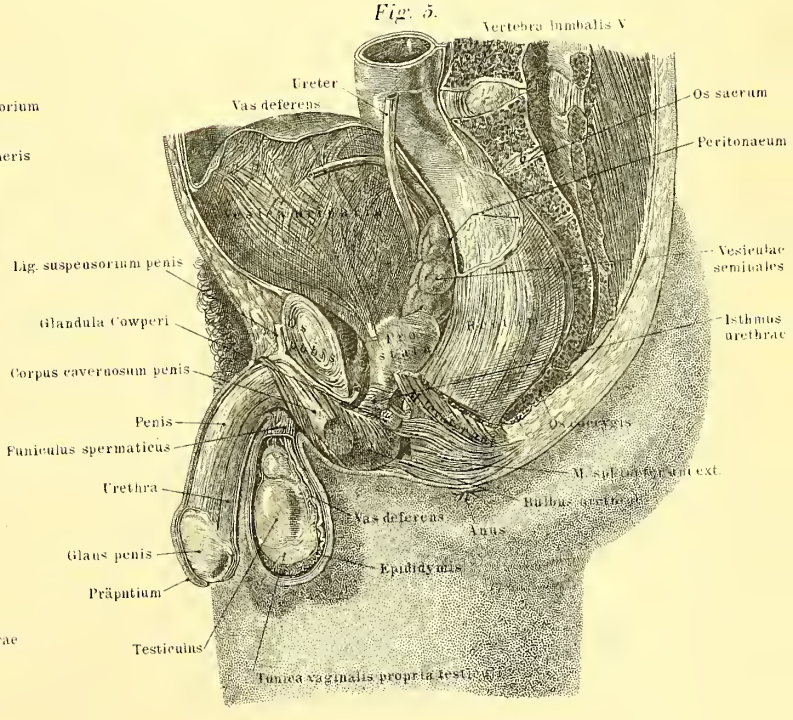

Tafel LXXXVIII.

Fig. 1. Längsschnitt durch die Nierensubstanz, Kelche und Nierenbecken.

Fig. 2. Die grösseren Blutgefässe der Niere.

Fig. 3. Harnblase und ihr Ausführungsgang beim Manne. Die vordere Wand der Blase und die Urethra sind vorn, der Penis der Länge nach in seinem Rückenteile gespalten.

Fig. 4. Hüllen und Gefässe der äusseren Geschlechtsorgane des Mannes.

Fig. 5. Seitenansicht des männlichen Urogenitalapparates nach Entfernung der linken Bauchwandhälfte. Die Nieren sind fortgenommen, ebenso ein Teil des linksseitigen Vas deferens, sowie der linke Hoden; das Scrotum ist rechts neben der mittleren Scheidewand eröffnet.

Synonyme des Urogenitalapparates.

Organa uropoetica. — Tunica adiposa renum = Capsula cellulosa = Fascia renum. = Tunica albuginea = T. propria = T. fibrosa renum. — Tubuli renales = T. uriniferi. — Substantia corticalis = S. vasculosa. — Subst. medullaris = S. tubulosa. — Pyramides renales = P. Malpighii = Coni tubulosi. — Vesica urinaria = V. urinae. — Fundus vesicae = Basis vesicae. — Orificium urethrae internum = Orificium vesicae. — Ligg. vesicalia lateralia = Chordae arteriarum umbilcalium. — Trigonum vesicae = Corpus trigonum.

Glandulae suprarenales = Renes succenturiati = Capsulae atrabiliariae.

Organa genitalia virilia. — Testis = Didymus. — Tunica albuginea = T. fibrosa = T. propria testis. — Tunica serosa = T. adnata testis. — Canaliculi seminales = Tubuli seminiferi = Vasa serpentina testis. — Canaliculi seminales recti = Ductuli recti. — Rete testis = R. vasculosum Halleri. — Vasa efferentia testis = Vascula efferentia. — Epididymis = Parastata cirsoides.

Vas deferens = Ductus deferens seminis = D. spermaticus.

Paradidymis = Parepididymis = Corpus innominatum.

Sinus epididymidis = Saccus epididymidis. — Tunica vaginalis communis = T. v. c. testis et funiculi spermatici = Fascia infundibuliformis. — M. cremaster externus = Tunica erythroides.

Urethra: Pars prostatica = P. pelvina. — Pars membranacea = P. carnosa. — Pars cavernosa = P. spongiosa = P. perinaealis. — Orificium urethrae externum = Ostium cutaneum. — Fossa navicularis urethrae = F. Morgagnii = Lacuna magna. — Colliculus seminalis = Caput gallinaginis = Veru montanum. — Prostata = Glandula prostata = Pr. superior = Parastata adenoides. — M. sphincter vesicae internus = M. prostaticus = M. sphincter prostatae. — Uterus masculinus = Vesicula prostatica = Sinus prostaticus. — Glandulae Cowperi = Gl. bulbo-urethrales = Gl. prostatae inferiores = Mery'sche s. Duverney'sche Drüsen. — Penis = Virga = Coles. — Corpora cavernosa penis = C. spongiosa = C. sp. lateralia. — Corpus cavernosum urethrae = C. spongiosum urethrae = C. spong. inferius. — Glans penis = Balanus = Caput penis. — Septum glandis = Cartilago glandis. — Lig. suspensorium penis = Lig. susp. medium = Lig. susp. superficiale. — Frenulum praeputii = Fr. glandis. — Glandulae praeputiales = Cryptae praeputiales.

Fig. 1.

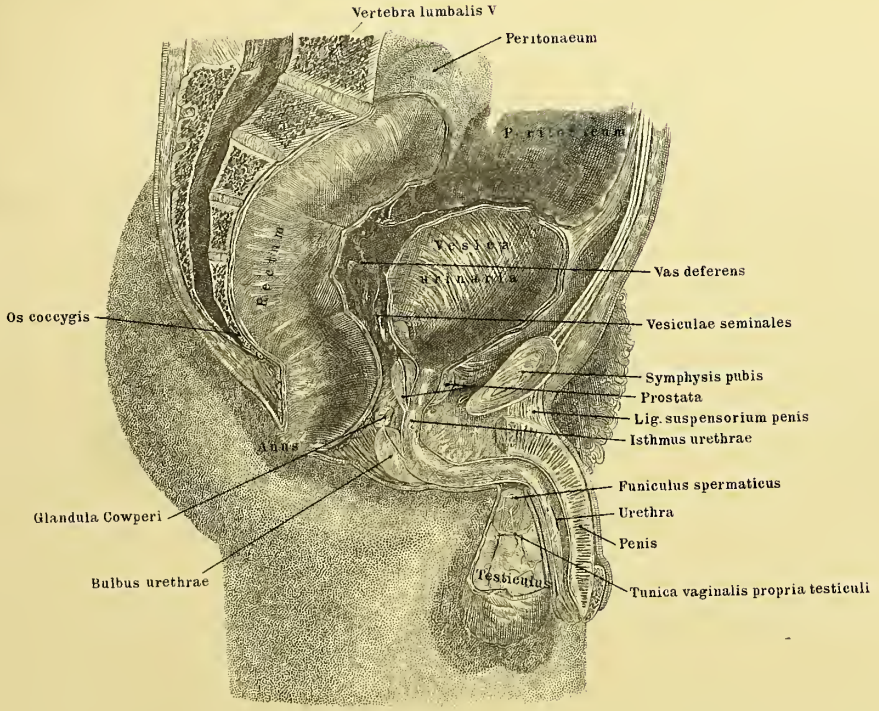

Fig. 2.

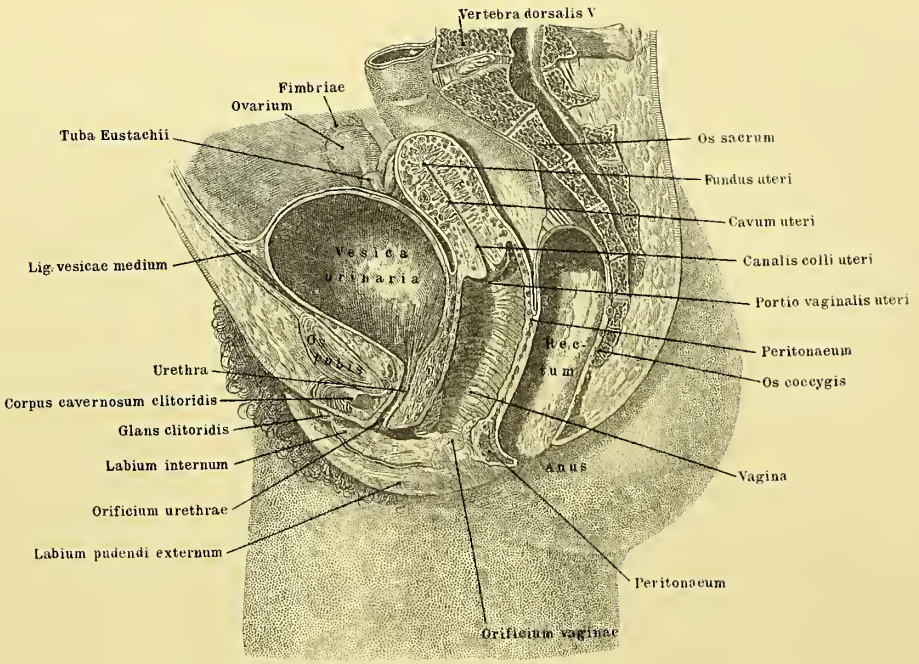

Fig. 3.

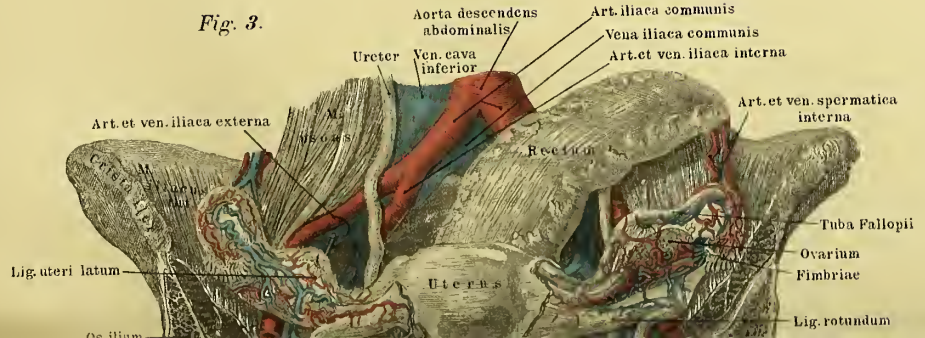

Fig. 4.

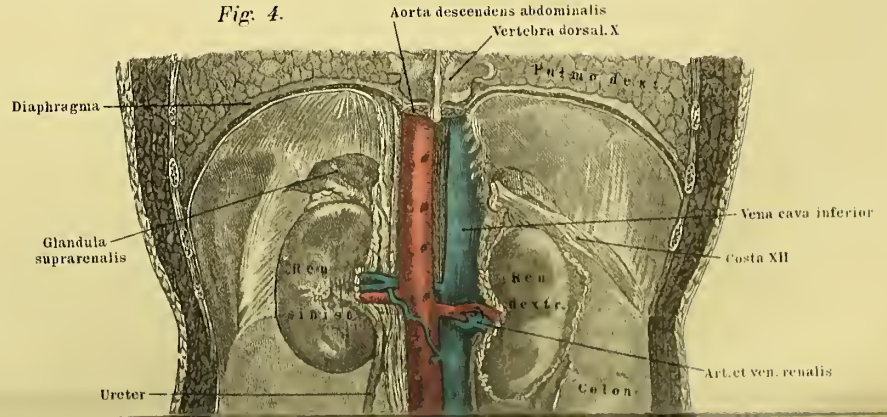

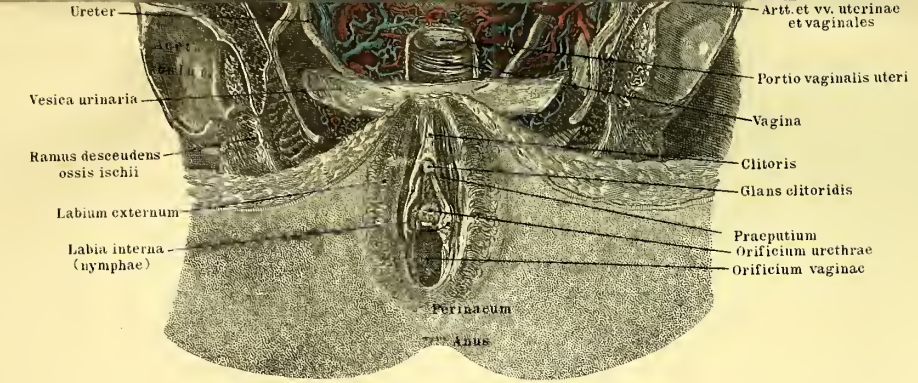
Ureter
Artt. et vv. uterinae et vaginales
Portio vaginalis uteri
Vesica urinaria
Vagina
Ramus descendens ossis ischii
Clitoris
Glans clitoridis
Labium externum
Praeputium
Orificium urethrae
Labia interna (nymphae)
Orificium vaginae
Perinaeum
Anus

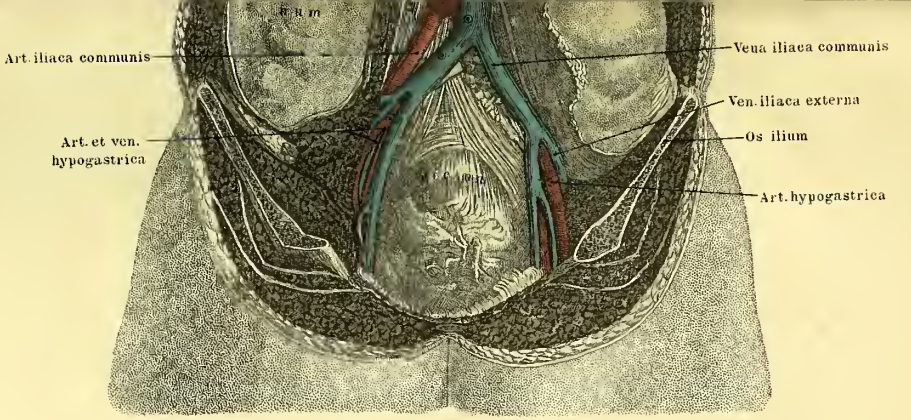
Art. iliaca communis
Vena iliaca communis
Ven. iliaca externa
Art. et ven. hypogastrica
Os ilium
Art. hypogastrica

Fig. 5.

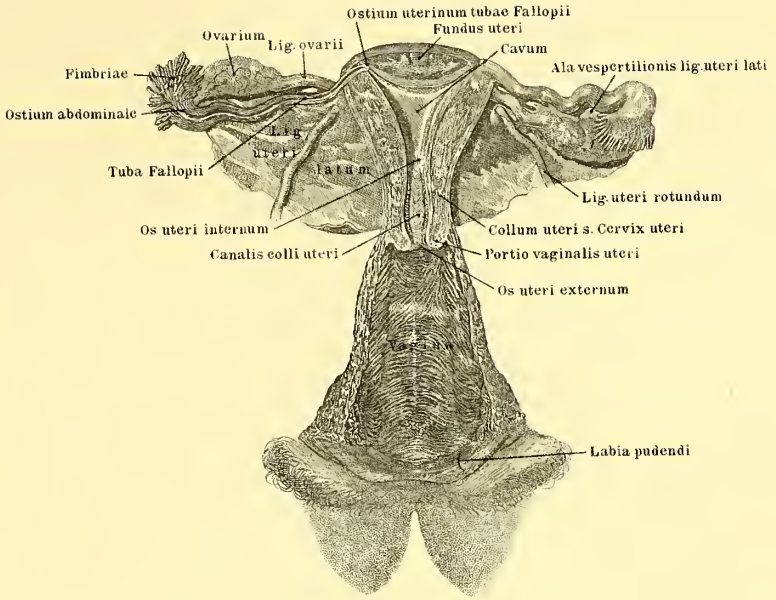
Ostium uterinum tubae Fallopii
Ovarium
Lig. ovarii
Fundus uteri
Fimbriae
Cavum
Ala vespertilionis lig. uteri lati
Ostium abdominale
Lig. uteri
Tuba Fallopii
latum
Lig. uteri rotundum
Os uteri internum
Collum uteri s. Cervix uteri
Canalis colli uteri
Portio vaginalis uteri
Os uteri externum
Labia pudendi

Fig. 6.

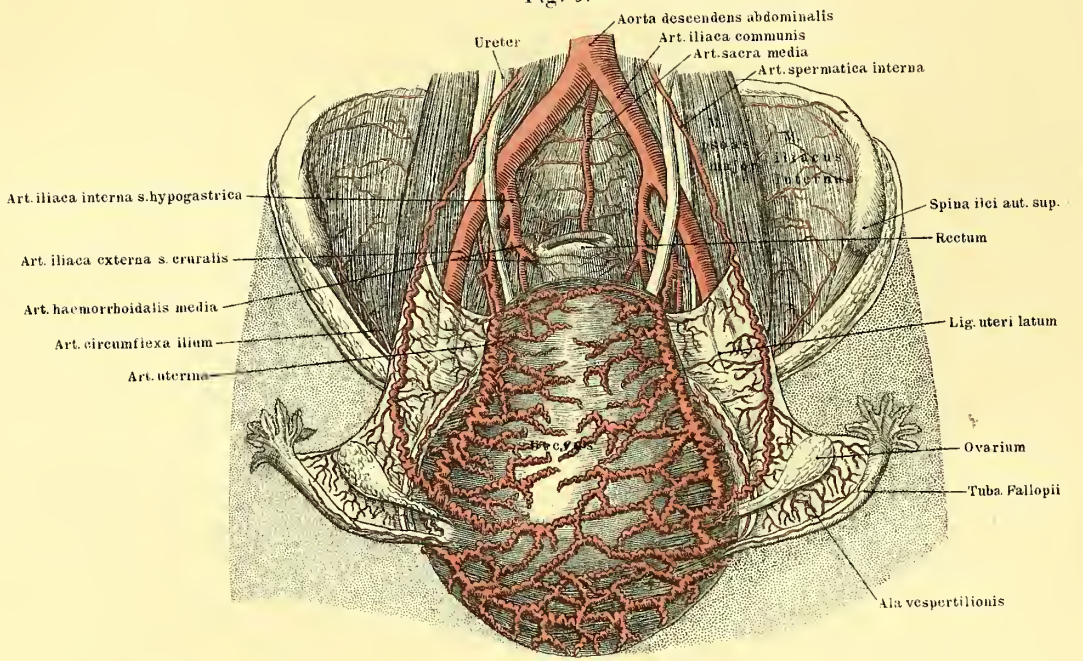
Aorta descendens abdominalis
Ureter
Art. iliaca communis
Art. sacra media
Art. spermatica interna
Art. iliaca interna s. hypogastrica
Spina ilei aut. sup.
Rectum
Art. iliaca externa s. cruralis
Art. haemorrhoidalis media
Lig. uteri latum
Art. circumflexa ilium
Art. uterina
Ovarium
Tuba Fallopii
Ala vespertilionis

Tafel LXXXIX—XC.

Fig. 1. Medianschnitt durch das Becken des Mannes.

Fig. 2. Medianschnitt durch das weibliche Becken. Die Scheide ist in ihren Wandungen auseinandergeschlagen, so dass sie nicht als Spalt, sondern als Halbkanal sichtbar ist.

Fig. 3. Weibliche Geschlechtsorgane nach Fortnahme der vorderen Bauch- und Beckenwand, der Harnblase und des Darmes. Die Vagina ist im oberen Teile eröffnet. Die Blutgefässe sind injiziert.

Fig. 4. Lagerung der Eingeweide an der hinteren Bauchwand, welche vom Peritoneum losgelöst ist.

Fig. 5. Weibliche Geschlechtsorgane nach Eröffnung des Uterus und des rechten Oviducts nach Fortnahme der vorderen Wand. Die Scheide ist der Länge nach vorn gespalten und mitsamt den äusseren Geschlechtsorganen nach den Seiten auseinandergeschlagen.

Fig. 6. Arterien des schwangeren (3—4 Monat) Uterus und der Bänder desselben. Der Uterus ist nach vorne umgeschlagen.

Organa genitalia muliebria.

Ovaria = Testes muliebres. — Folliculi Graafiani = Vesiculae Graafianae = Ovula Graafiana. — Parovarium = Epoophoron = Paroophoron. — Tubae Falloppiae = T. uterinae. — Infundibulum tub. Fall. = Morsus diaboli. — Fimbriae = Laciniae. — Uterus = Delphys. — Orificium uteri externum = Os uteri = Os tincae. — Portio vaginalis = P. infravaginalis. — Ligg. uteri rotunda = Ligg. teretia = Crura uteri. — Glandulae uterinae = Gl. utriculares uteri. — Plicae palmatae = Palmae plicatae = Arbor vitae uteri. — Orificium vaginae = Introitus vaginae. — Fornix vaginae = Fundus v. — Hymen = Valvula vaginae. — Carunculae myrtiformes = C. hymenales. — Columnae rugarum = Rugae = Plicae = Cristae vaginae. — Pudendum muliebre = Vulva = Cunnus. — Labia pudendi externa = Labia pud. majora. — Rima pudendi = Rima vulvae = Vestibulum vaginae. — Frenulum labiarum = Navicula. — Labia minora = Labia interna = Nymphae. — Clitoris = Membrum muliebre. — Vestibulum vaginae = Pronans. — Corpora cavernosa vestibuli = C. c. urethrae = Bulbus vestibuli = B. vaginae et vestibuli.